

© Польова С.П., Давиденко І.С., Малетич О.Д., Шендерюк Н.І.

УДК 618.3:616-002.5]:618.15-008.87

## **ПОЄДНАНА ФОРМА ТУБЕРКУЛЬОЗУ У ВАГІТНОЇ**

**С.П.Польова, І.С.Давиденко, О.Д.Малетич, Н.І.Шендерюк**

*Буковинський державний медичний університет, м. Чернівці*

---

**Резюме.** Наведені результати обстеження і лікування вагітної, хворої на туберкульоз з атипичним клінічним перебігом, проаналізована ефективність діагностики та лікування.

**Ключові слова:** туберкульоз, вагітність, діагностика, лікування.

---

Несприятлива соціально-епідеміологічна ситуація з туберкульозу призвела до зростання захворюваності серед вагітних. Хворі на туберкульоз жінки часто не планують вагітність або звертаються в жіночу консультацію пізно, коли ризик переривання вагітності надто високий [1-3].

Нині важливого значення набувають питання виявлення туберкульозу у вагітних на ранніх термінах гестації, оскільки несвоєчасна його діагностика не тільки утруднює лікування, але й сприяє поширенню туберкульозної інфекції [2-7].

У міському клінічному пологовому будинку № 1 м. Чернівці впродовж 9 місяців 2008 року лікувалися 5 вагітних, хворих на різноманітні форми туберкульозу. Наводимо один клінічний випадок туберкульозного процесу, виявлений та підтверджений гістологічно після розродження.

*Вагітна П., 29 років, поступила з діагнозом: Вагітність перша, 28-29 тижнів. Сідничне передлежання. Загроза передчасних пологів. Синдром затримки розвитку плода І ст. Кольпіт. Супутній діагноз: Хронічний калькульозний холецистит, загострення. Хронічний гепатит з трансформацією в цироз. Хронічний панкреатит. Залишкові явища після перенесеного ексудативного плевриту. ДЦП. Спастичний геміпа-*

*рез. Горизонтальний ністагм ОД.*

*Вагітна скаржиться на загальну слабкість, біль в епігастрії, періодичний кашель, відсутність апетиту, виражену пітливість. Об'єктивно: стан вагітної середньої тяжкості, шкіра та видимі слизові оболонки – бліді. АТ 110/70 мм рт. ст., пульс – 88 уд. за 1 хв. У легенях різко ослаблене дихання у нижніх відділах, справа – практично не вислуховується; перкуторно – глухий звук до рівня кута лопатки. Тони серця приглушені. Язик сухий, чистий. Живіт збільшений за рахунок вагітності. Матка в нормотонусі. Серцебиття плода ритмічне, 135 уд. за 1 хв.*

*Рентгенографія органів грудної порожнини (№ 3556 від 20.08.08 р.): гомогенне затемнення, інтенсивне, з чітким косим верхнім контуром; синус, купол діафрагми, контури серця не диференціюються.*

*Висновок фтизіатра: правобічний ексудативний плеврит.*

*Висновок рентгенографії органів грудної порожнини (після плевральної пункції, 23.08.08 р.): правобічна нижньочасткова плевропневмонія, колабована права нижня частка легені.*

*Загальний аналіз крові: ер. – 3,4x10<sup>12</sup>, тромбоцити – 200x10<sup>9</sup>, лейкоцити – 8,0x10<sup>9</sup>/л, е – 1, м – 0, ю – 0, п – 4, сегм. – 65 %, лім. – 26 % мон. – 4, ШОЕ – 52 мм/год, АЛТ – 2,66 мкмоль/г, АСТ – 1,92 мкмоль/мл. Коагулограма: гематокрит – 34,6 %, протромбіновий індекс – 88,2 %, час ре-*

## Короткі повідомлення

кальцифікації – 46 с, фібриноген А – 5,3, фібриноген В – 2+. Згортання крові за Лі-Уайтом – 10 хв 40 с.

Біохімічні показники крові: загальний білок – 58,6 г/л, альбуміни – 28,4 г/л, білірубін – 10,0 мкмоль/л, сечовина – 4,0 ммоль/л, креатинін – 88,4 мкмоль/л, глюкоза – 4,7 ммоль/л.

Імунологічне обстеження: зниження кількості Т-лімфоцитів (активні Т-лімф. – 14 %, Ts – 14 %, Th – 16 %, Th/Ts – 1,1), підвищення титру комплементу – 0,2.

Виділення з піхви: *Cand. alb.* – 104, *E. coli* – 104.

Акушерське обстеження: кардіотокограма при поступленні – 10 балів; біофізичний профіль плода – 9 балів; доплерометрія – у межах норми; УЗД плода: плід відповідає терміну гестації – 35 тижнів; УЗ-ознаки хронічної

фетоплацентарної недостатності; синдром затримки розвитку плода – I ст., асиметрична форма, сідничне передлежання.

Упродовж трьох місяців проводилися консультативні огляди із залученням пульмонолога, фтизіатра, гастроентеролога та хірурга. Експрес-тест на туберкульоз – негативний. Проба Манту з 2 ТО через 72 год: d – 0,8 мм. Тричі проводилася пункція плевральної порожнини з поступовим зниженням кількості плевральної рідини – з 1200 мл до 540 мл. Аналіз плевральної рідини: колір – жовтий, мутний; білок – 41,6 г/л; проба Рівельда – позитивна. Мікроскопія: свіжі еритроцити – невеликі скупчення, лейкоцити – 32-40 в полі зору (65 % лімфоцити), мезо-

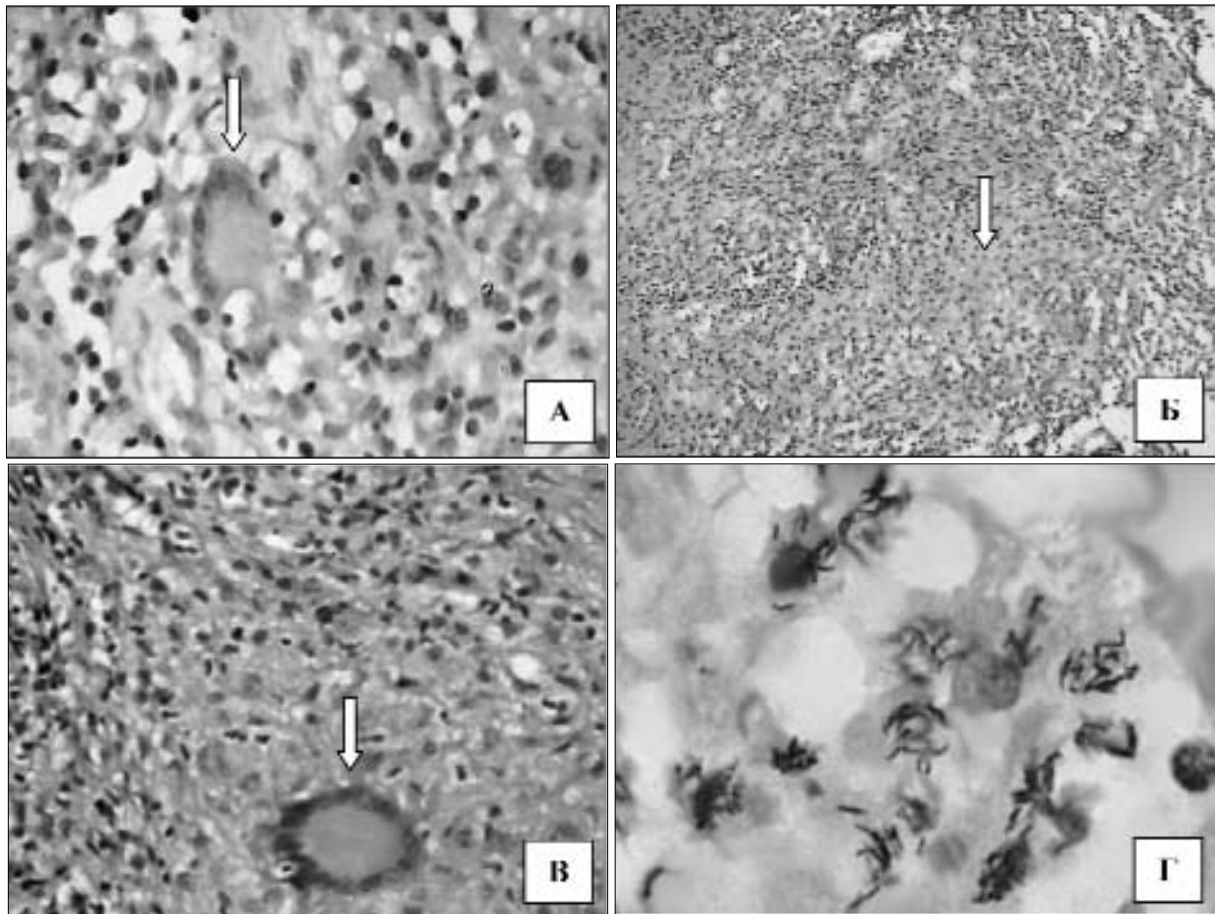


Рис. Гістологічні дослідження біопсійного матеріалу: А – очеревина. Серед епітеліоїдних клітин та лімфоцитів знаходиться клітина Пирогова-Лангганса (вказана стрілкою). Забарвлення гематоксиліном і еозином. Об. 40<sup>x</sup>, ок. 10<sup>x</sup>. Б – периметрій. Епітеліоїдні клітини (вказані стрілкою), оточені лімфоцитами.

Забарвлення гематоксиліном і еозином. Об. 8<sup>x</sup>, ок. 10<sup>x</sup>. В – маткова труба. Біля ділянки з казеозним некрозом клітина Пирогова-Лангганса (вказана стрілкою). Забарвлення гематоксиліном і еозином. Об. 40<sup>x</sup>, ок. 10<sup>x</sup>. Г – маткова труба. Кислото-стійкі бактерії, які розташовані переважно внутрішньоклітинно (мікобактерії туберкульозу). Забарвлення за методом Циль-Нільсена. Об. 100<sup>x</sup> (масляна імерсія), ок. 15<sup>x</sup>.

телій – на стадії мітозу, грибки – невеликі скупчення в полі зору, епітелій – низько-призматичний, МБТ – відсутні. Засів мокротиння та сечі: МБТ відсутні.

Неспецифічна терапія призвела до погіршення стану вагітної. Через два тижні до загального лікування додали специфічну терапію: ізоніазид – 0,3 г 1 раз в день, етамбутол – 0,4 г 2 рази в день, рифампіцин – 0,45 г 1 раз в день. Загальний стан вагітної покращився. Туберкульозний процес у легенях не верифіковано. Внутрішньоутробний стан плода не зазнав істотних змін, про що свідчили дані КТГ, УЗД, доплерометрії. 13.05.08 р. у терміні гестації 36 тижнів вилилися навколоплодові води. Вагітну родорозрішено способом кесаревого розтину. Народився живий недоношений хлопчик масою 2400,0 г і 44 см довжиною. Під час ревізії черевної порожнини виявлено, що матка, труби, кишечник та очеревина висте-

лені типовими туберкульозними дрібними горбкуватими висипаннями. Гістологічне дослідження підтвердило наявність туберкульозу (рис.).

У післяпологовому періоді призначене комплексне протитуберкульозне лікування, на 7-му добу переведена в обласний протитуберкульозний диспансер.

Отже, наведений випадок із практики свідчить, що пацієнтки з рентгенологічними змінами в легенях, незалежно від результатів бактеріального дослідження, можуть хворіти на активний туберкульоз. Вважаємо, що в умовах епідемії туберкульозу за наявності подібних клінічних проявів вагітним доцільно проводити превентивну хіміотерапію. Діагностика туберкульозного процесу у вагітних без бактеріовиділення потребує широкого застосування молекулярно-генетичних методів дослідження, що планується нами на перспективу.

### Література

1. Долинська М.Г. Особливості перебігу вагітності у хворих на туберкульоз в період епідемії / М.Г.Долинська, Н.В.Шипілова // Укр. мед. альманах. – 2005. – Т. 8, № 6. – С. 180-181.
2. Роль иммунного воспаления плаценты в генезе осложненного течения беременности / И.С.Сидорова, Е.И.Боровкова, И.В.Мартынова [и др.] // Вестник РАМН. – 2007. – № 9. – С. 32-37.
3. Савула М.М. Частота хіміорезистентного туберкульозу і ефективність його лікування у вагітних жінок // М.М.Савула, М.І.Сахелаєвілі // Практична медицина. – 2005. – Т. 11, № 1. – С. 40-43.
4. Линеvский Ю.В. Туберкулез кишечника / Ю.В.Линеvский, К.Ю.Линеvская, К.А.Воронин // Мистецтво лікування. – 2006. – № 1. – С. 55-61.
5. Савоненков Л.Н. Осложнения и исходы абдоминального туберкулеза / Л.Н.Савоненкова, О.Л.Арямкина // Анн. хирургии. – 2006. – № 4. – С. 52-55.
6. Скопин М.С. Распространенность туберкулеза органов брюшной полости и особенности его выявления // М.С.Скопин, Ф.А.Батыров, З.Х.Корнилова // Пробл. туб. и болезней легких. – 2007. – № 1. – С. 22-26.
7. Чуканов В.И. Особенности диагностики и эффективности лечения больных туберкулезом легких без бактериовыделения / В.И.Чуканов, Л.В.Слогоцкая // Пробл. туб. и болезней легких. – 2007. – № 11. – С. 22-25.

### СОЧЕТАННАЯ ФОРМА ТУБЕРКУЛЁЗА У БЕРЕМЕННОЙ

**Резюме.** Приведены результаты обследования и лечения беременной, больной туберкулезом с атипическим клиническим течением, проанализирована эффективность диагностики и лечения.

**Ключевые слова:** туберкулёз, беременность, диагностика, лечение.

### ASOCIATED FORM OF TUBERCULOSIS IN A GRAVIDA

**Abstract.** The authors present the results of an examination and treatment of a pregnant woman afflicted with tuberculosis with an atypical clinical course, the efficacy of diagnostics and treatment has been analyzed.

**Key words:** tuberculosis, pregnancy, diagnostics, treatment.

Bukovinian State Medical University (Chernivtsi)

Надійшла 01.09.2008 р.  
Рецензент – проф. О.В.Кравченко (Чернівці)