



НЕОНАТОЛОГІЯ, ХІРУРГІЯ ТА ПЕРИНАТАЛЬНА МЕДИЦИНА

ISSN 2226-1230 (PRINT)
ISSN 2413-4260 (ONLINE)

Щоквартальний медичний науково-практичний журнал
Видається з 2011 р.

Свідоцтво про державну реєстрацію серія KB №18106-6906 від 2.09.2011 р.
Ідентифікатор медіа R30-02791 (Витяг з Реєстру суб'єктів у сфері медіа-реєстрів Національної ради України з питань телебачення і радіомовлення від 07.03.2024 р. № 690)

Засновники: Буковинський державний медичний університет
Всеукраїнська громадська організація «Асоціація неонатологів України»

Відповідно до «Переліку наукових фахових видань України, в яких можуть публікуватися результати дисертаційних робіт на здобуття наукових ступенів доктора наук, кандидата наук та ступеня доктора філософії (відповідно до Порядку формування Переліку наукових фахових видань України, затвердженого наказом МОН України від 15 січня 2018 року № 32, зареєстрованого в Міністерстві юстиції України 06 лютого 2018 року за № 148/21600):
- Наказом Міністерства освіти і науки України від 17.03.2020 року № 409, зареєстрованим у Міністерстві юстиції України 06.02.2018 року за № 148/21600, видання внесено до Переліку наукових фахових видань України, в яких можуть публікуватися результати дисертаційних робіт на здобуття наукових ступенів доктора наук, кандидата наук та ступеня доктора філософії, Категорія «Б».
- Наказом Міністерства освіти і науки України від 23.08.2023 року № 1035 видання перенесене з Категорії «Б» до Категорії «А».

Журнал включений у каталоги та наукометричні бази: Національна бібліотека ім. В.І. Вернадського (National Library of Ukraine), «Українська науково-освітня телекомунікаційна мережа URAN (Open Journal Systems), CrossRef, WorldCat, Google Akademi, Index Copernicus, BASE, DOAJ, Scilit, Scopus, EBSCO.

NEONATOLOGY, SURGERY AND PERINATAL MEDICINE medical scientific journal

Key title: Neonatologîa, hîrurgiâ ta perinatal'na medicina (Onl ine)
Abbreviated key title: Neonatol. hîr . perinat. med. (Online)

ГОЛОВНИЙ РЕДАКТОР

Бойчук Тарас Миколайович – д.мед.н., професор, професор кафедри гістології, цитології та ембріології Буковинського державного медичного університету, Академік Академії наук вищої школи України, Заслужений діяч науки і техніки України; спеціальність «Патологічна фізіологія» (м.Чернівці, Україна)

ШЕФ-РЕДАКТОР

Знаменська Тетяна Костянтинівна – член-кореспондент НАМН України, професор, заступник директора з перинатальної медицини ДУ «Український центр материнства і дитинства НАМН України», Президент Всеукраїнської громадської організації «Асоціація неонатологів України», Заслужений лікар України; спеціальність «Неонатологія» (м. Київ, Україна)

РЕДАКЦІЙНА РАДА

Заступники головного редактора:

Годованець Юлія Дмитрівна – д.мед.н., професор, професор кафедри педіатрії, неонатології та перинатальної медицини Буковинського державного медичного університету; спеціальність «Педіатрія», «Неонатологія» (м. Чернівці, Україна)

Бербець Андрій Миколайович – д.мед.н., професор, завідувач кафедри акушерства та гінекології Буковинського державного медичного університету; спеціальність «Акушерство та гінекологія» (м. Чернівці, Україна)

Горбатюк Ольга Михайлівна – д.мед.н., професор, професор кафедри хірургії, ортопедії та травматології Національного університету охорони здоров'я України імені П.Л. Шупика; спеціальність «Дитяча хірургія» (м. Київ, Україна)

Наукові консультанти:

Добрянський Д.О. – д.мед.н., професор, професор кафедри педіатрії Львівського національного медичного університету імені Данила Галицького; спеціальність «Неонатологія» (м. Львів, Україна)

Гречанина О.Я. – член-кореспондент НАМН України, д.мед.н., професор, директор Українського інституту клінічної генетики ВДНЗ «Харківський державний медичний університет МОЗ України»; спеціальність «Медична генетика» (м. Харків, Україна)

Дронова В.Л. – д.мед.н., професор, перший заступник директора з науково-організаційної роботи ДУ «Український центр материнства і дитинства НАМН України», керівник відділення оперативної гінекології; спеціальність «Акушерство та гінекологія» (м. Київ, Україна)

Похилько В.І. – д.мед.н., професор, проректор з науково-педагогічної та виховної роботи, професор кафедри педіатрії №1 з пропедевтикою та неонатологією Полтавського державного медичного університету; спеціальність «Дитяча анестезіологія» (м. Полтава, Україна)

Нечитайло Ю.М. – д.мед.н., професор, завідувач кафедри педіатрії, неонатології та перинатальної медицини Буковинського державного медичного університету; спеціальність «Педіатрія» (м. Чернівці, Україна)

Македонський І.О. – д.мед.н., професор, директор Медичного центру матері та дитини ім. Рудневої, професор кафедри клінічної лабораторної діагностики Дніпропетровського національного університету імені О.Гончара МОН України; спеціальність «Дитяча хірургія» (м. Дніпро, Україна)

Денга О.В. – д.мед.н., професор, завідувач відділу епідеміології та профілактики основних стоматологічних захворювань, стоматолог дитячого віку та ортодонт ДУ «Інститут стоматології та щелепно-лицевої хірургії НАМН України»; спеціальність «Стоматологія» (м. Одеса, Україна)

Владимиров О.А. – д.мед.н., професор, завідувач кафедри реабілітаційної медицини, фізичної терапії і спортивної медицини НУОЗ України імені П.Л.Шупика (м.Київ, Україна)

Заморський Ігор Іванович – д.мед.н., професор, завідувач кафедри фармакології Буковинського державного медичного університету, спеціальність «Фармакологія», «Фармація», «Патологічна фізіологія» (м. Чернівці, Україна)

Давиденко І.С. – д.мед.н., професор, завідувач кафедри патологічної анатомії Буковинського державного медичного університету, дійсний член Міжнародної Академії Патології; спеціальність «Патологічна анатомія» (м.Чернівці, Україна)

Наукові редактори розділів журналу:

Неонатологія – Клименко Т.М., д.мед.н., професор, завідувач кафедри педіатрії №3 та неонатології Харківського національного медичного університету (м. Харків, Україна)

Медична генетика – Горюченко Н.Г., член-кореспондент НАМН України, д.мед.н., професор, завідувач кафедри медичної та лабораторної генетики Національного університету охорони здоров'я України імені П. Л. Шупика (м. Київ, Україна)

Дитяча хірургія – Лосев О.О., д.мед.н., професор, завідувач кафедри дитячої хірургії Одеського Національного медичного університету (м. Одеса, Україна)

Педіатрія – Сорокман Т.В., д.мед.н., професор, декан медичного факультету №4, професор кафедри педіатрії та медичної генетики Буковинського державного медичного університету (м. Чернівці, Україна)

Акушерство та гінекологія – Андрієць О.А., д.мед.н., професор, професор кафедри акушерства та гінекології Буковинського державного медичного університету (м. Чернівці, Україна)

Стоматологія – Савичук Н.О., д.мед.н., професор, проректор з наукової роботи, професор кафедри стоматології дитячого віку Національного університету охорони здоров'я України імені П. Л. Шупика (м.Київ, Україна)

Фізична та реабілітаційна медицина – Полянська О.С., д.мед.н., професор, професор кафедри внутрішньої медицини, фізичної реабілітації та спортивної медицини Буковинського державного медичного університету (м.Чернівці, Україна)

Фармація – Цубанова Н.А., д.ф.н., професор, професор Львівської медичної академії ім. А.Крупницького (м.Львів, Україна)

Патологія – Ткачук С.С., д.мед.н., професор, завідувачка кафедри фізіології ім. Я.Д. Кіршенблата Буковинського державного медичного університету (м.Чернівці, Україна)

Відповідальний редактор журналу «Неонатологія, хірургія та перинатальна медицина»

Бабінцева А.Г. – д.мед.н., професор, професор кафедри педіатрії, неонатології та перинатальної медицини Буковинського державного медичного університету, спеціальність «Неонатологія», «Дитяча анестезіологія», «Ультразвукова діагностика». (м. Чернівці, Україна)

Відповідальний редактор електронної версії журналу в системі Open Journal Systems (OJS):

Годованець О.С. – к.мед.н., доцент, доцент кафедри педіатрії, неонатології та перинатальної медицини Буковинського державного медичного університету, спеціальність «Педіатрія», «Неонатологія», «Дитяча анестезіологія» (м.Чернівці, Україна)

РЕДАКЦІЙНА КОЛЕГІЯ:

НЕОНАТОЛОГІЯ:

Амбалаванан Н. (м. Бірмінгем, США)
Батман Ю.А. (м. Київ, Україна)
Воробйова О.В. (м. Київ, Україна)
Дессі А. (м. Кальярі, Італія)
Ковальова О.М. (м. Полтава, Україна)
Куріліна Т.В. (м. Київ, Україна)
Куртяну А.М. (м. Кишинів, Молдова)
Мавропуло Т.К. (м. Дніпро, Україна)
Мазманян П.А. (м. Єреван, Вірменія)
Павлишин Г.А. (м. Тернопіль, Україна)
Полін Р. (м. Нью-Йорк, США)
Редько І.І. (м. Запоріжжя, Україна)
Рейтерер Ф. (м. Грац, Австрія)
Кісельова М.М. (м. Львів, Україна)
Нікуліна Л.І. (м. Київ, Україна)
Шуцько Є.Є. (м. Київ, Україна)
Яблонь О.С. (м. Вінниця, Україна)

ДИТЯЧА ХІРУРГІЯ:

Бабуч С.І. (м. Кишинів, Молдова)
Боднар О.Б. (м. Чернівці, Україна)
Бензар І.М. (м. Київ, Україна)
Власов О.О. (м. Дніпро, Україна)
Гулієв Ч.Б. (м. Баку, Азербайджан)
Давлатов С.С. (м. Бухара, Узбекистан)
Дмитряков В.О. (м. Запоріжжя, Україна)
Коноплицький В.С. (м. Вінниця, Україна)
Левницька С.А. (м. Чернівці, Україна)
Мельниченко М.Г. (м. Одеса, Україна)
Микієв К.М. (м. Бішкек, Киргизстан)
Мухамедова Ш.Т. (м. Бухара, Узбекистан)
Наконечний А.І. (м. Львів, Україна)
Пругла В.П. (м. Київ, Україна)
Руденко О.Є. (м. Київ, Україна)
Савицька Е. (м. Варшава, Польща)
Сокольник С.О. (м. Чернівці, Україна)
Спатару Р.І. (м. Бухарест, Румунія)
Фофанов О.Д. (м. Івано-Франківськ, Україна)
Хамдамов Б.З. (м. Бухара, Узбекистан)
Хамраєв А.Ж. (м. Ташкент, Узбекистан)

АКУШЕРСТВО ТА ГІНЕКОЛОГІЯ:

Абрамян Р.А. (м. Єреван, Вірменія)
Багірова Х.Ф. (м. Баку, Азербайджан)
Бойчук А.В. (м. Тернопіль, Україна)
Геряк С.М. (м. Тернопіль, Україна)
Гнатко О.П. (м. Київ, Україна)
Громова А.М. (м. Полтава, Україна)
Дубоссарська З.М. (м. Дніпро, Україна)
Калінівська І.В. (м. Чернівці, Україна)
Кравченко О.В. (м. Чернівці, Україна)
Лазуренко В.В. (м. Харків, Україна)
Ліхачов В.К. (м. Полтава, Україна)
Макаруч О.М. (м. Івано-Франківськ, Україна)
Маркін Л.Б. (м. Львів, Україна)
Назаренко Л.Г. (м. Харків, Україна)
Лонгфорд Н.Т. (м. Лондон, Великобританія)
Окоєв Г.Г. (м. Єреван, Вірменія)
Пирогова В.І. (м. Львів, Україна)
Потапов В.О. (м. Дніпро, Україна)
Резніченко Г.І. (м. Запоріжжя, Україна)
Щербина М.О. (м. Харків, Україна)

ПЕДІАТРІЯ:

Аряєв М.Л. (м. Одеса, Україна)
Безрук В.В. (м. Чернівці, Україна)
Бойченко А.Д. (м. Харків, Україна)
Боконбаєва С.Д. (м. Бішкек, Киргизія)
Вакуленко Л.І. (м. Дніпро, Україна)
Волоосовець О.П. (м. Київ, Україна)
Гончарь М.О. (м. Харків, Україна)
Денисова М.Ф. (м. Київ, Україна)
Іванько О.Г. (м. Запоріжжя, Україна)
Квашніна Л.В. (м. Київ, Україна)
Ковтюк Н.І. (м. Чернівці, Україна)
Кирилова Л.Г. (м. Київ, Україна)
Кривоустов С.П. (м. Київ, Україна)
Крючко Т.О. (м. Полтава, Україна)
Марушко Т.В. (м. Київ, Україна)
Починок Т.В. (м. Київ, Україна)
Ралії І.І. (м. Кишинів, Молдова)
Ріга О.О. (м. Харків, Україна)
Сенаторова Г.С. (м. Харків, Україна)

Сміян І.С. (м. Тернопіль, Україна)
Сокольник С.В. (м. Чернівці, Україна)
Токарчук Н.І. (м. Вінниця, Україна)
Шадрін О.Г. (м. Київ, Україна)
Ященко Ю.Б. (м. Київ, Україна)

МЕДИЧНА ГЕНЕТИКА:

Веропотвелян М.П. (м. Кривий Ріг, Україна)
Галаган В.Д. (м. Київ, Україна)
Гнатейко О.З. (м. Львів, Україна)
Ластівка І.В. (м. Чернівці, Україна)

СТОМАТОЛОГІЯ:

Бамбуляк А.В. (м. Чернівці, Україна)
Годованець О.І. (м. Чернівці, Україна)
Кузняк Н.Б. (м. Чернівці, Україна)
Мірчук Б.М. (м. Львів, Україна)
Райлян С.К. (м. Кишинів, Молдова)

ФІЗИЧНА ТА РЕАБІЛІТАЦІЙНА МЕДИЦИНА:

Дорофєєва О.Є. (м. Київ, Україна)
Єжова О.О. (м. Суми, Україна)
Неханевич О.В. (м. Дніпро, Україна)
Романчук О.П. (м. Одеса, Україна)

ФАРМАЦІЯ:

Борисюк І.Ю. (м. Одеса, Україна)
Геруш О.В. (м. Чернівці, Україна)
Зайченко Г.В. (м. Київ, Україна)
Калько К.О. (м. Одеса, Україна)
Марчишин С.М. (м. Тернопіль, Україна)
Ткачова О.В. (м. Харків, Україна)
Хоменко В.М. (м. Лиман, Україна)

ПАТОЛОГІЯ:

Зябіцєв С.В. (м. Київ, Україна)
Проняєв Д.В. (м. Чернівці, Україна)
Роговий Ю.Є. (м. Чернівці, Україна)
Ситнікова В.О. (м. Одеса, Україна)
Слободян О.М. (м. Чернівці, Україна)
Степаненко О.Ю. (м. Харків, Україна)
Цигикало О.В. (м. Чернівці, Україна)
Марковський В.Д. (м. Харків, Україна)

Рекомендовано до друку та поширення через мережу Internet рішенням Вченої ради

Буковинського державного медичного університету

Протокол № 2 від 26 вересня 2024 року

НАУКОВА РЕДАКЦІЯ ЖУРНАЛУ

Редакційно-видавничий відділ

Буковинського державного медичного університету МОЗ України

Адреса: 58002, Чернівці, площа Театральна, 2

Код ЄДРПОУ 02010971

Керівник відділу - Волошенюк Ірина Олексіївна

Контактний телефон: +38 (0372) 52-39-63

e-mail: print@bsmu.edu.ua

ВИДАВЕЦЬ

ТОВ «Редакція журналу «Неонатологія, хірургія та перинатальна медицина»

Адреса: 04053, м. Київ, пров. Бехтерівський, 4Б, оф. 47

Код ЄДРПОУ 42656224

Директор видавництва - Кушнір Віталій Миколайович

Контактні телефони: +380673270800

e-mail: v.kushnir1111@gmail.com

Передплатний індекс: 89773.

Адреса для листування: Буковинський державний медичний університет МОЗ України, Театральна площа, 2, м. Чернівці, 58002, Україна. Заступнику головного редактора журналу "Неонатологія, хірургія та перинатальна медицина" професору Годованець Юлії Дмитрівні.

Контактний телефон: +38(050)6189959

e-mail: neonatology@bsmu.edu.ua

Офіційний web-сайт журналу: <http://neonatology.bsmu.edu.ua/>

(Українська науково-освітня телекомунікаційна мережа "URAN", проект «Наукова періодика України, в рамках некомерційного проекту PublicKnowledge Project

Електронна версія журналу представлена:

Національна бібліотека ім. В.І.Вернадського (м. Київ, Україна), Наукова періодика України, №347,

web-сайт: <http://www.irbis-nbuv.gov.ua/>

Буковинський державний медичний університет МОЗ України (м. Чернівці, Україна),

web-сайт: http://www.bsmu.edu.ua/uk/science/scientific_mags_bsmu/neonatal

Журнал розсилається згідно Державного реєстру у провідні бібліотеки,

державні установи та вищі медичні навчальні заклади України.

Публікаційна етика журналу відповідає положенням «Єдині вимоги до рукописів, що представляються в біомедичні журнали, підготовки та редагування біомедичних публікацій» Міжнародного Комітету Редакторів Медичних Журналів

(International Committee of Medical Journal Editors (ICMJE) <http://www.icmje.org/>)

Редакція журналу підтримує міжнародні принципи наукових публікацій згідно рекомендацій Комітету з етики публікацій (COPE),

Довіднику журналів відкритого доступу (DOAJ), Асоціації наукових видавців відкритого доступу (OASPA)

та Всесвітньої асоціації медичних редакторів (WAME)



УДК: 611.833.37-024.63:611.134.4
DOI: 10.24061/2413-4260. XIV.4.54.2024.18

ТОПОГРАФО-АНАТОМІЧНІ ВЗАЄМОВІДНОШЕННЯ НЕРВІВ І АРТЕРІЙ У М'ЯЗАХ ПІДВИЩЕННЯ ВЕЛИКОГО ПАЛЬЦЯ КИСТІ

*І. Г. Бірюк., Т. В. Хмара., Т. В. Паньків,
І. Л. Куковська., Т. Б. Сикирицька,
В. І. Стефанчук*

Буковинський державний медичний університет
(м. Чернівці, Україна)

Резюме

Кисть має високу функціональну значущість, і важливо відзначити, що сьогодні, особливо під час воєнних дій, вона часто піддається травмам. Крім того, травми кисті поширені як на виробництві, так і в повсякденному житті. Успіх реконструктивних операцій і відновлення рухових функцій кисті значною мірою залежить від того, наскільки вдається зберегти іннервацію та нормальне кровопостачання м'язів, що є вирішальним для подальшої реабілітації й повернення до нормального функціонування.

Мета. *Встановити топографо-анатомічні взаємовідношення нервів і артерій у м'язах підвищення великого пальця кисті у плодів людини.*

Матеріал і методи. *З'ясування внутрішньом'язового розподілу нервів та артерій у м'язах підвищення великого пальця кисті проведено на 32 препаратах кисті плодів людини 81,0-375,0 мм тім'яно-куприкової довжини (ТКД) із використанням макромікроскопічного препарування, ін'єкції судин і морфометрії без зовнішніх ознак анатомічних відхилень чи уроджених вад розвитку скелету, фасціально-м'язових і судинно-нервових структур верхніх кінцівок. Дослідження проведено відповідно до основних біоетичних положень Конвенції Ради Європи з прав людини та біомедицини (від 04.04.1997 р.), Гельсинської декларації Всесвітньої медичної асоціації про етичні принципи проведення наукових медичних досліджень за участю людини (1964-2013 рр.), наказу МОЗ України № 690 від 23.09.2009 р. та з урахуванням методичних рекомендацій МОЗ України «Порядок вилучення біологічних об'єктів від померлих осіб, тіла яких підлягають судово-медичній експертизі та патологоанатомічному дослідженню, для наукових цілей» (2018 р.). Комісіяю з питань біомедичної етики Буковинського державного медичного університету (протокол № 7 від 16.05.2024 р.) порушень морально-правових норм при проведенні науково-дослідної роботи не виявлено. Дослідження є фрагментом планової комплексної теми кафедри анатомії, клінічної анатомії та оперативної хірургії і кафедри анатомії людини імені М. Г. Туркевича Буковинського державного медичного університету «Закономірності статеві-вікової будови та топографоанатомічних перетворень органів і структур організму на пре- та постнатальному етапах онтогенезу. Особливості перинатальної анатомії та ембріотопографії» № державної реєстрації 0120U101571).*

Результати. *Проведене дослідження дозволило встановити, що у плодів людини кожен м'яз тенару має певне джерело іннервації та кровопостачання, ворота, що розташовуються у м'язах підвищення великого пальця у проксимальній їхній третині. Короткий м'яз-згинач великого пальця кисті у більшості плодів має подвійну іннервацію – від середнього нерву та глибокої гілки ліктьового нерву. Відвідний м'яз великого пальця, найчастіше отримує іннервацію від одного джерела – бічної гілки середнього нерву, і дуже рідко має додаткове джерело – від поверхневої гілки променевого нерву. Привідний м'яз великого пальця переважно іннервується 1-2 нервовими стовбурцями від глибокої гілки ліктьового нерву. У 3 випадках цей м'яз мав додаткове джерело іннервації у вигляді тоненької гілочки від середнього нерву.*

Висновки. *У плодів людини кожен м'яз підвищення великого пальця має певне джерело іннервації та кровопостачання; для деяких м'язів тенару характерна подвійна іннервація. Джерел кровопостачання, як правило, кілька; їх можна розділити на основні – постійні та додаткові – непостійні. Ворота входження нервів та артерій у м'язи підвищення великого пальця розміщені у їхній проксимальній третині. У короткому м'язі-згиначі великого пальця, відвідному м'язі великого пальця та привідному м'язі великого пальця ворота нервів та артерій не збігаються. У м'язах підвищення великого пальця, за винятком короткого м'яза-згинача великого пальця, напрямок внутрішньом'язових нервів не збігається з напрямком внутрішньом'язових артерій. У м'язах підвищення великого пальця артерії великого діаметра залягають глибше за нерви. У практичній роботі має бути врахована можливість різних варіантів іннервації м'язів підвищення великого пальця.*

Ключові слова: *кровопостачання; іннервація; м'язи підвищення великого пальця кисті; кисть; плід; людина.*

Вступ

Поряд із великою функціональною цінністю кисті слід зазначити, що на цей відділ опорно-рухового апарату припадає відносно велика кількість поранень у воєнних умовах сьогодення; травм на виробництві та у побуті [1-3]. Успіх виконання реконструктивних операцій та відновлення рухової функції кисті повністю залежить від збереження іннервації та кровопостачання клаптя м'яза [4]. Водночас необхідно зазначити, що питанням анатомічного обґрунтування міопластичних операцій, зокрема внутрішньом'язового розподілу нервів та артерій у м'язах підвищення великого пальця кисті, приділялося дотепер недостатньо уваги [5, 6].

Наввні в літературі роботи присвячені переважно вивченню питань позам'язових нервів та артерій [7, 8]. Робіт, присвячених вивченню взаємовідношень нервів і артерій у товщі м'язів тенару у плодів людини, ми у доступній нам літературі не знайшли. Водночас, як наголошував ще 75 років тому, основоположник вчення про типову та вікову анатомічну мінливість академік В. М. Шевкуненко (1949) «Важко говорити про одні нерви, вени, про одні артерії. Це єдина організація і неможливо собі уявити патологічний процес, який зачіпав би тільки нерви або тільки вени».

Тому для вирішення важливих теоретичних проблем, тісно пов'язаних з хірургією кисті, необхідно

знати топографо-анатомічні взаємовідношення нервів та артерій кисті, і особливості їхнього внутрішньом'язового розподілу [9, 10].

Мета. Встановити топографо-анатомічні взаємовідношення нервів і артерій у м'язах підвищення великого пальця кисті у плодів людини.

Матеріал та методи дослідження: З'ясування внутрішньом'язового розподілу нервів та артерій у м'язах підвищення великого пальця кисті проведено на 32 препаратах кисті плодів людини 81,0-375,0 мм тім'яно-куприкової довжини (ТКД) із використанням макромікроскопічного препарування, ін'єкції судин і морфометрії без зовнішніх ознак анатомічних відхилень чи уроджених вад розвитку скелету, фасціально-м'язових і судинно-нервових структур верхніх кінцівок.

Дослідження проведене відповідно до основних біоетичних положень Конвенції Ради Європи з прав людини та біомедицини (від 04.04.1997 р.), Гельсинської декларації Всесвітньої медичної асоціації про етичні принципи проведення наукових медичних досліджень за участю людини (1964-2013 рр.), наказу МОЗ України № 690 від 23.09.2009 р. та з урахуванням методичних рекомендацій МОЗ України «Порядок вилучення біологічних об'єктів від померлих осіб, тіла яких підлягають судово-медичній експертизі та патологоанатомічному дослідженню, для наукових цілей» (2018 р.). Комісією з питань біомедичної етики Буковинського державного медичного університету (протокол № 7 від 16.05.2024 р.) порушень морально-правових норм при проведенні науково-дослідної роботи не виявлено.

Дослідження є фрагментом планової комплексної теми кафедри анатомії, клінічної анатомії та оперативної хірургії і кафедри анатомії людини імені М. Г. Туркевича Буковинського державного медичного університету «Закономірності статеві-вікової будови та топографоанатомічних перетворень органів і структур організму на пре- та постнатальному етапах онтогенезу. Особливості перинатальної анатомії та ембріотопографії» № державної реєстрації 0120U101571).

Результати дослідження та їх обговорення

В результаті проведеного дослідження встановлено, що у плодів людини кожен м'яз тенара має певне джерело іннервації та кровопостачання, певні ворота, що розташовуються у м'язах підвищення великого пальця у проксимальній їхній третині.

Короткий м'яз – згинач великого пальця кисті у більшості плодів має подвійну іннервацію – від серединного нерва та глибокої гілки ліктьового нерва (рис. 1). У 5 спостереженнях іннервація обох головок короткого м'яза-згинача великого пальця здійснювалася за рахунок глибокої гілки ліктьового нерва. Нервовий стовбурець глибокої гілки ліктьового нерва, як правило, ще до занурення в товщу цього м'яза посилає гілку I порядку, яка переходить на долонну поверхню поверхневої головки короткого м'яза-згинача великого пальця і, з'єднуючись з гілкою від серединного нерва, утворює так званий «флексорний анастомоз». Нервовий стовбурець у короткому м'язі-згиначі великого пальця кисті переважно розгалужується за магістральною формою. Кровопостачання короткого м'яза-згинача великого пальця забезпечується 3-6 артеріальними стовбурцями від поверхневої гілки променевої артерії та поверхневої долонної артеріальної дуги (рис. 2).

Артеріальні гілки входять у короткий м'яз-згинач великого пальця кисті у ділянці його променевого та ліктьового країв із тильної поверхні. Основні артеріальні гілки після проникнення у короткий м'яз-згинач великого пальця перетинають, як правило, під прямим кутом м'язові пучки; у пізніх плодів гілки наступних порядків (II-IV), анастомозують між собою і утворюють артеріальну сітку з витягнутими по ходу м'язових пучків петлями. Ворота входження нервів та артерій у короткий м'яз-згинач великого пальця не збігаються. У пізніх плодів основні артеріальні гілки під різними кутами перетинають хід нервових гілок та м'язових пучків короткого м'яза-згинача великого пальця. Напрямок більшості внутрішньом'язових артерій II-IV порядків збігається з напрямком внутрішньом'язових нервових гілок і м'язових пучків короткого м'яза-згинача великого пальця.

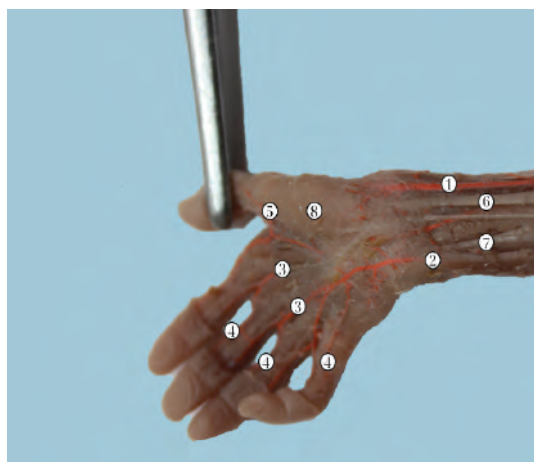
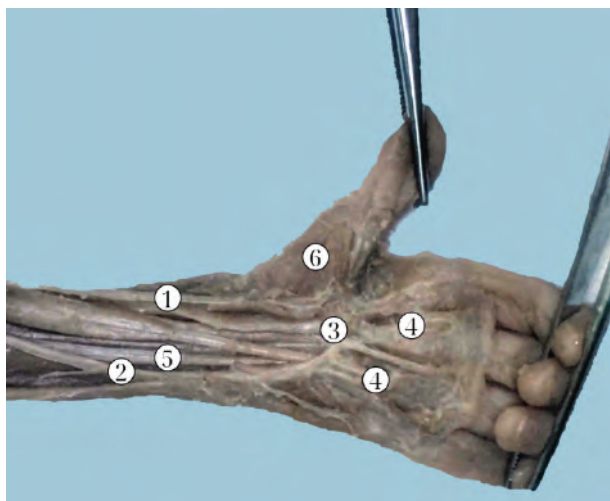


Рис. 1. Кровопостачання та іннервація долонної ділянки правої кисті плода 230,0 мм ТКД. Фото макропрепарату. Зб. 2,2х:

1 – променева артерія; 2 – ліктьова артерія; 3 – загальні долонні пальцеві артерії; 4 – власні долонні пальцеві артерії; 5 – головна артерія великого пальця; 6 – серединний нерв; 7 – ліктьовий нерв; 8 – короткий відвідний м'яз великого пальця.



**Рис. 2. Кровопостачання та іннервація долонної ділянки лівої кисті плода 195,0 мм ТКД.
Фото макропрепарату. Зб. 2,4х:**

1 – променева артерія; 2 – ліктьова артерія; 3 – поверхнева долонна дуга; 4 – загальні долонні пальцеві артерії; 5 – серединний нерв; 6 – короткий відвідний м'яз великого пальця.

Відвідний м'яз великого пальця, найчастіше отримує іннервацію від одного джерела – бічної гілки серединного нерва, і дуже рідко (один випадок) має додаткове джерело – від поверхневої гілки променевого нерва. Основний нервовий стовбурець підходить до ліктьового краю відвідного м'яза великого пальця. Як правило, ще до вступу у відвідний м'яз великого пальця, нервовий стовбурець ділиться на дві гілки I порядку і входить з дорсальної поверхні цього м'яза, перетинаючи хід м'язових пучків під прямим кутом. До відвідного м'яза великого пальця від долонної гілки променевої артерії прямують від 3 до 7 артеріальних стовбурців. Основний стовбур артерії проникає у відвідний м'яз великого пальця, прямує до його ліктьового краю та перетинає хід м'язових пучків під гострим кутом, і віддає 2-3 низхідні гілки I порядку. Останні анастомозують між собою та утворюють крупнопетлисту сітку. Ворота вступу нервів та артерій у відвідний м'яз великого пальця не збігаються. Напрямок основних нервових стовбурів перпендикулярний до напрямку м'язових пучків та артеріальних гілок.

Привідний м'яз великого пальця переважно іннервується 1-2 нервовими стовбурцями від глибокої гілки ліктьового нерва. У 3 випадках цей м'яз мав додаткове джерело іннервації у вигляді тоненької гілочки від серединного нерва. Остання проникала у долонну поверхню привідного м'яза великого пальця та брала участь в іннервації його поверхневих шарів, утворюючи з однією з гілок ліктьового нерва так званий «аддукторний анастомоз». У 2 спостереженнях серединний нерв забезпечував іннервацію косої головки привідного м'яза великого пальця.

Основними джерелами кровопостачання привідного м'яза великого пальця є друга і третя долонні п'ясткові артерії, головна артерія великого пальця і глибока долонна артеріальна дуга (рис. 3). Ворота вступу нервів та артерій у привідний м'яз великого пальця не збігаються. У товщі прямої головки привідного м'яза великого пальця гілки основного стовбура артерії перетинають нервові стовбурці під прямим кутом. У товщі косої головки привідного м'яза великого пальця основний стовбур артерії у початкових відділах відповідає ходу нерва; потім віялоподібно галузиться, і гілки

прямують до променевого краю цього м'яза, перетинає під гострим кутом хід нервових гілок.

У досліджених плодів людини іннервація протиставного м'яза великого пальця забезпечується бічною гілкою серединного нерва. У кровопостачанні протиставного м'яза великого пальця беруть участь від 2 до 7 артеріальних гілок, джерелами яких є поверхнева долонна гілка променевої артерії, основний стовбур променевої артерії та головна артерія великого пальця. Основні стовбури артерій і нервів входять у проксимальну третину протиставного м'яза великого пальця разом уздовж його ліктьового краю. Ми спостерігали всі три форми внутрішньом'язового галузження нервів і артерій у протиставному м'язі великого пальця: розсіпну, магістральну та змішану. Слід зауважити, що спочатку нерви та артерії прямують паралельно м'язовим пучкам у напрямку променевого краю протиставного м'яза великого пальця; далі вони віялоподібно, або дихотомічно галузяться на гілки I порядку, що йдуть у дистальному та проксимальному напрямках. Артеріальні гілки у порівнянні з нервовими гілками досягають більш глибоких шарів протиставного м'яза великого пальця.

У джерелах літератури знаходимо описи рідкісних анатомічних варіантів іннервації та кровопостачання кисті не згаданих раніше [11, 12]. Сучасні дослідження зосереджені на деталізації анатомії нервових і судинних структур у м'язах великого пальця кисті, що є важливими для відновлення функціонування та рухливості пальця.

Результати проведеного дослідження співпадають з думкою окремих авторів, що варіанти топографії судин та нервів формують хірургічний підхід до лікування пошкоджень кисті, особливо під час мікрохірургічних операцій [13, 14]. Зокрема, дослідження Malekpour et al. [15] та Stecco et al. [16] підкреслюють значення знань про точну локалізацію судин для ефективного використання клаптів при реконструкціях [17]. Matejčík et al. [18] та Kainz et al. [19] детально вивчають будову артерій у м'язах тенара, показуючи їх вплив на хірургічне відновлення кисті. Існують також дослідження, які аналізують структури кисті з точки зору магнітно-резонансної томографії, зокрема Kreitner et al. [20].

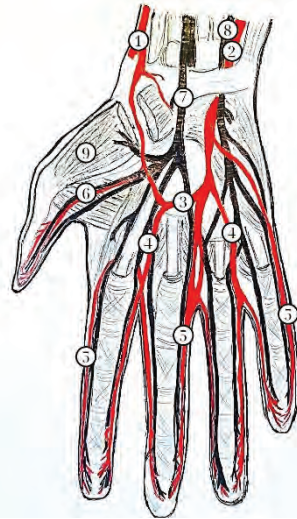


Рис. 3. Кровопостачання та іннервація долонної ділянки правої кисті плода 300,0 мм ТКД (схематичне зображення).

1 – променева артерія; 2 – ліктьова артерія; 3 – поверхнева долонна дуга; 4 – загальні долонні пальцеві артерії; 5 – власні долонні пальцеві артерії; 6 – головна артерія великого пальця; 7 – серединний нерв; 8 – ліктьовий нерв; 9 – короткий відвідний м'яз великого пальця.

LeBlanc і Cohn [21] зазначають важливість декількох джерел кровопостачання м'язів великого пальця, включаючи основні та додаткові артерії, що повністю співпадає з нашими даними про постійні та непостійні джерела кровопостачання.

Nakamura et al. [22] підтверджують, що ворота входження нервів та артерій до м'язів розташовані проксимально. Щодо розбіжності напрямків внутрішньом'язових нервів та артерій, дані Stark і Tsuge [23] акцентують увагу на відмінності у напрямках внутрішньом'язових структур у м'язах тенара. Розширення зон іннервації та взаємозаміщення між серединним і ліктьовим нервами зустрічається у працях деяких авторів [24, 25], описуються можливі компенсаторні механізми, пов'язані з варіативністю іннервації.

Kohonen-Corish et al. [26] вважають, що артерії більшого діаметра розташовані глибше за нерви у м'язах тенара, що узгоджується з отриманими нами результатами.

Багатогранне дослідження будови кисті зробило прорив у відновленні функції кисті після травм. Використання сучасних анатомічних атласів кисті та можливості комп'ютерного моделювання створюють умови для попередження ускладнень, покращення якості реабілітації та протезування верхньої кінцівки. Незважаючи, що анатомія – одна з перших медичних наук відомих людству, вона не перестає бути цікавою науковцям, а для практичних хірургів є надійним орієнтиром для проведення найбільш складних оперативних втручань.

Література:

1. Horak S. Wrist and thumb pain after a traumatic injury. JAAPA. 2024;37(9):47-8. DOI: <http://dx.doi.org/10.1097/01.jaa.0000000000000114>
2. Soe NH, Altiok T, Brogren E, Borch L, Dahlin LB. Acute fingertip and nail injuries in the hand. Ugeskr Laeger. 2024;186: V11230716. DOI: <http://dx.doi.org/10.61409/v11230716>
3. Ishii H, Moriya K, Narisawa H, Tsubokawa N, Maki Y, Shimada K. Long-term follow-up of hand-degloving injury treated by conventional methods. Plast Reconstr Surg Glob Open [Internet]. 2024;12(5): e5777. DOI: <http://dx.doi.org/10.1097/gox.0000000000005777>
4. Xiong Y, Xiong Q, Qing L-M, Wu P-F, Tang J-Y, Yu F. Special-form radial collateral artery perforator flaps for the reconstruction of complex hand defects. J Orthop Surg Res. 2024;19(1):533. DOI: <https://doi.org/10.1186/s13018-024-05024-z>
5. Bacos JT, Sasor SE. From Simple to Complex: Preserving and Reconstructing the Traumatized Thumb. Clin Plast Surg. 2024;51(4):559-73. DOI: <https://doi.org/10.1016/j.cps.2024.04.001>

Висновки

1. У плодів людини кожен м'яз підвищення великого пальця має певне джерело іннервації та кровопостачання; для деяких м'язів тенару характерна подвійна іннервація. Джерел кровопостачання, як правило, кілька; їх можна розділити на основні – постійні та додаткові – непостійні.

2. Ворота входження нервів та артерій у м'язи підвищення великого пальця розміщені у їхній проксимальній третині. У короткому м'язі-згиначі великого пальця, відвідному м'язі великого пальця та привідному м'язі великого пальця ворота нервів та артерій не збігаються.

3. У м'язах підвищення великого пальця, за винятком короткого м'яза-згинача великого пальця, напрямок внутрішньом'язових нервів не збігається з напрямком внутрішньом'язових артерій.

4. У м'язах підвищення великого пальця артерії великого діаметра залягають глибше за нерви.

5. Розширення зон іннервації та взаємне заміщення у зонах іннервації серединного та ліктьового нервів, а також виявлені зв'язки між цими нервами у м'язах підвищення великого пальця досліджених плодів людини є основою розвитку компенсаторних механізмів. У практичній роботі має бути врахована можливість різних варіантів іннервації м'язів підвищення великого пальця.

Перспективи подальших розробок. Встановити топографо-анатомічні взаємовідношення нервів і артерій у м'язах підвищення мізинця кисті у плодів людини.

6. Okazaki K, Hamasaki S, Koyama Y, Mukuda T, Nakane H, Taniguchi R, et al. An unusual configuration of two anomalies in the extensor digitorum profundus complex in a human. *Anat Sci Int.* 2024;99(3):326-30. DOI: <http://dx.doi.org/10.1007/s12565-024-00776-4>
7. Houziaux G, Seizeur R, Hu W, Forli A, Perruisseau-Carrier A. Cadaveric study of flexor digitorum profundus and superficialis and flexor pollicis longus innervation patterns for application in selective neurectomy. *Hand Surg Rehabil.* 2024;43(1):101629. DOI: <http://dx.doi.org/10.1016/j.hansur.2023.12.003>
8. Rapp E, Di Sette P, Rapp EJ. Surgical denervation of the thumb CMC joint: anatomy, technique. *Hand Surg Rehabil.* 2021;40S: S33-7. DOI: <https://doi.org/10.1016/j.hansur.2020.09.011>
9. Tran J, Peng P, Ho L, von Schroeder H, Agur A. Innervation of thumb carpometacarpal joint: implications for diagnostic block and denervation procedures. *Reg Anesth Pain Med.* 2024;49(8):565-72. DOI: <http://dx.doi.org/10.1136/rapm-2023-105009>
10. Maincourt P, Ramiere J, Seizeur R, Hu W, Perruisseau-Carrier A. Anatomical cartography of the radial nerve at the elbow level for intraradial nerve transfers for finger extension reconstruction in spastic upper limb – A cadaveric study. *Ann Chir Plast Esthet.* 2024;69(5):343-54. DOI: <http://dx.doi.org/10.1016/j.anplas.2024.07.005>
11. Wulbrecht R, Doarn M. Unique Transligamentous Variant of the Recurrent Motor Branch of the Median Nerve. *Eplasty [Internet].* 2024 [cited 2024 Oct 3];24; e39. Available from: <https://pubmed.ncbi.nlm.nih.gov/articles/PMC11367162/>.
12. Kumar VD, Rajasekhar SSSN, Sankaranarayanan G. Superficial palmar branch of the radial artery in a fibromuscular tunnel: a case report. *Surg Radiol Anat.* 2020;42(3):277-80. DOI: <https://doi.org/10.1007/s00276-019-02372-y>
13. Frueh FS, Wong JK, Megerle K, Luria S, Farnebo S. Striving for scientific excellence in hand surgery. *J Hand Surg Eur Vol.* 2020;45(8):890-1. DOI: <https://doi.org/10.1177/1753193420927581>
14. Yoo H, Kim BJ. History and recent advances in microsurgery. *Arch Hand Microsurg.* 2021;26(3):174-83. DOI: <https://doi.org/10.12790/ahm.21.0097>
15. Griffin M, Hindocha S, Malahias M, Saleh M, Juma A. Flap decisions and options in soft tissue coverage of the upper limb. *Open Orthop J.* 2014;8(1):409-14. DOI: <https://doi.org/10.2174/1874325001408010409>
16. Guena B, Chaput B, Lopez R, Grolleau JL, Lupon E, Gandolfi S. Dynamic anatomical study of the posterior brachial artery perforator flap: Aesthetic refinement and clinical results. *J Plast Reconstr Aesthet Surg.* 2024;99:526-34. DOI: <http://dx.doi.org/10.1016/j.bjps.2024.08.079>
17. Sinaga BD, Budi DPS, Sadabaskara M. Heterodigital flap as a solution for a thumb defect: a case report. *J Trauma Inj [Internet].* 2024 [cited 2024 Aug 8]. Available from: <https://www.jtraumainj.org/journal/view.php?doi=10.20408/jti.2024.0049> DOI: <https://doi.org/10.20408/jti.2024.0049>
18. Nguyen JD, Black AC, Duong H. Anatomy, Shoulder and Upper Limb, Princeps Pollicis Artery. In: *StatPearls.* Treasure Island. 2023 [update 2024 Jan; cited 2024 Sep 9]. Available from: <https://pubmed.ncbi.nlm.nih.gov/31536263/>.
19. O'hara N, Venus M. The surgical management of a symptomatic aberrant superficial palmar branch of the radial artery. *JHUM.* 2024;3(1):11-4. DOI: <https://doi.org/10.59452/jhum.v3i1>
20. Naik S, Mahanty S, Bhoi SK, Lahre Y, Bag ND, Mohakud S. MRI of wrist and diffusion tensor imaging of the median nerve in patients with carpal tunnel syndrome. *J Neurosci Rural Pract.* 2023;14(2):302-7. DOI: https://doi.org/10.25259/JNRP_57_2022
21. Miletin J, Sukop A, Baca V, Kachlik D. Arterial supply of the thumb: Systemic review. *Clin Anat.* 2017;30(7):963-73. DOI: <https://doi.org/10.1002/ca.22973>
22. Brown J, Cronin M, Dempsey AMK, Flynn PM, Toulouse A. Bilateral anatomical variations of the hand. A case report. *Transl Res Anat.* 2022;27:100189. DOI: <https://doi.org/10.1016/j.tria.2022.100189>
23. Moeller E, Krasnoff CC, Hathaway BA, Kamenko S, Burch S, Carboy J, et al. Predicting thenar motor branch anatomy for a safer carpal tunnel release. *Clin Neurol Neurosurg.* 2024;246:108606. DOI: <https://doi.org/10.1016/j.clineuro.2024.108606>
24. Henry BM, Zwinczewska H, Roy J, Vikse J, Ramakrishnan PK, Walocha JA, et al. The Prevalence of Anatomical Variations of the Median Nerve in the Carpal Tunnel: A Systematic Review and Meta-Analysis. *PLoS One.* 2015;10(8): e0136477. DOI: <https://doi.org/10.1371/journal.pone.0136477>
25. Natsis K, Tzika M, Paraskevas GK, Karanassos M, Lazaridis N. Double muscular thenar branch and anatomical variation of thenar muscle innervation observed in a cadaver. *Cureus.* 2019;11(10): e5859. DOI: <https://doi.org/10.7759/cureus.5859>
26. Pulice L, Martinez-Hinojosa PA, Pangol-Lupi M, Trupia NM, Lopez-Mina MI, Gigena R, et al. Arco Palmar superficial: Redefiniendo un clasico. *Int J Morphol.* 2020;38(3):592-5. DOI: <http://dx.doi.org/10.4067/S0717-95022020000300592>

TOPOGRAPHIC AND ANATOMICAL RELATIONS OF NERVES AND ARTERIES IN THE THENAR MUSCLES

I. Biryuk, T. Khmara, T. Pankiv, I. Kukovska, T. Sykyrytska, V. Stefanchuk

**Bukovinian State Medical University
(Chernivtsi, Ukraine)**

Summary.

The hand has a high functional significance, and it is important to note that today, especially during military operations, it is often subject to injuries. In addition, hand injuries are common both at work and in everyday life. The success of reconstructive operations and restoration of motor functions of the hand largely depends on the extent to which it is possible to preserve the innervation and normal blood supply of the muscles, which is crucial for further rehabilitation and return to normal functioning.

Objective of the research. To establish the topographical-anatomical relationships of nerves and arteries in the thenar muscles of human fetuses.

Material and methods. Clarification of the intramuscular distribution of nerves and arteries in the muscles of the thenar eminence was carried out on 32 preparations of the hand of human fetuses of 81.0-375.0 mm parietococcygeal length (PCL) using macromicroscopic preparation, injection vessels, and morphometry without external signs of anatomical deviations or congenital malformations of the skeleton, fascial-muscular and vascular-nervous structures of the upper limbs. The study was conducted in accordance with the basic bioethical provisions of the Convention of the Council of Europe on Human Rights and Biomedicine (4 April 1997), the Declaration of Helsinki of the World Medical Association on the ethical principles for scientific medical research involving human subjects (1964-2013), Order of the Ministry of Health of Ukraine No. 690 of 23.09.2009, and taking into account the Methodological Recommendations of the Ministry of Health of Ukraine «Procedure for Removal of Biological Objects from Deceased Persons Whose Bodies are Subject to Forensic and Pathological Examination for Scientific Purposes» (2018). The Commission on Biomedical Ethics of the Bukovinian State Medical University (Protocol No. 7 dated 16.05.2024) did not find any

violations of moral and legal norms in the conduct of research. The research is a fragment of the planned comprehensive topic of the Department of Anatomy, Clinical Anatomy and Operative Surgery and the Department of Human Anatomy named after M. H. Turkevich Bukovinian State Medical University «Regularity of gender-age structure and topographic-anatomical transformations of organs and structures of the body at the pre-and postnatal stages of ontogenesis. Peculiarities of perinatal anatomy and embryotopography» state registration No. 0120U101571).

Results. The research made it possible to establish that in human fetuses, each thenar muscle has a certain source of innervation and blood supply, a certain gate located in the thenar muscles in their proximal third. Flexor pollicis brevis in most fetuses has double innervation – from the median nerve and the deep branch of the ulnar nerve. Abductor pollicis, most often receives innervation from one source – the lateral branch of the median nerve, and very rarely has an additional source – from the superficial branch of the radial nerve. Adductor pollicis is mainly innervated by 1-2 nerve trunks from the deep branch of the ulnar nerve. In 3 cases, this muscle had an additional source of innervation in the form of a thin branch from the median nerve.

Conclusion. In human fetuses, each thenar eminence muscle has a specific source of innervation and blood supply; some thenar muscles are characterized by double innervation. There are usually several sources of blood supply; they can be divided into main – permanent and additional – non-permanent. The entry gates of nerves and arteries into the thenar muscles are located in their proximal third. In the flexor pollicis brevis, abductor pollicis, and adductor pollicis, the portals of nerves and arteries do not coincide. In the extensor pollicis muscles, except the flexor pollicis brevis muscle, the direction of the intramuscular nerves does not coincide with the direction of the intramuscular arteries. In the thenar muscles, large-diameter arteries lie deeper than the nerves. In practical work, the possibility of different innervation options for the thenar muscles should be taken into account.

Key words: Blood Supply; Innervation; Thenar Muscles; Hand; Fetus; Human.

Контактна інформація:

Бірюк Ігор Григорович – кандидат медичних наук, доцент, завідувач кафедри медицини катастроф та військової медицини Буковинського державного медичного університету, м. Чернівці, Україна

ORCID ID: <https://orcid.org/0000-0001-8171-2808>

email: biryuk.igor@bsmu.edu.ua

Researcher ID: B-4028-2017

Scopus Author ID: 56063355900

Хмара Тетяна Володимирівна – д.мед.н., професор, професорка кафедри анатомії людини ім. М. Г. Туркевича закладу вищої освіти Буковинського державного медичного університету, м. Чернівці, Україна.

email: khmara.tv.6@gmail.com

ORCID ID: <https://orcid.org/0000-0003-4699-6600>

Researcher ID: C-9964-2017

Scopus Author ID: 57209663496

Паньків Тетяна Василівна – доктор філософії, асистентка кафедри патологічної анатомії Буковинського державного медичного університету, м. Чернівці, Україна.

email: komar.tetiana.ls14@bsmu.edu.ua

ORCID ID: <https://orcid.org/0000-0003-0947-6729>

Researcher ID: <https://researchid.com/komartetiana>

Scopus Author ID: SC 581007892006507286431

Куковська Ірина Любомирівна – кандидат медичних наук, доцентка кафедри медицини катастроф та військової медицини Буковинського державного медичного університету, м. Чернівці, Україна.

e-mail: i.kukovs@bsmu.edu.ua

ORCID ID: <https://orcid.org/0000-0002-2838-0135>

Researcher ID: D-2897-2016

Scopus Author ID: 57201442414

Сикирицька Тетяна Богданівна – кандидат медичних наук, доцентка кафедри дитячої хірургії, оториноларингології та офтальмології закладу вищої освіти Буковинського державного медичного університету, м. Чернівці, Україна

e-mail: tatyana.sikiricka@bsmu.edu.ua

ORCID ID: <https://orcid.org/0000-0002-9386-8524>

Researcher ID: E-3867-2017

Scopus Author ID: 57202013933

Стефанчук Василь Іванович – підполковник медичної служби запасу, заступник завідувача, начальник навчальної частини кафедри медицини катастроф та військової медицини

e-mail: stefanchuk.vasil@bsmu.edu.ua

ORCID ID: <https://orcid.org/0000-0001-9535-4378>

Researcher ID: E-2184-2017

Contact information:

Igor Biryuk – PhD, associate professor, head of the Department of Disaster Medicine and Military Medicine of the Bukovinian State Medical University, Chernivtsi; Ukraine.

email: biryuk.igor@bsmu.edu.ua

ORCID ID: <https://orcid.org/0000-0001-8171-2808>

Researcher ID: B-4028-2017

Scopus Author ID: 56063355900

Tatiana Khmara – MD, professor, professor of the Department of Human Anatomy named after MG Turkevich of the Bukovinian State Medical University, Chernivtsi, Ukraine.

email: khmara.tv.6@gmail.com

ORCID ID: <https://orcid.org/0000-0003-4699-6600>

Researcher ID: C-9964-2017

Scopus Author ID: 57209663496

Tetiana Pankiv – PhD, assistant of the Department of Pathological Anatomy of the Bukovinian State Medical University, Chernivtsi, Ukraine.

email: komar.tetiana.ls14@bsmu.edu.ua

ORCID ID: <https://orcid.org/0000-0003-0947-6729>

Researcher ID: <https://researchid.com/komartetiana>

Scopus Author ID: SC 581007892006507286431

Iryna Kukovska – PhD, associate professor of the Department of Disaster Medicine and Military Medicine, Bukovinian State Medical University, Chernivtsi, Ukraine.

e-mail: i.kukovs@bsmu.edu.ua

ORCID ID: <https://orcid.org/0000-0002-2838-0135>

Researcher ID: D-2897-2016

Scopus Author ID: 57201442414

Tatyana Sykrytska – PhD, associate professor of the Department of Pediatric Surgery, Otorhinolaryngology and Ophthalmology Bukovinian State Medical University, Chernivtsi, Ukraine.

e-mail: tatyana.sikiricka@bsmu.edu.ua

ORCID ID: <https://orcid.org/0000-0002-9386-8524>

Researcher ID: E-3867-2017

Scopus Author ID: 57202013933

Vasyl Stefanchuk – Lt Col of the medical service, deputy head, head of the educational department of the Department of Disaster Medicine and Military Medicine, Bukovinian State Medical University, Chernivtsi, Ukraine.

e-mail: stefanchuk.vasil@bsmu.edu.ua

ORCID ID: <https://orcid.org/0000-0001-9535-4378>

Researcher ID: E-2184-2017

