

МІНІСТЕРСТВО ОХОРОНИ ЗДОРОВ'Я УКРАЇНИ  
«БУКОВИНСЬКИЙ ДЕРЖАВНИЙ МЕДИЧНИЙ УНІВЕРСИТЕТ»  
"BUKOVINIAN STATE MEDICAL UNIVERSITY"  
Індексований у міжнародних наукометричних базах:

Academy (Google Scholar)  
Ukrainian Research & Academy Network  
(URAN)  
Academic Resource Index Research Bib

Index Copernicus International  
Scientific Indexing Services  
Включений до Ulrichsweb™ Global Serials  
Directory

КЛІНІЧНА ТА ЕКСПЕРИМЕНТАЛЬНА ПАТОЛОГІЯ  
KLINICHNA TA EKSPERIMENTAL'NA PATOLOGIYA  
CLINICAL & EXPERIMENTAL PATHOLOGY

На всі статті, опубліковані в журналі «Клінічна та експериментальна патологія»,  
встановлюються цифрові ідентифікатори DOI

**Т. XXIII, № 4 (90), 2024**

**Щоквартальний український  
науково-медичний журнал.  
Заснований у квітні 2002 року**

**Свідоцтво про державну реєстрацію  
Серія КВ №6032 від 05.04.2002 р.  
Ідентифікатор медіа R30-03395  
(Витяг з Реєстру суб'єктів у сфері медіа-  
ресервистів Національної ради України  
з питань телебачення і радіомовлення  
від 28.03.2024 № 1037)**

**Засновник і видавець:** Буковинський державний медичний університет, м. Чернівці

**Головний редактор**  
С.С. Ткачук

**Заступник головного редактора**  
О.І. Годованець

**Відповідальний секретар**  
О.С. Хухліна

**Секретар** Г.М. Лапа

**Наукові редактори випуску**  
Цигикало О.В.  
Сорокман Т.В.  
Колоскова О.К.

**Редакційна рада**

Булик Р.Є.  
Власик Л.І.  
Дейнека С.Є.  
Денисенко О.І.  
Ілашук Т.О.  
Колоскова О.К.  
Кошовчук В.М.  
Кравченко О.В.  
Масікевич Ю.Г.  
Олійник І.Ю.  
Пашковський В.М.  
Полянський І.Ю.  
Сидорчук Л.П.  
Сорокман Т.В.  
Ткачук О.В.  
Федів О.І.  
Цигикало О.В.

**Адреса редакції:** 58002, Чернівці, пл. Театральна, 2, видавничий відділ БДМУ  
Тел./факс: (0372) 553754. E-mail: tkachuk.svitlana14@bsmu.edu.ua; lapagalina46@gmail.com

**Офіційний web-сайт журналу:** <http://ser.bsmu.edu.ua>

Електронні копії опублікованих статей передаються до **Національної бібліотеки  
ім. В.І. Вернадського** для вільного доступу в режимі on-line

Реферати статей публікуються в "Українському реферативному журналі", серія "Медицина"

## РЕДАКЦІЙНА КОЛЕГІЯ

---

А.В. АБРАМОВ (Запоріжжя, Україна)  
І.В. ГЕРУШ (Чернівці, Україна)  
Д. КЕРИМОГЛУ (Геттінген, Німеччина)  
Й. ДОМОГАЛА-КУЛАВІК (Варшава, Польща)  
Ю.М. КОЛЕСНИК (Запоріжжя, Україна)  
Д. КРЕЦОЮ (Бухарест, Румунія)  
Н. Б. КУЗНЯК (Чернівці, Україна)  
М. МАРК (Тімішоара, Румунія)  
В.А. МІХНЬОВ (Київ, Україна)  
М.Г. ПРОДАНЧУК (Київ, Україна)  
О.Г. РЕЗНИКОВ (Київ, Україна)  
В.Ф. САГАЧ (Київ, Україна)  
І. І. СОКОЛОВА (Харків, Україна)  
Г. ТОМАДЗЕ (Тбілісі, Грузія)  
М.Д. ТРОНЬКО (Київ, Україна)  
Л.-Г. ХАЛІЧ (Ясси, Румунія)  
М.Р. ХАРА (Тернопіль, Україна)  
В.В. ЧОП'ЯК (Львів, Україна)  
І. ЧХАІДЗЕ (Тбілісі, Грузія)  
В.О. ШИДЛОВСЬКИЙ (Тернопіль, Україна)  
В.О. ШУМАКОВ (Київ, Україна)

## EDITORIAL BOARD

---

Andrii ABRAMOV (Zaporizhzhia, Ukraine)  
Ig.V. GERUSH (Chernivtsi, Ukraine)  
Cemil KERIMOGLU (Göttingen, Germany)  
Joanna DOMAGALA-KULAWIK (Warsaw, Poland)  
Yuri KOLESNIK (Zaporizhzhia, Ukraine)  
Dragos CRETOIU (Bucharest, Romania)  
Nataliia KUZNIAK (Chernivtsi, Ukraine)  
Monica MARC (Timisoara, Romania)  
Volodymyr MIKHNEV (Kyiv, Ukraine)  
Mykola PRODANCHUK (Kyiv, Ukraine)  
Olexandr REZNIKOV (Kyiv, Ukraine)  
Vadim SAGACH (Kyiv, Ukraine)  
Iryna SOKOLOVA (Kharkiv, Ukraine)  
Gia TOMADZE (Tbilisi, Georgia)  
Mykola TRONKO (Kyiv, Ukraine)  
Liliana-Gabriela HALITCHI (Iasi, Romania)  
Maria KHARA (Ternopil, Ukraine)  
Valentyna CHOPYAK (Lviv, Ukraine)  
Ivane CHKHAIDZE (Tbilisi, Georgia)  
Victor SHIDLOVSKYI (Ternopil, Ukraine)  
Valentyn SHUMAKOV (Kyiv, Ukraine)

---

**Наказом Міністерства освіти і науки України від 11.07.2019 р., № 975  
журнал «Клінічна та експериментальна патологія» включено до переліку  
наукових фахових видань України, категорія Б**

---

*Рекомендовано до друку та поширення через Інтернет рішенням Вченої ради  
Буковинського державного медичного університету (протокол № 5 від 19.12.2024 р.)*

Матеріали друкуються українською  
та англійською мовами

Рукописи рецензуються. Редколегія залишає  
за собою право редагування

Передрук можливий за письмової згоди  
редколегії

Комп'ютерний набір і верстка – О.Ю. Воронцова

Наукове редагування – редакції

Редагування англійського тексту – Г.М. Лапи

Коректор – І.В. Зінченко

Група технічно-інформаційного забезпечення:  
І.Б. Горбатюк, Л.І. Сидорчук, В.Д. Сорохан

ISSN 1727-4338

DOI 10.24061/1727-4338.XXIII.4.90.2024

© "Клінічна та експериментальна патологія"  
(Клін. та експерим. патол.), 2024

© Clinical and experimental pathology  
(Clin. and experim. pathol.), 2024

Founded in 2002

Publishing four issues a year

© Буковинський державний медичний університет, 2024 р.

## ОСОБЛИВОСТІ ФЕТАЛЬНОЇ ТОПОГРАФІЇ ПУПКОВОЇ ВЕНИ

**О. С. Забродська, О. М. Слободян**

Буковинський державний медичний університет, м. Чернівці, Україна

Пупкова вена забезпечує транспортування оксигенованої крові від плаценти до плода, відіграючи ключову роль у його життєзабезпеченні. Розуміння анатомічних особливостей процесів становлення структури органів впродовж ембріонального та фетального періодів є важливим як для фундаментальної, так і для клінічної медицини. Дослідження топографії пупкової вени дає змогу глибше зрозуміти механізми плацентарного обміну, вплив гіпоксії на плід, а також розробити нові методи моніторингу внутрішньоутробного стану.

**Мета дослідження** – встановити особливості внутрішньопечінкової топографії пупкової вени у плодовому періоді онтогенезу людини.

**Матеріал і методи.** Для дослідження використано 70 об'єктів плодів віком від 4-х до 10-ти місяців. Для досягнення поставленої мети використано комплекс морфологічних методів дослідження, який вміщує макромікропрепарування, виготовлення топографоанатомічних зрізів, рентгенографію, морфометрію.

**Результати.** Пупкова вена у плодів у межах передньої черевної стінки залягає між поперечною фасцією живота і очеревиною, потім прямує від пупкового кільця вгору і вступає в печінку в ділянці пупкової вирізки. Печінкова частина пупкової вени розташована в передній частині лівої повздожньої борозни між лівою і квадратною частками. У понад половини випадків борозна знизу прикрита печінковою тканиною, яка у вигляді містка перекидається між квадратною та лівою частками органа. На рівні воріт печінки пупкова вена поділяється на дві окремі кінцеві гілки, а саме: венозну протоку та ворітну пазуху. Венозна протока анатомічно є прямим продовженням пупкової вени, забезпечуючи безперервний кровотік від плаценти до органів плода. Ворітна пазуха є гілкою, що відходить від пупкової вени під тупим кутом, який зазвичай становить від 110° до 130°. Така конфігурація важлива для оптимізації кровотоку, завдяки сприянню перерозподілу крові плода. Анатомічні особливості цього галуження мають велике значення для ембріонального розвитку та подальшого формування функціональної судинної мережі печінки. Це також слід враховувати при оцінці внутрішньоутробних патологій та проведенні інвазивних маніпуляцій у ділянці воріт печінки.

**Висновки.** Отже, результати дослідження засвідчують, що топографічні особливості пупкової вени є пристосувальними до збільшення потреб плода, які постійно змінюються в процесі розвитку, зокрема, забезпечення достатнього рівня оксигенації крові та ефективного постачання живильних речовин.

**Ключові слова:**

печінка, пупкова вена, ворітна печінкова вена, анатомія, плід, людина.

Клінічна та експериментальна патологія 2024. Т.23, №4 (90). С. 51-56.

DOI 10.24061/1727-4338.XXIII.4.90.2024.07

E-mail: oliazab1998@gmail

## FEATURES OF FETAL TOPOGRAPHY OF THE UMBILICAL VEIN

**O. S. Zabrodskaya, O. M. Slobodian**

Bukovynian State Medical University, Chernivtsi

The umbilical vein transports oxygenated blood from the placenta to the fetus, playing a key role in its life support. Understanding anatomical changes and the process of formation of its structure during the embryonic and fetal periods is important both for fundamental developmental biology and for clinical medicine. The study of the umbilical vein allows us to better understand the mechanisms of placental exchange, the effect of hypoxia on the fetus, and also to develop new methods for monitoring the intrauterine state.

**The purpose of the study** – to establish the features of the intrahepatic topography of the umbilical vein in the fetal period of human ontogenesis.

**Material and methods.** For the study, 70 fetal objects aged from 4 to 6 months were used. To achieve the goal, a complex of morphological research methods was used, which includes macro-microdissection, production of topographic-anatomical sections, radiography, and morphometry.

**Results.** The umbilical vein in fetuses, within the anterior abdominal wall, lies between the transverse fascia of the abdomen and the peritoneum, then leaves the umbilical ring upward and enters the liver in the area of the umbilical notch. The hepatic part of the umbilical vein is located in the anterior part of the left sagittal groove between the left and quadrate particles of the liver. In more than half of the cases, the furrow is covered

**Key words:**

liver, umbilical vein, portal hepatic vein, anatomy, fetus, human.

Clinical and experimental pathology 2024. Vol.23, № 4 (90). P. 51-56.

from below by liver tissue, which in the form of a bridge falls between the square and left lobes of the organ. At the level of the porta hepatis, the umbilical vein divides into two separate terminal branches, namely the venous strait and the portal sinus. The ductus venosus is anatomically a direct continuation of the umbilical vein, providing continuous blood flow from the placenta to the fetal organs. The portal sinus is a branch that arises from the umbilical vein at an obtuse angle, which usually ranges from 110° to 130°. This configuration is important for optimizing blood flow by facilitating the redistribution of fetal blood. The anatomical features of this region are of great importance for embryonic development and the further formation of the functional vasculature of the liver. This should be taken into account when assessing intrauterine pathologies and performing invasive manipulations in the area of the porta hepatis.

**Conclusions.** Consequently, the results of the study indicate that topographic changes in the umbilical vein begin through several successive stages. These changes are an adaptation to the increasing needs of the fetus, which constantly change during development, in particular, ensuring sufficient levels of blood oxygenation and efficient supply of nutrients.

### Вступ

Пупкова вена (ПВ) є частиною унікальної судинної системи плода, в якій кисень надходить не через легені, а через плаценту. Кров, насичена киснем і поживними речовинами з материнського організму, проходить через плаценту, звідки через ПВ потрапляє до плода. Такий механізм є ключовим у процесі живлення і дихання плода до моменту його народження, коли він починає самостійно дихати й отримувати поживні речовини через травну систему.

Актуальним є дослідження ПВ у контексті її взаємодії з прилеглими судинами та органами, що дає змогу виявити патології розвитку та вдосконалити підходи до пренатальної діагностики. Сучасні методи дослідження, зокрема, ультразвукова діагностика та магнітно-резонансна томографія, надають можливість детально з'ясувати онтогенетичні перетворення ПВ впродовж різних етапів розвитку плода, що відкриває нові перспективи для розуміння особливостей нормального та патологічного їх морфогенезу.

### Мета дослідження

Встановити онтогенетичні особливості внутрішньопечінкової топографії пупкової вени у плодовому періоді онтогенезу людини.

### Матеріал і методи дослідження

Дослідження виконано на 70 об'єктах плодів людини віком від 4-х до 10-ти місяців обох статей, без видимих ознак анатомічних відхилень внутрішньоутробного розвитку. Для досягнення поставленої мети використано комплекс морфологічних методів дослідження, який вміщує макромікропрепарування, виготовлення топографоанатомічних зрізів, рентгенографію, морфометрію.

Робота виконана відповідно до планової комплексної науково-дослідної роботи кафедр анатомії клінічної анатомії та оперативної хірургії, анатомії людини імені М. Г. Туркевича «Закономірності статеві-вікової будови та топографоанатомічних перетворень органів і структур організму на пре- та постнатальному етапах онтогенезу. Особливості перинатальної анатомії та ембріотопографії» (№ держреєстрації 0120U101571), з дотриманням основних положень Гельсінської декларації Всесвітньої медичної асоціації про етичні принципи проведення науково- медичних ISSN 1727-4338 <https://www.bsmu.edu.ua>

досліджень за участі людини (1964-2013), наказу МОЗ України № 690 від 23.09.2009 р. та з урахуванням методичних рекомендацій МОЗ України «Порядок вилучення біологічних об'єктів від померлих осіб, тіла яких підлягають судово-медичній експертизі та патологоанатомічному дослідженню, для наукових цілей» (2018 р.).

### Результати та їх обговорення

ПВ у плодів розташована в межах передньої черевної стінки між поперечною фасцією живота і очеревиною. Вона проходить від пупкового кільця, прямує краніально, і входить у печінку в ділянці ворітної щілини. Така анатомічна будова забезпечує правильне транспортування кисню та поживних речовин від плаценти до печінки, де частина крові далі розподіляється по системі кровообігу плода, відіграючи важливу роль у його розвитку та метаболізмі.

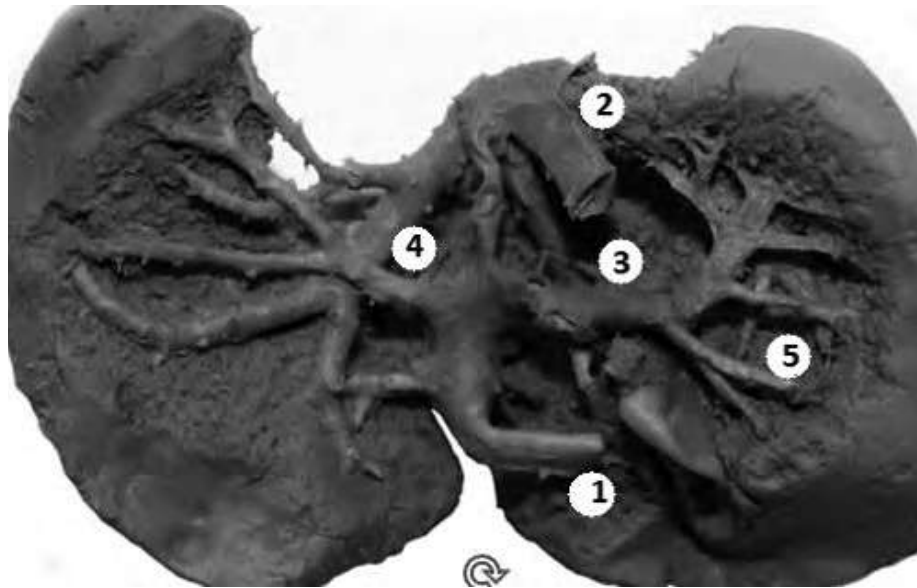
Печінкова частина ПВ розташована в передній частині лівої поздовжньої борозни між лівою і квадратною частками печінки. У понад половини випадків ця борозна знизу прикрита паренхімою печінки, яка у вигляді містка простягається між квадратною та лівою частками печінки.

ПВ у вигляді футляра оточена волокнистою сполучною тканиною, яка є спільною також для розгалужень печінкової артерії та жовчних проток, що створює складнощі при мікро- та макропрепаруванні її стінок [1-2].

У 50 % випадках хід ПВ був прямолінійний, у 26 % – дугоподібний, із лівобічною опуклістю. Упродовж плодового періоду розвитку довжина ПВ становить від 8,4±0,51 мм (у 4-місячних плодів) і до 10,6±0,48 мм (у 10-місячних плодів) (рис 1). ПВ має конусоподібну форму, ширший її кінець знаходиться біля місця розгалуження [3].

На рівні поперечної борозни печінки (воріт печінки) ПВ поділяється на дві кінцеві гілки: венозну протоку та ворітну пазуху. Венозна протока за своїм напрямком є прямим продовженням ПВ, ворітна пазуха (сполучна гілка) відходить від неї під тупим кутом (110-130°). Тільки в одному випадку (плід 220,0 мм ТПД) ПВ на рівні поперечної борозни (воріт печінки) безпосередньо з'єднувалась із ворітною печінковою веною і ворітна пазуха в цьому випадку була не вираженою [4].

Клінічна та експериментальна патологія. 2024. Т.23, № 4 (90)

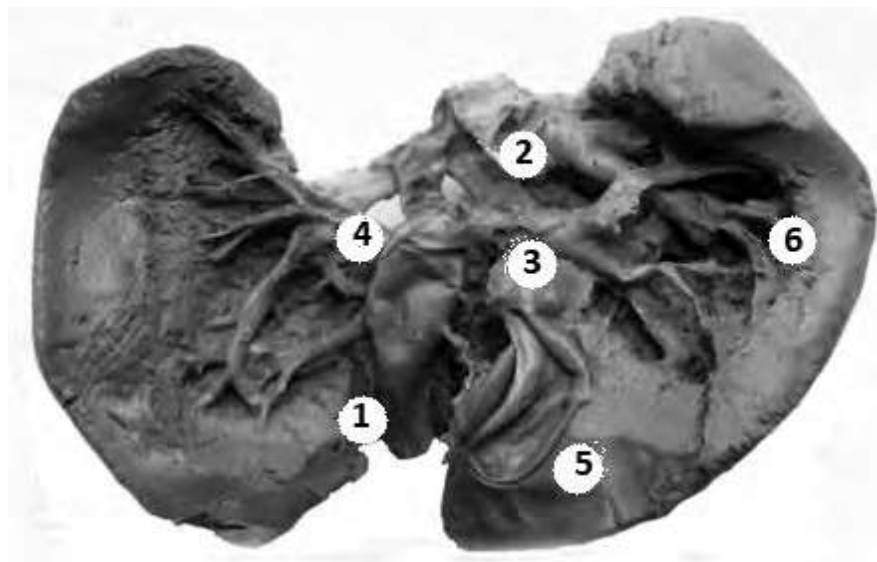


**Рис. 1.** Венозні судини печінки плода, 165,0 мм тім'яно-п'яткової довжини. (Вигляд з нутрощевої поверхні).  
Макропрепарат. 3б.  $\times 2,9$

*1 – пупкова вена; 2 – нижня порожниста вена; 3 – венозна пазуха; 4 – гілки пупкової вени; 5 – гілки ворітної печінкової вени*

По ходу ПВ віддає бічні гілки, які поділяються на три групи: ліві, праві та верхні. До лівої групи належать дві великі гілки – передня і задня. У плодовому періоді онтогенезу передня гілка відходить від ПВ під кутом  $60-90^\circ$  на відстані біля 3,5 мм від переднього краю печінки (рис. 2). Вона має дугоподібний хід, прямує вздовж переднього краю лівої частки печінки. На межі 3-го і 4-го сегментів печінки її, як спереду так і ззаду, перетинають притоки

лівої печінкової вени. Тільки в 4 % випадків (плоди 180,0, 220,0 і 240,0 мм ТПД) передню бічну гілку ПВ притоки лівої печінкової вени перетинали лише спереду. Передня гілка дає 5-7 бічних гілок другого порядку, кінцеві розгалуження яких (гілки третього-четвертого та наступних порядків) відбуваються в межах 3-го сегмента печінки [5-7]. Зовнішній діаметр її коливається від 1,0 до 1,2 мм (у плодів 4-х місяців) та від 1,2 до 1,6 мм (у плодів 10-ти місяців).



**Рис. 2.** Венозні судини печінки плода, 451,0 мм тім'яно-п'яткової довжини. (Вигляд з нутрощевої поверхні).  
Макропрепарат. 3б.  $\times 2,9$

*1 – пупкова вена; 2 – нижня порожниста вена; 3 – венозна пазуха; 4 – гілки пупкової вени; 5 – жовчний міхур; 6 – гілки ворітної печінкової вени*

Задня ліва гілка ПВ відходить від її основного стовбура, біля місця розгалуження ПВ на кінцеві гілки, під кутом  $100-110^\circ$ . Вона проходить майже

паралельно до заднього краю печінки, розташована нижче лівої печінкової вени і віддає 8-10 гілок другого порядку, які розгалужуються на гілки третього-

четвертого та наступних порядків [8]. Останні закінчуються у 2-му сегменті печінки. Її зовнішній діаметр у 4-місячних плодів коливається від 1,0 до 1,4 мм та від 1,4 до 1,8 мм у плодів 10-ти місяців.

До правої групи бічних гілок ПВ відносяться судини квадратної частки печінки. У плодовому періоді онтогенезу спостерігається, як правило, одна коса гілка, в 3 % випадках (плоди 163,0 та 210,0 мм ТПД) відходили дві гілки. Коса гілка відгалужується від основного стовбура ПВ під гострим кутом (45-60°), проходить нижче приток середньої печінкової вени і доходить до переднього краю ямки жовчного міхура. По ходу вона віддає 4-6 гілок другого порядку. Останні розгалужуються на гілки третього-четвертого та наступних порядків у квадратній частці печінки, що відповідає 4-му сегменту [9-10].

Верхня група бічних гілок ПВ у плодовому періоді онтогенезу, в кількості двох-трьох гілок, прямує до ділянки прикріплення серпоподібної зв'язки. Вони розгалужуються до гілок четвертого і наступних порядків у хвостатій та, частково, у квадратній частках печінки, що відповідає 1-му та 4-му сегментам. Кінцеві їх розгалуження розташовуються вище від печінкових вен, доходячи до діафрагмової поверхні органа. Бічні гілки ПВ розгалужуються до 2-4 порядків та не досягають країв печінки.

Основний стовбур ворітної печінкової вени нижній половині печінково-дванадцятипалокишкової зв'язки розміщений між спільною жовчною протокою і печінковою артерією, у воротах печінки – позаду і лівіше від спільної печінкової протоки та справа від власної печінкової артерії.

У воротах печінки ворітна печінкова вена поділяється на дві часткові гілки: ліву та праву [11]. Ліва часткова гілка відходить від основного стовбура під кутом 72-75°, проходить у поперечній борозні печінки і з'єднується з ПВ, цей анастомоз і є ворітною пазухою.

Права часткова гілка відходить від ворітної печінкової вени під кутом 90-120°. Співвідношення діаметрів основного стовбура ворітної печінкової вени та її правої часткової гілки у плодів цієї вікової групи становить 1:1,2.

Права часткова гілка ворітної печінкової вени прямує до одноім'яної частки печінки, де під гострим кутом дихотомічно поділяється на верхню та нижню судини. Перша з них відносно коротка (довжиною до 2,0 мм), зовнішній діаметр її у плодів п'яти місяців в середньому дорівнює 1,4 мм [12-13]. Вона віддає від 6 до 10 гілок третього порядку, які продовжують розгалужуватись у межах 5-8 сегментів і розміщуються поблизу діафрагмальної поверхні органа, вище правої печінкової вени.

Друга поділяється на дві гілки – передню та задню. Між останніми утворюється гострий кут, зовнішній діаметр задньої завжди перевищує діаметр передньої. Передня гілка проходить у напрямку до кута, утвореного переднім та правим краями печінки, поблизу вісцеральної поверхні органа, нижче правої печінкової вени. Вона віддає 6-8 гілочок четвертого порядку, які розгалужуються в межах 5-го та 6-го сегментів печінки [14-16]. Задня гілка проходить

у напрямку до кута, що утворюють задній та правий краї печінки, поблизу нутрошевої поверхні, нижче правої печінкової вени, і віддає 5-7 гілочок четвертого порядку, кінцеві розгалуження яких розташовуються в межах 7-го та 8-го сегментів печінки.

### Висновки

У плодовому періоді онтогенезу печінкова частина пупкової вени простягається у передньому відділі лівої поздовжньої борозни, у половині випадків вона прикрита печінковою тканиною, має прямолінійне (50 %) або дугоподібне (26 %) спрямування. Кінцевими гілками пупкової вени є венозна протока і венозна пазуха. Гілки, які відходять по ходу пупкової вени поділяються на ліві, праві та верхні. Вони розгалужуються на гілки 6-7 порядків в межах лівої та квадратної часток печінки.

### Перспективи подальших досліджень

Планується дослідити закономірності та виявити особливості внутрішньопечінкової топографії венозних структур, зокрема пупкової вени, у період новонародженості.

### Список літератури

1. Чуклін СМ, Чуклін СС, Чукла РО. Ектопічні варикозно розширені вени анатомічні особливості для хірургів і інтервенційних радіологів. Медицина невідкладних станів. 2023;19(5):299-311. doi: 10.22141/2224-0586.19.5.2023.1605
2. Бондаренко ЛА, Бондаренко АМ. Фармакотерапія внутрішньоутробних патологій плода. Інфекційні хвороби. 2022;3:52-62. doi: 10.11603/1681-2727.2022.3.13486
3. Toscano P, Saccone G, Di Meglio L, Di Meglio L, Mastantuoni E, Riccardi C, et al. Intrahepatic persistent fetal right umbilical vein: a retrospective study. J Matern Fetal Neonatal Med. 2021;34(24):4025-8. doi: 10.1080/14767058.2019.1702954
4. Jacquier M, Dumery G, Bault JP, Franchi S, Sénat MV. Abnormalities of umbilical-portal circulation: From screening to diagnosis. Gynecol Obstet Fertil Senol. 2019;47(12):860-71. doi: 10.1016/j.gofs.2019.09.008
5. Nakamura M, Oba T, Salafia CM, Morimoto T, Takita H, Tokunaka M, et al. Ultrasonographic study of umbilical cord twist direction during second trimester. J Matern Fetal Neonatal Med. 2022;35(22):4233-9. doi: 10.1080/14767058.2020.1849098
6. Слободян ОМ, Забродська ОС. Становлення топографії пупкової вени у передплодів. Клінічна анатомія та оперативна хірургія. 2021;20(2):35-41. doi: 10.24061/1727-0847.20.2.2021.16
7. Achiron R, Kassif E, Kivilevitch Z. Fetal intrahepatic Umbilical-Porto-Systemic venous shunts (IHUPSVS): In-utero anatomic classification. Eur J Obstet Gynecol Reprod Biol. 2022;276:179-84. doi: 10.1016/j.ejogrb.2022.07.022
8. Shahrestani S, Mason E, Jayasekara J, Gall T, Sirimanna P, Mittal A, et al. Embryology to the rescue: restoration of hepatic blood flow via the remnant umbilical vein following iatrogenic bilateral portal vein embolization. ANZ J Surg. 2023;93(11):2760-1. doi: 10.1111/ans.18617
9. Czeiger S, Weissbach T, Zloto K, Wiener A, Nir O, Massarwa A, et al. Umbilical-portal-systemic venous shunt and intrauterine growth restriction: an inquiry from a prospective study. Am J Obstet Gynecol. 2024;231(3):340. doi: 10.1016/j.ajog.2024.01.003
10. Isotani N, Kanahashi T, Imai H, Yoneyama A, Yamada S, Takakuwa T. Regional differences in the umbilical vein and ductus Клінічна та експериментальна патологія. 2024. Т.23, № 4 (90)

- venous at different stages of normal human development. *Anat Rec (Hoboken)*. 2024;307(10):3306-26. doi: 10.1002/ar.25421
11. Karmegaraj B. Normal Fetal Umbilical, Portal, and Hepatic Venous System: Four-dimensional STIC Rendering. *Radiology*. 2021;299(1):51. doi: 10.1148/radiol.2021203300
  12. Chan YM, Law KM, Poon LCY, Leung TY. Prenatal visualization of paraumbilical veins in fetus with intra-abdominal umbilical vein stricture and intrauterine growth restriction. *Ultrasound Obstet Gynecol*. 2019;54(5):697-8. doi: 10.1002/uog.20248
  13. Kim JH, Hayashi S, Jin ZW, Murakami G, Rodríguez-Vázquez JF. Umbilical cord vessels other than the umbilical arteries and vein: a histological study of midterm human fetuses. *Anat Cell Biol*. 2022;55(4):467-74. doi: 10.5115/acb.22.102
  14. Massarwa A, Weissbach T, Hadi E, YuLzari V, Messing B, Adamo L, et al. In-utero evaluation of the fetal umbilical-portal venous system among fetuses with persistent right umbilical vein: Two-and three-dimensional ultrasonographic study. *Prenat Diagn*. 2024;44(1):68-76. doi: 10.1002/pd.6494
  15. Kesrouani A, Obeid R, Daou L, Fakh C, Choueiry E, Chalouhy G. Characteristics and outcome in prenatally diagnosed vascular aorta-umbilical vein malformation. *J Matern Fetal Neonatal Med*. 2022;35(25):6687-90. doi: 10.1080/14767058.2021.1919078
  16. Dubetskyi BI, Makarchuk OM, Zhurakivska OY, Rymarchuk MI, Andriets OA, Lenchuk TL, et al. Pregnancy and umbilical cord pathology: structural and functional parameters of the umbilical cord. *J Med Life*. 2023;16(8):1282-91. doi: 10.25122/jml-2023-0025
  17. Thomas MR, Bhatia JK, Kumar S, Boruah D. The histology and histomorphometry of umbilical cord cross section in preeclampsia and normal pregnancies: a comparative study. *J Histotechnol*. 2020 Sep;43(3):109-117. doi: 10.1080/01478885.2020.1734741
  - direction during second trimester. *J Matern Fetal Neonatal Med*. 2022;35(22):4233-9. doi: 10.1080/14767058.2020.1849098
  6. Slobodian OM, Zabrodska OS. Stanovlennia topohrafiu pupkovoï veny u peredplodiv [Topography formation of the umbilical vein in pre fetus]. *Clinical Anatomy and Operative Surgery*. 2021;20(2):35-41. doi: 10.24061/1727-0847.20.2.2021.16 (in Ukrainian)
  7. Achiron R, Kassif E, Kivilevitch Z. Fetal intrahepatic Umbilical-Porto-Systemic venous shunts (IHUPSVS): In-utero anatomic classification. *Eur J Obstet Gynecol Reprod Biol*. 2022;276:179-84. doi: 10.1016/j.ejogrb.2022.07.022
  8. Shahrestani S, Mason E, Jayasekara J, Gall T, Sirimanna P, Mittal A, et al. Embryology to the rescue: restoration of hepatic blood flow via the remnant umbilical vein following iatrogenic bilateral portal vein embolization. *ANZ J Surg*. 2023;93(11):2760-1. doi: 10.1111/ans.18617
  9. Czeiger S, Weissbach T, Zloto K, Wiener A, Nir O, Massarwa A, et al. Umbilical-portal-systemic venous shunt and intrauterine growth restriction: an inquiry from a prospective study. *Am J Obstet Gynecol*. 2024;231(3):340. doi: 10.1016/j.ajog.2024.01.003
  10. Isotani N, Kanahashi T, Imai H, Yoneyama A, Yamada S, Takakuwa T. Regional differences in the umbilical vein and ductus venosus at different stages of normal human development. *Anat Rec (Hoboken)*. 2024;307(10):3306-26. doi: 10.1002/ar.25421
  11. Karmegaraj B. Normal Fetal Umbilical, Portal, and Hepatic Venous System: Four-dimensional STIC Rendering. *Radiology*. 2021;299(1):51. doi: 10.1148/radiol.2021203300
  12. Chan YM, Law KM, Poon LCY, Leung TY. Prenatal visualization of paraumbilical veins in fetus with intra-abdominal umbilical vein stricture and intrauterine growth restriction. *Ultrasound Obstet Gynecol*. 2019;54(5):697-8. doi: 10.1002/uog.20248
  13. Kim JH, Hayashi S, Jin ZW, Murakami G, Rodríguez-Vázquez JF. Umbilical cord vessels other than the umbilical arteries and vein: a histological study of midterm human fetuses. *Anat Cell Biol*. 2022;55(4):467-74. doi: 10.5115/acb.22.102
  14. Massarwa A, Weissbach T, Hadi E, YuLzari V, Messing B, Adamo L, et al. In-utero evaluation of the fetal umbilical-portal venous system among fetuses with persistent right umbilical vein: Two-and three-dimensional ultrasonographic study. *Prenat Diagn*. 2024;44(1):68-76. doi: 10.1002/pd.6494
  15. Kesrouani A, Obeid R, Daou L, Fakh C, Choueiry E, Chalouhy G. Characteristics and outcome in prenatally diagnosed vascular aorta-umbilical vein malformation. *J Matern Fetal Neonatal Med*. 2022;35(25):6687-90. doi: 10.1080/14767058.2021.1919078
  16. Dubetskyi BI, Makarchuk OM, Zhurakivska OY, Rymarchuk MI, Andriets OA, Lenchuk TL, et al. Pregnancy and umbilical cord pathology: structural and functional parameters of the umbilical cord. *J Med Life*. 2023;16(8):1282-91. doi: 10.25122/jml-2023-0025
  17. Thomas MR, Bhatia JK, Kumar S, Boruah D. The histology and histomorphometry of umbilical cord cross section in preeclampsia and normal pregnancies: a comparative study. *J Histotechnol*. 2020 Sep;43(3):109-117. doi: 10.1080/01478885.2020.1734741

#### References

1. Chooklin S, Chuklin S, Chukla R. Ektopichni varykozno rozshyreni veny anatomichni osoblyvosti dlia khirurhiv i intervensiynykh radiolohiv [Ectopic varices: anatomical features for surgeons and interventional radiologists]. *Emergency Medicine (Ukraine)*. 2023;19(5):299-311. doi: 10.22141/2224-0586.19.5.2023.1605 (in Ukrainian)
2. Bondarenko LI, Bondarenko AM. Farmakoterapiia vnutrishn'outrobnykh patolohii ploda [Pharmacotherapy of intra-fetal pathologies]. *Infektsiyni khvoroby*. 2022;3:52-62. doi: 10.11603/1681-2727.2022.3.13486 (in Ukrainian)
3. Toscano P, Saccone G, Di Meglio L, Di Meglio L, Mastantuoni E, Riccardi C, et al. Intrahepatic persistent fetal right umbilical vein: a retrospective study. *J Matern Fetal Neonatal Med*. 2021;34(24):4025-8. doi: 10.1080/14767058.2019.1702954
4. Jacquier M, Dumery G, Bault JP, Franchi S, Sénat MV. Abnormalities of umbilical-portal circulation: From screening to diagnosis. *Gynecol Obstet Fertil Senol*. 2019;47(12):860-71. doi: 10.1016/j.gofs.2019.09.008
5. Nakamura M, Oba T, Salafia CM, Morimoto T, Takita H, Tokunaka M, et al. Ultrasonographic study of umbilical cord twist

#### Відомості про авторів:

Забродська О. С. – аспірант кафедри анатомії, клінічної анатомії та оперативної хірургії Буковинського державного медичного університету, м. Чернівці, Україна.

E-mail: oliazab1998@gmail

ORCID ID: <https://orcid.org/0000-0001-9880-2113>

Слободян О. М. – доктор медичних наук, професор, завідувач кафедри анатомії, клінічної анатомії та оперативної хірургії Буковинського державного медичного університету, м. Чернівці, Україна.

E-mail: slobodjanaleksandr@ukr.net

ORCID ID: <https://orcid.org/0000-0002-4402-8457>

**Information about authors:**

Zabrodska Olha S. – Postgraduate of the Department of Anatomy, Clinical Anatomy and Operative Surgery, Bukovinian State Medical University, Chernivtsi, Ukraine.

E-mail: [oliazab1998@gmail](mailto:oliazab1998@gmail)

ORCID ID: [https:// orcid.org /0000-0001-9880-2113](https://orcid.org/0000-0001-9880-2113)

Slobodian Oleksandr M. – Doctor of Medical Sciences, Professor, Chief of the Department of Anatomy, Clinical Anatomy and Operative Surgery, Bukovinian State Medical University, Chernivtsi, Ukraine.

E-mail: [slobodjanaleksandr@ukr.net](mailto:slobodjanaleksandr@ukr.net)

ORCID ID: [https:// orcid.org/ 0000-0002-4402-8457](https://orcid.org/0000-0002-4402-8457)

*Стаття надійшла до редакції 11.12.2024*

*© О. С. Забродська, О. М. Слободян*

