

МІНІСТЕРСТВО ОХОРОНИ ЗДОРОВ'Я УКРАЇНИ
«БУКОВИНСЬКИЙ ДЕРЖАВНИЙ МЕДИЧНИЙ УНІВЕРСИТЕТ»
"BUKOVINIAN STATE MEDICAL UNIVERSITY"
Індексований у міжнародних наукометричних базах:

Academy (Google Scholar)
Ukrainian Research & Academy Network
(URAN)
Academic Resource Index Research Bib

Index Copernicus International
Scientific Indexing Services
Включений до Ulrichsweb™ Global Serials
Directory

КЛІНІЧНА ТА ЕКСПЕРИМЕНТАЛЬНА ПАТОЛОГІЯ
KLINICHNA TA EKSPERIMENTAL'NA PATOLOGIYA
CLINICAL & EXPERIMENTAL PATHOLOGY

На всі статті, опубліковані в журналі «Клінічна та експериментальна патологія»,
встановлюються цифрові ідентифікатори DOI

Т. XXIII, № 4 (90), 2024

**Щоквартальний український
науково-медичний журнал.
Заснований у квітні 2002 року**

**Свідоцтво про державну реєстрацію
Серія КВ №6032 від 05.04.2002 р.
Ідентифікатор медіа R30-03395
(Витяг з Реєстру суб'єктів у сфері медіа-
ресервистів Національної ради України
з питань телебачення і радіомовлення
від 28.03.2024 № 1037)**

Засновник і видавець: Буковинський державний медичний університет, м. Чернівці

Головний редактор
С.С. Ткачук

Заступник головного редактора
О.І. Годованець

Відповідальний секретар
О.С. Хухліна

Секретар Г.М. Лапа

Наукові редактори випуску
Цигикало О.В.
Сорокман Т.В.
Колоскова О.К.

Редакційна рада

Булик Р.Є.
Власик Л.І.
Дейнека С.Є.
Денисенко О.І.
Ілашук Т.О.
Колоскова О.К.
Кошовчук В.М.
Кравченко О.В.
Масікевич Ю.Г.
Олійник І.Ю.
Пашковський В.М.
Полянський І.Ю.
Сидорчук Л.П.
Сорокман Т.В.
Ткачук О.В.
Федів О.І.
Цигикало О.В.

Адреса редакції: 58002, Чернівці, пл. Театральна, 2, видавничий відділ БДМУ
Тел./факс: (0372) 553754. E-mail: tkachuk.svitlana14@bsmu.edu.ua; lapagalina46@gmail.com

Офіційний web-сайт журналу: <http://ser.bsmu.edu.ua>

Електронні копії опублікованих статей передаються до **Національної бібліотеки
ім. В.І. Вернадського** для вільного доступу в режимі on-line

Реферати статей публікуються в "**Українському реферативному журналі**", серія "Медицина"

РЕДАКЦІЙНА КОЛЕГІЯ

А.В. АБРАМОВ (Запоріжжя, Україна)
І.В. ГЕРУШ (Чернівці, Україна)
Д. КЕРІМОГЛУ (Геттінген, Німеччина)
Й. ДОМОГАЛА-КУЛАВІК (Варшава, Польща)
Ю.М. КОЛЕСНИК (Запоріжжя, Україна)
Д. КРЕЦОЮ (Бухарест, Румунія)
Н. Б. КУЗНЯК (Чернівці, Україна)
М. МАРК (Тімішоара, Румунія)
В.А. МІХНЬОВ (Київ, Україна)
М.Г. ПРОДАНЧУК (Київ, Україна)
О.Г. РЕЗНИКОВ (Київ, Україна)
В.Ф. САГАЧ (Київ, Україна)
І. І. СОКОЛОВА (Харків, Україна)
Г. ТОМАДЗЕ (Тбілісі, Грузія)
М.Д. ТРОНЬКО (Київ, Україна)
Л.-Г. ХАЛІЧ (Ясси, Румунія)
М.Р. ХАРА (Тернопіль, Україна)
В.В. ЧОП'ЯК (Львів, Україна)
І. ЧХАІДЗЕ (Тбілісі, Грузія)
В.О. ШИДЛОВСЬКИЙ (Тернопіль, Україна)
В.О. ШУМАКОВ (Київ, Україна)

EDITORIAL BOARD

Andrii ABRAMOV (Zaporizhzhia, Ukraine)
Ig.V. GERUSH (Chernivtsi, Ukraine)
Cemil KERIMOGLU (Göttingen, Germany)
Joanna DOMAGALA-KULAWIK (Warsaw, Poland)
Yuri KOLESNIK (Zaporizhzhia, Ukraine)
Dragos CRETOIU (Bucharest, Romania)
Nataliia KUZNIAK (Chernivtsi, Ukraine)
Monica MARC (Timisoara, Romania)
Volodymyr MIKHNEV (Kyiv, Ukraine)
Mykola PRODANCHUK (Kyiv, Ukraine)
Olexandr REZNIKOV (Kyiv, Ukraine)
Vadim SAGACH (Kyiv, Ukraine)
Iryna SOKOLOVA (Kharkiv, Ukraine)
Gia TOMADZE (Tbilisi, Georgia)
Mykola TRONKO (Kyiv, Ukraine)
Liliana-Gabriela HALITCHI (Iasi, Romania)
Maria KHARA (Ternopil, Ukraine)
Valentyna CHOPYAK (Lviv, Ukraine)
Ivane CHKHAIDZE (Tbilisi, Georgia)
Victor SHIDLOVSKYI (Ternopil, Ukraine)
Valentyn SHUMAKOV (Kyiv, Ukraine)

**Наказом Міністерства освіти і науки України від 11.07.2019 р., № 975
журнал «Клінічна та експериментальна патологія» включено до переліку
наукових фахових видань України, категорія Б**

*Рекомендовано до друку та поширення через Інтернет рішенням Вченої ради
Буковинського державного медичного університету (протокол № 5 від 19.12.2024 р.)*

Матеріали друкуються українською
та англійською мовами

Рукописи рецензуються. Редколегія залишає
за собою право редагування

Передрук можливий за письмової згоди
редколегії

Комп'ютерний набір і верстка – О.Ю. Воронцова

Наукове редагування – редакції

Редагування англійського тексту – Г.М. Лапи

Коректор – І.В. Зінченко

Група технічно-інформаційного забезпечення:
І.Б. Горбатюк, Л.І. Сидорчук, В.Д. Сорохан

ISSN 1727-4338

DOI 10.24061/1727-4338.XXIII.4.90.2024

© "Клінічна та експериментальна патологія"
(Клін. та експерим. патол.), 2024

© Clinical and experimental pathology
(Clin. and experim. pathol.), 2024

Founded in 2002

Publishing four issues a year

© Буковинський державний медичний університет, 2024 р.

ОСОБЛИВОСТІ ДЖЕРЕЛ ЗАКЛАДОК ТА МОРФОГЕНЕЗУ СТРУКТУР ДНА РОТОВОЇ ПОРОЖНИНИ ЛЮДИНИ

О. В. Цигикало, О. Д. Бурюк

Буковинський державний медичний університет, м. Чернівці, Україна

Мета дослідження – з'ясувати джерела та хронологічну послідовність появи закладок структур дна ротової порожнини людини.

Матеріали і методи. Досліджено 18 серій послідовних гістологічних зрізів зародків людини віком від 4 до 6 тижнів внутрішньоутробного розвитку з використанням комплексу методів морфологічного дослідження.

Результати. У 4-тижневих зародків людини визначається непарний лобовий горб і парні зовнішні симетричні анатомічні утвори – зяброві дуги: нижньощелепна (перша), під'язикова (друга) та язиково-глоткова (третья). Четверта та п'ята зяброві дуги зрощені з попередніми дугами та не досягають серединної лінії. На початку 5-го тижня ембріонального розвитку процеси диференціації першої зябрової дуги призводять до утворення верхньощелепного і нижньощелепного її відростків. Останній є джерелом основних структур дна ротової порожнини та нижньої щелепи, зокрема хряща Меккеля. Закладка язика вперше виявляється у 4-тижневих зародків. Візуалізуються дві бічні язикові бруньки і децю нижче – непарна серединна язикова брунька, які є закладками передніх двох третин язика (ротова частина язика). Задня третина язика – його глоткова частина, розвивається з єдиного середнього мезодермального випину, вкритого ендодермою, – гортанно-глоткової бруньки. Остання походить із третьої зябрової дуги і, частково, з четвертої зябрової дуги.

Висновки. 1. На початку 5-го тижня розвитку процеси диференціації зябрового апарату зародка, зокрема першої зябрової дуги, призводять до утворення верхньощелепного і нижньощелепного її відростків. Останній є джерелом основних структур дна ротової порожнини та нижньої щелепи. 2. Джерела закладки язика людини вперше спостерігаються у 4-тижневих зародків на вентральній стінці стомодеуму і представлені язиковими бруньками. 3. Нервово забезпечення язика походить від відповідних нервів, асоційованих із зябровими дугами. 4. М'язи язика розвиваються з параксіальної мезодерми потиличних сомітів наприкінці 4-го тижня розвитку, тому їх іннервація забезпечується під'язиковим нервом.

Ключові слова:

дно ротової порожнини, ембріогенез, язик, під'язиковий нерв, зародки людини.

Клінічна та експериментальна патологія 2024. Т.23, №4 (90). С. 99-104.

DOI 10.24061/1727-4338. XXIII.4.90.2024.14

E-mail: tsyhykalo.olexandr@bsmu.edu.ua

FEATURES OF THE SOURCES OF RUDIMENTS AND THE MORPHOGENESIS OF THE STRUCTURES OF THE HUMAN ORAL CAVITY FLOOR

O. V. Tsyhykalo, O. D. Buriuk

Bukovinian State Medical University, Chernivtsi, Ukraine

Objective – to determine the features of the sources and chronological sequence of the rudiments' appearance of the structures of the human oral cavity floor.

Materials and methods. A series of consecutive histological sections of 18 human embryo specimens aged 4 to 6 weeks of intrauterine development were studied using a complex of morphological research methods.

Results. In 4-week-old human embryos, an unpaired frontal hump and paired external symmetrical anatomical formations are determined – branchial arches: mandibular (first), sublingual (second) and glossopharyngeal (third). The fourth and fifth branchial arches are fused with the previous arches and do not reach the midline. At the beginning of the prenatal development, the processes of differentiation of the first branchial arch lead to the formation of its maxillary and mandibular processes. The latter is the source of the main structures of the floor of the oral cavity and the mandible, in particular Meckel's cartilage. The rudiment of the tongue is first observed in 4-week-old embryos. Two lateral lingual buds are visualized and somewhat lower – an unpaired median lingual bud, which are the laying of the anterior two thirds of the tongue (oral part of the tongue). The posterior third of the tongue – its pharyngeal part, develops from a single median mesodermal protrusion covered with endoderm – the laryngopharyngeal bud. The latter originates from the third branchial arch and partly from the fourth branchial arch.

Conclusions. 1. At the beginning of the 5th week of development, the processes of differentiation of the branchial apparatus of the embryo, in particular the first branchial arch, lead to the formation of its maxillary and mandibular processes. The latter is the source

Key words:

floor of the oral cavity, embryogenesis, tongue, human embryos.

Clinical and experimental pathology 2024. Vol.23, № 4 (90). P. 99-104.

of the main structures of the floor of the oral cavity and the mandible. 2. The sources of the human tongue are first observed in 4-week-old embryos on the ventral wall of the stomodeum and are represented by the lingual buds. 3. The nervous supply of the tongue comes from the corresponding nerves associated with the branchial arches. 4. The muscles of the tongue develop from the paraxial mesoderm of the occipital somites at the end of the 4th week of development, therefore their innervation is provided by the hypoglossal nerve.

Вступ

Вивчення особливостей ембріогенезу дна ротової порожнини залишається у фокусі уваги як морфологів [1-3], так і клініцистів [4-6], що пояснюється складністю його морфогенезу, будови та топографії. Дно ротової порожнини – це комплекс м'яких структур, склад яких чітко не визначений серед анатомів і топографоанатомів, оскільки деякі з цих структур можна віднести одночасно як до ротової порожнини (ділянки голови), так і до піднижньощелепного трикутника шиї (передньої шийної ділянки). Особливе топографічне розташування дна ротової порожнини зумовлює можливість поширення запальних процесів з органів ротової порожнини на шию і далі на середостіння, чому сприяють міжфасціальні простори та напрямок судинно-нервових пучків і м'язів [7], а уроджена патологія призводить до тяжких функціональних розладів суміжних ділянок [8]. У вузькому, анатомічному розумінні, дно ротової порожнини утворює здебільшого щелепно-під'язиковий м'яз, який розміщений горизонтально між нижньою щелепою і під'язиковою кісткою. З точки зору клінічної анатомії цей термін охоплює більшу кількість структур. З'ясування джерел закладок та становлення синтопії м'язів, судин, нервів та залоз дна ротової порожнини дасть змогу більш точно тлумачити їхню термінологію та визначати межі дна рота. Також вичерпні відомості щодо особливостей ембріогенезу і хронології появи джерел закладок структур дна ротової порожнини дадуть змогу відповісти на суперечливі питання щодо часу появи можливих варіантів будови та виникнення уроджених вад цієї ділянки [9].

Мета роботи

З'ясувати джерела та хронологічну послідовність появи закладок структур дна ротової порожнини людини.

Матеріал та методи дослідження

Досліджено 18 серій послідовних гістологічних зрізів зародків людини віком від 4 до 6 тижнів внутрішньоутробного розвитку (ВУР) (4,0-13,5 мм тім'яно-куприкової довжини (ТКД)) з використанням комплексу методів морфологічного дослідження (морфометрії, мікро- та макроскопії, тривимірного комп'ютерного реконструювання). Послідовні серії гістологічних зрізів забарвлювали гематоксиліном і еозином. Після їх оцифрування та зіставлення у графічному редакторі здійснювали тривимірне реконструювання по контурних лініях навколо анатомічних структур, які окреслювали вручну.

Для побудови тривимірних моделей застосували програмне забезпечення 3D-Doctor 5.0 (Able Software Corp.).

Морфологічні дослідження проводили відповідно до основних положень Конвенції Європейського Союзу про права людини та біомедицину (1997), а також Гельсінської декларації про етичні принципи медичних досліджень із залученням людей (1964-2008), Директив ЄС № 609 (1986), Наказу МОЗ України № 690 від 23.09.2009 [10-12].

Робота виконувалась у рамках ініціативної науково-дослідної роботи кафедри гістології, цитології та ембріології Буковинського державного медичного університету «Структурно-функціональні особливості тканин і органів в онтогенезі, закономірності варіантної, конституційної, статевікової та порівняльної морфології людини». Державний реєстраційний номер: 0121U110121. Терміни виконання: 01.2021-12.2025.

Результати та їх обговорення

Методами світлової мікроскопії та тривимірного комп'ютерного реконструювання препаратів 4-тижневих зародків людини виявлені мезенхімальні випини в ділянці головного кінця ембріонів, вкриті одношаровим ектодермальним епітелієм і вистелені зсередини ендодермальним епітелієм. Завдяки ектодермальним щілинам, випини мезенхіми візуально розмежовуються і набувають контурів – зябрових дуг, які чітко визначаються на реконструкціях у вигляді валиків, спрямованих дорсо-вентрально. У цей віковий період ВУР визначається непарний лобовий горб і парні зовнішні симетричні анатомічні утвори – зяброві дуги: нижньощелепна (перша), під'язикова (друга) та язиково-глоткова (третя) (рис. 1).

Четверта та п'ята зяброві дуги визначаються нечітко і, зазвичай, зрощені з попередніми дугами та не досягають серединної лінії. Ці структури формують зовнішній рельєф головного кінця зародка та є важливими топографічними орієнтирами для опису подальших трансформацій зябрового апарата зародка. Зяброві дуги розділені ектодермальними щілинами, а всередині, у тілі зародка – ендодермальними кишнями, які є джерелами розвитку таких структур, як язик, щитоподібна залоза, гортань і трахея. Мезенхіма кожної зябрової дуги містить нерв, кровоносні судини і є джерелом розвитку м'язових, хрящових і кісткових структур голови та шиї (рис. 2). Передні кінці зябрових дуг утворюють межі первинної ротової порожнини – стомодеуму, яка вистелена ендодермою, і є початком переднього відділу первинної кишки.

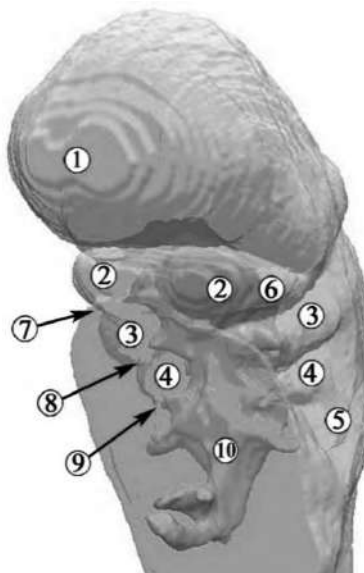


Рис. 1. Тривимірна комп'ютерна реконструкція верхньої половини зародка людини 4,5 мм ТКД (4-й тиждень ВУР). Ліва передньо-бічна проекція. Зб. x15:

1 – лобовий відросток; 2 – перша зяброва дуга; 3 – друга зяброва дуга; 4 – третя зяброва дуга; 5 – четверта та п'ята зяброві дуги; 6 – перша зяброва кишеня (трубно-барабанний закуток); 7 – перша зяброва щілина; 8 – другі зяброві щілина та кишеня; 9 – треті зяброві щілина та кишеня; 10 – ендодермальна вистилка первинної кишки

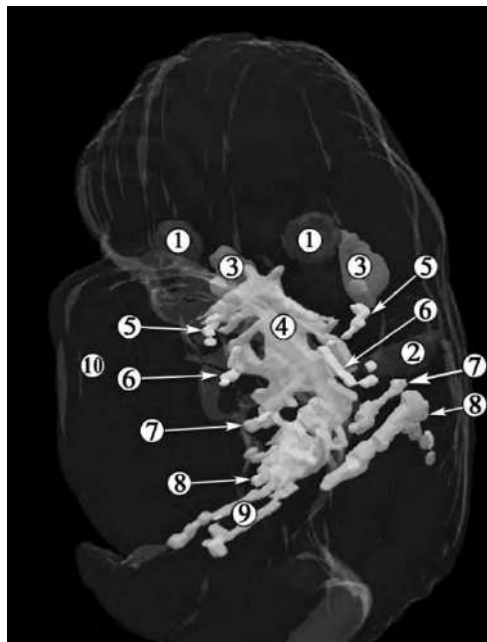


Рис. 2. Тривимірна комп'ютерна реконструкція верхньої половини зародка людини 6,0 мм ТКД (початок 5-го тижня ВУР). Ліва передньо-бічна проекція. Зб. x15:

1 – зачатки очних яблук; 2 – вушні плакоти; 3 – трійчастий вузол; 4 – стомодеум; 5 – нижньощелепний нерв; 6 – лицевий нерв; 7 – язико-глотковий нерв; 8 – блукаючий нерв; 9 – бронховий зачаток; 10 – серцевий горб

На початку 5-го тижня ВУР процеси диференціації зябрового апарата зародка, зокрема першої зябрової дуги, призводять до утворення верхньощелепного і нижньощелепного її відростків. Останній є джерелом основних структур дна ротової порожнини та нижньої щелепи, зокрема хряща Меккеля (рис. 3).

Закладка язика вперше спостерігається на мікропрепаратах і тривимірних реконструкціях серій послідовних гістологічних зрізів препаратів 4-тижневих зародків людини (ембріони 4,2 мм ТКД) на вентральній стінці стомодеуму. Вона представлена кількома випинами мезенхіми вентральної поверхні

першої зябрової дуги у первинну ротову порожнину, вкритими ендодермою. На цьому етапі ВУР візуалізуються дві бічні язикові бруньки і дещо нижче – непарна серединна язикова брунька, які є зачатками передніх двох третин язика (ротова частина язика). Каудальна межа цієї частини зачатка язика відповідає сліпому отвору – закладці щитоподібної залози і початку щито-язикової протоки (рис. 4). Дистальні закладки язика (бічні язикові бруньки) впродовж 4-го тижня ВУР розширюються внаслідок проліферації мезенхіми, значно випереджаючи темпи зростання серединної язикової бруньки.

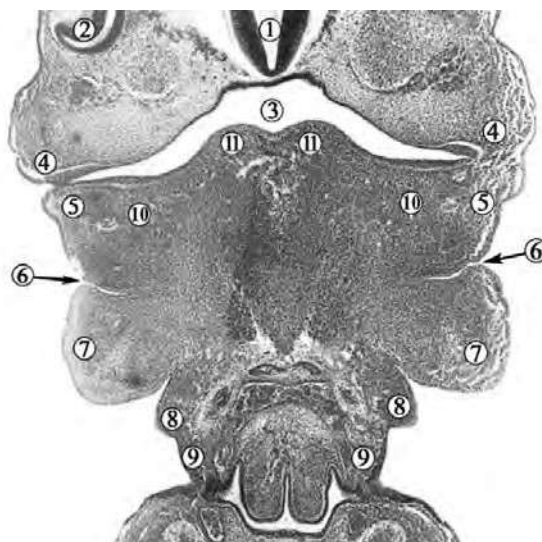


Рис. 3. Фронтальний зріз краніального відділу зародка людини 4,5 мм ТКД (4-й тиждень ВУР). Забарвлення гематоксиліном і еозином. Фото мікропрепарата. Зб. х50:

1 – зачаток головного мозку; 2 – зачаток очного яблука; 3 – стомодеум; 4 – верхньощелепний відросток першої зябрової дуги; 5 – нижньощелепний відросток першої зябрової дуги; 6 – перша зяброва кишеня; 7 – друга (під'язикова) зяброва дуга; 8 – третя зяброва дуга; 9 – четверта зяброва дуга; 10 – ущільнення мезенхіми (зачаток хряща Меккеля); 11 – зачаток язика

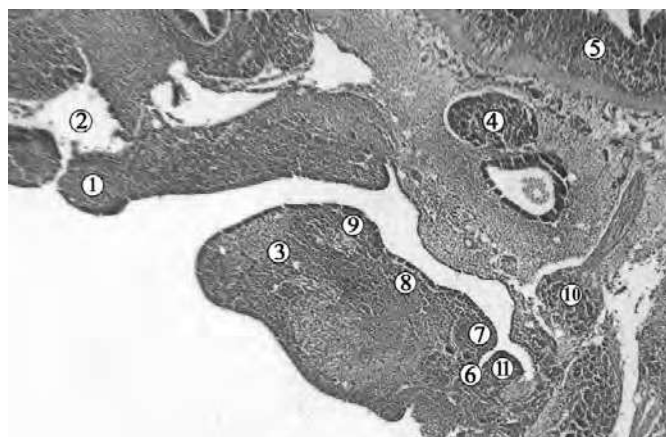

Рис. 4. Сагітальний зріз краніального відділу зародка людини 4,2 мм ТКД (4-й тиждень ВУР). Забарвлення гематоксиліном і еозином. Фото мікропрепарата. Зб. х50:

1 – присередній носовий відросток верхньощелепного відростка першої зябрової дуги; 2 – носова ямка; 3 – нижньощелепний відросток першої зябрової дуги; 4 – трійчастий вузол; 5 – зачаток головного мозку; 6 – щито-язикова протока; 7 – непарна серединна язикова брунька; 8 – ротова частина зачатка язика; 9 – бічна язикова брунька; 10 – вузол лицевого нерва; 11 – гортанно-глоткова брунька

Задня третина язика – його глоткова частина, розвивається з єдиного серединного мезодермального випину, вкритого ендодермою, – гортанно-глоткової бруньки. Остання походить із третьої зябрової дуги і частково – з четвертої зябрової дуги. Упродовж 4-го тижня ВУР гортанно-глоткова брунька збільшується у краніальному напрямку, розростаючись за межі другої зябрової дуги. Остання слугувала сполучною ланкою між закладками язика – копулою. На початку 5-го тижня ВУР гортанно-глоткова брунька, розростаючись, зливається з язиковими бруньками першої зябрової дуги, внаслідок чого язик стає помітною структурою у вигляді мезенхімального випину у просвіт стомодеуму (рис. 5).

М'язи язика розвиваються з параксіальної мезодерми потиличних сомітів, яка мігрує у зачаток язика. Оскільки джерелами закладки язика є мезенхіма кількох зябрових дуг, іннервація органа здійснюється

кількома нервами, кожен з яких асоційований із відповідною зябровою дугою. Чутлива іннервація передніх двох третин язика забезпечується язиковим нервом – гілкою нижньощелепного нерва, який походить із першої зябрової дуги (рис. 6).

Чутлива іннервація та відчуття смаку задньої третини язика забезпечуються язико-глотковим і верхнім гортанним (гілка блукаючого нерва) нервами з третьої і четвертої зябрових дуг відповідно. Сприйняття смаку передніми двома третинами язика пов'язане з барабанною струною, гілкою лицевого нерва, який походить з другої зябрової дуги. Оскільки ця дуга не містить джерел закладки передньої частини язика, у цій ситуації його називають «претрематичним» нервом, тобто він проходить вздовж краніального краю зябрової дуги. Позаяк м'язи язика походять із потиличних сомітів, то мігруючи до зачатка органа, вони несуть із собою нерве забезпечення – під'язиковий нерв.

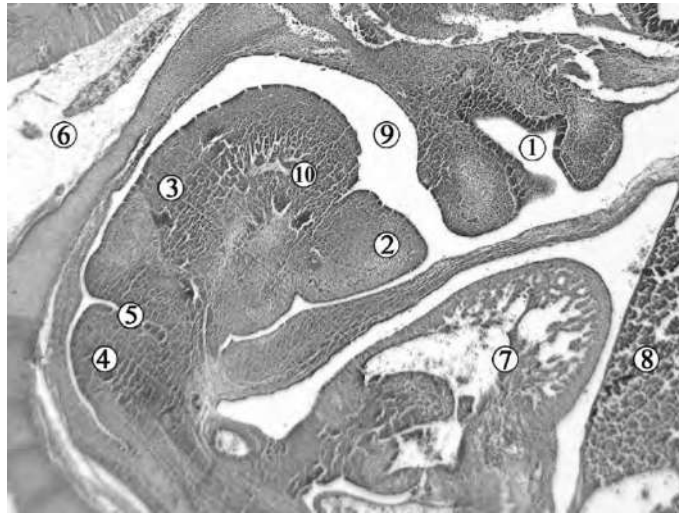


Рис. 5. Сагітальний зріз краніального відділу зародка людини 6,0 мм ТКД (5-й тиждень ВУР). Забарвлення гематоксиліном і еозином. Фото мікропрепарата. Зб. х50:

1 – носова ямка; 2 – зачаток нижньої щелепи; 3 – ротова частина зачатка язика; 4 – глоткова частина зачатка язика; 5 – цито-язикова протока; 6 – спинний мозок; 7 – серце; 8 – печінка; 9 – стомодеум; 10 – язиковий нерв

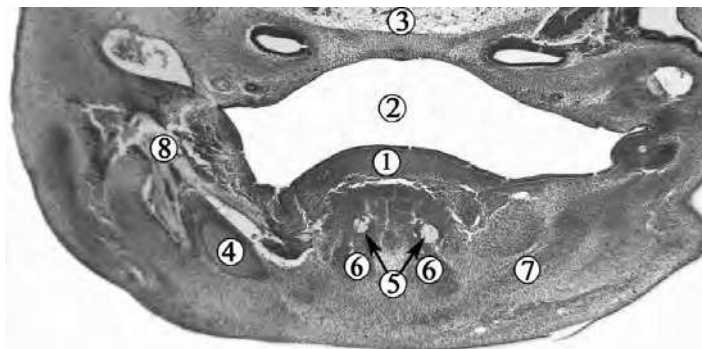


Рис. 6. Фронтальний зріз голови зародка людини 11,0 мм ТКД (6-й тиждень ВУР). Забарвлення гематоксиліном і еозином. Фото мікропрепарату. Зб. х40:

1 – зачаток язика; 2 – стомодеум; 3 – нейроектодерма; 4 – хрящ Меккеля; 5 – язиковий нерв; 6 – закладка підборідно-язикового м'яза; 7 – закладка щелепно-під'язикового м'яза; 8 – нижньощелепний нерв

Наприкінці зародкового періода ВУР у зачатку нижньої щелепи виявляються ущільнення мезенхіми між гілками хряща Меккеля – зачатки м'язів дна ротової порожнини, але місця їх прикріплення ще не визначаються.

Висновки

1. На початку 5-го тижня розвитку процеси диференціації зябрового апарата зародка, зокрема першої зябрової дуги, призводять до утворення верхньощелепного і нижньощелепного її відростків. Останній є джерелом основних структур дна ротової порожнини та нижньої щелепи.

2. Джерела закладок язика людини вперше спостерігаються у 4-тижневих зародків на вентральній стінці стомодеуму і представлені язиковими бруньками – випинами мезенхіми перших чотирьох зябрових дуг, вистелених ендодермою. Нервове забезпечення язика походить від відповідних нервів, асоційованих із цими зябровими дугами.

3. М'язи язика розвиваються з параксіальної мезодерми потиличних сомітів наприкінці 4-го тижня розвитку, тому їх іннервація забезпечується під'язиковим нервом.

Клінічна та експериментальна патологія. 2024. Т.23, № 4 (90)

Перспективи подальших досліджень

Вважаємо актуальним напрямком подальших досліджень морфогенезу дна ротової порожнини з'ясування розвитку його структур у передплодовому періоді онтогенезу людини.

Список літератури

- Magreni A, May JG. Embryology of the oral structures. Oper Tech Otolaryngol Head Neck Surg. 2015;26(3):110-4. doi: 10.1016/j.otot.2015.06.002
- Dursun A, Kastamonu Y, Kacaroglu D, Yuzbasoglu N, Ertekin T. Morphometric development of the tongue in fetal cadavers. Surg Radiol Anat. 2019;42(1):3-8. doi: 10.1007/s00276-019-02301-z
- Berkovitz BK. Anatomy and embryology of the mouth and dentition. In: Scott-Brown's Otorhinolaryngology and Head and Neck Surgery. In: Watkinson J, Clarke R, editors. Scott-Brown's Otorhinolaryngology and Head and Neck Surgery. 8th ed. Boca Raton: CRC Press; 2018, p. 675-98.
- Gilbert RW. Reconstruction of the oral cavity; past, present and future. Oral Oncol [Internet]. 2020[cited 2024 Dec 10];108:104683. Available from: <https://www.sciencedirect.com/science/article/abs/pii/S1368837520301196?via%3Dihub> doi: 10.1016/j.oraloncology.2020.104683
- Katsumi Y, Tanaka R, Hayashi T, Koga T, Takagi R, Ohshima H. Variation in arterial supply to the floor of the mouth and assessment ISSN 1727-4338 <https://www.bsmu.edu.ua>

- of relative hemorrhage risk in implant surgery. *Clin Oral Implants Res.* 2013;24(4):434-40. doi: 10.1111/j.1600-0501.2011.02348.x
6. Katsumi Y, Takagi R, Ohshima H. Variations in the venous supply of the floor of the oral cavity: Assessment of relative hemorrhage risk during surgery. *Clin Anat.* 2021;34(7):1087-94. doi: 10.1002/ca.23738
 7. Radlanski RJ, Renz H, Tabatabai A. Prenatal development of the muscles in the floor of the mouth in human embryos and fetuses from 6.9 to 76 mm CRL. *Ann Anat.* 2001;183(6):511-8. doi: 10.1016/s0940-9602(01)80057-1
 8. Mueller DT, Callanan VP. Congenital malformations of the oral cavity. *Otolaryngol Clin North Am.* 2007;40(1):141-60. doi: 10.1016/j.otc.2006.10.007
 9. Bell FE 3rd, Neuffer FH, Haddad TR, Epps JC, Kozik ME, Warren BC. Active Learning of the Floor of Mouth Anatomy with Ultrasound. *Anat Sci Educ.* 2019;12(3):310-6. doi: 10.1002/ase.1839
 10. Dent NJ. Good Clinical Practice and ICH – A Global Investment – The European Union Contribution. *Qual Assur J.* 1996;1(1):23-8. doi: 10.1002/(SICI)1099-1786(199609)1:1 %3C23:: AID-QAJ3 %3E3.0.CO;2-D
 11. Lenoir N. Universal declaration on the human genome and human rights: the first legal and ethical framework at the global level. *Columbia Human Rights Law Rev.* 1999;30(1):537-87.
 12. Louhimies S. Directive 86/609/EEC on the protection of animals used for experimental and other scientific purposes. *Altern Lab Anim.* 2002;30(Suppl 2):217-9. doi: 10.1177/026119290203002s36
- References**
1. Magreni A, May JG. Embryology of the oral structures. *Oper Tech Otolaryngol Head Neck Surg.* 2015;26(3):110-4. doi: 10.1016/j.otot.2015.06.002
 2. Dursun A, Kastamonu Y, Kacaroglu D, Yuzbasioglu N, Ertekin T. Morphometric development of the tongue in fetal cadavers. *Surg Radiol Anat.* 2019;42(1):3-8. doi: 10.1007/s00276-019-02301-z
 3. Berkovitz BK. Anatomy and embryology of the mouth and dentition. In: Scott-Brown's *Otorhinolaryngology and Head and Neck Surgery.* In: Watkinson J, Clarke R, editors. Scott-Brown's *Otorhinolaryngology and Head and Neck Surgery.* 8th ed. Boca Raton: CRC Press; 2018, p. 675-98.
 4. Gilbert RW. Reconstruction of the oral cavity; past, present and future. *Oral Oncol* [Internet]. 2020[cited 2024 Dec 10];108:104683. Available from: <https://www.sciencedirect.com/science/article/abs/pii/S1368837520301196?via%3Dihub> doi: 10.1016/j.oraloncology.2020.104683
 5. Katsumi Y, Tanaka R, Hayashi T, Koga T, Takagi R, Ohshima H. Variation in arterial supply to the floor of the mouth and assessment of relative hemorrhage risk in implant surgery. *Clin Oral Implants Res.* 2013;24(4):434-40. doi: 10.1111/j.1600-0501.2011.02348.x
 6. Katsumi Y, Takagi R, Ohshima H. Variations in the venous supply of the floor of the oral cavity: Assessment of relative hemorrhage risk during surgery. *Clin Anat.* 2021;34(7):1087-94. doi: 10.1002/ca.23738
 7. Radlanski RJ, Renz H, Tabatabai A. Prenatal development of the muscles in the floor of the mouth in human embryos and fetuses from 6.9 to 76 mm CRL. *Ann Anat.* 2001;183(6):511-8. doi: 10.1016/s0940-9602(01)80057-1
 8. Mueller DT, Callanan VP. Congenital malformations of the oral cavity. *Otolaryngol Clin North Am.* 2007;40(1):141-60. doi: 10.1016/j.otc.2006.10.007
 9. Bell FE 3rd, Neuffer FH, Haddad TR, Epps JC, Kozik ME, Warren BC. Active Learning of the Floor of Mouth Anatomy with Ultrasound. *Anat Sci Educ.* 2019;12(3):310-6. doi: 10.1002/ase.1839
 10. Dent NJ. Good Clinical Practice and ICH – A Global Investment – The European Union Contribution. *Qual Assur J.* 1996;1(1):23-8. doi: 10.1002/(SICI)1099-1786(199609)1:1 %3C23:: AID-QAJ3 %3E3.0.CO;2-D
 11. Lenoir N. Universal declaration on the human genome and human rights: the first legal and ethical framework at the global level. *Columbia Human Rights Law Rev.* 1999;30(1):537-87.
 12. Louhimies S. Directive 86/609/EEC on the protection of animals used for experimental and other scientific purposes. *Altern Lab Anim.* 2002;30(Suppl 2):217-9. doi: 10.1177/026119290203002s36

Відомості про авторів:

Цигикало О. В. – д.мед.н., професор, завідувач кафедри гістології, цитології та ембріології Буковинського державного медичного університету, м. Чернівці, Україна.

E-mail: tsyhykalo.olexandr@bsmu.edu.ua

ORCID ID: <https://orcid.org/0000-0003-2302-426X>

Бурюк О. Д. – аспірант кафедри гістології, цитології та ембріології Буковинського державного медичного університету, м. Чернівці, Україна.

E-mail: elenaaburiuc@gmail.com

ORCID ID: <http://orcid.org/0009-0008-1788-155X>

Information about authors:

Tsyhykalo O. V. – MD, Professor, Head of the Department of Histology, Cytology and Embryology, Bukovinian State Medical University, Chernivtsi, Ukraine.

E-mail: tsyhykalo.olexandr@bsmu.edu.ua

ORCID ID: <https://orcid.org/0000-0003-2302-426X>

Burijuk O. D. – Graduate student, Department of Histology, Cytology and Embryology, Bukovinian State Medical University, Chernivtsi, Ukraine.

E-mail: elenaaburiuc@gmail.com

ORCID ID: <http://orcid.org/0009-0008-1788-155X>

Стаття надійшла до редакції 26.11.2024

© О. В. Цигикало, О. Д. Бурюк

