

КЛІНІЧНА АНАТОМІЯ ТА ОПЕРАТИВНА ХІРУРГІЯ

Том 23, № 4 (88)
2024

Науково-практичний медичний журнал
Видається 4 рази на рік
Заснований в квітні 2002 року

Головний редактор
Слободян О.М.

Почесний головний редактор
Ахтемійчук Ю.Т.

**Перший заступник
головного редактора**
Іващук О.І.

**Заступник головного
редактора**
Ковальчук О.І.

Відповідальні секретарі
Товкач Ю.В.
Бойчук О.М.

Секретар
Лаврів Л.П.

Редакційна колегія

Андрієць О.А.

Бербець А.М.

Білоокий В.В.

Боднар О.Б.

Булик Р.Є.

Давиденко І.С.

Максим'юк В.В.

Олійник І.Ю.

Польовий В.П.

Полянський І.Ю.

Проняєв Д.В.

Сидорчук Р.І.

Хмара Т.В.

Цигикало О.В.

Юзько О.М.

Засновник і видавець: Буковинський державний медичний університет МОЗ України
Адреса редакції: 58002, пл. Театральна, 2, Чернівці, Україна

URL: <http://kaos.bsmu.edu.ua/>;
E-mail: cas@bsmu.edu.ua

РЕДАКЦІЙНА РАДА

Білаш С. М. (Полтава), Бойко В. В. (Харків), Вансович В. Є. (Одеса), Вовк О. Ю. (Харків), Гнатюк М. С. (Тернопіль), Головацький А. С. (Ужгород), Гумінський Ю. Й. (Вінниця), Гунас І. В. (Вінниця), Дзюбановський І. Я. (Тернопіль), Дроняк М. М. (Івано-Франківськ), Каніковський О. Є. (Вінниця), Катеренюк І. М. (Кишинів, Молдова), Кошарний В. В. (Дніпро), Кривко Ю. Я. (Львів), Ляховський В. І. (Полтава), Масна З. З. (Львів), Матешук-Вацеба Л. Р. (Львів), Небесна З. М. (Тернопіль), Пархоменко К. Ю. (Харків), Пастухова В. А. (Київ), Півторак В. І. (Вінниця), Пикалюк В. С. (Луцьк), Попадинець О. Г. (Івано-Франківськ), Россі П. (Рим, Італія), Савва А. (Яси, Румунія), Саволюк С. І. (Київ), Салютін Р. В. (Київ), Сікора В. З. (Суми), Суман С. П. (Кишинів, Молдова), Топор Б. М. (Кишинів, Молдова), Трофімов М. В. (Дніпро), Федонюк Л. Я. (Тернопіль), Філіпоу Ф. (Бухарест, Румунія), Чемерис О. М. (Львів), Черно В. С. (Миколаїв), Шаповал С. Д. (Запоріжжя), Шепітько В. І. (Полтава), Шкарбан В. П. (Київ).

EDITORIAL COUNCIL

Anca Sava (Yassy, Romania), Boyko V. V. (Kharkiv), Chemeris O. M. (Lviv), Dzyubanovsky I. Ya. (Ternopil), Droniak M. M. (Ivano-Frankivsk), Florin Filipoiu (Bucureshti, Romania), Pellegrino Rossi (Roma, Italy), Suman Serghei (Kishinev, Moldova), Bilash S.M (Poltava), Vovk O. Yu. (Kharkiv), Gnatyuk MS (Ternopil), Golovatsky A. C. (Uzhgorod), Guminsky Yu. Y.(Vinnitsa), Gunas I. V. (Vinnytsya), Kanikovskyy O. Ye. (Vinnytsia), Kateryenyuk I. M. (Kishinev, Moldova), Kosharnyi V. V. (Dnipro), Krivko Yu. Ya. (Lviv), Liakhovskyy V. I. (Poltava), Masna Z. Z. (Lviv), Mateshuk-Vatseba L.R. (Lviv), Nebesna Z. M. (Ternopil), Parkhomenko K. Yu. (Kharkiv), Pastukhova V. A. (Kiev), Pivtorak V. I. (Vinnytsia), Pikalyuk V. S. (Lutsk), Popadynets O. H. (Ivano-Frankivsk), Salutin R. V. (Kiev), Savoliuk S. I. (Kiev), Shapoval C. D. (Zaporizhzhia), Sikora V. Z. (Sumy), Topor B. M. (Chisinau, Moldova), Fedonyuk L. Ya. (Ternopil), Chernov V. C. (Nikolaev), Shepitko V. I. (Poltava), Skarban V. P. (Kiev), Trofimov M. V. (Dnipro), Vansovich V. Ye. (Odesa).

**Свідоцтво про державну реєстрацію –
серія КВ № 6031 від 05.04.2002 р.**

Журнал включений до баз даних:

**Ulrich`s Periodicals Directory, Google Scholar, Index Copernicus International,
Scientific Indexing Services, Infobase Index, Bielefeld Academic Search Engine,
International Committee of Medical Journal Editors,
Open Access Infrastructure for Research in Europe, WorldCat,
Наукова періодика України**

**Журнал «Клінічна анатомія та оперативна хірургія» –
наукове фахове видання України**

**(Постанова президії ВАК України від 14.10.2009 р., № 1-05/4), перереєстровано наказом
Міністерства освіти і науки України від 29 червня 2021 року № 735 щодо включення
до переліку наукових фахових видань України, категорія «Б»,
галузь науки «Медицина», спеціальність – 222**

**Рекомендовано вченою радою
Буковинського державного медичного університету МОЗ України
(протокол № 4 від 03.12.2024 року)**

ISSN 1727-0847

**Klinična anatomiâ ta operativna hirurgiâ (Print)
Clinical anatomy and operative surgery**

ISSN 1993-5897

**Klinična anatomiâ ta operativna hirurgiâ (Online)
Kliničeskaâ anatomiâ i operativnaâ hirurgiâ**

© Клінічна анатомія та оперативна хірургія, 2024

УДК 612.46:616-001.31-007.23-092.9:534.222.2
DOI: 10.24061/1727-0847.23.4.2024.73

**В. В. Кошарний, А. К. Каграманян, В. Г. Рутгайзер, В. В. Грузд, Д. В. Кошарний*,
В. Л. Волошин****

*Кафедри анатомії людини, клінічної анатомії та оперативної хірургії (зав. – проф. О. О. Нефьодова) Дніпровського державного медичного університету, м. Дніпро; *Комунальний заклад освіти «Науковий медичний ліцей «Дніпро» Дніпровської обласної ради», м. Дніпро; **кафедра медичної біології та генетики (зав. – проф. Р. Є. Булик) Буковинського державного медичного університету, м. Чернівці*

ПОРІВНЯЛЬНА ХАРАКТЕРИСТИКА МОРФОФУНКЦІОНАЛЬНИХ ЗМІН ПАРЕНХІМИ НИРОК ТА СТРУКТУР НЕФРОНУ ПІСЛЯ ВИБУХОВОІНДУКОВАНОЇ ЕКСПЕРИМЕНТАЛЬНОЇ ТРАВМИ

Резюме. За умови змодельованої вибуховоіндукованої експериментальної травми і трьох експериментальних моделей нами було здійснено вплив вибухової хвилі на паренхіму нирок та структур нефрону за допомогою запатентованого пристрою (пат. 146858 Україна, МПК G09B23/28) та проаналізовано макроскопічні і мікроскопічні зміни, які є специфічними для паренхіми нирок щурів у різні періоди впливу. На основі всіх проведених досліджень можна констатувати, що за умови вибухової хвилі на першу, сьому та чотирнадцяту добу по різному, але морфо-функціональні мають прояви у порушенні гемоциркуляції, виникненні набряку та порушення функції нирок і особливо нефрону, порушення якого, як окремий спосіб ми дослідили по результату загального аналізу сечі щурів. У результаті нашої роботи були з'ясовані порівняльні характеристики змін у морфології органа та його функції. Після впливу ударної хвилі у гострій, ранній та пізній періоди відбуваються як не тільки морфологічні зміни, а й зміни лабораторних даних та морфометричних показників. Макроскопічно ці зміни мали прояви у зміні зовнішнього забарвлення – більш яскравою у гострій, менш – у ранній та у пізній періоди. За результатами, представленими в цьому дослідженні, були виявлені патологічні морфологічні явища у складових нефрону у вигляді локального набряку навколосудинних просторів, порушень кровопостачання на рівні мікроциркуляторного русла. Функціонально гломерулярні порушення мали наслідки у зміні кількісних лабораторних показниках в аналізах сечі, вони були різні у гострій, ранній та пізній періоди, але в усіх термінах впливу єдиними характерними ознаками впливу вибухової хвилі були: еритроцитурія, протеїнурія та трипельфосфатурія.

Ключові слова: нирки, нефрон, ниркове тільце, каналці, капілярний клубочок, капсула ниркового тільця, вибухова хвиля, травма, морфометрія.

В Україні, у теперішній час, виникає надзвичайно складна проблема посттравматичних ушкоджень після впливу вибухової хвилі на органи та системи людини [1-3]. Розвиток посттравматичних ушкоджень залежить від багатьох факторів – тяжкості, об'єму ушкодження, сили вибухової хвилі, які мають суттєвий вплив на морфологічні особливості нирок та складові структур нефрону. У зв'язку з тим, що спостереження впливу баротравми на структури нефрону у людині неможливо, тому за допомогою індукованих експериментальних моделей стає можливим аналіз морфологічних змін сечовидільної системи під час ударно-хвильового впливу та механізму їх ушкоджень [4, 5]. Питання механізму первинних поствибухових ушкоджень активно дискутується:

окремі дослідники відносять такі фізичні процеси, як гідродинамічний удар, кавітаційний ефект, які можуть загалом пояснити патоморфологічну картину. Так, наприклад, гострий розвиток набряку пояснюється порушенням міжмембранного транспорту внаслідок «паралічу» калійнатрієвих та інших насосів, відповідальних за транспорт осмотичних речовин та створення умов у судинному руслі для злипання еритроцитів, тромбоутворення, а набряк мітохондрій призводить до розвитку оксидативного стресу з формуванням гіпоксичного середовища [4, 6]. Тому, потрібно подальше вивчення впливу тупої травми на організм, тривалість цього впливу, що призвело б до формування концепції травматичної хвороби. Отже, враховуючи недостатню кількість даних про морфо-функціональні

особливості паренхіми нирок та структур нефрону, які виникають після впливу ударно-хвильового впливу та їх порівняльну характеристику, ця тема є актуальною та потребує більш глибокого вивчення. А це, дає змогу вдосконалити заходи при вибухових травмах нирок та зменшення летальність постраждалих [7, 8].

Мета дослідження: встановити морфофункціональні зміни паренхіми нирок та структур нефрону після впливу ударної хвилі у гострий, ранній та пізній періоди порівняно з нормою (контрольною групою) за допомогою морфологічних і лабораторних методів.

Матеріал і методи. В експерименті брало участь 100 лабораторних статевозрілих щурів, які були розподілені на три експериментальні групи, відносно часу, який пройшов після вибуху – перша, сьома та чотирнадцята доба та контрольної групи. Спочатку, за допомогою засобу для загальної анестезії, який чинить анальгезуючу і міорелаксуючу дію і є фторованим рідким інгаляційним анестетиком (який використовується для анестезії в акушерстві з 1950 року) – галотан – $C_2HBrClF_3$, ми підготували щурів

до впливу вибухової хвилі. Вплив галотану коливався в межах 0,025-0,4 МАК (МАК – мінімальна альвеолярна анестетична концентрація – це концентрація, при якій 50% обстежених не реагують на больові подразники). Щура поміщали у колбу зі галотаном, після якого за хвилину він діяв, після чого щура фіксували і проводили вплив ударної хвилі, що займало не більше 5 хв, після чого щурів виводили з експерименту. Вплив ударної хвилі на нирки тварини проводили за допомогою фігурної металевої конструкції за допомогою запатентованого методу (пат. 146858 Україна, МПК G09B23/28) (рис. 1-А, Б). Експериментальне дослідження було проведено з дотриманням вимог гуманного ставлення до піддослідних тварин, регламентованих Законом України «Про захист тварин від жорстокого поводження» (№ 3447 – IV від 21.02.2006 р.) та дотримування «Загальних етичних принципів експериментів над тваринами», які затверджені І Національним конгресом з біоетики (Київ, 2001р.), згідно з положенням «Європейської конвенції із захисту хребетних тварин, які використовуються в експериментальних та інших наукових цілях» (Страсбург, 1987).

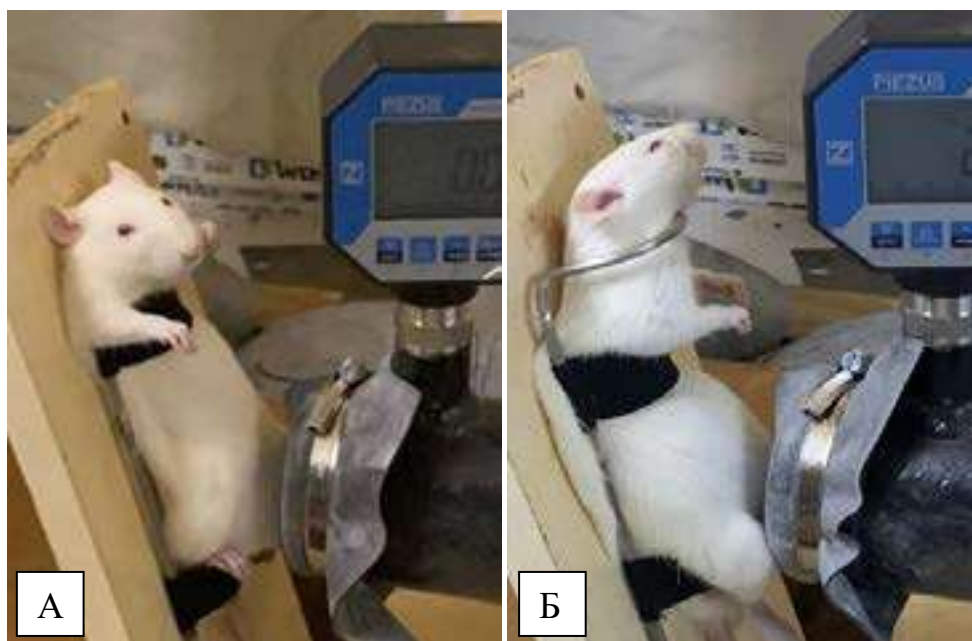

Рис. 1. Пристрій для фіксації та дослідження дії на нирки ударної хвилі вибуху (рис. 1-А – до удару; 1-Б – після впливу ударної хвилі). Препарат нирки контрольної групи щурів у черевній порожнині (рис. 1-Б)

За час проведення роботи внаслідок впливу вибухової хвилі, ні одна експериментальна тварина не загинула. Після чого щурів оперували на першу, сьому та чотирнадцяту добу після виходу з експерименту. Під загальним знеболенням (внутрішньоперитональне введення тіопенталу натрію – 5 мг/кг маси тіла, проводилася серединну лапаротомію передньої стінки від ме-

чоподібного відростку до лобкового з'єднання. Проводили ревізію та огляд черевної порожнини, стан нирок та забір матеріалу однієї нирки). Препарування використовувалося для виділення нирок щурів контрольної групи та трьох експериментальних груп після впливу ударної хвилі у першу, сьому та чотирнадцяту добу експерименту (рис. 2-А, Б).

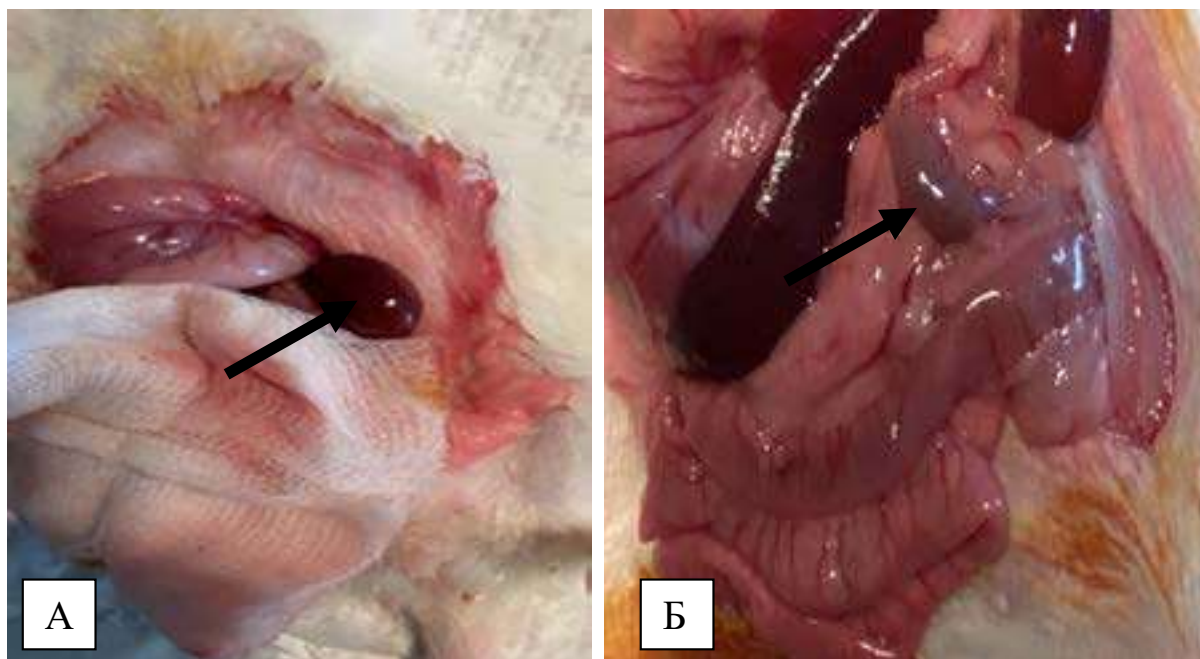


Рис. 2. Виділення нирок щурів контрольної групи (рис. 2-А) та експериментальної групи після впливу ударної хвилі (рис. 2-Б). Стрілками вказані нирки щурів

Результати дослідження та їх обговорення. Ззовні нирки у нормі мають однорідний темно-бордовий колір на всьому протязі розташування п'яти сегментів по передньої та задньої поверхні (рис. 3-А). Має верхній та нижній полюси, медіальний і латеральний краї та по п'ять сегментів. Слід відмітити міцну фіксацію органу у своєму вмістлищі, що точно обмежує рухливість. Після впливу вибухової хвилі колір змінюється, що помітно при зовнішньому огляді. З'являється відтінок яскравої

гіперемії у гострий період, на далі, у ранній період, ця яскравість зменшується, а більш тоскніше виглядає нирка на чотирнадцяту добу експерименту (рис. 3-Б). Нефрон, складається з проксимального та дистального відділів, системи зависних і прямих епітеліальних канальців, які починаються від кожного ниркового тільця – двостінної капсули та капілярного клубочка. На гістологічному зрізі нирок контрольної групи збережені всі структурні елементи – нефрони, судинні та стромальні елементи.




Рис. 3. Макропрепарат нирки щура у нормі (рис. 3-А) і нирка щура експериментальної групи (рис. 3-Б)

Ми бачимо чітко розділення на коркову та мозкову речовину, а ниркові тільця без пато-

логічних змін, тобто мають клітини зовнішньої стінки та ендотеліальні клітини внутрішньої стін-

ки двостінної капсули з чіткими границями та достатньо виражений рисунок капілярних петель клубочків (рис. 4-А). У щурів експериментальних груп у гострий період спостерігали набряк та крововиливи у паренхімі нирок. Особливою відміткою у гострий період є поява ниркових тілець з більш виражено розширеним капілярним клубочком, який займає більш площину відносно капсули, що нами було розцінено як можливий механізм реагування на підвищення тиску та ішемічний стан, як реакція на травматичний вплив

вибухової хвилі (рис. 4-Б). У ранній період ми спостерігали характерну гістологічну рису у складових структурах нефрону, особливо у мальпігіївому клубочку та капсулі Шумлянського-Боумена, які характеризувались особливою фрагментацією петель капілярного клубочка, що нами було розцінено, як наслідки дистрофічних змін, що мало прояви у вигляді порушення гістоструктури ниркових тілець, осередковою дезорганізацією та порушенням мікроциркуляції у капілярах клубочка (рис. 5-А, Б, В).

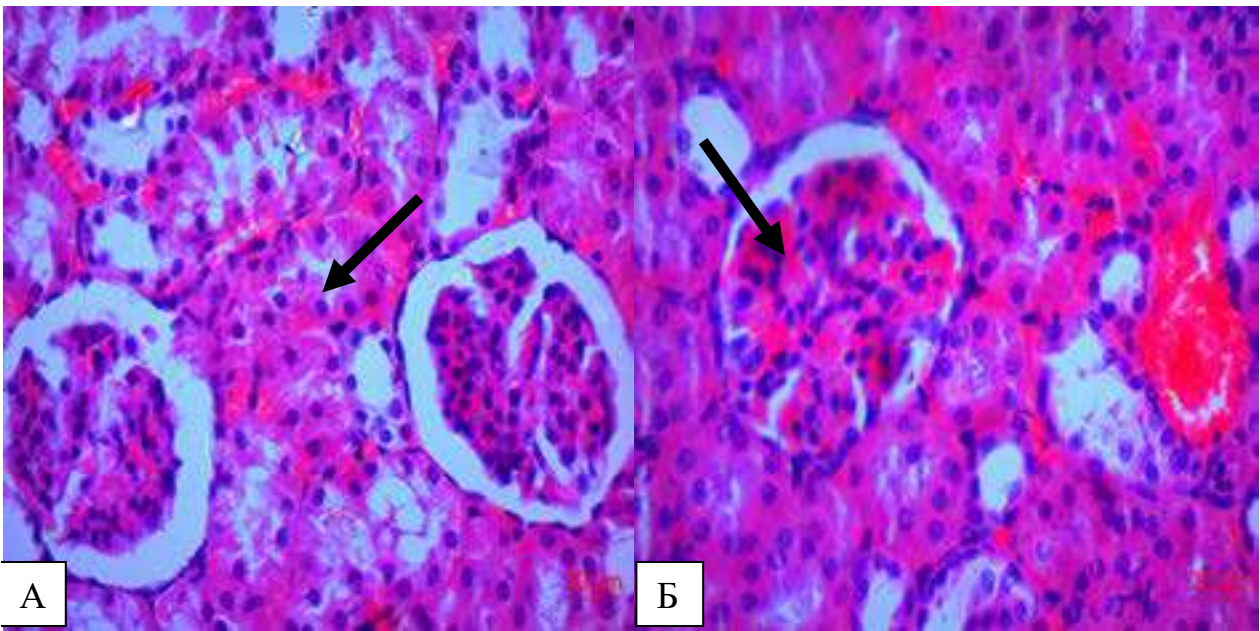


Рис. 4. Гістологічний фронтальний зріз нирки щура контрольної групи (рис. 4-А) та у гострий період на першу добу після впливу (рис. 4-Б). Стрілками вказані ниркові тільця. Забарвлення гематоксилін – еозин; окх 10; обх 40

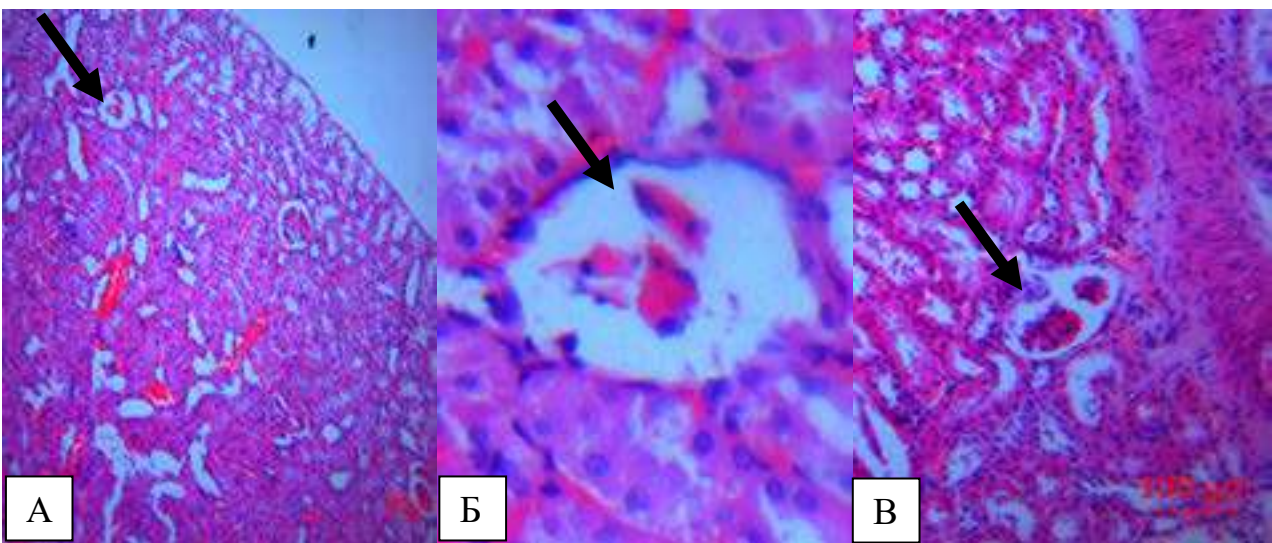


Рис. 5. Мікропрепарат нирки щура (фронтальний зріз) у ранній період – сьома доба після впливу вибухової хвилі. Фрагментація петель капілярних клубочків ниркових тілець вказано стрілкою. Забарвлення гематоксилін і еозин; рис. 5-А – ок х4; об х40; рис. 5-Б (збільшений фрагмент рис. 5-А, який вказано стрілкою) – ок х10; об х40; рис. 5-В – окремий фрагментований капілярний клубочок, який вказано стрілкою – ок х4; об х10

У паренхімі тканині нирок на чотирнадцяту добу після впливу вибухової хвилі відбуваються ішемічно-некротичні зміни з розташуванням деформованих ниркових тілець, в яких не виокремлюється зовсім капсула клубочка та особливою ознакою є злиття тілець з навколишньої розташованої речовиною, тобто спостерігали зовсім відсутність межі між капсулою та клітинами капілярного клубочка, сплюснення окремих петель капілярного клубочка та склерозування каналців нефронів після ішемічних явищ навколо розширених судин та крововиливів (рис. 6-А, Б, В). При дослідженні нирок ми проводили морфометричні вимірювання, які теж є показниками порушень у різні періоди впливу вибухової хвилі, а саме: діаметр та площа ниркових тілець, капілярних клубочків, кількість

мезангіальних клітин в гломерулярних клубочках. Так, морфометричні показники нирок та структур нефрону контрольної та експериментальних груп мають характерні відмінності. Ступінь цих змін залежить від тяжкості впливу вибухової хвилі у різні періоди. У гострий періоди збільшується площа судинного клубочка – у 1,3 рази, а просвіт капсули зменшується у 1,1 рази; у ранній період ці показники інші, навпаки: площа судинного клубочка зменшується – у 1,5 рази, а просвіт капсули збільшується у 1,3 рази; у пізній період ці показники інші – зменшується діаметр самих ниркових тілець, відносно контрольної групи щурів. Ці зміни є відображенням тих процесів, які відбуваються на рівні нефрону після вибухово-індукованої експериментальної травми.

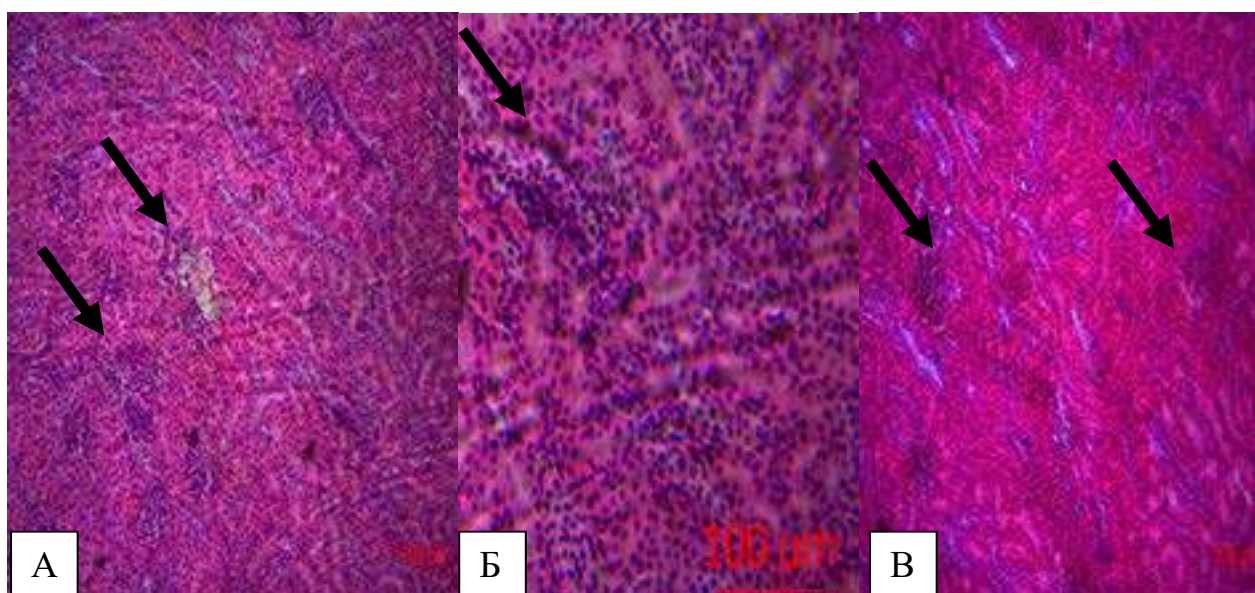


Рис. 6. Мікропрепарат нирки щура на чотирнадцяту добу після впливу вибухової хвилі. Рис. 6-Б збільшений фрагмент рис. 6-А. Стрілками вказані ниркові тільця у патологічному стані (зовсім відсутність межі між капсулою та клітинами капілярного клубочка). Забарвлення гематоксилін і еозин; рис. 6-А, В – ок $\times 4$; об $\times 10$; рис. 6-Б – ок $\times 4$; об $\times 40$

На основі всіх проведених досліджень ми з'ясували, що за умови вибухової хвилі на першу, сьому та чотирнадцяту добу по різному, але морфо-функціональні мають прояви у порушенні гемоциркуляції, виникнення набряку та порушення функції нирок і особливо нефрону та його складових. Особливу увагу представляють ниркові тільця і їх фільтраційний бар'єр, який складається з клітин – подоцитів та базальної мембрани, де і відбувається початковий етап сечоутворення – фільтрація. Серед авторів, на сьогодні не має чіткої думки відносно функції клітин подоцитів, які недостатньо вивчені, але стверджують, що ці клітини є основою в ініціації та пролонгації гломерулярних ушкоджень, при яких вони перебувають в стані зернистої дистрофії та на різних стадіях

руйнування, що можливо призводить до порушення формування первинної сечі та на далі, на рівні каналців – зміни у вторинної сечі. Ці порушення, як окремий спосіб доказового руйнування у структурах нефрону після індукованої експериментальної травми, ми дослідили по специфічним змінам показників загального аналізу сечі щурів. Для цього щурів розміщували у спеціальні контейнери, де вони знаходились до сечовиділення крізь сечовивідний канал і призводили забір вторинної сечі. Одним з важливих діагностичних критеріїв ураження або запалювального процесу нирок та сечовивідних шляхів у клінічній практиці є дослідження сечі. Ударна хвиля не тільки впливає на морфологічні зміни нирок, але і на функціональні зміни, які відображаються на показниках

роботи нирок та нефрону у змінах в показниках загального аналізу сечі. Дані лабораторних змін сечі щурів на першу, сьому та чотирнадцяту добу після впливу вибухової хвилі були наступні. Так, після вибуху у першу добу ми спостерігали у загальному аналізі сечі щурів – протеїнурію (підвищення рівня білку у сечі), якого у нормі бути не повинне (від 66 мкмоль/л) та еритроцитурію (гематурію) апаратні показники (за допомогою гематологічного аналізатору) – досягали $200 \cdot 10^9/\text{л}$, мікроальбумін – 100 мг/л (у нормі – відсутній), а мікроскопічно дослідження (мікроскоп) показало наявність еритроцитів у сечі – до $40 \cdot 10^9/\text{л}$ (при нормі 6-8 у полі зору) та наявність солей – трипельфосфатів-++++ (струвіти – це тверді мінеральні відкладення, які формуються у сечі з іонів магнію та фосфату). На сьому добу ми теж спостерігали характерні зміни в загальному аналізі сечі, але вони були менш агресивні: протеїнурія – (33 мкмоль/л) та еритроцитурію – апаратні показники були теж виражені, але мікроскопічно еритроцитів у сечі спостерігали до від 13 до $25 \cdot 10^9/\text{л}$ та трипельфосфатів було менш -++. На чотирнадцяту добу показники аналізу сечі були більш близькі до показників у щурів контрольної групи, але характерні ознаки травми – еритроцитурія, протеїнурія та трипельфосфатурія, хоча і були, але були, майже непомітними.

Висновки. Отже, умови змодельованого вибуху ударної хвилі у трьох експериментальних групах мали відображення не тільки гістологічно,

а і функціонально. На гістологічному рівні в складових структурах нефрону, особливо у судинному клубочку та капсулі, ці зміни характеризувались порушеннями межі між капілярами та стінкою капсули ниркового тільця, розширенням капілярів судинного клубочка на першу добу та особлива його фрагментації – на сьому добу та дистрофічні зміни у деформації ниркових тілець та склерозування каналців нефрону і як наслідки цього – появу окремих ішемічно-некротичних ділянок у пізній період в умовах експерименту. Відображенням цих процесів є і морфометричні зміни, які відбуваються на рівні нефрону в умовах експерименту. У гострий період збільшується площа судинного клубочка – у 1,3 рази, а просвіт капсули зменшується у 1,1 рази; у ранній період ці показники інші, навпаки: площа судинного клубочка зменшується – у 1,5 рази, а просвіт капсули збільшується у 1,3 рази; у пізній період ці показники інші – зменшується діаметр самих ниркових тілець. Порівняно функціонально ці порушення мали наслідки у зміні кількісних лабораторних показників в аналізах сечі, які були різні у гострий, ранній та пізній періоди, але в усіх термінах впливу єдиними характерними ознаками впливу вибухової хвилі є – еритроцитурія, протеїнурія та трипельфосфатурія.

Перспективи подальших досліджень. У подальшому планується провести порівняльний аналіз усіх змін, які є характерними для вибухово-індукованої травми на паренхіму нирок.

Список використаної літератури

1. Lochman P, Dušek T. Military surgery and field surgical care in the Czech Army. *Rozhl Chir.* 2023;102(8):309-14. English. doi: 10.33699/PIS.2023.102.8.309-314. PMID: 38286677.
2. Козлов СВ, Козлова ЮВ, Кошарний АВ, Снісар ОС. Моделювання ударно-хвильового впливу на організм лабораторної тварини. В зб.: матеріалів Всеукраїнської наукової конференції «Актуальні питання біології та медицини». Суми. 2017. с. 35-7.
3. Kozlova YuV, Kosharnij AV, Korzachenko MA, Kytova IV. Retrospective analysis and current state of experimental models of blastinduced trauma. *Український журнал медицини, біології та спорту.* 2020;5(6):66-71.
4. Schaefer G, Regier D, Stout C. Palliative Emergency General Surgery. *Surg Clin North Am.* 2023 Dec;103(6):1283-96. doi: 10.1016/j.suc.2023.06.005. Epub 2023 Jul 24. PMID: 37838468.
5. Sartelli M, Coccolini F, Labricciosa FM, Al Omari AH, Bains L, Baraket O, Catarci M, et al. Surgical Antibiotic Prophylaxis: A Proposal for a Global Evidence-Based Bundle. *Antibiotics (Basel).* 2024 Jan 19;13(1):100. doi: 10.3390/antibiotics13010100. PMID: 38275329; PMCID: PMC10812782.
6. Glasscock RJ, Rule AD. Aging and the Kidneys: Anatomy, Physiology and Consequences for Defining Chronic Kidney Disease. *Nephron.* 2016;134(1):25-9. doi: 10.1159/000445450. Epub 2016 Apr 7. PMID: 27050529.
7. Petkov CI, Flecknell P, Murphy K, Basso MA, Mitchell AS, Hartig R, Thompson-Iritani S. Unified ethical principles and an animal research 'Helsinki' declaration as foundations for international collaboration. *Curr Res Neurobiol.* 2022 Nov 2;3:100060. doi: 10.1016/j.crneur.2022.100060. PMID: 36386861; PMCID: PMC9647342.

8. Lawry LL, Korona-Bailey J, Juman L, Janvrin M, Donici V, Kychyn I, Maddox J, Koehlmoos TP. A qualitative assessment of Ukraine's trauma system during the Russian conflict: experiences of volunteer healthcare providers. *Confl Health*. 2024 Jan 25;18(1):10. doi: 10.1186/s13031-024-00570-z. PMID: 38268019; PMCID: PMC10809523.

References

- Lochman P, Dušek T. Military surgery and field surgical care in the Czech Army. *Rozhl Chir*. 2023;102(8):309-14. English. doi: 10.33699/PIS.2023.102.8.309-314. PMID: 38286677.
- Kozlov SV, Kozlova YUV, Kosharnyy AV, Snisar OS. Modelyuvannya udarno-khvylovoho vplyvu na orhanizm laboratornoyi tvaryny. V zb.: *materialiv Vseukrayins'koyi naukovoyi konferentsiyi «Aktual'ni pytannya biolohiyi ta medytsyny»*. Sumy. 2017. s. 35-7. [in Ukrainian].
- Kozlova YuV, Kosharnij AV, Korzachenko MA, Kytova IV. Retrospective analysis and current state of experimental models of blastinduced trauma. *Ukrainian Journal of Medicine, Biology and Sports*. 2020;5(6):66-71.
- Schaefer G, Regier D, Stout C. Palliative Emergency General Surgery. *Surg Clin North Am*. 2023 Dec;103(6):1283-96. doi: 10.1016/j.suc.2023.06.005. Epub 2023 Jul 24. PMID: 37838468.
- Sartelli M, Coccolini F, Labricciosa FM, Al Omari AH, Bains L, Baraket O, Catarci M, et al. Surgical Antibiotic Prophylaxis: A Proposal for a Global Evidence-Based Bundle. *Antibiotics (Basel)*. 2024 Jan 19;13(1):100. doi: 10.3390/antibiotics13010100. PMID: 38275329; PMCID: PMC10812782.
- Glasscock RJ, Rule AD. Aging and the Kidneys: Anatomy, Physiology and Consequences for Defining Chronic Kidney Disease. *Nephron*. 2016;134(1):25-9. doi: 10.1159/000445450. Epub 2016 Apr 7. PMID: 27050529.
- Petkov CI, Flecknell P, Murphy K, Basso MA, Mitchell AS, Hartig R, Thompson-Iritani S. Unified ethical principles and an animal research 'Helsinki' declaration as foundations for international collaboration. *Curr Res Neurobiol*. 2022 Nov 2;3:100060. doi: 10.1016/j.crneur.2022.100060. PMID: 36386861; PMCID: PMC9647342.
- Lawry LL, Korona-Bailey J, Juman L, Janvrin M, Donici V, Kychyn I, Maddox J, Koehlmoos TP. A qualitative assessment of Ukraine's trauma system during the Russian conflict: experiences of volunteer healthcare providers. *Confl Health*. 2024 Jan 25;18(1):10. doi: 10.1186/s13031-024-00570-z. PMID: 38268019; PMCID: PMC10809523.

COMPARATIVE CHARACTERISTICS OF MORPHOFUNCTIONAL CHANGES IN KIDNEY PARENCHYM AND NEPHRON STRUCTURES AFTER EXPLOSION-INDUCED EXPERIMENTAL INJURY

Abstract. Under the conditions of simulated explosive-induced experimental trauma and three experimental models, we carried out the impact of a blast wave on the renal parenchyma and nephron structures using a patented device (pat. 146858 Ukraine, MPK G09B23/28) and analyzed macroscopic and microscopic changes that are specific to the renal parenchyma of rats at different periods of exposure. Based on all the studies conducted, it can be stated that under the conditions of a blast wave on the first, seventh and fourteenth day, different, but morphofunctional, manifestations are manifested in impaired hemocirculation, the occurrence of edema and impaired renal function, and especially the nephron, the impairment of which, as a separate method, we investigated based on the results of a general analysis of rat urine. As a result of our work, comparative characteristics of changes in the morphology of the organ and its function were clarified. After the impact of the shock wave in the acute, early and late periods, not only morphological changes occur, but also changes in laboratory data and morphometric indicators. Macroscopically, these changes were manifested in a change in the external color – brighter and brighter in the acute, less – in the early and late period. According to the results presented in this study, pathological morphological phenomena were detected in the components of the nephron in the form of local edema of the perivascular spaces, blood supply disorders at the level of the microcirculatory bed. Functionally, glomerular disorders had consequences in changing quantitative laboratory indicators in urine tests, they were different in the acute, early and late periods, but in all terms of exposure, the only characteristic signs of the impact of the blast wave were – erythrocyturia, proteinuria and tripelphosphaturia.

Key words: kidney, nephron, renal corpuscle, tubules, glomerulus, renal corpuscle capsule, blast wave, trauma, morphometry.

Відомості про авторів:

Кошарний Володимир Віталійович – доктор медичних наук, професор кафедри анатомії людини, клінічної анатомії та оперативної хірургії Дніпровського державного медичного університету, м. Дніпро;

Каграманян Альона Камоївна – аспірант кафедри анатомії людини, клінічної анатомії та оперативної хірургії Дніпровського державного медичного університету, м. Дніпро;

Рутгайзер Вікторія Георгіївна – доктор філософії з медицини кафедра анатомії людини, клінічної анатомії та оперативної хірургії Дніпровського державного медичного університету, м. Дніпро;

Грузд Владислава Володимирівна – PhD, викладач кафедри анатомії людини, клінічної анатомії та оперативної хірургії Дніпровського державного медичного університету, м. Дніпро;

Кошарний Дмитро Володимирович – учень Комунальний заклад освіти «Науковий медичний ліцей «Дніпро» Дніпровської обласної ради»;

Волошин Володимир Леонідович – кандидат біологічних наук, доцент, доцент кафедри медичної біології та генетики Буковинського державного медичного університету, м. Чернівці.

Information about the authors:

Kosharnyi Volodymyr V. – Doctor of Medical Sciences, Professor of the Department of Human Anatomy, Clinical Anatomy and Operative Surgery of the Dnipro State Medical University, Dnipro;

Kahramanyan Alena K. – Postgraduate Student of the Department of Human Anatomy, Clinical Anatomy and Surgical Surgery, Dnipro State Medical University, Dnipro;

Rutgayzer Viktoriia H. – Doctor of Philosophy in Medicine, Department of Human Anatomy, Clinical Anatomy and Surgical Surgery, Dnipro State Medical University, Dnipro;

Gruzd Vladyslav V. – PhD, Lecturer of the Department of Human Anatomy, Clinical Anatomy and Surgical Surgery, Dnipro State Medical University, Dnipro;

Kosharnyi Dmytro V. – Student, Municipal Educational Institution “Scientific Medical Lyceum “Dnipro” of the Dnipro Regional Council”, Dnipro;

Voloshyn Volodymyr L. – Candidate of Biological Sciences, Associate Professor, Associate Professor of the Department of Medical Biology and Genetics of Bukovinian State Medical University, Chernivtsi.

Надійшла 07.11.2024 р.