

# КЛІНІЧНА АНАТОМІЯ ТА ОПЕРАТИВНА ХІРУРГІЯ

**Том 23, № 4 (88)**  
**2024**

Науково-практичний медичний журнал  
Видається 4 рази на рік  
Заснований в квітні 2002 року

**Головний редактор**  
Слободян О.М.

**Почесний головний редактор**  
Ахтемійчук Ю.Т.

**Перший заступник  
головного редактора**  
Іващук О.І.

**Заступник головного  
редактора**  
Ковальчук О.І.

**Відповідальні секретарі**  
Товкач Ю.В.  
Бойчук О.М.

**Секретар**  
Лаврів Л.П.

**Редакційна колегія**

Андрієць О.А.

Бербець А.М.

Білоокий В.В.

Боднар О.Б.

Булик Р.Є.

Давиденко І.С.

Максим'юк В.В.

Олійник І.Ю.

Польовий В.П.

Полянський І.Ю.

Проняєв Д.В.

Сидорчук Р.І.

Хмара Т.В.

Цигикало О.В.

Юзько О.М.

Засновник і видавець: Буковинський державний медичний університет МОЗ України  
Адреса редакції: 58002, пл. Театральна, 2, Чернівці, Україна

URL: <http://kaos.bsmu.edu.ua/>;  
E-mail: [cas@bsmu.edu.ua](mailto:cas@bsmu.edu.ua)

## РЕДАКЦІЙНА РАДА

Білаш С. М. (Полтава), Бойко В. В. (Харків), Вансович В. Є. (Одеса), Вовк О. Ю. (Харків), Гнатюк М. С. (Тернопіль), Головацький А. С. (Ужгород), Гумінський Ю. Й. (Вінниця), Гунас І. В. (Вінниця), Дзюбановський І. Я. (Тернопіль), Дроняк М. М. (Івано-Франківськ), Каніковський О. Є. (Вінниця), Катеренюк І. М. (Кишинів, Молдова), Кошарний В. В. (Дніпро), Кривко Ю. Я. (Львів), Ляховський В. І. (Полтава), Масна З. З. (Львів), Матешук-Вацеба Л. Р. (Львів), Небесна З. М. (Тернопіль), Пархоменко К. Ю. (Харків), Пастухова В. А. (Київ), Півторак В. І. (Вінниця), Пикалюк В. С. (Луцьк), Попадинець О. Г. (Івано-Франківськ), Россі П. (Рим, Італія), Савва А. (Яси, Румунія), Саволюк С. І. (Київ), Салютін Р. В. (Київ), Сікора В. З. (Суми), Суман С. П. (Кишинів, Молдова), Топор Б. М. (Кишинів, Молдова), Трофімов М. В. (Дніпро), Федонюк Л. Я. (Тернопіль), Філіпоу Ф. (Бухарест, Румунія), Чемерис О. М. (Львів), Черно В. С. (Миколаїв), Шаповал С. Д. (Запоріжжя), Шепітько В. І. (Полтава), Шкарбан В. П. (Київ).

## EDITORIAL COUNCIL

Anca Sava (Yassy, Romania), Boyko V. V. (Kharkiv), Chemeris O. M. (Lviv), Dzyubanovsky I. Ya. (Ternopil), Droniak M. M. (Ivano-Frankivsk), Florin Filipoiu (Bucureshti, Romania), Pellegrino Rossi (Roma, Italy), Suman Serghei (Kishinev, Moldova), Bilash S.M (Poltava), Vovk O. Yu. (Kharkiv), Gnatyuk MS (Ternopil), Golovatsky A. C. (Uzhgorod), Guminsky Yu. Y.(Vinnitsa), Gunas I. V. (Vinnytsya), Kanikovskyy O. Ye. (Vinnytsia), Kateryenyuk I. M. (Kishinev, Moldova), Kosharnyi V. V. (Dnipro), Krivko Yu. Ya. (Lviv), Liakhovskyy V. I. (Poltava), Masna Z. Z. (Lviv), Mateshuk-Vatseba L.R. (Lviv), Nebesna Z. M. (Ternopil), Parkhomenko K. Yu. (Kharkiv), Pastukhova V. A. (Kiev), Pivtorak V. I. (Vinnytsia), Pikalyuk V. S. (Lutsk), Popadynets O. H. (Ivano-Frankivsk), Salutin R. V. (Kiev), Savoliuk S. I. (Kiev), Shapoval C. D. (Zaporizhzhia), Sikora V. Z. (Sumy), Topor B. M. (Chisinau, Moldova), Fedonyuk L. Ya. (Ternopil), Chernov V. C.(Nikolaev), Shepitko V. I. (Poltava), Skarban V. P. (Kiev), Trofimov M. V. (Dnipro), Vansovich V. Ye. (Odesa).

**Свідоцтво про державну реєстрацію –  
серія КВ № 6031 від 05.04.2002 р.**

**Журнал включений до баз даних:**

**Ulrich`s Periodicals Directory, Google Scholar, Index Copernicus International,  
Scientific Indexing Services, Infobase Index, Bielefeld Academic Search Engine,  
International Committee of Medical Journal Editors,  
Open Access Infrastructure for Research in Europe, WorldCat,  
Наукова періодика України**

---

**Журнал «Клінічна анатомія та оперативна хірургія» –  
наукове фахове видання України**

**(Постанова президії ВАК України від 14.10.2009 р., № 1-05/4), перереєстровано наказом  
Міністерства освіти і науки України від 29 червня 2021 року № 735 щодо включення  
до переліку наукових фахових видань України, категорія «Б»,  
галузь науки «Медицина», спеціальність – 222**

---

Рекомендовано вченою радою  
Буковинського державного медичного університету МОЗ України  
(протокол № 4 від 03.12.2024 року)

ISSN 1727-0847

Klinična anatomiâ ta operativna hirurgiâ (Print)  
Clinical anatomy and operative surgery

ISSN 1993-5897

Klinična anatomiâ ta operativna hirurgiâ (Online)  
Kliničeskaâ anatomiâ i operativnaâ hirurgiâ

© Клінічна анатомія та оперативна хірургія, 2024

УДК 616.381-002.1-031-073  
DOI: 10.24061/1727-0847.23.4.2024.64

**Ф. Ф. Гринчук, Ф. В. Гринчук**

*Кафедра хірургії № 1 (зав. – проф. І. Ю. Полянський) Буковинського державного медичного університету, м. Чернівці*

## ЕКСПЕРИМЕНТАЛЬНЕ ОБГРУНТУВАННЯ МЕТОДУ ОЦІНЮВАННЯ ПОШИРЕНOSTІ ГОСТРОГО ПЕРИТОНІТУ

**Резюме.** Мета дослідження. В експерименті оцінити можливості методу об'єктивного оцінювання поширеності гострого перитоніту.

Матеріал і методи. 50 білих нелінійних щурів: 10 – контроль, 40 – дослід. У досліді гострий перитоніт моделювали інтраперитонеальним уведенням 20 % суміші автокалу. У контролі і досліді (через 6, 12, 24, 48 год після моделювання перитоніту) виконували лапаротомію і вимірювали ширину ділянки розсіювання лазерних променів з довжинами хвиль  $\lambda=0,63$  мкм і  $\lambda=0,4$  мкм на пристінковій очеревині, після чого її забирали для гістологічного дослідження. Результати. У контролі змін гістологічної структури очеревини і прилеглих тканин не виявили. Через 6 год з часу моделювання виявлене серозне запалення очеревини, надалі – гнійне. Через 6 год з часу моделювання перитоніту ширина ділянки розсіювання променю з довжиною хвилі  $\lambda=0,63$  мкм статистично істотно збільшилася і надалі щоразу статистично істотно збільшувалася. З подібними закономірностями змінювалася ширина ділянки розсіювання променю з довжиною хвилі  $\lambda=0,4$  мкм. Проте, через 48 год показники майже не вирізнялися від виявлених через 24 год. Співвідношення показників ширини ділянки розсіювання лазерного променю з довжиною хвилі  $\lambda=0,63$  мкм і показників ширини ділянки розсіювання лазерного променю з довжиною хвилі  $\lambda=0,4$  мкм істотно збільшилася через 6 год після моделювання перитоніту, а надалі істотно не змінювалося. Висновки. 1. Співвідношення показників ширини ділянки розсіювання лазерних променів з довжинами хвиль  $\lambda=0,63$  мкм і  $\lambda=0,5$  мкм статистично істотно вирізняється у незмінених і запально змінених ділянках пристінкової очеревини щурів. 2. На інтактній очеревині показники співвідношення менші за 2 од, а на запально зміненій очеревині параметри статистично істотно збільшуються. **Ключові слова:** гострий перитоніт, поширеність перитоніту, очеревина, лазерні промені.

Лікування гострого перитоніту (ГП) донині є проблемним питанням [1-5]. Погляди на окремі аспекти проблеми нерідко кардинально відрізняються, що, зокрема, стосується питання поширеності перитоніту.

Вітчизняні науковці виділяють місцевий і поширений ГП [2, 6]. Деякі автори розрізняють дифузний, розлитий і загальний ГП [6], а деякі – не виділяють розлитий [2]. Закордонні дослідники, здебільше, розрізняють місцевий ГП, або абсцес, і різні форми невідмежованого ГП (дифузний, генералізований, тотальний тощо) [7-9].

Водночас поширеність ГП є складником прогностичних шкал [4, 10-12], і суттєво визначає можливість використання обсягу і певних методів хірургічного втручання [5, 8, 13-15]. Отже, поширеність є одним з найважливіших чинників, що визначають наслідки лікування хворих.

Загалом основним методом визначення поширеності залишається візуальне оцінювання стану

пристінкової очеревини, а окремі запропоновані способи об'єктивізації [16, 17] не знайшли широкого застосування. Отже, це питання потребує наступних досліджень.

**Мета дослідження.** В експерименті оцінити можливості методу об'єктивного оцінювання поширеності гострого перитоніту.

**Матеріал і методи.** 50 білих нелінійних щурів-самок масою 180-200 г: група контролю – 10 інтактних тварин, група досліді – 40 тварин з моделями ГП, для моделювання якого пункційно інтраочеревинно вводили 20 % розчин автокалу в дозі 10 мл на 100 г маси.

У контролі і через 6, 12, 24 і 48 год від часу моделювання виконували лапаротомію і роздільно у окремих квадрантах черевної стінки вимірювали ширину ділянки розсіювання (ШДР) лазерних променів на пристінковій очеревині, для чого використали стандартну лінійку. ШДР визначали у міліметрах. Вимірювання проводили з відстані 10,0,

20,0, 30,0 см. Після вимірювань шматки очеревини забирали для гістологічного дослідження.

Для опромінення використали лазерні світлодіоди з довжинами хвиль випромінювання  $\lambda=0,63$  мкм (червоний) і  $\lambda=0,4$  мкм (синій).

Гістологічні зрізи тканин очеревини зафарбовували гематоксилін та еозином. Препарати вивчали у світлооптичному мікроскопі Delta Optical Evolution Pro 100.

Дослідження виконували з дотриманням основних положень Ухвали Першого національного конгресу з біоетики «Загальні етичні принципи експериментів на тваринах» (2001 р.), ICH GCP (1996 р.), Конвенцій Ради Європи про права людини та біомедицину (від 04.04.1997р.) та про охорону хребетних тварин, що використовують в експериментах та інших наукових цілях (від 18.03.1986 р.), Директиви ЄС № 609 (від 24.11.1986 р.), наказів МОЗ України № 690 від 23.09.2009 р., № 944 від 14.12.2009 р. Для знеболення тварин застосовували інгаляційний севофлурановий наркоз. Тварин виводили з експерименту передозуванням анестетика.

Статистичне обчислення результатів досліджень проводили з використанням електронних таблиць Microsoft® Office Excel (build 11.5612.5703). Перевірку закону розподілу вибірок на нормальність проводили за допомогою критерію Shapiro-Wilk. Для перевірки гіпотези про рівність середніх використовували критерій Student-Fisher для вибірок з нормальним розподілом даних і критерій Wilcoxon-Mann-Whitney для вибірок, розподіл даних в яких відрізнявся від нормального. Відмінності між показниками вважали статистично істотними за  $p<0,05$ .

**Результати досліджень та їх обговорення.** В контролі змін гістологічної структури очеревини і прилеглих тканин не виявили. Істотних відмінностей ШДР променів в різних ділянках черевної стінки, як і з різних відстаней (таблиця), не виявлено. Лазерні промені розширюються в міру віддалення від джерела, але це спостерігають на значних відстанях. Надалі ми використовували відстань 20,0 см, як найзручнішу. Середні значення показників ШДР на довжині хвилі  $\lambda=0,63$  мкм становили  $6,2\pm 0,12$  мм, на довжині хвилі  $\lambda=0,4$  мкм –  $3,27\pm 0,09$  мм (табл. 1).

Таблиця 1

**Результати вимірювання ширини ділянки розсіювання лазерних променів з різних дистанцій у контрольній групі**

Місце вимірювання	Відстань (см)	Ширина ділянки розсіювання (мм)	
		$\lambda=0.63$ мкм	$\lambda=0.4$ мкм
Передні квадранти	10,0	$6,1\pm 0,15$	$3,25\pm 0,02$
	20,0	$6,2\pm 0,12$	$3,25\pm 0,07$
	30,0	$6,3\pm 0,11$	$3,27\pm 0,09$
Задні квадранти	10,0	$5,9\pm 0,15$	$3,25\pm 0,05$
	20,0	$6,1\pm 0,12$	$3,26\pm 0,03$
	30,0	$6,3\pm 0,11$	$3,28\pm 0,09$

Гістологічними дослідженнями через 6 год з часу моделювання перитоніту виявлені ознаки серозного запального процесу, зокрема, набряк, осередки десквамації мезотеліоцитів, інфільтрації очеревини поліморфноядерними лейкоцитами, утворення фібрину. Через 12 год виявлені ознаки гнійного перитоніту, зокрема, інфільтрація і набряк очеревини, збільшення осередків десквамації мезотеліоцитів, ниток фібрину, інфільтрація поліморфноядерними лейкоцитами. Через 24 і 48 год гнійне запалення очеревини прогресувало. Наростав набряк очеревини і прилеглих м'язів, збільшувалися відкладення фібрину, виявлений розпад поверхневих і глибоких структур очеревини, вели-

ку кількість поліморфноядерних лейкоцитів, їх скупчення.

Через 6 год з часу моделювання перитоніту ШДР променю з довжиною хвилі  $\lambda=0,63$  мкм статистично істотно збільшувалася (рис. 1). Надалі показники щоразу статистично істотно збільшувалися.

З подібними закономірностями змінювалася ШДР променю з довжиною хвилі  $\lambda=0,4$  мкм (рис. 2). Проте через 48 год показники майже не відрізнялися від виявлених через 24 год. Зауважимо також, що розподіл даних у вибірках не відрізнявся від нормального, на відміну від даних щодо променю з довжиною хвилі  $\lambda=0,63$  мкм.

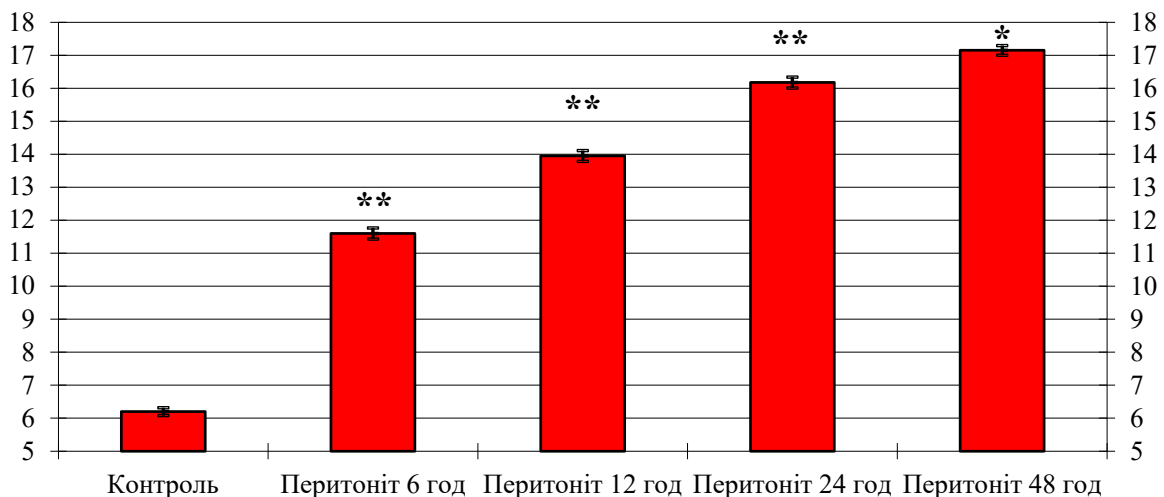


Рис. 1. Зміни показників ширини ділянки розсіювання лазерного променя з довжиною хвилі  $\lambda=0,63$  мкм ( $M\pm m$ ) на пристінковій очеревині у щурів з моделями перитоніту. Примітка: \* –  $p$  між прилеглими термінами спостереження  $< 0,05$ , \*\* –  $< 0,01$  (наведені тільки статистично істотні відмінності)

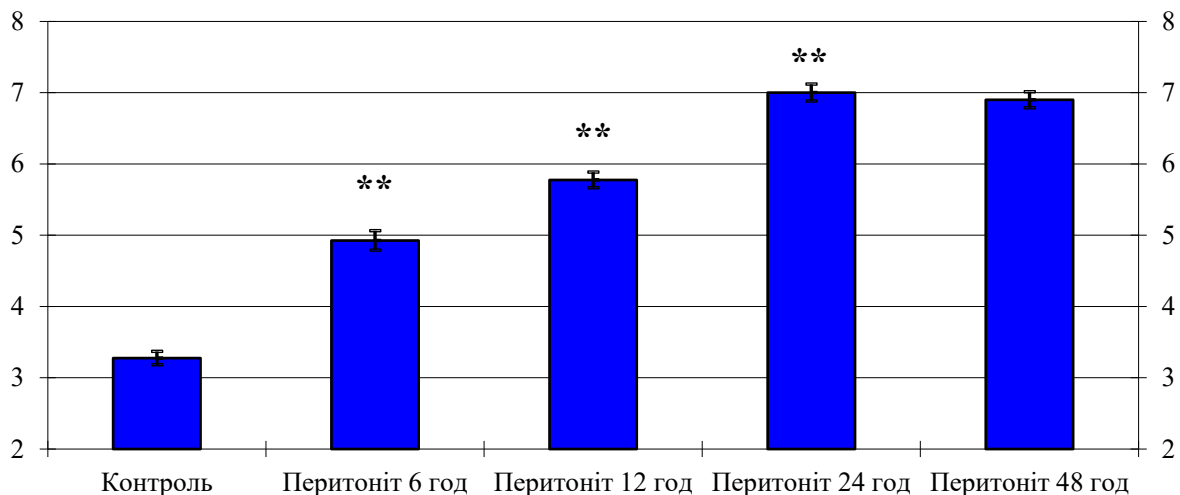


Рис. 2. Динаміка показників ширини ділянки розсіювання лазерного променя з довжиною хвилі  $\lambda=0,4$  мкм ( $M\pm m$ ) на пристінковій очеревині у щурів з моделями перитоніту. Примітка: \*\* –  $p$  між прилеглими термінами спостереження  $< 0,01$  (наведені тільки статистично істотні відмінності)

Викладене підтверджує відомі дані дослідників щодо збільшення ШДР лазерних променів за умов перитоніту. Втім індивідуальна мінливість не дає змоги використовувати абсолютні показники для оцінювання стану очеревини, а видова відмінність унеможливує їх застосування за клінічних умов. Окрім того, абсолютні показники залежать від стандартизації умов і точності вимірювань, яка становила  $\pm 1,0$  мм. Для нівелювання впливу означених чинників запропоноване використання відносних показників [16, 17].

Визначення співвідношення показників ШДР лазерного променя з довжиною хвилі  $\lambda=0,63$  мкм і показників ШДР лазерного променя з довжиною хвилі  $\lambda=0,4$  мкм засвідчило, що його параметри статистично істотно збільшуються після моделю-

вання перитоніту, а надалі істотно не змінюються (рис. 3).

Отже, показники такого співвідношення є точним критерієм наявності запалення пристінкової очеревини. Параметри показника менші за 2 од вказують на відсутність запальних змін, натомість збільшення є ознакою запалення.

Наголосимо, що на відміну від відомих досліджень, де параметри використаного співвідношення істотно збільшувалися впродовж розвитку перитоніту в кожен з періодів спостереження [16, 17], параметри запропонованого нами співвідношення істотно відрізняються лише від контрольних. Це свідчить про більшу оцінювальну точність такого показника.

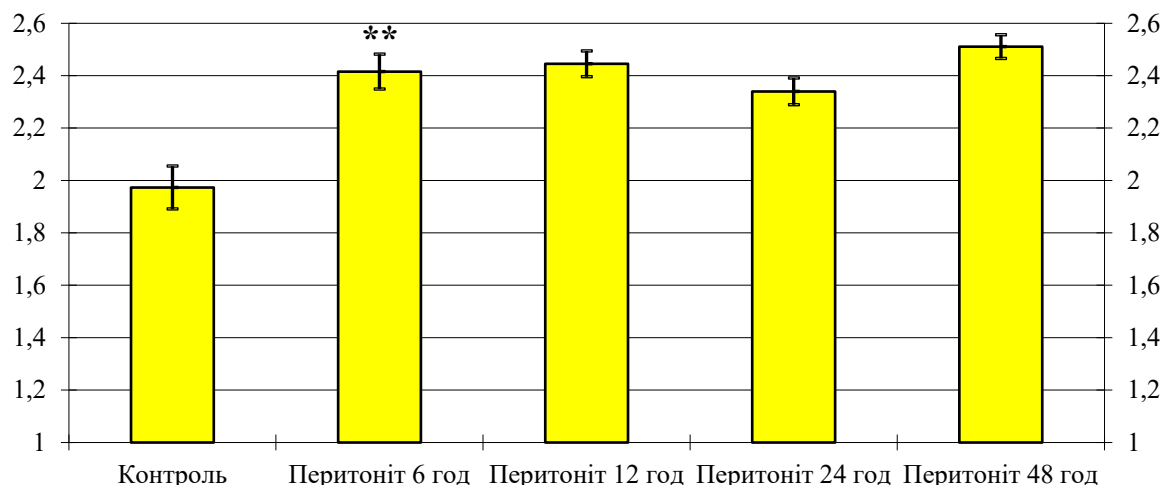


Рис. 3. Параметри співвідношення (од) показників ширини ділянки розсіювання лазерного променя з довжиною хвилі  $\lambda=0,63$  мкм і показників ширини ділянки розсіювання лазерного променя з довжиною хвилі  $\lambda=0,4$  мкм у щурів упродовж розвитку гострого перитоніту. Примітка: \*\* – коефіцієнт вірогідності  $p$  між прилеглими термінами спостереження  $< 0,01$  (наведені тільки статистично істотні відмінності)

**Висновки.** 1. Співвідношення показників ширини ділянки розсіювання лазерних променів з довжинами хвиль  $\lambda=0,63$  мкм і  $\lambda=0,5$  мкм статистично істотно відрізняється у незмінених і запально змінених ділянках пристінкової очеревини щурів. 2. На інтактній очеревині показники спів-

відношення менші за 2 од, а на запально зміненій очеревині статистично істотно збільшуються.

**Перспективи подальших досліджень.** Для оцінювання напрацьованого показника необхідні клінічні дослідження для визначення його діагностичної значущості.

#### Список використаної літератури

1. Максим'юк ВВ, Шеремет МІ. Нові підходи щодо лікування післяопераційного перитоніту. *Клінічна анатомія та оперативна хірургія* 2020;19(4):43-6. doi: 10.24061/1727-0847.19.4.2020.50.
2. Біляєва ОО, Кароль ІВ. Частота перитоніту в залежності від його причин та розповсюдженості. *Клінічна хірургія*. 2021;88(3-4):54-7. doi: 10.26779/2522-1396.2021.3-4.54.
3. Grynchuk AF, Polianskiy Iu, Grynchuk FV, Sheremet MI, Moroz PV, et al. Management of postoperative complications in patients with acute peritonitis. *Biointerface Res Appl Chem*. 2020;10(2):5273-76. <https://doi.org/10.33263/BRIAC102.273276>.
4. Sartelli M, Coccolini F, Kluger Y, Agastra E, Abu-Zidan FM, Abbas AES, et al. WSES/GAIS/SIS-E/WSIS/AAST global clinical pathways for patients with intra-abdominal infections. *World J Emerg Surg*. 2021;16(1):49. doi: 10.1186/s13017-021-00387-8.
5. Bonomo RA, Chow AW, Edwards MS, Humphries R, Tamma PD, Abrahamian FM, et al. 2024 Clinical Practice Guideline Update by the Infectious Diseases Society of America on Complicated Intra-abdominal Infections: Risk Assessment, Diagnostic Imaging, and Microbiological Evaluation in Adults, Children, and Pregnant People. *Clin Infect Dis*. 2024;79(3):81-7. doi: 10.1093/cid/ciae346.
6. Полянський ІЮ, Гринчук ФВ, Андрієць ВВ, Максим'юк ВВ, Бродовський ВВ, Войтів ЯЮ. Класифікація гострого перитоніту. *Клінічна анатомія та оперативна хірургія*. 2012;11(2):68-70. doi: <https://doi.org/10.24061/1727-0847.11.2.2012.16>.
7. Hecker A, Reichert M, Reuß CJ, Schmoch T, Riedel JG, Schneck E, et al. Intra-abdominal sepsis: new definitions and current clinical standards. *Langenbecks Arch Surg*. 2019;404(3):257-71. doi: 10.1007/s00423-019-01752-7.
8. Silva-Nunes J, Cardoso T. Intra-abdominal infections: the role of different classifications on the selection of the best antibiotic treatment. *BMC Infect Dis*. 2019;19(1):980. doi: 10.1186/s12879-019-4604-0.
9. Napolitano LM. Intra-abdominal Infections. *Semin Respir Crit Care Med*. 2022;43(1):10-27. doi: 10.1055/s-0041-1741053.
10. Linder MM, Wacha H, Feldmann U, Wesch G, Streifensand RA, Gundlach E. The Mannheim peritonitis index. An instrument for the intraoperative prognosis of peritonitis. *Chirurg*. 1987;58(2):84-92.

11. Grynchuk AF, Polianskiy Iu, Grynchuk FV, Moroz PV. Two-stage prognosis of postoperative complications in patients with acute peritonitis. *Ro J Med Pract.* 2019;14(3):273-6. doi: 10.37897/RJMP.2019.3.16.
12. Шурма АІ, Гринчук ФВ. Шкала для прогнозування ускладнень у хворих на гострий перитоніт. *Art of Medicine.* 2023;4(28):174-9. doi: <https://doi.org/10.21802/artm.2023.4.28.174>.
13. Tarasconi A, Coccolini F, Biffi WL, Tomasoni M, Ansaloni L, Picetti E, et al. Perforated and bleeding peptic ulcer: WSES guidelines. *World J Emerg Surg.* 2020;15:3. doi: 10.1186/s13017-019-0283-9.
14. Johnson WR, Hawkins AT. Large Bowel Obstruction. *Clin Colon Rectal Surg.* 2021;34(4):233-41. doi: 10.1055/s-0041-1729927.
15. Detz DJ, Podrat JL, Castro JCM, Lee YK, Zheng F, Purnell S, et al. Small bowel obstruction. *Curr Probl Surg.* 2021;58(7):100893. doi: 10.1016/j.cpsurg.2020.100893.
16. Гринчук АФ, Гринчук ФВ, Полянський ІЮ. Об'єктивна діагностика поширеності гострого перитоніту. *Харківська хірургічна школа.* 2017;1:31-4.
17. Шурма АІ, Гринчук ФВ. Визначення поширення гострого перитоніту в експерименті. *Шпитальна хірургія. Журнал імені Л. Я. Ковальчука.* 2022;4:45-9. <https://doi.org/10.11603/2414-4533.2022.4.13346>.

#### References

1. Maksym 'iuk VV, Sheremet MI. Novi pidkhody shchodo likuvannia pisliaoperatsiinoho perytonitu. *Klinichna anatomiia ta operatyvna khirurgiia.* 2020;19(4):43-6. doi: 10.24061/1727-0847.19.4.2020.50 4. [in Ukrainian].
2. Biliaieva OO, Karol IV. Chastota perytonitu v zalezhnosti vid yoho prychyn ta rozpovsiudzenosti. *Klinichna khirurgiia.* 2021;88(3-4):54-7. doi: 10.26779/2522-1396.2021.3-4.54. [in Ukrainian].
3. Grynchuk AF, Polianskiy Iu, Grynchuk FV, Sheremet MI, Moroz PV, et al. Management of postoperative complications in patients with acute peritonitis. *Biointerface Res Appl Chem.* 2020;10(2):5273-76. <https://doi.org/10.33263/BRIAC102.273276>.
4. Sartelli M, Coccolini F, Kluger Y, Agastra E, Abu-Zidan FM, Abbas AES, et al. WSES/GAIS/SIS-E/WSIS/AAST global clinical pathways for patients with intra-abdominal infections. *World J Emerg Surg.* 2021;16(1):49. doi: 10.1186/s13017-021-00387-8.
5. Bonomo RA, Chow AW, Edwards MS, Humphries R, Tamma PD, Abrahamian FM, et al. 2024 Clinical Practice Guideline Update by the Infectious Diseases Society of America on Complicated Intra-abdominal Infections: Risk Assessment, Diagnostic Imaging, and Microbiological Evaluation in Adults, Children, and Pregnant People. *Clin Infect Dis.* 2024;79(3):81-7. doi: 10.1093/cid/ciae346.
6. Polianskiy Iu, Grynchuk FV, Andriiets VV, Maksym 'iuk VV, Brodovskiy VV, Voitiv Yalu. Klasyfikatsiia hostroho perytonitu. *Klinichna anatomiia ta operatyvna khirurgiia.* 2012;11(2):68-70. doi: <https://doi.org/10.24061/1727-0847.11.2.2012.16>. [in Ukrainian].
7. Hecker A, Reichert M, Reuß CJ, Schmoch T, Riedel JG, Schneck E, et al. Intra-abdominal sepsis: new definitions and current clinical standards. *Langenbecks Arch Surg.* 2019;404(3):257-71. doi: 10.1007/s00423-019-01752-7.
8. Silva-Nunes J, Cardoso T. Intra-abdominal infections: the role of different classifications on the selection of the best antibiotic treatment. *BMC Infect Dis.* 2019;19(1):980. doi: 10.1186/s12879-019-4604-0.
9. Napolitano LM. Intra-abdominal Infections. *Semin Respir Crit Care Med.* 2022;43(1):10-27. doi: 10.1055/s-0041-1741053.
10. Linder MM, Wacha H, Feldmann U, Wesch G, Streifensand RA, Gundlach E. The Mannheim peritonitis index. An instrument for the intraoperative prognosis of peritonitis. *Chirurg.* 1987;58(2):84-92.
11. Grynchuk AF, Polianskiy Iu, Grynchuk FV, Moroz PV. Two-stage prognosis of postoperative complications in patients with acute peritonitis. *Ro J Med Pract.* 2019;14(3):273-6. doi: 10.37897/RJMP.2019.3.16.
12. Shurma AI, Grynchuk FV. Shkala dlia prohnozuvannia uskladnen u khvorykh na hostryi perytonit. *Art of Medicine.* 2023;4(28):174-9. doi: <https://doi.org/10.21802/artm.2023.4.28.174>. [in Ukrainian].
13. Tarasconi A, Coccolini F, Biffi WL, Tomasoni M, Ansaloni L, Picetti E, et al. Perforated and bleeding peptic ulcer: WSES guidelines. *World J Emerg Surg.* 2020;15:3. doi: 10.1186/s13017-019-0283-9.
14. Johnson WR, Hawkins AT. Large Bowel Obstruction. *Clin Colon Rectal Surg.* 2021;34(4):233-41. doi: 10.1055/s-0041-1729927.
15. Detz DJ, Podrat JL, Castro JCM, Lee YK, Zheng F, Purnell S, et al. Small bowel obstruction. *Curr Probl Surg.* 2021;58(7):100893. doi: 10.1016/j.cpsurg.2020.100893.

16. Grynchuk AF, Grynchuk FV, Polianskyi Iu. Ob'iektivna diahnostyka poshyrenosti hostroho perytonitu. *Kharkivska khirurgichna shkola*. 2017;1:31-4. [in Ukrainian].

17. Shurma AI, Grynchuk FV. Vyznachennia poshyrennia hostroho perytonitu v eksperymenty. *Shpytalna khirurgiia. Zhurnal imeni L. Ya. Kovalchuka*. 2022;4:45-9. <https://doi.org/10.11603/2414-4533.2022.4.13346>. [in Ukrainian].

## EXPERIMENTAL VALIDATION OF THE WAY FOR EVALUATING THE SPREAD OF ACUTE PERITONITIS

**Abstract Objective.** To explore way for objectively assessing the spread of acute peritonitis in experimental settings. **Materials and methods.** A study was conducted on 50 albino non-pedigree rats, divided into two groups: 10 served as the control group, and 40 were part of the research group. Acute peritonitis was induced in the research group through an intraperitoneal injection of a 20 % autofecal mixture. Both groups underwent laparotomy at intervals of 6, 12, 24, and 48 hours following the induction of peritonitis. During these procedures, the width of the scattering zone of laser beams with wavelengths of 0.63  $\mu\text{m}$  and 0.4  $\mu\text{m}$  was measured on the parietal peritoneum. Subsequently, the peritoneum was collected for histological examination. **Results.** In the initial stages, no changes were observed in the histological structure of the peritoneum and adjacent tissues. However, serous inflammation of the peritoneum was detected 6 hours after modeling, which later progressed to purulent inflammation. At the same time, the scattering zone of a laser beam with a wavelength of  $\lambda=0.63 \mu\text{m}$  increased significantly and continued to do so consistently. A similar pattern was observed for a beam with a wavelength of  $\lambda=0.4 \mu\text{m}$ . By 48 hours, the measurements were similar to those at 24 hours. The ratio of the scattering zone widths for the two wavelengths increased significantly 6 hours after simulating peritonitis and remained stable thereafter. **Conclusions.** 1. The scattering zone width ratio of laser beams with wavelengths of  $\lambda=0.63 \mu\text{m}$  and  $\lambda=0.5 \mu\text{m}$  shows a statistically significant difference between intact and inflamed areas of the rats' parietal peritoneum. 2. In the intact peritoneum, the ratio indicators are less than 2 units, whereas in the inflamed peritoneum, these parameters increase significantly.

**Key words:** acute peritonitis, spread of peritonitis, peritoneum, laser beams

*Відомості про авторів:*

**Гринчук Федір Федорович** – аспірант кафедри хірургії № 1 Буковинського державного медичного університету, м. Чернівці;

**Гринчук Федір Васильович** – професор кафедри хірургії № 1 Буковинського державного медичного університету, м. Чернівці.

*Information about the authors:*

**Grynchuk Fedir F.** – Postgraduate Student of the Department of Surgery No. 1 of the Bukovinian State Medical University, Chernivtsi;

**Grynchuk Fedir V.** – Professor of the Department of Surgery No. 1 of the Bukovinian State Medical University, Chernivtsi.

Надійшла 25.09.2024 р.