

КЛІНІЧНА АНАТОМІЯ ТА ОПЕРАТИВНА ХІРУРГІЯ

Том 23, № 3 (87)
2024

Науково-практичний медичний журнал
Видається 4 рази на рік
Заснований в квітні 2002 року

Головний редактор
Слободян О.М.

Почесний головний редактор
Ахтемійчук Ю.Т.

**Перший заступник
головного редактора**
Іващук О.І.

**Заступник головного
редактора**
Ковальчук О.І.

Відповідальні секретарі
Товкач Ю.В.
Бойчук О.М.

Секретар
Лаврів Л.П.

Редакційна колегія

Андрієць О.А.

Бербець А.М.

Білоокий В.В.

Боднар О.Б.

Булик Р.Є.

Давиденко І.С.

Максим'юк В.В.

Олійник І.Ю.

Польовий В.П.

Полянський І.Ю.

Проняєв Д.В.

Сидорчук Р.І.

Хмара Т.В.

Цигикало О.В.

Юзько О.М.

Засновник і видавець: Буковинський державний медичний університет МОЗ України
Адреса редакції: 58002, пл. Театральна, 2, Чернівці, Україна

URL: <http://kaos.bsmu.edu.ua/>;
E-mail: cas@bsmu.edu.ua

РЕДАКЦІЙНА РАДА

Білаш С. М. (Полтава), Бойко В. В. (Харків), Вансович В. Є. (Одеса), Вовк О. Ю. (Харків), Гнатюк М. С. (Тернопіль), Головацький А. С. (Ужгород), Гумінський Ю. Й. (Вінниця), Гунас І. В. (Вінниця), Дзюбановський І. Я. (Тернопіль), Дроняк М. М. (Івано-Франківськ), Каніковський О. Є. (Вінниця), Катеренюк І. М. (Кишинів, Молдова), Кошарний В. В. (Дніпро), Кривко Ю. Я. (Львів), Ляховський В. І. (Полтава), Масна З. З. (Львів), Матешук-Вацеба Л. Р. (Львів), Небесна З. М. (Тернопіль), Пархоменко К. Ю. (Харків), Пастухова В. А. (Київ), Півторак В. І. (Вінниця), Пикалюк В. С. (Луцьк), Попадинець О. Г. (Івано-Франківськ), Россі П. (Рим, Італія), Савва А. (Яси, Румунія), Саволюк С. І. (Київ), Салютін Р. В. (Київ), Сікора В. З. (Суми), Суман С. П. (Кишинів, Молдова), Топор Б. М. (Кишинів, Молдова), Трофімов М. В. (Дніпро), Федонюк Л. Я. (Тернопіль), Філіпоу Ф. (Бухарест, Румунія), Чемерис О. М. (Львів), Черно В. С. (Миколаїв), Шаповал С. Д. (Запоріжжя), Шепітько В. І. (Полтава), Шкарбан В. П. (Київ).

EDITORIAL COUNCIL

Anca Sava (Yassy, Romania), Boyko V. V. (Kharkiv), Chemeris O. M. (Lviv), Dzyubanovsky I. Ya. (Ternopil), Droniak M. M. (Ivano-Frankivsk), Florin Filipoiu (Bucureshti, Romania), Pellegrino Rossi (Roma, Italy), Suman Serghei (Kishinev, Moldova), Bilash S.M (Poltava), Vovk O. Yu. (Kharkiv), Gnatyuk MS (Ternopil), Golovatsky A. C. (Uzhgorod), Guminsky Yu. Y.(Vinnitsa), Gunas I. V. (Vinnytsya), Kanikovskyy O. Ye. (Vinnytsia), Kateryenyuk I. M. (Kishinev, Moldova), Kosharnyy V. V. (Dnipro), Krivko Yu. Ya. (Lviv), Liakhovskyy V. I. (Poltava), Masna Z. Z. (Lviv), Mateshuk-Vatseba L.R. (Lviv), Nebesna Z. M. (Ternopil), Parkhomenko K. Yu. (Kharkiv), Pastukhova V. A. (Kiev), Pivtorak V. I. (Vinnytsia), Pikalyuk V. S. (Lutsk), Popadynets O. H. (Ivano-Frankivsk), Salutin R. V. (Kiev), Savoliuk S. I. (Kiev), Shapoval C. D. (Zaporizhzhia), Sikora V. Z. (Sumy), Topor B. M. (Chisinau, Moldova), Fedonyuk L. Ya. (Ternopil), Chernov V. C.(Nikolaev), Shepitko V. I. (Poltava), Skarban V. P. (Kiev), Trofimov M. V. (Dnipro), Vansovich V. Ye. (Odesa).

**Свідоцтво про державну реєстрацію –
серія КВ № 6031 від 05.04.2002 р.**

Журнал включений до баз даних:

**Ulrich`s Periodicals Directory, Google Scholar, Index Copernicus International,
Scientific Indexing Services, Infobase Index, Bielefeld Academic Search Engine,
International Committee of Medical Journal Editors,
Open Access Infrastructure for Research in Europe, WorldCat,
Наукова періодика України**

**Журнал «Клінічна анатомія та оперативна хірургія» –
наукове фахове видання України**

**(Постанова президії ВАК України від 14.10.2009 р., № 1-05/4), перереєстровано наказом
Міністерства освіти і науки України від 29 червня 2021 року № 735 щодо включення
до переліку наукових фахових видань України, категорія «Б»,
галузь науки «Медицина», спеціальність – 222**

Рекомендовано вченою радою
Буковинського державного медичного університету МОЗ України
(протокол № 2 від 26.09.2024 року)

ISSN 1727-0847

Klinična anatomiâ ta operativna hirurgiâ (Print)
Clinical anatomy and operative surgery

ISSN 1993-5897

Klinična anatomiâ ta operativna hirurgiâ (Online)
Kliničeskaâ anatomiâ i operativnaâ hirurgiâ

© Клінічна анатомія та оперативна хірургія, 2024

Т. В. Хмара, І. І. Заморський*, Т. В. Паньків, Ю. Ю. Коваль***, М. О. Ризничук******

*Кафедри анатомії людини імені М. Г. Туркевича (зав. – проф. В. В. Кривецький); *фармакології (зав. – проф. І. І. Заморський); **патологічної анатомії (зав. – проф. І. С. Давиденко) закладу вищої освіти Буковинського державного медичного університету МОЗ України, м. Чернівці; ***КНП «Чернівецький обласний перинатальний центр»; ****кафедра педіатрії та медичної генетики (зав. – проф. С. В. Сокольник) закладу вищої освіти Буковинського державного медичного університету МОЗ України, м. Чернівці*

ФЕТАЛЬНА АНАТОМІЧНА МІНЛИВІСТЬ ЩИТОПОДІБНИХ ВЕН І НЕПАРНОГО ЩИТОПОДІБНОГО СПЛЕТЕННЯ

Резюме. Щитоподібну залозу називають першою скрипкою в оркестрі залоз внутрішньої секреції завдяки високому ієрархічному положенню – регуляції базисного обміну речовин та енергії, а також вагомому впливу на інші ендокринні органи.

Тому метою нашого дослідження було встановити фетальну анатомічну мінливість щитоподібних вен і непарного щитоподібного сплетення.

Матеріал і методи. Методами макромікроскопічного препарування під падаючою краплею води та ін'єкції венозних судин досліджено топографо-анатомічні особливості щитоподібних вен та непарного щитоподібного сплетення на 17 препаратах плодів людини 4-10 місяців (81,0-375,0 мм тім'яно-куприкової довжини (ТКД)). Порушень морально-правових норм при проведенні медичних наукових досліджень не виявлено. **Результати.** У більшості досліджених плодів верхня щитоподібна вена, починалася двома стовбурами та супроводжувала однойменну артерію.

Біля нижнього краю перешийка щитоподібної залози міститься непарне щитоподібне сплетення, у формуванні якого беруть участь 3-5 вен, які з'єднуються у венозні стовбури більшого діаметру, або анастомозують між собою. У 7 плодів із непарного щитоподібного сплетення починалася одна нижня щитоподібна вена, у 6 випадках – дві вени та у 4 спостереженнях (плоди 185,0, 190,0, 220,0 і 320,0 мм ТКД) – 3-4 нижні щитоподібні вени. У нашому дослідженні місцями впадіння нижніх щитоподібних вен були: у 4 плодів – ліва плечо-головна вена, у 2 спостереженнях – кут злиття правої і лівої плечо-головних вен та в одного плода – права плечо-головна вена.

У 11 плодів нижні щитоподібні вени знаходилися попереду плечо-головного стовбура, при чому в 3 з них нижні щитоподібні вени перехрещували плечо-головний стовбур вище яремної вирізки груднини, а в 5 випадках – за грудниною. У 6 спостереженнях нижні щитоподібні вени не мали тісних топографо-анатомічних взаємовідношень із плечо-головним стовбуром.

Висновки. У досліджених плодів людини встановлена анатомічна мінливість верхніх, середніх і нижніх щитоподібних вен.

Будова непарного щитоподібного сплетення, кількість нижніх щитоподібних вен, а також місця їх впадіння варіабельні.

Ключові слова: щитоподібна залоза, щитоподібні вени, непарне щитоподібне сплетення, органи шиї, мінливість, морфологія, плід.

Морфологічне обґрунтування клінічним фактам і оперативним способам у плодів людини дає фетальна анатомія, яка розглядає дані морфології людини, синтезуючи по окремим ділянкам тіла та висвітлюючи їх під кутом зору питань та потреб практичної медицини [1].

Щитоподібну залозу називають першою скрипкою в оркестрі залоз внутрішньої секреції завдяки високому ієрархічному положенню – регу-

ляції базисного обміну речовин та енергії, а також вагомому впливу на інші ендокринні органи [2, 3].

Ряд дослідників вказують на те, що на момент народження щитоподібна залоза плода досягає морфо-функціональної зрілості і, відповідно, здатна брати активну участь в процесах адаптації [4, 5]. Структурно-функціональні особливості та близькість розташування щитоподібної залози до великих венозних судин і грудної протоки зумовлює ре-

акцію її судинної системи до місцевих і загальних порушень кровообігу та лімфовідтоку [6, 7].

Ефективність лікування хворих із хірургічними захворюваннями щитоподібної залози багато в чому визначається їх своєчасною діагностикою, яка ґрунтується на глибоких знаннях топографо-анатомічних особливостей її кровопостачання та суміжних органів і структур [8]. Одним із ускладнень при хірургічних втручаннях у надгруднинній ямці, особливо при трахеотомії, є кровотеча з непарного щитоподібного сплетення, а також із нижніх щитоподібних вен [9,10]. У зв'язку з цим не позбавлені певного інтересу питання про будову та анатомічну мінливість цих утворень, тим більше, що в спеціальних керівництвах цим питанням приділено недостатньо уваги [11, 12]. Слід зазначити, що непарне щитоподібне сплетення, щитоподібні вени, плечоголовні вени, плечо-головний стовбур, а також нижня щитоподібна артерія можуть стати джерелами кровотечі при хірургічних втручаннях в ділянці ший.

Мета дослідження: встановити фетальну анатомічну мінливість щитоподібних вен і непарного щитоподібного сплетення.

Матеріал і методи. Методами макромікроскопічного препарування під падаючою краплею води та ін'єкції венозних судин досліджено топографо-анатомічні особливості щитоподібних вен та непарного щитоподібного сплетення на 17 препаратах плодів людини 4-10 місяців (81,0-375,0 мм тім'яно-куприкової довжини (ТКД)).

Дослідження проведено із дотриманням вимог біоетики і основних положень Конвенції Ради Європи з прав людини та біомедицини (від 04.04.1997р.), Гельсинської декларації Всесвітньої медичної асоціації про етичні принципи проведення наукових медичних досліджень за участю людини (1964-2013 рр.), наказу МОЗ України № 690 від 23.09.2009 р. та з урахуванням методичних рекомендацій МОЗ України «Порядок вилучення біологічних об'єктів від померлих осіб, тіла яких підлягають судово-медичній експертизі та патологоанатомічному дослідженню, для наукових цілей» (2018 р.). Комісією з питань біомедичної етики Буковинського державного медичного університету (протокол № 3 від 17.10.2024 р.) порушень морально-правових норм при проведенні медичних наукових досліджень не виявлено.

Результати дослідження та їх обговорення.

У більшості досліджених плодів людини верхня щитоподібна вена, переважно, починалася двома стовбурами та супроводжувала однойменну артерію. У плода 190,0 мм ТКД нами виявлено дві праві та одну ліву верхні щитоподібні вени. Також у даного плода і ще у трьох випадках одна із щитоподібних вен прямувала вбік і самостійно впадала у внутрішню яремну вену, таку венозну судину ми позначали як середню щитоподібну вену (рис. 1). У верхню щитоподібну вену, як правило, впадають верхня гортанна і груднинно-ключично-соскоподібна вени.

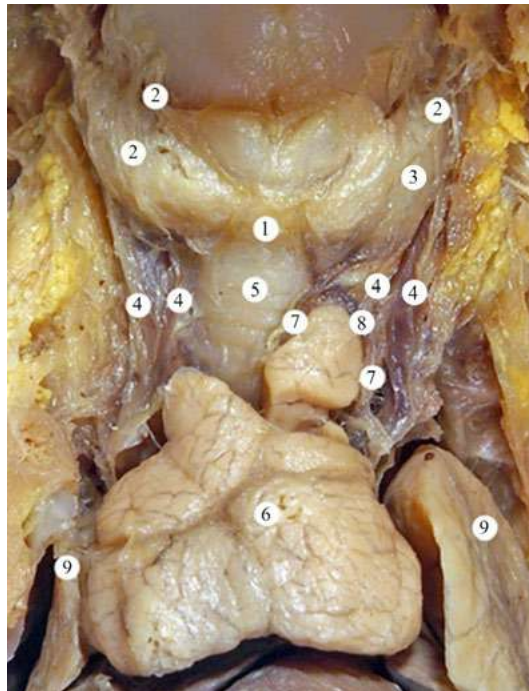


Рис. 1. Органи ший і грудної порожнини плода 190,0 мм ТКД. Фото макропрепарата. Зб. 3,2^x: 1 – перешийок щитоподібної залози; 2 – верхні щитоподібні вени; 3 – ліва середня щитоподібна вена; 4 – нижні щитоподібні вени; 5 – трахея; 6 – загруднинна залоза; 7 – вени загруднинної залози; 8 – анастомоз між лівими нижніми щитоподібними венами та венами загруднинної залози; 9 – легені

Біля нижнього краю перешийка щитоподібної залози міститься непарне щитоподібне сплетення, з якого кров через нижні щитоподібні вени переходить у плечо-головні вени. В утворенні непарного щитоподібного сплетення беруть участь також вени від шийних частин трахеї і стравоходу та від гортані. У плодів людини різного віку ми

спостерігали анастомози непарного щитоподібного сплетення з верхніми та середніми щитоподібними венами, а також із венами загруднинної залози (рис. 2). Як правило, у формуванні непарного щитоподібного сплетення беруть участь 3-5 вен, які з'єднуються у венозні стовбури більшого діаметра, або анастомозують між собою.

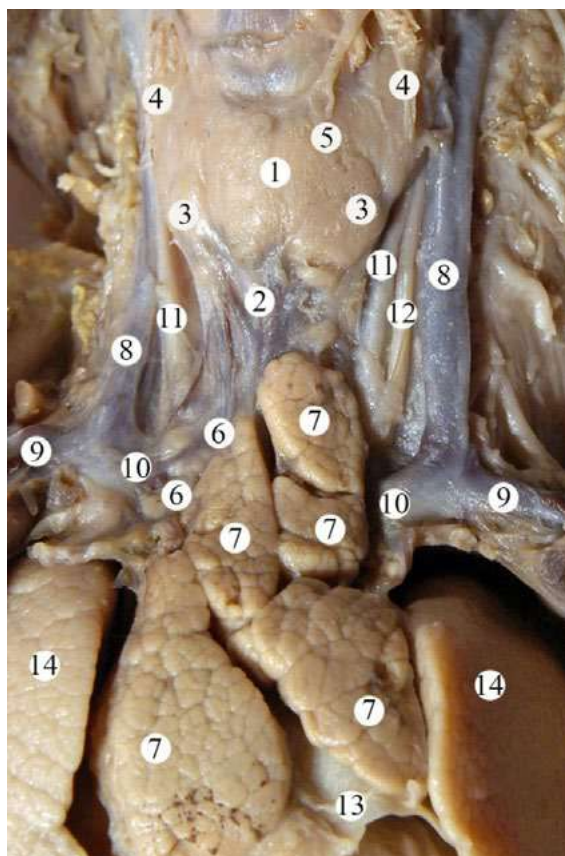


Рис. 2. Органи і судинно-нервові утворення ший та грудної порожнини плода 220,0 мм ТКД. Фото макропрепарата. Зб. 3,6х: 1 – щитоподібна залоза; 2 – непарне щитоподібне сплетення; 3 – нижні щитоподібні вени; 4 – верхні щитоподібні вени; 5 – ліва середня щитоподібна вена; 6 – вени загруднинної залози; 7 – частки загруднинної залози; 8 – внутрішні яремні вени; 9 – підключичні вени; 10 – плечо-головні вени; 11 – загальні сонні артерії; 12 – лівий блукаючий нерв; 13 – серозне осердя; 14 – легені

У 7 плодів із непарного щитоподібного сплетення починалася одна нижня щитоподібна вена, у 6 випадках – дві вени та у 4 спостереженнях (плоди 185,0, 190,0, 220,0 і 320,0 мм ТКД) – 3-4 нижні щитоподібні вени (рис. 3). Цікавим є те, що місця впадання нижніх щитоподібних вен непостійні. У тих випадках, коли з непарного щитоподібного сплетення починалася одна нижня щитоподібна вена, вона у 4 плодів впадала у ліву плечо-головну вену, у 2 спостереженнях – в кут злиття правої і лівої плечо-головних вен та в одного плода – в праву плечо-головну вену.

У тих плодів, у яких із непарного щитоподібного сплетення брали початок дві нижні щитоподібні вени, останні впадали у ліву плечо-головну вену (2 випадки), або одна з них

впадала у ліву, а інша – у праву плечо-головні вени (4 спостереження).

За наявності 3-4 нижніх щитоподібних вен, вони впадали як у плечо-головні вени, так і в кут злиття цих вен.

На тих препаратах, де з непарного щитоподібного сплетення починалася одна нижня щитоподібна вена, вона, як правило, відхилялася вправо від середньої лінії ший і при переході в грудну порожнину проєктувалася на праву половину яремної вирізки груднини, або на правий груднинно-ключичний суглоб. У 2 плодів нижня щитоподібна вена визначалася відповідно серединній лінії ший. За наявності 2-4 нижніх щитоподібних вен, будь-якої залежності у їх розташуванні щодо яремної вирізки груднини і середньої лінії ший нами встановити не вдалося.

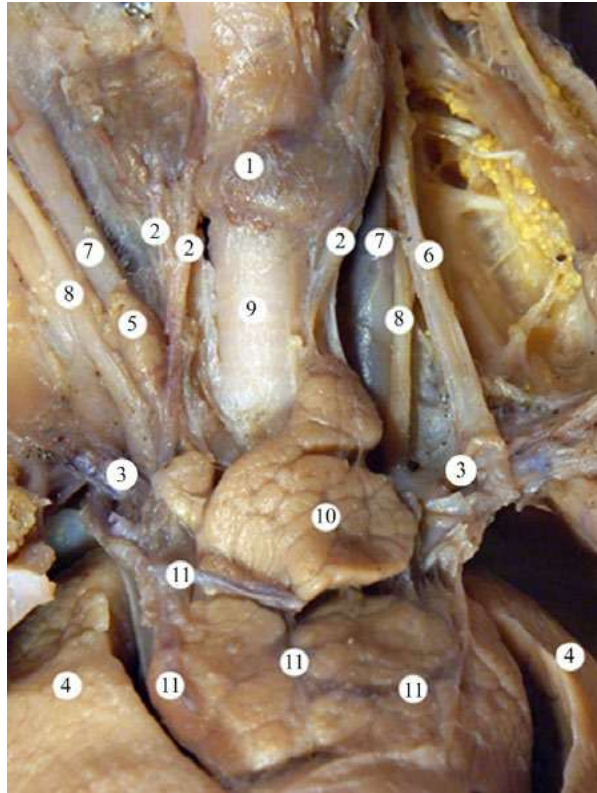


Рис. 3. Органи і судини ший та грудної порожнини плода 185,0 мм ТКД. Фото макропрепарата. Зб. 2,8^x:
1 – щитоподібна залоза; 2 – нижні щитоподібні вени; 3 – плечо-головні вени; 4 – легені; 5 – права нижня щитоподібна залоза; 6 – ліва внутрішня яремна вена; 7 – загальні сонні артерії; 8 – блукаючі нерви; 9 – трахея; 10 – загруднинна залоза; 11 – вени загруднинної залози

У досліджених плодів непарне щитоподібне сплетення і нижні щитоподібні вени розміщуються у пухкій клітковині допереду від трахеї. Поблизу місця впадання нижніх щитоподібних вен, позаду них проходить плечо-головний стовбур. У 11 плодів нижні щитоподібні вени знаходилися попереду плечо-головного стовбура, при чому в 6 з них нижні щитоподібні вени перехрещували плечо-головний стовбур вище яремної вирізки груднини, а в 5 випадках – за грудниною. У 6 спостереженнях нижні щитоподібні вени не мали тісних

топографо-анатомічних взаємовідношень із плечо-головним стовбуром.

Висновок. У досліджених плодів людини встановлена анатомічна мінливість верхніх, середніх і нижніх щитоподібних вен. Будова непарного щитоподібного сплетення, кількість нижніх щитоподібних вен, а також місця їх впадання варіабельні.

Перспективи подальших досліджень. Проведене дослідження засвідчує потребу подальшого встановлення анатомічної мінливості судинно-нервових утворень ділянки ший.

Список використаної літератури

1. Ozguner G, Sulak O. Size and location of thyroid gland in the fetal period. *Surg Radiol Anat.* 2014 May;36(4):359-67. doi: 10.1007/s00276-013-1177-2.
2. Ostrowski P, Bonczar M, Iwanaga J, Michalczyk M, Dziedzic M, Del Carmen Yika A, et al. The prevalence and anatomy of the pyramidal lobe of the thyroid gland: A meta-analysis with implications for thyroid surgery. *Clin Anat.* 2023 Sep;36(6):937-45. doi: 10.1002/ca.24062.
3. Barbosa RM, Andrade KC, Silveira C, Almeida CM, Souza RT, Oliveira PF, et al. Ultrasound Measurements of Fetal Thyroid: Reference Ranges from a Cohort of Low-Risk Pregnant Women. *Biomed Res Int.* 2019 Dec 17; 2019: 9524378. doi: 10.1155/2019/9524378.
4. Al-Azzawi A, Takahashi T. Anatomical variations of the thyroid gland: An experimental cadaveric study. *Ann Med Surg (Lond).* 2021 Sep 8; 70: 102823. doi: 10.1016/j.amsu.2021.102823.
5. Dessie MA. Anatomical variations and developmental anomalies of the thyroid gland in Ethiopian population: a cadaveric study. *Anat Cell Biol.* 2018 Dec;51(4):243-50. doi: 10.5115/acb.2018.51.4.243.

6. Branca JJV, Lascialfari Bruschi A, Pilia AM, Carrino D, Guarnieri G, Gulisano M, et al. *The Thyroid Gland: A Revision Study on Its Vascularization and Surgical Implications*. *Medicina (Kaunas)*. 2022 Jan 17;58(1):137. doi: 10.3390/medicina58010137.
7. Zhang YY, Liu YH, Wu KL, Wu J, Zhao Y, Yao CY, et al. [The clinical anatomy of the inferior thyroid arteries and veins and the safety of the modified tracheotomy]. *Lin Chuang Er Bi Yan Hou Tou Jing Wai Ke Za Zhi*. 2017 Dec 5;31(23):1815-8. Chinese. doi: 10.13201/j.issn.1001-1781.2017.23.009.
8. Agcaoglu O, Sucu S, Toprak S, Tezelman S. *Techniques for Thyroidectomy and Functional Neck Dissection*. *J Clin Med*. 2024 Mar 26;13(7):1914. doi: 10.3390/jcm13071914.
9. Germano A, Schmitt W, Carvalho MR, Marques RM. *Normal ultrasound anatomy and common anatomical variants of the thyroid gland plus adjacent structures – A pictorial review*. *Clin Imaging*. 2019 Nov-Dec;58:114-28. doi: 10.1016/j.clinimag.2019.07.002.
10. Dalip D, Iwanaga J, Loukas M, Oskouian RJ, Tubbs RS. *Review of the Variations of the Superficial Veins of the Neck*. *Cureus*. 2018 Jun 18;10(6): e2826. doi: 10.7759/cureus.2826.
11. Dionigi G, Congiu T, Rovera F, Boni L. *The middle thyroid vein: anatomical and surgical aspects*. *World J Surg*. 2010 Mar;34(3):514-20. doi: 10.1007/s00268-009-0350-6.
12. Singh R. *Variations of venous drainage of the thyroid gland and their surgical implications: a narrative review*. *J Vasc Bras*. 2023 Apr 11;22: e20220163. doi: 10.1590/1677-5449.202201632.

FETAL ANATOMICAL VARIABILITY OF THE THYROIDS VEINS AND UNPAIRED THYROID PLEXUS

Abstract. The thyroid gland is called the first violin in the orchestra of endocrine glands due to its high hierarchical position. It regulates primary metabolism and energy and significantly influences other endocrine organs. Therefore, our study aimed to establish the fetal anatomical variability of the thyroid veins and unpaired thyroid plexus.

Material and methods. Using the methods of macromicroscopic preparation under a falling drop of water and injection of venous vessels, the topographic and anatomical features of the thyroid veins and unpaired thyroid plexus were investigated on 17 preparations of human fetuses of 4-10 months (81.0-375.0 mm parietal-coccygeal length (PCL)). Violations of moral and legal norms during medical and scientific research were not detected.

Results. In most studied fetuses, the upper thyroid vein began with two trunks and accompanied the artery of the same name.

Near the lower edge of the thyroid glands isthmus is an unpaired thyroid plexus, the formation of which involves 3-5 veins that connect into venous trunks of a larger diameter or anastomose with each other. In 7 fetuses, one lower thyroid vein started from the unpaired thyroid plexus; in 6 cases – two veins and four observations (fetuses 185.0, 190.0, 220.0, and 320.0 mm PCL) – 3-4 lower thyroid veins. In our study, the places of the confluence of the lower thyroid veins were: in 4 fetuses – the left brachiocephalic vein; in 2 observations – the confluence angle of the right and left brachiocephalic veins; and in one fetus – the right brachiocephalic vein.

In 11 fetuses, the lower thyroid veins were in front of the brachiocephalic trunk. In 6 of them, the lower thyroid veins crossed the brachiocephalic trunk above the jugular notch of the sternum and, in 5 cases – behind the sternum. In 6 observations, the lower thyroid veins had no close topographical-anatomical relationship with the brachiocephalic trunk.

Conclusions. Anatomical variability of the superior, middle, and inferior thyroid veins has been established in human fetuses.

The structure of the unpaired thyroid plexus, the number of lower thyroid veins, and the places of their confluence are variable.

Key words: thyroid gland, thyroid veins, unpaired thyroid plexus, neck organs, variability, morphology, fetus.

Відомості про авторів:

Хмара Тетяна Володимирівна – доктор медичних наук, професор, професор кафедри анатомії людини ім. М. Г. Туркевича закладу вищої освіти Буковинського державного медичного університету, м. Чернівці;

Заморський Ігор Іванович – доктор медичних наук, професор, завідувач кафедри фармакології закладу вищої освіти Буковинського державного медичного університету, м. Чернівці;

Паньків Тетяна Василівна – доктор філософії, асистент кафедри патологічної анатомії закладу вищої освіти Буковинського державного медичного університету, м. Чернівці;

Коваль Юлія Юріївна – лікар-неонатолог (відділення неонатального догляду) КНП «Чернівецький обласний перинатальний центр», м. Чернівці;

Ризничук Мар'яна Олександрівна – кандидат медичних наук, доцент, доцент кафедри педіатрії та медичної генетики закладу вищої освіти Буковинський державний медичний університет, м. Чернівці.

Information about the authors:

Khmara Tatiana V. – Doctor of Medicine Sciences, Professor, Professor of the Department of Human Anatomy named after MG Turkevich of the Bukovinian State Medical University, Chernivtsi;

Zamorskii Igor I. – Doctor of Medicine, Professor, Chief of the Department of Pharmacology of the Bukovinian State Medical University, Chernivtsi;

Pankiv Tetiana V. – Doctor of Philosophy, Assistant of the Department of Pathological Anatomy of the Bukovinian State Medical University, Chernivtsi;

Koval Yuliya Yu. – neonatologist (neonatal care department) KNP «Chernivtsi Regional Perinatal Center», Chernivtsi;

Ryznychuk Mariana O. – Candidate of Medical Sciences, Associate Professor, Associate Professor of the Department of Pediatrics and Medical Genetics of the Higher Education Institution of the Bukovinian State Medical University, Chernivtsi.

Надійшла 05.09.2024 р.