

Ташук В. К.¹, д-р мед. наук, проф., завідувач кафедри

Маковійчук І. О.², канд. мед. наук, головний лікар

Аль Салама М. В.¹, канд. мед. наук, асистент кафедри

Маліневська-Білійчук О. В.¹, ст. лаборант

Білецький С. С.², канд. мед. наук, завідувач відділення

Лісовенко А. А.², лікар-ординатор

¹Кафедра внутрішньої медицини, фізичної реабілітації та спортивної медицини, Вищий державний навчальний заклад України «Буковинський державний медичний університет», м. Чернівці, Україна

²Відділення гострої коронарної недостатності, інтервенційної кардіології та реперфузійної терапії, Обласний клінічний кардіологічний центр, м. Чернівці, Україна

Вазоспазм чи атеросклеротичне ураження коронарних артерій – тактика ведення пацієнта

Резюме

Вступ. Вазоспазм коронарних артерій (ВКА) є одним з важливих механізмів ішемії міокарда, який спричиняє будь-який з проявів ішемічної хвороби серця (ІХС) – від «тихої» («silent») ішемії до гострого коронарного синдрому, включаючи інфаркт міокарда або раптову серцеву смерть [1]. Основними маркерами ВКА є за грудинний біль, який найчастіше виникає в стані спокою, без провокуючих чинників, таких як емоційне чи фізичне навантаження та минулий підйом сегмента ST [1]. У частини хворих напади спонтанної стенокардії поєднуються з типовою стабільною стенокардією напруження, що спричиняє виникнення нападів удень, які провокуються фізичними та емоційними стресами в поєднанні з нічними, що виникають внаслідок спазму коронарних артерій (КА). Такі хворі також мають знижену толерантність до фізичного навантаження [2].

Мета роботи. Визначити доцільність та послідовність призначення таких діагностичних маніпуляцій, як електрокардіографія, велоергометрія (ВЕМ), провокаційні тести та за потреби коронароентерокулографія (КВГ) для візуалізації КА та вибору тактики ведення пацієнта й адекватної терапевтичної програми.

Матеріали та методи. Проведений повний спектр досліджень пацієнту, який поступив до медичної установи зі скаргами на прогресування нападів стенокардії та задишки з метою верифікації діагнозу та отримання відповідного лікування.

Результати. Представлений клінічний випадок відображає послідовність призначення діагностичних досліджень пацієнту з нормальною електрокардіограмою, фіксованою елевацією ST на ВЕМ та прогресуванням стенокардитичних нападів, а отже, необхідність і доцільність широкого впровадження коронарографічного дослідження.

Висновки. У цій статті описано необхідність застосування КВГ. У результаті проведення КВГ було виявлено атеросклеротичне ураження КА, яке спричиняло появу ангінозного болю, підйому сегмента ST та спростувало наявність вазоспазму як першопричини виникнення скарг у пацієнта. Ураховуючи дані КВГ, пацієнту було проведено стентування ураженої КА, яке допомогло усунути причину виникнення болю та відповідає адекватній терапевтичній тактиці в пацієнтів зі стенозом КА.

Ключові слова: коронарографія, вазоспазм коронарних артерій, стентування.

Клінічний випадок. Пацієнт В., 54 років, звернувся зі скаргами на періодичний стискальний біль за грудиною та задишку, яка виникає під час фізичного навантаження.

Анамнез хвороби. Хворіє на ішемічну хворобу серця (ІХС) протягом одного року: спостерігалася аритмія (на електрокардіограмі (ЕКГ) шлуночкова екстрасис-

толія в анамнезі); отримував лікування – етацин, аміодарону гідрохлорид, аторвастатин, комбінований препарат на основі валеріани, глоду, собачої кропиви, клопідогрель з позитивним ефектом, після якого почав загартовування холодною водою і під час навантаження (велосипед) демонстрував розвиток задишки та кардіалгій, які минали в спокої. До лікування дода-

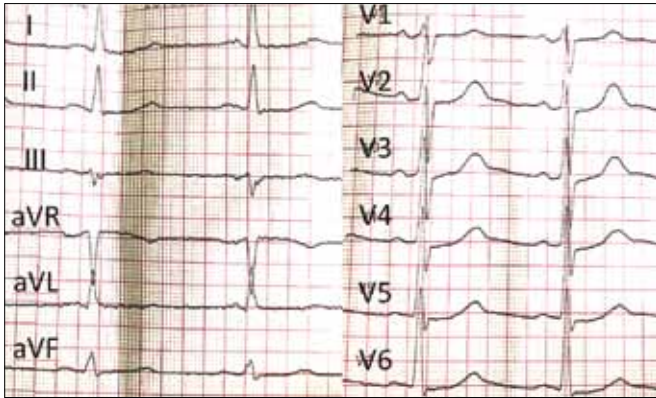


Рисунок 1. ЕКГ пацієнта при поступленні

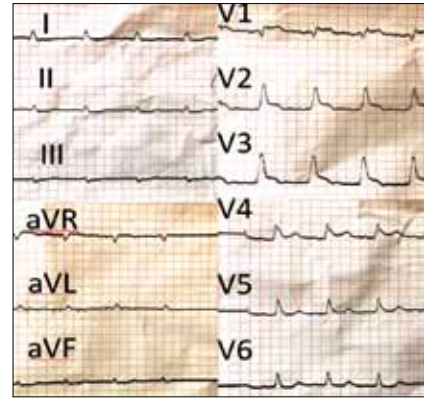


Рисунок 2. ВЕМ (90 Вм)

но ізосорбїду динїтрат та ацетилсалїцилову кислоту. Стан покращився, однак при подальших навантаженнях повторно турбувала клініка кардіалгїї та задишки. Набряки відсутні. Анамнез обтяжений гастроїнтенстинальними проявами: гастродуоденопатія, хронїчний холецистопанкреатит.

Об'єктивно. Загальний стан хворого задовільний. Нормостенїчної будови, шкіра чиста, блїдо-рожева. Артеріальний тиск (АТ) при огляді – 150/90 мм рт. ст. (анамнестично – збільшення АТ в разї емоційного навантаження), частота серцевих скорочень (ЧСС) – 76 за 1 хв, температура тіла – 36,8 °С.

ЕКГ при поступленні (рисунок 1): ритм синусовий, правильний, ЧСС – 76 за 1 хв, електрична вісь серця горизонтальна. Незначні зміни фази реполяризації задньої стїнки лївого шлуночка (ЛШ) в умовах ознак гіпертрофії ЛШ, екстрасистолія не фіксується.

Ехокардіографія (ЕхоКГ): помірне збільшення порожнини лївого передсердя, помірна гіпертрофія стїнок ЛШ, дрібновогнищевий кардіосклероз міжшлуночкової перегородки, ознаки помїрного аортосклерозу, розширення висхідної дуги аорти до 3,95 см, дегенеративні зміни з боку стулок аортального та мїтрального клапанів. Скоротлива здатність мїокарда ЛШ задовільна. Фракція викиду – 60 %. У порожнині ЛШ локується додаткова хорда.

Оскільки у хворого з'явилися скарги на появу кардіалгїї та задишки під час фізичного навантаження, пацієнта було направлено для проведення велоергометрії (ВЕМ).

ВЕМ (без препаратів): вихідний АТ – 150/100 мм рт. ст., ЧСС – 79 за 1 хв. Проба припинена при 90 Вт (III ступїнь навантаження) – не досяг за ЧСС (на висотї навантаження ЧСС 120 за 1 хв при АТ 150/90 мм рт. ст.), реєструвалася елевація сегмента ST до 5 мм переважно у відведеннях V1–3 (рисунок 2), що минає через 1 хв зупинки (рисунок 3) і не реєструється до 10-ї хвилини реституції – проба позитивна.

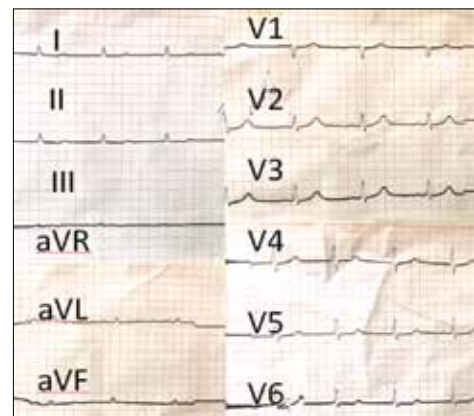


Рисунок 3. ВЕМ (1 хв реституції)

Ураховуючи те що при III ступені навантаження (90 Вт) фіксувався підїом сегмента ST, пацієнт був ургентно госпіталізований до стаціонару та направлений на коронарорентрикулографію (КВГ) для візуалізації коронарної артерії (КА). При коронарографічному дослідженні було виявлено стеноз лївої КА, проведено стентування ураженої частини КА (рисунок 4).

Лабораторні дослідження. Загальний аналіз крові: Нв – 169 г/л; еритроцити – 5,41 Т/л; кольоровий показник – 0,93; лейкоцити – 8,9 Г/л; тромбоцити – 235 Г/л; швидкість осідання еритроцитів – 3 мм/год; паличкоядерні – 6 %; сегментоядерні – 67 %; еозинофіли – 1 %; лімфоцити – 17 %; моноцити – 9 %.

Біохїмічний аналіз крові: глюкоза – 5,6 ммоль/л; креатинїн – 88 мкмоль/л; холестерин загальний – 4,9 ммоль/л; білірубїн загальний – 24,2 ммоль/л; калїй – 3,4 ммоль/л; аланїнамїнотрансфераза – 0,61 мкмоль/мл*год; аспартамїнотрансфераза – 0,25 мкмоль/мл*год.

Коагулограма: протромбіновий час – 13,3 с; протромбіновий індекс – 101 %; протромбїн за Квіком – 91 %; мїжнародне нормалїзоване вїдношення – 0,99;

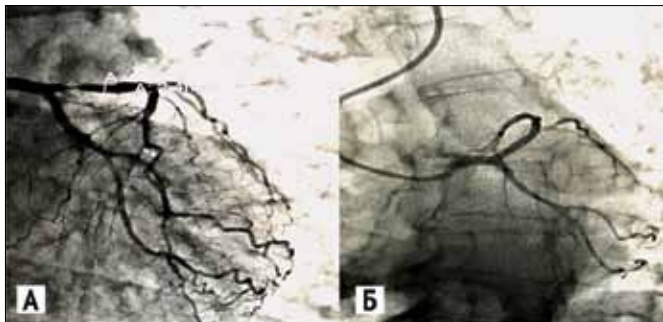


Рисунок 4. Стеноз лівої КА (А), стентування ураженої частини КА (Б)

активованій частковий тромбіновий час – 24,5 с; фібриноген – 4,43 г/л.

Загальний аналіз сечі: сеча жовта, прозора, питома вага – 1025, реакція слабкокисло, глюкоза не виявлена, епітелій – 1–4 в полі зору.

У терапії продовжено:

- молсидомін 2 мг, 1/2 таблетки 3 рази на добу, за потреби додавання ізосорбїду динітрату (препарат призначено пацієнту у зв'язку з його відчуттям страху залишитися без звичного для нього нітропрепарату). Клінічні дослідження з використанням молсидоміну свідчать, що лікування донатором NO молсидоміном у високій дозі 8 мг впродовж 6 міс. після оперативного втручання не впливає на швидкість ангіографічного рестенозу, проте завдяки судинорозширювальній дії NO у пацієнтів, які отримували молсидомін, відзначалося відносно покращення ангінального статусу [5];
- небіволл 5 мг, 1 таблетка 1 раз на добу під контролем АТ та ЧСС;
- раміприл 2,5 мг, 1/2 таблетки 1 раз на добу під контролем АТ;
- спіронолактон 25 мг, 1/2 таблетки 1 раз на добу (оскільки пацієнти зі збереженою фракцією викиду отримують користь від лікування спіронолактоном – зменшується частота госпіталізацій, рівень мозкового натрійуретичного пептиду, знижується фіброз міокарда за рахунок зниження сироваткового С-кінцевого пропептиду проколагену типу I та знижується рівень амінотермінального пропептиду проколагену III [6];
- клопїдогрель 75 мг 1 раз на добу;
- лансопразол 30 мг 1 раз на добу;
- аторвастатин 20 мг 1 раз на добу.

Особливу увагу приділяють періоду після втручання, який передбачає обов'язкове приймання подвійної антитромбоцитарної терапії, що знижує ризик тромбозу стента і рестенозу усередині стента [7]. Лікування

статинами призводить до зниження всіх серцево-судинних ускладнень та загальної смертності.

Результати та обговорення. У статті описано тактику діагностики і лікування в пацієнта з ангінозним болем, який потребував проведення діагностичних маніпуляцій для встановлення етіології появи клінічної симптоматики та вибору доцільної терапевтичної підтримки.

Чим представлений випадок є цікавим з клінічної точки зору:

- описаний клінічний випадок відображає послідовність призначення діагностичних досліджень пацієнту з нормальною ЕКГ, фіксованою елевацією ST на ВЕМ та прогресуванням стенокардитичних нападів, а отже, необхідність і доцільність широкого впровадження коронарографічного дослідження;
- такі пацієнти мають високий ризик розвитку раптової серцевої смерті.

Показання до проведення коронарографії

Стенокардія напруження II–III–IV функціонального класу
 Нестабільна (прогресуюча) стенокардія
 Стенокардія, що вперше виникла
 Постінфарктна стенокардія, постінфарктна застійна серцева недостатність чи зловкісні шлуночкові аритмії
 Клапанні вади серця, що супроводжуються нападами стенокардії.
 Ускладнення інфаркту міокарда: аневризма лівого шлуночка, мітральна недостатність, дефект міжшлуночкової перегородки.
 Порушення ритму серця після 40 років.
 Коронарографія для верифікації діагнозу ІХС

Висновки. КВГ є важливим діагностичним інструментом, який незважаючи на інвазивність часто застосовується, оскільки має низький рівень ускладнень [3]. Він є «золотим стандартом» анатомічного дослідження коронарних артерій та першим кроком до можливої черезшкірної або хірургічної ревазуляризації [4]. У цій статті описано необхідність застосування КВГ. У результаті проведення КВГ було виявлено атеросклеротичне ураження КА, яке спричиняло появу ангінозного болю, підйому сегмента ST та спростувало наявність вазоспазму як першопричини виникнення скарг у пацієнта. Ураховуючи дані КВГ, пацієнту було проведено стентування ураженої КА, яке допомогло усунути причину виникнення болю, що відповідає адекватній терапевтичній тактиці в пацієнтів зі стенозом КА.

Список використаних джерел

References

1. Song J. Coronary artery vasospasm. Korean Circ J. 2018;48(9):767–77. <https://doi.org/10.4070/kcj.2018.0251>
2. Yasue H, Mizuno Y, Harada E. Coronary artery spasm - Clinical features, pathogenesis and treatment. Proc Jpn Acad Ser B Phys Biol Sci. 2019;95(2):53–66. <https://doi.org/10.2183/pjab.95.005>

3. Lee HH, Lee WH, Chiu CA, Chu CY, Hsu PC, Su HM, et al. The Current Status of Performing Left Ventriculography in Taiwan. *Acta Cardiol Sin.* 2016;32(1):49–54. <https://doi.org/10.6515/ACS20150520B>
4. Gach O, Davin L, Lempereur M, Marechal P, Martinez C, Lancellotti P. Diagnostic coronarography. *Rev Med Liege.* 2019;74(S1):S17–S21.
5. Wöhrle J, Höher M, Nusser T, Hombach V, Kochs M. No effect of highly dosed nitric oxide donor molsidomine on the angiographic restenosis rate after percutaneous coronary angioplasty: a randomized, placebo controlled, double-blind trial. *Can J Cardiol.* 2003 Apr;19(5):495–500.
6. Xiang Y, Shi W, Li Z, Yang Y, Wang SY, Xiang R, et al. Efficacy and safety of spironolactone in the heart failure with mid-range ejection fraction and heart failure with preserved ejection fraction: A meta-analysis of randomized clinical trials *Medicine (Baltimore).* 2019 Mar;98(13):e14967. <https://doi.org/10.1097/MD.00000000000014967>
7. Park Y, Franchi F, Rollini F, Angiolillo DJ. Dual antiplatelet therapy after coronary stenting *Expert. Opin Pharmacother.* 2016 Sep;17(13):1775–87. <https://doi.org/10.1080/14656566.2016.1202924>.

Vasospasm or Atherosclerotic Lesion of Coronary Arteries: Case Management

Tashchuk V. K.¹, Makoviichuk I. O.², Al Salama M. V.¹, Malinevska-Biliichuk O. V.¹, Biletskiy S. S.², Lisovenko A. A.²

¹Bukovinian State Medical University, Chernivtsi, Ukraine

²Regional Clinical Cardiology Center, Chernivtsi, Ukraine

Abstract

Background. Coronary artery vasospasm (CVS) is an important mechanism of myocardial ischemia which can produce any of the manifestations of coronary artery disease from silent myocardial ischemia to acute coronary syndrome including myocardial infarction or sudden cardiac death. One of the main markers of CVS is retrosternal pain not associated with increased myocardial oxygen requirement such as that due to exercise or emotional excitement with frequent attacks in the morning and temporary ST segment elevation. Some patients have variant angina caused by the spasm of coronary arteries (CA) coupled with stable angina provoked by emotional and physical stress. Such patients have decreased exercise tolerance.

Aim. To determine the feasibility and subsequence of the appointment of diagnostic procedures such as electrocardiography (ECG), bicycle ergometry (BEM), provocative tests and coronary angiography and left ventriculography (CAG & LVG) in order to visualize CA, to make the choice of patient's management and to assign an adequate therapeutic program.

Materials and methods. The patient who was admitted with complaints about progression of angina and shortness of breath received the full complex of diagnostic manipulations. The purpose was to verify the diagnosis and to prescribe an adequate treatment.

Results. This clinical case shows the subsequence of the appointment of diagnostic procedures to the patient who has normal ECG, ST segment elevation on BEM and progression of angina attacks, that is, the necessity of the widespread introduction of coronary angiography.

Conclusion. This article shows the necessity of appointment of CAG & LVG.

CAG & LVG revealed atherosclerotic lesion of CA which caused chest pain, ST segment elevation, and this result confounded the presence of CVS as a cause of complaints in this patient. The patient underwent stenting of the affected CA which helped to eliminate the cause of pain and is compatible with adequate therapeutic tactics for patients with CA stenosis.

Keywords: *coronary angiography and left ventriculography; coronary artery vasospasm; stenting.*

Стаття надійшла в редакцію 04.11.2019 р.