



НЕОНАТОЛОГІЯ, ХІРУРГІЯ ТА ПЕРИНАТАЛЬНА МЕДИЦИНА

ISSN 2226-1230 (PRINT)
ISSN 2413-4260 (ONLINE)

Щоквартальний медичний науково-практичний журнал
Видається з 2011 р.

Свідоцтво про державну реєстрацію серія KB №18106-6906 від 2.09.2011 р.
Ідентифікатор медіа R30-02791 (Витяг з Реєстру суб'єктів у сфері медіа-реєстрів Національної ради України з питань телебачення і радіомовлення від 07.03.2024 р. № 690)

Засновники: Буковинський державний медичний університет
Всеукраїнська громадська організація «Асоціація неонатологів України»

Відповідно до «Переліку наукових фахових видань України, в яких можуть публікуватися результати дисертаційних робіт на здобуття наукових ступенів доктора наук, кандидата наук та ступеня доктора філософії (відповідно до Порядку формування Переліку наукових фахових видань України, затвердженого наказом МОН України від 15 січня 2018 року № 32, зареєстрованого в Мін'юсті України 06 лютого 2018 року за № 148/21600):
- Наказом Міністерства освіти і науки України від 17.03.2020 року № 409, зареєстрованим у Міністерстві юстиції України 06.02.2018 року за № 148/21600, видання внесено до Переліку наукових фахових видань України, в яких можуть публікуватися результати дисертаційних робіт на здобуття наукових ступенів доктора наук, кандидата наук та ступеня доктора філософії, Категорія «Б».
- Наказом Міністерства освіти і науки України від 23.08.2023 року № 1035 видання перенесене з Категорії «Б» до Категорії «А».

Журнал включений у каталоги та наукометричні бази: Національна бібліотека ім. В.І. Вернадського (National Library of Ukraine), «Українська науково-освітня телекомунікаційна мережа URAN (Open Journal Systems), CrossRef, WorldCat, Google Akademi, Index Copernicus, BASE, DOAJ, Scilit, Scopus, EBSCO.

NEONATOLOGY, SURGERY AND PERINATAL MEDICINE medical scientific journal

Key title: Neonatologija, hirurgia ta perinatal'na medicina (Online)
Abbreviated key title: Neonatol. hir. perinat. med. (Online)

ГОЛОВНИЙ РЕДАКТОР

Бойчук Тарас Миколайович – д.мед.н., професор, професор кафедри гістології, цитології та ембріології Буковинського державного медичного університету, Академік Академії наук вищої школи України, Заслужений діяч науки і техніки України; спеціальність «Патологічна фізіологія» (м.Чернівці, Україна)

ШЕФ-РЕДАКТОР

Знаменська Тетяна Костянтинівна – член-кореспондент НАМН України, д.мед.н., професор, заступник директора з перинатальної медицини ДУ «Інститут педіатрії, акушерства і гінекології імені академіка О. М. Лук'янової НАМН України», Президент Всеукраїнської громадської організації «Асоціація неонатологів України», Заслужений лікар України; спеціальність «Неонатологія» (м. Київ, Україна)

РЕДАКЦІЙНА РАДА

Заступники головного редактора:

Годованець Юлія Дмитрівна – д.мед.н., професор, професор кафедри педіатрії, неонатології та перинатальної медицини Буковинського державного медичного університету; спеціальність «Неонатологія» (м. Чернівці, Україна)

Юзько Олександр Михайлович – д.мед.н., професор, завідувач кафедри акушерства та гінекології Буковинського державного медичного університету; спеціальність «Акушерство та гінекологія» (м. Чернівці, Україна)

Горбатюк Ольга Михайлівна – д.мед.н., професор, професор кафедри хірургії, ортопедії та травматології Національного університету охорони здоров'я України імені П.Л. Шупика; спеціальність «Дитяча хірургія» (м. Київ, Україна)

Наукові консультанти:

Добрянський Д.О. – д.мед.н., професор, професор кафедри педіатрії Львівського національного медичного університету імені Данила Галицького; спеціальність «Неонатологія» (м. Львів, Україна)

Гречанина О.Я. – член-кореспондент НАМН України, д.мед.н., професор, директор Українського інституту клінічної генетики ВДНЗ «Харківський державний медичний університет МОЗ України»; спеціальність «Медична генетика» (м. Харків, Україна)

Дронова В.Л. – д.мед.н., професор, перший заступник директора з науково-організаційної роботи ДУ «Інститут педіатрії, акушерства і гінекології імені академіка О. М. Лук'янової НАМН України», керівник відділення оперативної гінекології; спеціальність «Акушерство та гінекологія» (м. Київ, Україна)

Похилько В.І. – д.мед.н., професор, проректор з науково-педагогічної та виховної роботи, професор кафедри педіатрії №1 з пропедевтикою та неонатологією Полтавського державного медичного університету; спеціальність «Дитяча анестезіологія» (м. Полтава, Україна)

Нечитайло Ю.М. – д.мед.н., професор, завідувач кафедри педіатрії, неонатології та перинатальної медицини Буковинського державного медичного університету; спеціальність «Педіатрія» (м. Чернівці, Україна)

Македонський І.О. – д.мед.н., професор, директор Медичного центру матері та дитини ім. Рудисва, професор кафедри клінічної лабораторної діагностики Дніпропетровського національного університету імені О.Гончара МОН України; спеціальність «Дитяча хірургія» (м. Дніпро, Україна)

Деньга О.В. – д.мед.н., професор, завідувач відділу епідеміології та профілактики основних стоматологічних захворювань, стоматології дитячого віку та ортодонції ДУ «Інститут стоматології та щелепно-лицевої хірургії НАМН України»; спеціальність «Стоматологія» (м. Одеса, Україна)

Владимиров О.А. – д.мед.н., професор, завідувач кафедри реабілітаційної медицини, фізичної терапії і спортивної медицини НУОЗ України імені П.Л.Шупика (м.Київ, Україна)

Давиденко І.С. – д.мед.н., професор, завідувач кафедри патологічної анатомії Буковинського державного медичного університету, дійсний член Міжнародної Академії Патології; спеціальність «Патологічна анатомія» (м.Чернівці, Україна)

Наукові редактори розділів журналу:

Неонатологія – Клименко Т.М., д.мед.н., професор, завідувач кафедри педіатрії №3 та неонатології Харківського національного медичного університету (м. Харків, Україна)

Медична генетика – Горовенко Н.Г., член-кореспондент НАМН України, д.мед.н., професор, завідувач кафедри медичної та лабораторної генетики Національного університету охорони здоров'я України імені П. Л. Шупика. (м. Київ, Україна)

Дитяча хірургія – Лосев О.О., д.мед.н., професор, завідувач кафедри дитячої хірургії Одеського Національного медичного університету (м. Одеса, Україна)

Педіатрія – Сорокман Т.В., д.мед.н., професор, декан медичного факультету №4, професор кафедри педіатрії та медичної генетики Буковинського державного медичного університету (м. Чернівці, Україна)

Акушерство та гінекологія – Андрієць О.А., д.мед.н., професор, професор кафедри акушерства та гінекології Буковинського державного медичного університету (м. Чернівці, Україна)

Стоматологія – Савичук Н.О., д.мед.н., професор, проректор з наукової роботи, професор кафедри стоматології дитячого віку Національного університету охорони здоров'я України імені П. Л. Шупика (м.Київ, Україна)

Фізична та реабілітаційна медицина – Полянська О.С., д.мед.н., професор, професор кафедри внутрішньої медицини, фізичної реабілітації та спортивної медицини Буковинського державного медичного університету (м.Чернівці, Україна)

Патологія – Ткачук С.С., д.мед.н., професор, завідувачка кафедри фізіології ім. Я.Д.Кіршенблата Буковинського державного медичного університету (м.Чернівці, Україна)

Відповідальний редактор журналу «Неонатологія, хірургія та перинатальна медицина»

Бабінцева А.Г. – д.мед.н., професор, професор кафедри педіатрії, неонатології та перинатальної медицини Буковинського державного медичного університету (м. Чернівці, Україна)

Відповідальний редактор електронної версії журналу в системі Open Journal Systems (OJS):

Годованець О.С. – к.мед.н., доцент, доцент кафедри педіатрії, неонатології та перинатальної медицини Буковинського державного медичного університету (м. Чернівці, Україна)

РЕДАКЦІЙНА КОЛЕГІЯ:

НЕОНАТОЛОГІЯ:

Амбалаванан Н. (м. Бірмінгем, США)
Батман Ю.А. (м. Київ, Україна)
Воробйова О.В. (м. Київ, Україна)
Дессі А. (м. Кальярі, Італія)
Ковальова О.М. (м. Полтава, Україна)
Куріліна Т.В. (м. Київ, Україна)
Куртяну А.М. (м. Кишинів, Молдова)
Мавропуло Т.К. (м. Дніпро, Україна)
Мазманян П.А. (м. Єреван, Вірменія)
Павлишин Г.А. (м. Тернопіль, Україна)
Полін Р. (м. Нью-Йорк, США)
Похилько В.І. (м. Полтава, Україна)
Редько І.І. (м. Запоріжжя, Україна)
Рейтерер Ф. (м. Грац, Австрія)
Ріга О.О. (м. Харків, Україна)
Кісельова М.М. (м. Львів, Україна)
Нікуліна Л.І. (м. Київ, Україна)
Шуцько Є.Є. (м. Київ, Україна)
Яблонь О.С. (м. Вінниця, Україна)

ДИТЯЧА ХІРУРГІЯ:

Бабуч С.І. (м. Кишинів, Молдова)
Боднар О.Б. (м. Чернівці, Україна)
Бензар І.М. (м. Київ, Україна)
Власов О.О. (м. Дніпро, Україна)
Гулієв Ч.Б. (м. Баку, Азербайджан)
Давлатов С.С. (м. Бухара, Узбекистан)
Дмитряков В.О. (м. Запоріжжя, Україна)
Коноплицький В.С. (м. Вінниця, Україна)
Левицька С.А. (м. Чернівці, Україна)
Мельниченко М.Г. (м. Одеса, Україна)
Микиєв К.М. (м. Бішкек, Киргизстан)
Мухамедова Ш.Т. (м. Бухара, Узбекистан)
Наконечний А.Й. (м. Львів, Україна)
Пругула В.П. (м. Київ, Україна)
Руденко О.Є. (м. Київ, Україна)
Савицька Е. (м. Варшава, Польща)
Сокольник С.О. (м. Чернівці, Україна)
Спатару Р.І. (м. Бухарест, Румунія)
Фофанов О.Д. (м. Івано-Франківськ, Україна)

Хамдамов Б.З. (м. Бухара, Узбекистан)
Хамраєв А.Ж. (м. Ташкент, Узбекистан)

АКУШЕРСТВО ТА ГІНЕКОЛОГІЯ:

Абрамян Р.А. (м. Єреван, Вірменія)
Багірова Х.Ф. (м. Баку, Азербайджан)
Бойчук А.В. (м. Тернопіль, Україна)
Геряк С.М. (м. Тернопіль, Україна)
Гнатко О.П. (м. Київ, Україна)
Громова А.М. (м. Полтава, Україна)
Дубоссарська З.М. (м. Дніпро, Україна)
Каліновська І.В. (м. Чернівці, Україна)
Кравченко О.В. (м. Чернівці, Україна)
Лазуренко В.В. (м. Харків, Україна)
Ліхачов В.К. (м. Полтава, Україна)
Макаруч О.М. (м. Івано-Франківськ, Україна)
Маркін Л.Б. (м. Львів, Україна)
Назаренко Л.Г. (м. Харків, Україна)
Лонгфорд Н.Т. (м. Лондон, Великобританія)
Окоєв Г.Г. (м. Єреван, Вірменія)
Пирогова В.І. (м. Львів, Україна)
Потапов В.О. (м. Дніпро, Україна)
Резніченко Г.І. (м. Запоріжжя, Україна)
Щербина М.О. (м. Харків, Україна)

ПЕДІАТРІЯ:

Аряєв М.Л. (м. Одеса, Україна)
Безрук В.В. (м. Чернівці, Україна)
Бойченко А.Д. (м. Харків, Україна)
Боконбаєва С.Д. (м. Бішкек, Киргизія)
Вакуленко Л.І. (м. Дніпро, Україна)
Волосовець О.П. (м. Київ, Україна)
Гончарь М.О. (м. Харків, Україна)
Денисова М.Ф. (м. Київ, Україна)
Іванько О.Г. (м. Запоріжжя, Україна)
Квашніна Л.В. (м. Київ, Україна)
Ковтюк Н.І. (м. Чернівці, Україна)
Котова Н.В. (м. Одеса, Україна)
Кирилова Л.Г. (м. Київ, Україна)

Кривоустов С.П. (м. Київ, Україна)
Крючко Т.О. (м. Полтава, Україна)
Марушко Т.В. (м. Київ, Україна)
Починок Т.В. (м. Київ, Україна)
Ралії І.І. (м. Кишинів, Молдова)
Сенаторова Г.С. (м. Харків, Україна)
Сміян І.С. (м. Тернопіль, Україна)
Сокольник С.В. (м. Чернівці, Україна)
Токарчук Н.І. (м. Вінниця, Україна)
Шадрін О.Г. (м. Київ, Україна)
Ященко Ю.Б. (м. Київ, Україна)

МЕДИЧНА ГЕНЕТИКА:

Веропотвелян М.П. (м. Кривий Ріг, Україна)
Галаган В.Д. (м. Київ, Україна)
Гнатейко О.З. (м. Львів, Україна)
Ластівка І.В. (м. Чернівці, Україна)

СТОМАТОЛОГІЯ:

Бамбуляк А.В. (м. Чернівці, Україна)
Годованець О.І. (м. Чернівці, Україна)
Кузняк Н.Б. (м. Чернівці, Україна)
Мірчук Б.М. (м. Львів, Україна)
Райлян С.К. (м. Кишинів, Молдова)

ФІЗИЧНА ТА РЕАБІЛІТАЦІЙНА МЕДИЦИНА:

Дорофєєва О.С. (м. Київ, Україна)
Єжова О.О. (м. Суми, Україна)
Неханевич О.В. (м. Дніпро, Україна)
Романчук О.П. (м. Одеса, Україна)

ПАТОЛОГІЯ:

Заморський І.І. (м. Чернівці, Україна)
Зяблицев С.В. (м. Київ, Україна)
Проняєв Д.В. (м. Чернівці, Україна)
Роговий Ю.Є. (м. Чернівці, Україна)
Ситнікова В.О. (м. Одеса, Україна)
Слободян О.М. (м. Чернівці, Україна)
Степаненко О.Ю. (м. Харків, Україна)
Цигикало О.В. (м. Чернівці, Україна)
Марковський В.Д. (м. Харків, Україна)

Рекомендовано до друку та поширення через мережу Internet рішенням Вченої ради
Буковинського державного медичного університету
Протокол № 2 від 26 вересня 2024 року

НАУКОВА РЕДАКЦІЯ ЖУРНАЛУ

Редакційно-видавничий відділ

Буковинського державного медичного університету МОЗ України

Адреса: 58002, Чернівці, площа Театральна, 2

Код ЄДРПОУ 02010971

Керівник відділу - Волошенюк Ірина Олексіївна

Контактний телефон: +38 (0372) 52-39-63

e-mail: print@bsmu.edu.ua

ВИДАВЕЦЬ

ТОВ «Редакція журналу «Неонатологія, хірургія та перинатальна медицина»

Адреса: 04053, м. Київ, пров. Бехтерівський, 4Б, оф. 47

Код ЄДРПОУ 42656224

Директор видавництва - Кушнір Віталій Миколайович

Контактні телефони: +380673270800

e-mail: v.kushnir1111@gmail.com

Передплатний індекс: 89773.

Адреса для листування: Буковинський державний медичний університет МОЗ України,
Театральна площа, 2, м. Чернівці, 58002, Україна. Заступнику головного редактора
журналу "Неонатологія, хірургія та перинатальна медицина" професору Годованець Юлії Дмитрівні.

Контактний телефон: +38(050)6189959

e-mail: neonatology@bsmu.edu.ua

Офіційний web-сайт журналу: <http://neonatology.bsmu.edu.ua/>

(Українська науково-освітня телекомунікаційна мережа "URAN", проект «Наукова періодика України,
в рамках некомерційного проекту PublicKnowledge Project

Електронна версія журналу представлена:

Національна бібліотека ім. В.І.Вернадського (м. Київ, Україна), Наукова періодика України, №347,

web-сайт: <http://www.irbis-nbuv.gov.ua/>

Буковинський державний медичний університет МОЗ України (м. Чернівці, Україна),

web-сайт: http://www.bsmu.edu.ua/uk/science/scientific_mags_bsmu/neonatal

Журнал розсилається згідно Державного реєстру у провідні бібліотеки,

державні установи та вищі медичні навчальні заклади України.

Публікаційна етика журналу відповідає положенням «Єдині вимоги до рукописів, що представляються в біомедичні журнали,
підготовки та редагування біомедичних публікацій» Міжнародного Комітету Редакторів Медичних Журналів

(International Committee of Medical Journal Editors (ICMJE) <http://www.icmje.org/>)

Редакція журналу підтримує міжнародні принципи наукових публікацій згідно рекомендацій Комітету з етики публікацій (COPE),

Довіднику журналів відкритого доступу (DOAJ), Асоціації наукових видавців відкритого доступу (OASPA)

та Всесвітньої асоціації медичних редакторів (WAME)



UDC 611.717.65-018.4-053.01

DOI: 10.24061/2413-4260. XIV.3.53.2024.17

*O. A. Koval*¹, *T. V. Khmara*¹,
*I. I. Zamorskii*¹, *A. G. Khodan*²,
*M. I. Kryvchanska*¹

Bukovinian State Medical University¹, Medical Center
for Infertility Treatment²
(Chernivtsi, Ukraine)

FETAL ULTRASOUND ANATOMY
AND MORPHOMETRIC PARAMETERS
OF THE ULNA AND RADIUS IN FETUSES
OF 19-22 WEEKS OF GESTATION

Summary

Assessment of the length of the long tubular bones of the fetus, including the ulna and radius, is used in modern fetal anatomy and to estimate the gestational age of the fetus. In addition, assessment of the length of the long tubular bones of the skeleton is important for the detection of skeletal disproportion, namely achondroplasia and hypochondroplasia. Congenital defects can also be diagnosed prenatally by ultrasound.

Objective of the research. *To determine the morphometric parameters of ulna and radius length at 19-22 weeks of gestation.*

Materials and methods. *To determine the fetal anatomy of the structures of the ulna and radius, we used an imaging method such as ultrasound scanning. Fetometric measurements of the length of the fetal ulna and radius were performed using intravital ultrasound (IVUS) at 19-22 weeks of gestation. We analyzed 44 fetal ultrasounds in women with normal pregnancies.*

Results. *From the 19th to the 22nd week of intrauterine development, the length of the right ulna increases from 2.77±0.17 mm to 3.22±0.12 mm, while the length of the left ulna increases from 2.73±0.16 mm to 3.26±0.15 mm.*

From the 19th to the 22nd week of intrauterine development, the length of the right radius increases from 2.50±0.12 mm to 2.92±0.22 mm, while the length of the left radius increases from 2.46±0.12 mm to 2.88±0.20 mm.

Conclusions. *Fetometry of the ulna and radius bones by ultrasound is one of the basic studies of fetal development. The bones of the forearm grow almost equally during the study period and no significant differences in their growth are observed. We found that the period of intensive growth of forearm bones in the second trimester is 20-21 weeks of gestation, and the period of slow growth is 19-20 weeks of gestation.*

Key words: *Fetal Morphometry; Ultrasound Diagnosis; Fetus; Ulna; Radius.*

Introduction

Congenital anomalies or defects can be structural or functional and occur during fetal life. Some of these anomalies are detected prenatally during second trimester morphologic ultrasound, at birth, or later in childhood. According to the World Health Organization, approximately 240,000 newborns die each year from birth defects within the first month of life [1]. 170,000 newborns die before the age of five. The incidence of congenital anomalies is high in low- and middle-income countries for social, economic, and racial reasons [2].

Lack of organic foods, increased susceptibility to infections, alcohol, lack of adequate prenatal care and screening in the early stages of pregnancy lead to a higher risk of birth defects. Early detection of anomalies can facilitate prenatal and postnatal treatment or manage certain disorders by stopping their progression. Congenital defects can be diagnosed prenatally using ultrasound [3]. Existing methods cannot achieve high efficiency in detecting anomalies. Discrepancies between prenatal and postnatal diagnosis have been reported, with sensitivities ranging from 27.5 % to 96 % [4]. Different studies have shown different accuracy of detection of congenital anomalies by ultrasound: from 32.5 % (inexperienced ultrasound specialist) to 52 % (experienced ultrasound specialist) [5]. A recent study in Denmark showed a detection rate of 69 % [6].

Ultrasound has a special meaning in prenatal diagnosis. The analysis of fetal congenital malformations (FCM) by ultrasound during pregnancy shows a clear relationship between the type of upper limb FCM and the time of its

detection [7]. It has been found that a number of upper limb malformations can be diagnosed at the end of the first or beginning of the second trimester of pregnancy. These include: amelia, achondrogenesis type 1. Amelia and achondroplasia are diagnosed at 13-20 weeks of gestation, arthrogyposis and skeletal deformities at 21-28 weeks of gestation, and syndactyly and absence of individual bones at 29-40 weeks of gestation. The diagnostic accuracy of these FCMs in the 2-3 trimesters of pregnancy is close to 100 %. False-negative results are mainly due to examinations performed before the appearance of visible anatomical changes, the presence of small anomalies, especially in the upper extremities or their distal parts, the position of the fetus, which makes it difficult to visualize its individual organs or parts, and insufficiently thorough examination. It should be noted that the absence of an echographic image of FCM at the first or repeated ultrasound examination does not exclude its detection at a later date. In this regard, for timely diagnosis of fetal CM, a clear organization of ultrasound examination is necessary: it is performed in all pregnant women at least 3 times during pregnancy: at 10-12, 20-22 and 30-32 weeks, and depending on the indications (history or suspicion of fetal CM) – more frequently (every 3-4 weeks) with a thorough examination of all organs and systems of the fetus [8, 9].

Second trimester ultrasound is mainly used to evaluate the anatomical structures of the fetus. Most congenital malformations can be detected at this stage. Second trimester fetal ultrasound scans also serve as a baseline against which later scans can be compared to assess fetal growth [10].

At present, at least one routine ultrasound scan is offered worldwide between 18 and 22 weeks of pregnancy [11].

The examination of the length of the long tubular bones of the fetus, including the ulna and radius, is used in modern fetal anatomy and to assess the gestational age of the fetus. In addition, assessment of the length of the long tubular bones of the skeleton is important for the detection of skeletal disproportion, namely achondroplasia and hypochondroplasia [12].

The aim of our study was to determine the morphometric parameters of ulna and radius length at 19-22 weeks of gestation.

Materials and methods. To determine the fetal anatomy of the structures of the ulna and radius, we used an imaging method such as ultrasound scanning. The study was performed on an ultrasound scanner (Voluson E8, manufactured by General Electric, 2013) at the Yuzko Medical Center in accordance with the cooperation agreement.

Fetal ulna and radius length measurements were performed by ultrasound at 19-22 weeks of gestation. We analyzed 44 fetal ultrasounds in women with normal pregnancies.

To measure the size of the ulna and radius in the fetus, the transducer was positioned so that the distal and proximal ends of the bones were clearly visible and the angle to the surface of the transducer was less than 45°. The plane of the bones should occupy more than half of the total image size. Calipers were correctly placed at the proximal and distal ends of the ulna and radius.

Multiple pregnancies, pregnancies longer than 18-22 weeks, or pregnancies complicated by structural anomalies were excluded from the study.

Two biometric images of the ulna and radius were collected at each examination.

The built-in functions of MS Excel were used for statistical calculations. The arithmetic mean and its error were calculated.

Comparisons between study groups were made using the non-parametric Mann-Whitney test in the Excel program.

The study was conducted in accordance with the basic bioethical provisions of the Convention of the Council of Europe on Human Rights and Biomedicine (April 4, 1997), the Declaration of Helsinki of the World Medical Association on the Ethical Principles for Scientific Medical Research Involving Human Subjects (1964-2013), Order of the Ministry of Health of Ukraine No. 690 from 23.09.2009 and taking into account the Methodological Recommendations of the Ministry of Health of Ukraine «Procedure for removal of biological objects from deceased persons whose bodies are subject to forensic and pathological examination for scientific purposes» (2018). The Commission on Biomedical Ethics of Bukovinian State Medical University (Protocol No. 8 dated 16.05.2024) did not find any violations of moral and legal norms in the conduct of research.

Results of the study and discussion. The morphometric parameters of the length of the right and left ulna and radius at 19-22 weeks of gestation were determined (Table).

From the 19th to the 22nd week of intrauterine development, the length of the right ulna increases from 2.77±0.17 mm to 3.22±0.12 mm, while the length of the left ulna increases from 2.73±0.16 mm to 3.26±0.15 mm (Table).

From 19 to 22 weeks of fetal development, the length of the right radius increases from 2.50±0.12 mm to 2.92±0.22 mm, while the length of the left radius increases from 2.46±0.12 mm to 2.88±0.20 mm (Table).

Table

Ulna and radius length measured by ultrasound in fetuses at 19-22 weeks gestation (mm)

Ulna								
Gestation term	19 week		20 week		21 week		22 week	
Limb	right	left	right	left	right	left	right	left
Number of fetuses	12		17		10		5	
Min	2,58	2,55	2,64	2,62	2,93	2,90	3,05	3,09
Max	3,15	3,05	3,16	3,06	3,25	3,28	3,37	3,47
M	2,77	2,73	2,91	2,89	3,10	3,06	3,22	3,26
m	0,17	0,16	0,14	0,10	0,11	0,14	0,12	0,15
Radius								
Gestation term	19 week		20 week		21 week		22 week	
Limb	right	left	right	left	right	left	right	left
Number of fetuses	12		17		10		5	
Min	2,29	2,21	2,33	2,37	2,55	2,58	2,69	2,68
Max	2,65	2,63	2,78	2,75	2,99	2,97	3,18	3,14
M	2,50	2,46	2,63	2,59	2,73	2,73	2,92	2,88
m	0,12	0,12	0,11	0,09	0,13	0,14	0,22	0,20

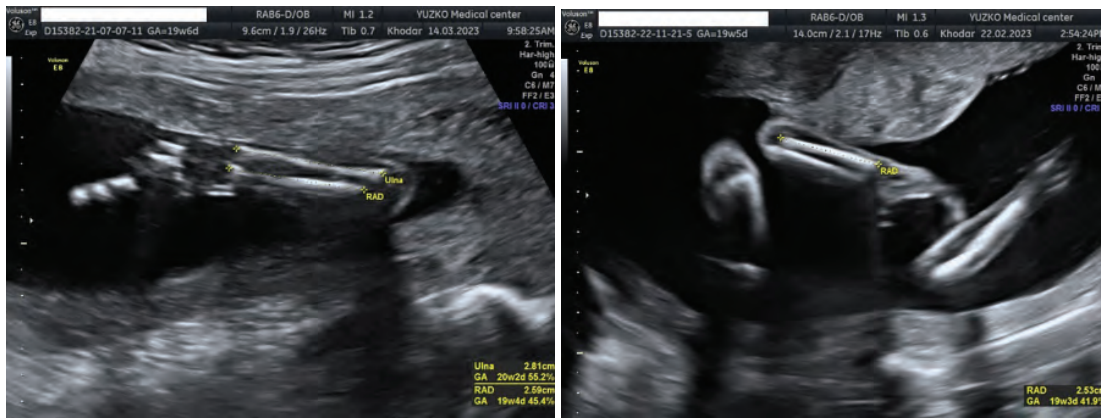


Fig. 1. Fetal ulna and radius sonogram at 19 weeks gestation.

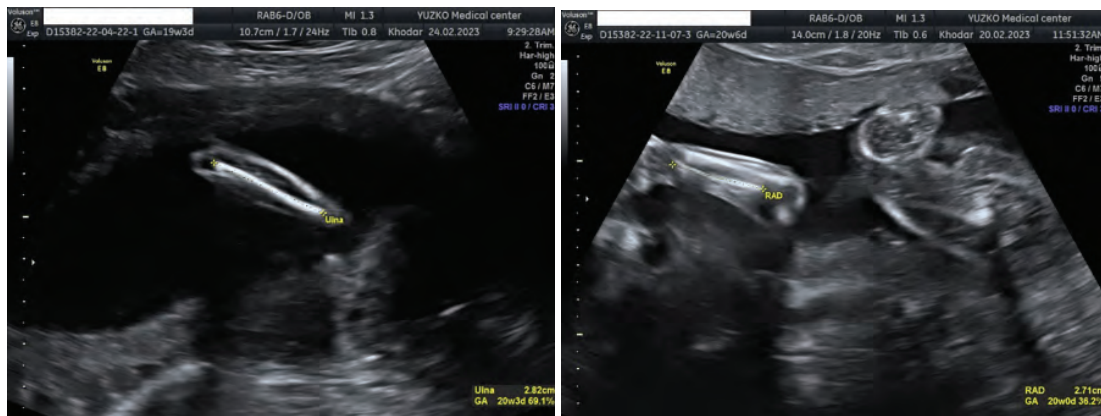


Fig. 2. Fetal ulna and radius ultrasound at 20 weeks of gestation.

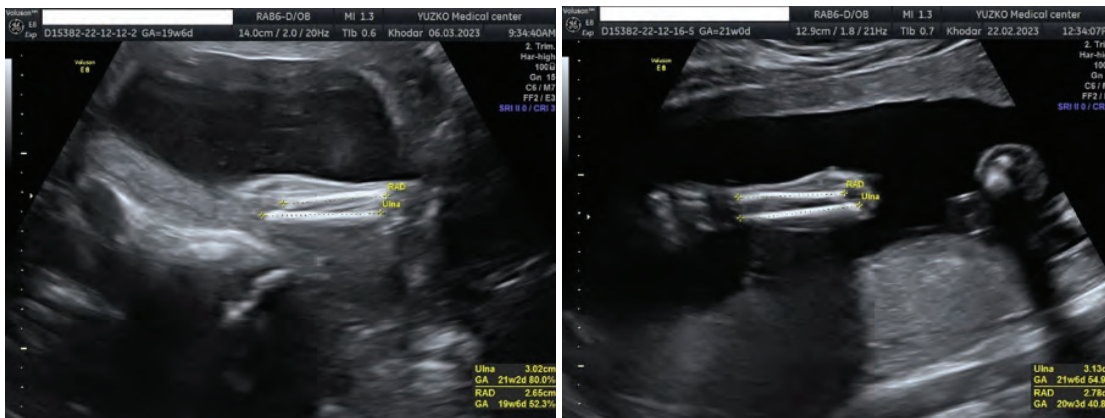


Fig. 3. Fetal ulna and radius sonogram at 21 weeks of gestation.

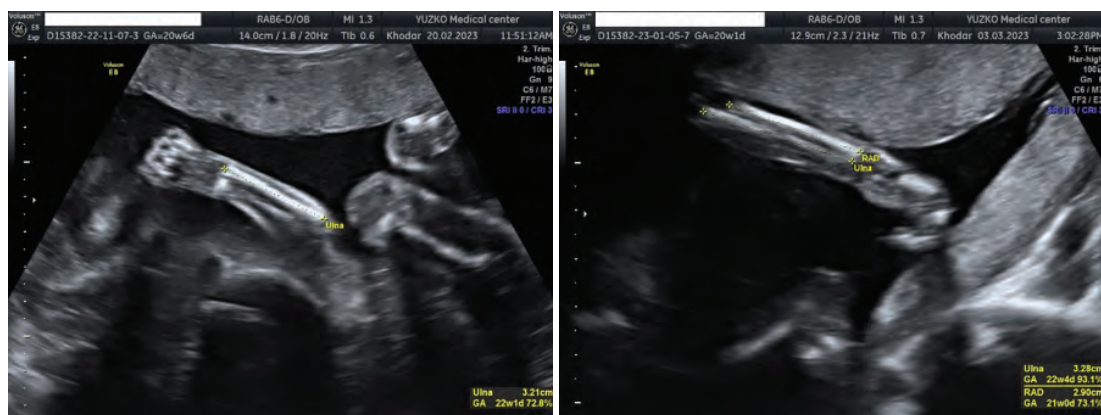

Fig. 4. Fetal ulna and radius sonogram at 22 weeks of gestation.

Our data on fetal morphometry of ulna and radius lengths indicate a relatively uniform growth of right and left ulna and radius lengths in human fetuses during 19-22 weeks. Thus, both the ulna and the radius grow equally during this period and no significant differences in their lengths were found.

During the study, a period of intensive growth in the length of the right and left ulna was identified, namely from 20 to 21 weeks of gestation (Table).

The period of slow growth of ulna length is from 19 to 20 weeks of gestation (Table).

During the study, a period of intensive growth of the length of the right and left radial bones was established, namely from 20 to 21 weeks of gestation (Table).

The period of slow growth of the length of the radial bones is from 19 to 20 weeks of gestation (Table).

One of the most important parts of prenatal sonography is fetal biometry, which has ethnic differences. Prenatal ultrasound assessment of the fetus during routine examinations is essential for fetal monitoring [13]. Reference charts and equations are the gold standards for fetal assessment. For example, the use of reference charts and equations to determine fetal size may affect the interpretation of fetal biometrics [14].

The use of individualized fetal biometric charts allows for better differentiation between pathologic growth abnormalities and physiologic extremes [15].

Prenatal medicine is developing at a very fast pace. Especially in the field of genetic diagnostics, the possibilities have increased significantly in recent years.

Fetal ultrasound is the basis of any prenatal diagnosis, and the more accurate the examination, the faster it leads to a clear diagnosis and thus forms the basis for optimized counseling of the future parents [16].

Although sonographic assessment of radius and ulna length is not a routine fetal biometric measurement, it is easily performed with ultrasound. As with all long tubular bone measurements, the measurement of fetal radius and ulna length, especially in the second trimester of pregnancy, is extremely important in assessing harmonious

development. This parameter can be used to assess the proportionality of body structure and fetal size, and to exclude the presence of upper limb malformations [17,18].

In particular, the accuracy of fetal size measurement is of paramount importance to the obstetrician-gynecologist who assesses future risks and makes decisions about delivery methods. Failure to obtain accurate fetal biometry data may lead to inaccurate assessment of fetal development and further inappropriate management of the pregnant woman [19,20].

The long tubular bones of the extremities are easily visualized and measured by ultrasound to determine fetal size, especially in the second and third trimesters. In cases where the biparietal diameter cannot be measured, the lengths of the long tubular bones serve as markers for estimating fetal age. Therefore, it is extremely important to perform fetal biometry, i.e. measurement of the long tubular bones of the extremities, for different populations and to construct nomograms based on these data [21, 22].

Most of the fetal growth parameters have been measured by European researchers, but unfortunately few such studies have been conducted in Ukraine [23-25]. Therefore, the aim of our study was to provide normal values and to make nomograms of growth of the right and left ulna and radius of fetuses of the second trimester of pregnancy for Ukrainian doctors.

Results. Fetometry of ulna and radius by ultrasound belongs to the basic studies of fetal development. The bones of the forearm grow almost equally during the study period and no significant differences in their growth are observed. It has been established that the period of intensive growth of forearm bones in the second trimester is 20-21 weeks of gestation, and the period of slow growth is 19-20 weeks of gestation.

Prospects for further research. To determine the morphometric parameters of the length of the ulna and radius at 30-34 weeks of gestation.

References:

1. Belciug S. Autonomous fetal morphology scan: deep learning + clustering merger – the second pair of eyes behind the doctor. *BMC Med Inform Decis Mak* [Internet]. 2024 [cited 2024 Jul 19];24(1):102. Available from: <https://bmcmedinformdecismak.biomedcentral.com/articles/10.1186/s12911-024-02505-3> DOI: <https://doi.org/10.1186/s12911-024-02505-3>
2. Al-Dewik N, Samara M, Younes S, Al-Jurf R, Nasrallah G, Al-Obaidly S, et al. Prevalence, predictors, and outcomes of major congenital anomalies: A population-based register study [Internet]. *Sci Rep*. 2023 [cited 2024 Jul 9];13(1):2198. Available from: <https://www.nature.com/articles/s41598-023-27935-3> DOI: <https://doi.org/10.1038/s41598-023-27935-3>
3. Salomon LJ, Alfirevic Z, Berghella V, Bilardo CM, Chalouhi GE, Da Silva Costa F, et al. ISUOG Practice Guidelines (updated): performance of the routine mid-trimester fetal ultrasound scan. *Ultrasound Obstet Gynecol*. 2022;59(6):840-56. DOI: <https://doi.org/10.1002/uog.24888>
4. Salomon LJ, Winer N, Bernard JP, Ville Y. A score-based method for quality control of fetal images at routine second-trimester ultrasound examination. *Prenat Diagn*. 2008;28(9):822-7. DOI: <https://doi.org/10.1002/pd.2016>
5. Bensemlali M, Stirnemann J, Le Bidois J, Lévy M, Raimondi F, Hery E, et al. Discordances Between Pre-Natal and Post-Natal Diagnoses of Congenital Heart Diseases and Impact on Care Strategies. *J Am Coll Cardiol*. 2016;68(9):921-30. DOI: <https://doi.org/10.1016/j.jacc.2016.05.087>
6. Hjort-Pedersen K, Olesen AW, Garne E, Sperling L. Prenatal detection of major congenital malformations in a cohort of 19 367 Danish fetuses with a complete follow-up six months after birth. *Acta Obstet Gynecol Scand*. 2023;102(8):1115-24. DOI: <https://doi.org/10.1111/aogs.14582>
7. Edwards L, Hui L. First and second trimester screening for fetal structural anomalies. *Semin Fetal Neonatal Med*. 2018;23(2):102-11. DOI: <https://doi.org/10.1016/j.siny.2017.11.005>
8. Papageorgiou AT, Kemp B, Stones W, Ohuma EO, Kennedy SH, Purwar M, et al. Ultrasound-based gestational-age estimation in late pregnancy. *Ultrasound Obstet Gynecol*. 2016;48(6):719-26. DOI: <https://doi.org/10.1002/uog.15894>

9. Salomon LJ, Bernard JP, Duyme M, Doris B, Mas N, Ville Y. Feasibility and reproducibility of an image-scoring method for quality control of fetal biometry in the second trimester. *Ultrasound Obstet Gynecol.* 2006;27(1):34-40. DOI: <https://doi.org/10.1002/uog.2665>
10. Pang MW, Leung TN, Sahota DS, Lau TK, Chang AM. Customizing fetal biometric charts. *Ultrasound Obstet Gynecol.* 2003;22(3):271-6. DOI: <https://doi.org/10.1002/uog.196>
11. Salomon LJ, Bernard JP, Duyme M, Buvat I, Ville Y. The impact of choice of reference charts and equations on the assessment of fetal biometry. *Ultrasound Obstet Gynecol.* 2005;25(6):559-65. DOI: <https://doi.org/10.1002/uog.1901>
12. Shirazi M, Niroomanes S, Rahimi F, Golshahi F. Ultrasound Assessment of Fetal Biometry in Iranian Normal Pregnancies. *Int J Prev Med [Internet].* 2019 [cited 2024 May 26];10:46. Available from: <https://journals.lww.com/IJOM/pages/default.aspx> DOI: https://doi.org/10.4103/ijpvm.ijpvm_101_17
13. Friebe-Hoffmann U, Dobravsky L, Friedl TWP, Janni W, Knippel AJ, Siegmann HJ, et al. The femur too short? 1373 fetuses with short femur during second-trimester screening. *Arch Gynecol Obstet.* 2022;306(4):1037-44. DOI: <https://doi.org/10.1007/s00404-021-06394-z>
14. Zhang-Rutledge K, Owen M, Sweeney NM, Dimmock D, Kingsmore SF, Laurent LC. Retrospective identification of prenatal fetal anomalies associated with diagnostic neonatal genomic sequencing results. *Prenat Diagn.* 2022;42(6):705-16. DOI: <https://doi.org/10.1002/pd.6111>
15. Wright D, Wright A, Smith E, Nicolaidis KH. Impact of biometric measurement error on identification of small- and large-for-gestational-age fetuses. *Ultrasound Obstet Gynecol.* 2020;55(2):170-6. DOI: <https://doi.org/10.1002/uog.21909>
16. Hugh O, Gardosi J. Fetal weight projection model to define growth velocity and validation against pregnancy outcome in a cohort of serially scanned pregnancies. *Ultrasound Obstet Gynecol.* 2022;60(1):86-95. DOI: <https://doi.org/10.1002/uog.24860>
17. Kiserud T, Benachi A, Hecher K, Perez RG, Carvalho J, Piaggio G, et al. The World Health Organization fetal growth charts: concept, findings, interpretation, and application. *Am J Obstet Gynecol.* 2018;218(2S): S619-29. DOI: <https://doi.org/10.1016/j.ajog.2017.12.010>
18. Žaliūnas B, Jakaitė V, Kurmanavičius J, Bartkevičienė D, Norvilaitė K, Passerini K. Reference values of fetal ultrasound biometry: results of a prospective cohort study in Lithuania. *Arch Gynecol Obstet.* 2022; 306(5):1503-17. DOI: <https://doi.org/10.1007/s00404-022-06437-z>
19. Zelop CM, Borgida AF, Egan JF. Variation of fetal humeral length in second-trimester fetuses according to race and ethnicity. *J Ultrasound Med.* 2003;22(7):691-3. DOI: <https://doi.org/10.7863/jum.2003.22.7.691>
20. Cosmi E, Visentin S. Commentary on Special Issue «Fetal Growth: What Is New in the Clinical Research?». *J Clin Med [Internet].* 2022 [cited 2024 Jul 10];11(19):5795. Available from: <https://www.mdpi.com/2077-0383/11/19/5795> DOI: <https://doi.org/10.3390/jcm11195795>
21. Jung SI, Lee YH, Moon MH, Song MJ, Min JY, Kim JA, et al. Reference charts and equations of Korean fetal biometry. *Prenat Diagn.* 2007;27(6):545-51. DOI: <https://doi.org/10.1002/pd.1729>
22. Degani S. Fetal biometry: clinical, pathological, and technical considerations. *Obstet Gynecol Surv.* 2001;56(3):159-67. DOI: <https://doi.org/10.1097/00006254-200103000-00023>
23. Papageorgiou AT, Ohuma EO, Altman DG, Todros T, Cheikh Ismail L, Lambert A, et al. International standards for fetal growth based on serial ultrasound measurements: the Fetal Growth Longitudinal Study of the INTERGROWTH-21st Project. *Lancet.* 2014;384(9946):869-79. DOI: [https://doi.org/10.1016/s0140-6736\(14\)61490-2](https://doi.org/10.1016/s0140-6736(14)61490-2)
24. McCarthy EA, Walker SP. International fetal growth standards: one size fits all. *Lancet.* 2014;384(9946):835-6. DOI: [https://doi.org/10.1016/s0140-6736\(14\)61416-1](https://doi.org/10.1016/s0140-6736(14)61416-1)
25. Morales-Roselló J, Hervás-Marín D, Stirrup O, Perales-Marín A, Khalil A. International standards for fetal growth: relevance of advances in ultrasound technology. *Ultrasound Obstet Gynecol.* 2015;46(5):631-2. DOI: <https://doi.org/10.1002/uog.14875>

ФЕТАЛЬНА УЛЬТРАЗВУКОВА АНАТОМІЯ І МОРФОМЕТРИЧНІ ПАРАМЕТРИ ЛІКТЬОВОЇ ТА ПРОМЕНЕВОЇ КІСТОК У ПЛОДІВ 19-22 ТИЖНІВ ВАГІТНОСТІ

О. А. Коваль¹, Т. В. Хмара¹, І. І. Заморський¹, А. Г. Ходан², М. І. Кривчанська¹

Буковинський державний медичний університет¹,
Медичний центр лікування безпліддя
(м. Чернівці, Україна)

Резюме

Вивчення довжини довгих трубчастих кісток плода, у тому числі і ліктьової та променевої кісток, використовується у сучасній фетальній анатомії та для оцінки гестаційного віку плода. Окрім цього, оцінка довжини довгих трубчастих кісток скелета має значення для виявлення диспропорцій скелета, а саме ахондроплазії та гіпохондроплазії. Уроджені дефекти також можна діагностувати пренатально, виконавши ультразвукове сканування.

Мета дослідження. Встановити морфометричні параметри довжини ліктьової та променевої кісток на 19-22 тижнях гестації.

Матеріали і методи. Для з'ясування фетальної анатомії структур ліктьової та променевої кісток використано такий метод візуалізації як ультразвукове сканування. Фетометричні вимірювання довжини ліктьової та променевої кісток плода проводили за допомогою прижиттєвої ультразвукової діагностики (УЗД) упродовж 19-22 тижнів вагітності. Проаналізовано 44 УЗД плодів у жінок із нормальним перебігом вагітності.

Результати. Із 19 тижня по 22 тиждень внутрішньоутробного розвитку довжина правої ліктьової кістки зростає з $2,77 \pm 0,17$ мм до $3,22 \pm 0,12$ мм, при цьому довжина лівої ліктьової кістки збільшується з $2,73 \pm 0,16$ мм до $3,26 \pm 0,15$ мм.

Із 19 тижня по 22 тиждень внутрішньоутробного розвитку довжина правої променевої кістки зростає з $2,50 \pm 0,12$ мм до $2,92 \pm 0,22$ мм, при цьому довжина лівої променевої кістки збільшується з $2,46 \pm 0,12$ мм до $2,88 \pm 0,20$ мм.

Висновки. Фетометрія ліктьових та променевих кісток за допомогою УЗД відноситься до базових досліджень розвитку плода. Кістки передпліччя у досліджуваній період ростуть практично однаково і суттєвих відмінностей у їх рості не спостерігається. Нами встановлено, що періодом інтенсивного росту кісток передпліччя у другому триместрі є 20-21 тижні гестації, а періодом сповільненого росту – 19-20 тижні гестації.

Ключові слова: фетальна морфометрія; ультразвукова діагностика; плід; ліктьова кістка; променева кістка.

Contact information:

Oleksandr Koval – PhD, Doctoral Student of the Department of Anatomy, Clinical Anatomy and Operative Surgery of Bukovinian State Medical University (Chernivtsi, Ukraine).

e-mail: koval190488@gmail.com,

ORCID ID: <https://orcid.org/0000-0002-9434-8213>

Scopus Author ID: 58038661100

Researcher ID: ABZ-1757-2022

Tetyana Khmara – MD, PhD, DSci (Doctor of Medical Sciences), Professor, Professor of the Department of Human Anatomy named after M. G. Turkevich of Bukovinian State Medical University (Chernivtsi, Ukraine).

e-mail: khmara.tv.6@gmail.com

ORCID ID: <https://orcid.org/0000-0001-8023-5181>

Scopus Author ID: 57209663496

Researcher ID: C-9964-2017

Igor Zamorskii – MD, PhD, DSci (Doctor of Medical Sciences), Professor, Head of Department of Pharmacology of Bukovinian State Medical University (Chernivtsi, Ukraine).

e-mail: igor.zamorskii@gmail.com

ORCID ID: <https://orcid.org/0000-0003-0947-6729>

Scopus Author ID: 6507286431

ResearcherID: N-7652-2016

Andrii Khodan – MD, PhD, Ultrasound Diagnostics Doctor at «Yuzko medical centre» (Chernivtsi, Ukraine).

e-mail: khodanan@gmail.com

ORCID ID: <https://orcid.org/0009-0009-1500-0306>

Mariana Kryvchanska – PhD, Associate Professor, Associate Professor of Department of Medical Biology and Genetics of Bukovinian State Medical University (Chernivtsi, Ukraine).

e-mail: krivmar@bsmu.edu.ua

ORCID ID: <https://orcid.org/0000-0003-3425-8125>

Scopus Author ID: 57202738816

ResearcherID: D-5100-2017

Контактна інформація:

Коваль Олександр Анатолійович – кандидат медичних наук, докторант кафедри анатомії, клінічної анатомії та оперативної хірургії Буковинського державного медичного університету (м.Чернівці, Україна).

e-mail: koval190488@gmail.com,

ORCID ID: <https://orcid.org/0000-0002-9434-8213>

Scopus Author ID: 58038661100

Researcher ID: ABZ-1757-2022

Хмара Тетяна Володимирівна – доктор медичних наук, професор, професор кафедри анатомії людини ім. М. Г. Туркевича Буковинського державного медичного університету (м. Чернівці, Україна).

e-mail: khmara.tv.6@gmail.com

ORCID ID: <https://orcid.org/0000-0001-8023-5181>

Scopus Author ID: 57209663496

Researcher ID: C-9964-2017

Заморський Ігор Іванович – доктор медичних наук, професор, завідувач кафедри фармакології Буковинського державного медичного університету (м. Чернівці, Україна).

e-mail: igor.zamorskii@gmail.com

ORCID ID: <https://orcid.org/0000-0003-0947-6729>

Scopus Author ID: 6507286431

ResearcherID: N-7652-2016

Ходан Андрій Георгійович – кандидат медичних наук, лікар УЗ-діагностики «Yuzko medical center» (м. Чернівці, Україна)

e-mail: khodanan@gmail.com

ORCID ID: <https://orcid.org/0009-0009-1500-0306>

Кривчанська Мар'яна Іванівна – кандидат медичних наук, доцент, доцент кафедри медичної біології та генетики Буковинського державного медичного університету (м. Чернівці, Україна).

e-mail: krivmar@bsmu.edu.ua

ORCID ID: <https://orcid.org/0000-0003-3425-8125>

Scopus Author ID: 57202738816

ResearcherID: D-5100-2017



Received for editorial office on 08/08/2024

Signed for printing on 20/09/2024