

МІНІСТЕРСТВО ОХОРОНИ ЗДОРОВ'Я УКРАЇНИ
«БУКОВИНСЬКИЙ ДЕРЖАВНИЙ МЕДИЧНИЙ УНІВЕРСИТЕТ»
"BUKOVINIAN STATE MEDICAL UNIVERSITY"
Індексований у міжнародних наукометричних базах:

Academy (Google Scholar)
Ukrainian Research&Academy Network
(URAN)
Academic Resource Index Research Bib

Index Copernicus International
Scientific Indexing Services
Включений до Ulrichsweb™ Global Serials
Directory

КЛІНІЧНА ТА ЕКСПЕРИМЕНТАЛЬНА ПАТОЛОГІЯ
KLINICHNA TA EKSPERIMENTAL'NA PATOLOGIYA
CLINICAL & EXPERIMENTAL PATHOLOGY

На всі статті, опубліковані в журналі «Клінічна та експериментальна патологія»,
встановлюються цифрові ідентифікатори DOI

Т. XXIII, № 2 (88), 2024

**Щоквартальний український
науково-медичний журнал.
Заснований у квітні 2002 року**

**Свідоцтво про державну реєстрацію
Серія КВ №6032 від 05.04.2002 р.
Ідентифікатор медіа R30-03395
(Витяг з Реєстру суб'єктів у сфері медіа-
ресестрантів Національної ради України
з питань телебачення і радіомовлення
від 28.03.2024 № 1037)**

Засновник і видавець: Буковинський державний медичний університет, м. Чернівці

Головний редактор
С.С. Ткачук

Заступник головного редактора
О.І. Годованець

Відповідальний секретар
О.С. Хухліна

Секретар Г.М. Лапа

Наукові редактори випуску
д. мед. н. проф. Дейнека С.Є.
д. мед. н. проф. Власик Л.І.
д. мед. н. проф. Пашковський В.М.

Редакційна рада

Булик Р.Є.
Власик Л.І.
Дейнека С.Є.
Денисенко О.І.
Ілашук Т.О.
Колоскова О.К.
Коновчук В.М.
Кравченко О.В.
Масікевич Ю.Г.
Олійник І.Ю.
Пашковський В.М.
Полянський І.Ю.
Сидорчук Л.П.
Сорокман Т.В.
Ткачук О.В.
Федів О.І.
Цигикало О.В.

Адреса редакції: 58002, Чернівці, пл. Театральна, 2, видавничий відділ БДМУ
Тел./факс: (0372) 553754. E-mail: tkachuk.svitlana14@bsmu.edu.ua; lapagalina46@gmail.com

Офіційний web-сайт журналу: <http://ser.bsmu.edu.ua>

Електронні копії опублікованих статей передаються до **Національної бібліотеки
ім. В.І. Вернадського** для вільного доступу в режимі on-line

Реферати статей публікуються в "**Українському реферативному журналі**", серія "Медицина"

РЕДАКЦІЙНА КОЛЕГІЯ

А.В. АБРАМОВ (Запоріжжя, Україна)
І.В. ГЕРУШ (Чернівці, Україна)
Д. КЕРИМОГЛУ (Геттінген, Німеччина)
Й. ДОМОГАЛА-КУЛАВІК (Варшава, Польща)
Ю.М. КОЛЕСНИК (Запоріжжя, Україна)
Д. КРЕЦОЮ (Бухарест, Румунія)
М. МАРК (Тімішоара, Румунія)
В.А. МІХНЬОВ (Київ, Україна)
М.Г. ПРОДАНЧУК (Київ, Україна)
О.Г. РЕЗНІКОВ (Київ, Україна)
В.Ф. САГАЧ (Київ, Україна)
Г. ТОМАДЗЕ (Тбілісі, Грузія)
М.Д. ТРОНЬКО (Київ, Україна)
Л.-Г. ХАЛІЧ (Ясси, Румунія)
М.Р. ХАРА (Тернопіль, Україна)
В.В. ЧОП'ЯК (Львів, Україна)
І. ЧХАІДЗЕ (Тбілісі, Грузія)
В.О. ШИДЛОВСЬКИЙ (Тернопіль, Україна)
В.О. ШУМАКОВ (Київ, Україна)

EDITORIAL BOARD

Andrii ABRAMOV (Zaporizhzhia, Ukraine)
Ig.V. GERUSH (Chernivtsi, Ukraine)
Cemil KERIMOGLU (Göttingen, Germany)
Joanna DOMAGALA-KULAWIK (Warsaw, Poland)
Yuri KOLESNIK (Zaporizhzhia, Ukraine)
Dragos CRETOIU (Bucharest, Romania)
Monica MARC (Timisoara, Romania)
Volodymyr MIKHNEV (Kyiv, Ukraine)
Mykola PRODANCHUK (Kyiv, Ukraine)
Olexandr REZNIKOV (Kyiv, Ukraine)
Vadim SAGACH (Kyiv, Ukraine)
Gia TOMADZE (Tbilisi, Georgia)
Mykola TRONKO (Kyiv, Ukraine)
Liliana-Gabriela HALITCHI (Iasi, Romania)
Maria KHARA (Ternopil, Ukraine)
Valentyna CHOPYAK (Lviv, Ukraine)
Ivane CHKHAIDZE (Tbilisi, Georgia)
Victor SHIDLOVSKYI (Ternopil, Ukraine)
Valentyn SHUMAKOV (Kyiv, Ukraine)

Наказом Міністерства освіти і науки України від 11.07.2019 р., № 975
журнал «Клінічна та експериментальна патологія» включено до переліку
наукових фахових видань України, категорія Б

*Рекомендовано до друку та поширення через Інтернет рішенням Вченої ради
Буковинського державного медичного університету (протокол № 15 від 25.06.2024 р.)*

Матеріали друкуються українською
та англійською мовами

Рукописи рецензуються. Редколегія залишає
за собою право редагування

Передрук можливий за письмової згоди
редколегії

Комп'ютерний набір і верстка – О.Ю. Воронцова

Наукове редагування – редакції

Редагування англійського тексту – Г.М. Лапи

Коректор – І.В. Зінченко

Група технічно-інформаційного забезпечення:
І.Б. Горбатюк, Л.І. Сидорчук, В.Д. Сорохан

ISSN 1727-4338

DOI 10.24061/1727-4338.XXIII.2.88.2024

© "Клінічна та експериментальна патологія"
(Клін. та експерим. патол.), 2024

© Clinical and experimental pathology
(Clin. and experim. pathol.), 2024

Founded in 2002

Publishing four issues a year

© Буковинський державний медичний університет, 2024 р.

МОРФОМЕТРИЧНА ХАРАКТЕРИСТИКА ПАРАМЕТРІВ ШИЇ У ПЕРИНАТАЛЬНОМУ ПЕРІОДІ ОНТОГЕНЕЗУ

І. О. Цуманець, Л. П. Лаврів

Буковинський державний медичний університет, м. Чернівці, Україна

Ключові слова:
шия, анатомія,
морфометрія, плід,
новонароджений.

Клінічна та
експериментальна
патологія 2024. Т.23,
№2 (88). С. 84-93.

DOI 10.24061/1727-4338.
XXIII.2.88.2024.14

E-mail:
iratsumanets@gmail.com

Мета дослідження – встановити нормативні морфометричні параметри окружності, передньо-заднього діаметра, висоти та ширини шиї впродовж перинатального періоду онтогенезу з подальшою побудовою їх анатомічних моделей.

Матеріал і методи. Дослідження виконано на 63-х об'єктах плодів людини віком від 4 до 10 місяців та 7 новонароджених (зокрема, 5 ізольованих органокомплексів). Для створення анатомічних моделей визначали загальновідомі розміри шиї у всіх вікових групах за допомогою сантиметрової стрічки та штангель-циркуля. Окружність шиї визначали на рівні під'язикової кістки. Передньо-задній діаметр шиї – відстань від тіла під'язикової кістки до VII остистого відростка шийного хребця. Висоту шиї вимірювали від рівня верхньої до рівня нижньої меж шиї, ширину визначали у фронтальній площині на рівні тіла під'язикової кістки між бічними краями шиї. Статистичний аналіз одержаних даних проводили за допомогою ліцензованої програми RStudio.

Результати. Морфометричний аналіз середніх значень загальновідомих параметрів шиї, а саме її окружності, передньо-заднього діаметра, висоти та ширини в перинатальному періоді онтогенезу дає змогу стверджувати, що для них є характерними несинхронність збільшення упродовж усього досліджуваного періоду розвитку, періоди інтенсивного та відносного збільшення. Кореляційний аналіз показав, що значення усіх парних коефіцієнтів кореляції є додатними і близькими до 1 ($\geq 0,90$), що засвідчує про тісний сильний позитивний кореляційний зв'язок між усіма досліджуваними морфометричними параметрами шиї плодів і новонароджених. Аналізуючи дані тесту Коновера-Імана щодо статистично значимих медіан досліджуваних морфометричних параметрів шиї, можна зробити висновок, що пари «9 міс – 10 міс» і «10 міс – Новонароджені» є невірогідними для всіх параметрів шиї. Побудовані стандартні анатомічні моделі морфометричних параметрів шиї слугуватимуть нормою для подальшого визначення певних морфологічних відхилень, для встановлення варіантів будови та вад розвитку ділянки шиї.

Висновки. 1. Упродовж перинатального періоду розвитку загальновідомі параметри шиї (окружність, передньо-задній діаметр, висота та ширина) збільшуються асинхронно. 2. За даними середніх значень морфометричних параметрів окружності та передньо-заднього діаметра шиї впродовж перинатального періоду онтогенезу є характерним один період прискореного розвитку (з 7-го по 9-й місяці внутрішньоутробного розвитку для окружності шиї та з 6-го по 9-й місяці – для передньо-заднього діаметра). Для параметрів висоти та ширини шиї існують два періоди прискореного розвитку: з 5-го по 7-й місяці та з 8-го по 9-й місяці розвитку – для висоти шиї і з 4-го по 5-й місяці розвитку та з 7-го по 9-й місяці – для ширини шиї. У всі інші вікові періоди розвитку досліджувані морфометричні параметри шиї збільшуються незначно. 3. На основі середніх арифметичних даних окружності, передньо-заднього діаметра, висоти та ширини шиї побудовані моделі прогнозування їх нормативних морфометричних параметрів у плодів та новонароджених. Систематизовані дані про особливості просторово-часових перетворень морфометричних параметрів окружності, передньо-заднього діаметра, висоти та ширини шиї з подальшою побудовою їх математичних моделей сприятимуть індивідуалізації норми, удосконаленню методів ранньої діагностики та розробці нових способів хірургічної корекції вроджених вад шиї.

Key words:
neck, anatomy,
morphometry, fetus,
newborn.

Clinical and experimental
pathology 2024. Vol.23,
№ 2 (88). P. 84-93.

ISSN 1727-4338 <https://www.bsmu.edu.ua>

MORPHOMETRIC CHARACTERISTICS OF NECK PARAMETERS IN THE PERINATAL PERIOD OF ONTOGENESIS

I. O. Tsumanets, L. P. Lavriv

Bukovinian State Medical University, Chernivtsi, Ukraine

This study aims – to establish the normative morphometric parameters of the neck circumference, anterior-posterior diameter, height, and width during the perinatal period of ontogenesis, after which the parameters will be used to construct anatomical models.

Клінічна та експериментальна патологія. 2024. Т.23, № 2 (88)

Material and Methods. The study was conducted on 63 human fetuses aged 4 to 10 months and 7 newborns (including 5 isolated organ systems). To create anatomical models, the well-known dimensions of the neck in all age groups were determined using a centimeter tape and a caliper. The neck circumference was measured at the level of the hyoid bone. The anteroposterior neck diameter was defined as the distance between the body of the hyoid bone and the VII spinous process of the cervical vertebra. Neck height was measured from the upper to the lower neck borders. Neck width was determined in the frontal plane at the level of the hyoid bone between the lateral edges of the neck. Statistical analysis of the data was performed using the licensed program RStudio.

Results. A morphometric analysis of the average values of the well-known neck parameters, namely its circumference, anterior-posterior diameter, height, and width, was conducted in the perinatal period of ontogenesis. The analysis revealed that these parameters exhibit non-synchronous growth throughout the studied period of the development, with periods of intensive and relative growth. A correlation analysis was conducted between all morphometric parameters of the neck of fetuses and newborns. The results demonstrated that the correlation coefficients between the values of all paired correlation coefficients were positive and close to 1 (≥ 0.90), indicating a strong positive correlation between all studied parameters. A statistical analysis of the data from the Conover-Iman test indicates that the median values of the morphometric parameters of the neck cannot be considered reliable for the pairs «9 months – 10 months» and «10 months – Newborns». This is justified by the fact that individual anatomical variability is inherent in each individual, and these periods of the development are critical for the neck area. The constructed standard anatomical models of the morphometric parameters of the neck will serve as a norm for the subsequent determination of certain morphological deviations, which will then be used to establish variants of the structure and developmental defects of the neck.

Conclusions. 1. During the perinatal period of the development, the well-known parameters of the neck, namely its circumference, anterior-posterior diameter, height and width, increase asynchronously. 2. The average values of the morphometric parameters of the neck circumference and anterior-posterior diameter during the perinatal period of ontogenesis indicate that one period of accelerated development is evident, occurring between the 7th and 9th month of intrauterine development for the neck circumference and between the 6th and 9th month of development for the anterior-posterior diameter of the neck. Two periods of accelerated development are observed for the parameters of neck height and width. For neck height, these periods are from the 5th to the 7th month of development and from the 8th to the 9th month of development. For neck width, the periods are from the 4th to the 5th month of the development and from the 7th to the 9th month of intrauterine development. In all other periods of development, the morphometric parameters of the neck exhibit a slight increase. 3. Based on the arithmetic mean data of the circumference, anterior-posterior diameter, height, and width of the neck, models for predicting the normative morphometric parameters of fetuses and newborns were constructed. The systematized data on the peculiarities of spatial and temporal transformations of the morphometric parameters of the neck circumference, anterior-posterior diameter, neck height and width, followed by their construction of mathematical models, will contribute to the individualization of the norm, improvement of early diagnostic methods and development of new methods of surgical correction of congenital neck defects.

Вступ

Послідовний ембріологічний розвиток – досить складний процес і він може мати чисельні варіанти. Клініцисти, за своєї необізнаності, зіткнувшись із різноманітними морфологічними варіантами, часом припускаються діагностичних помилок або хірургічних ускладнень. Тому знання людської ембріології є цінним надбанням для розуміння анатомічних варіантів [1-3].

На основі відомостей про закономірності розвитку ділянок та структур організму можна розрахувати алгоритми неінвазивного скринінгу для прогнозування нормального росту та раннього виявлення вроджених порушень і аномалій. Це підкреслює необхідність подальших досліджень у цьому напрямку для з'ясування варіантів складного процесу морфологічного розвитку [4, 5]. Стрімкий розвиток такого напрямку, як фетальна хірургія, вимагає від морфологів вирішення ряду Клінічна та експериментальна патологія. 2024. Т.23, № 2 (88)

завдань стосовно дослідження анатомічної мінливості структур у плодів різних періодів внутрішньоутробного розвитку [6-8]. Для розвитку фетальної хірургії анатомічні дослідження плодів людини різних вікових груп набувають особливого значення і є підґрунтям для тлумачення правильного напрямку механізмів та процесів органогенезу, виникнення вроджених вад чи анатомічних варіантів [9].

Актуальним завданням залишається дослідження анатомічної мінливості людини, морфометричних характеристик, взаємовідношень органів, анатомічних структур, їх частин на всіх етапах розвитку людини.

Мета дослідження

Встановити нормативні морфометричні параметри окружності, передньо-заднього діаметра, висоти та ширини шиї впродовж перинатального періоду

онтогенезу з подальшою побудовою їх анатомічних моделей.

Матеріал і методи дослідження

Дослідження виконано на 63 об'єктах плодів людини віком від 4 до 10 місяців та 7 новонароджених (зокрема, 5 ізольованих органокомплексів) обох статей, без зовнішніх ознак анатомічних відхилень або аномалій та без явних макроскопічних відхилень від нормальної будови ділянок голови та шиї. Для створення анатомічних моделей визначали загальновідомі розміри шиї у всіх вікових групах. Перед початком дослідження кожний об'єкт фіксували в краніостат у горизонтальній вušно-очній площині, у так званій «франкфуртській горизонталі» (площина проходить по верхніх краях зовнішніх слухових отворів і по нижніх краях очних ямок). Усі вимірювання виконували з використанням сантиметрової стрічки та штангель-циркуля. Окружність шиї визначали на рівні під'язикової кістки. Передньо-задній діаметр шиї – відстань від тіла під'язикової кістки до VII остистого відростка шийного хребця. Висоту шиї вимірювали від рівня верхньої до рівня нижньої меж шиї. Ширину шиї визначали у фронтальній площині на рівні тіла під'язикової кістки між бічними краями шиї. Статистичний аналіз одержаних даних проводили за допомогою ліцензованої програми RStudio.

Робота виконана із дотриманням основних положень Гельсінської декларації Всесвітньої

медичної асоціації про етичні принципи проведення науково-медичних досліджень за участю людини (1964-2013), наказу МОЗ України № 690 від 23.09.2009 р. та з урахуванням методичних рекомендацій МОЗ України «Порядок вилучення біологічних об'єктів від померлих осіб, тіла яких підлягають судово-медичній експертизі та патологоанатомічному дослідженню, для наукових цілей» (2018 р.).

Результати та їх обговорення

Для оцінки кореляційних зв'язків між морфометричними параметрами шиї та її структурами впродовж плодового та раннього неонатального періодів онтогенезу з подальшою побудовою фактичних вікових анатомічних моделей досліджуваних структур проведений їх статистичний аналіз.

На підставі аналізу морфометричних параметрів окружності шиї у всіх вікових групах перинатального періоду онтогенезу шляхом побудови коробчастої діаграми (рис. 1) можна констатувати, що різниця між медіанами вибірок (горизонтальна лінія в коробці) достовірно є статистично значимою. Проведений тест Краскела-Уолліса дав такі результати: оскільки $p < 0,05$, то відмінність між медіанами груп є статистично значимою. Тест Коновера-Імана, за порівнянням морфометричних параметрів окружності шиї у вікових групах, виявив, що для всіх можливих пар різниця медіан є статистично значимою, крім пар «9 міс – 10 міс» і «10 міс – Новонароджені».

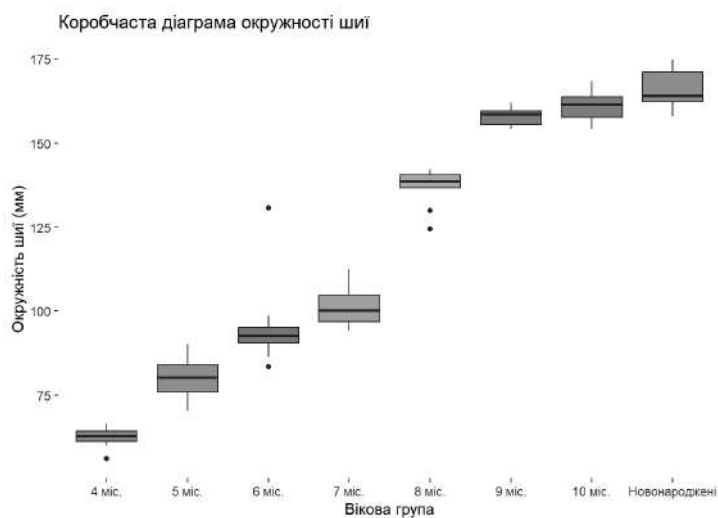


Рис. 1. Коробчаста діаграма окружності шиї у плодів та новонароджених

Встановлені морфометричні параметри окружності шиї у плодів та новонароджених (табл. 1) доводять, що існує суттєва (статистично значуща) різниця середніх для всіх груп, крім пар «9 міс – 10 міс» і «10 міс – Новонароджені».

Виходячи з графіка середніх значень окружності шиї у перинатальному періоді онтогенезу (рис. 2) можна стверджувати, що ці параметри найінтенсивніше збільшуються з 7-го по 9-й місяці розвитку. У цей період розвитку окружність шиї збільшується з $101,20 \pm 1,87$ мм до $157,91 \pm 1,09$ мм.

Аналізуючи морфометричні параметри передньо-заднього діаметра шиї у перинатальному

періоді онтогенезу шляхом побудови коробчастої діаграми (рис. 3), встановили різницю між медіанами вибірок (горизонтальна лінія в коробці), яка достовірно є статистично значимою. Проведений тест Краскела-Уолліса надав такі результати: оскільки $p < 0,05$, то відмінність між медіанами груп є статистично значимою. За допомогою тесту Коновера-Імана, за порівнянням морфометричних параметрів висоти черепа у вікових групах, встановлено, що для всіх можливих пар різниця медіан є статистично значимою, крім пар «9 міс – 10 міс», «9 міс – Новонароджені» і «10 міс – Новонароджені».

Клінічна та експериментальна патологія. 2024. Т.23, № 2 (88)

Таблиця 1

Статистичні показники окружності шиї у плодів та новонароджених

Вікова група	Середнє	Стандартна помилка для середнього	Довірчий інтервал для середнього
4 міс	62,39	1,29	(59,22; 65,56)
5 міс	79,93	1,79	(75,95; 83,91)
6 міс	95,09	3,45	(87,50; 102,68)
7 міс	101,20	1,87	(97,04; 105,36)
8 міс	136,96	1,95	(132,47; 141,45)
9 міс	157,91	1,09	(155,24; 160,58)
10 міс	161,13	2,07	(155,80; 166,46)
Новонароджені	166,29	2,36	(160,51; 172,07)

Середні значення окружності шиї за віковими групами

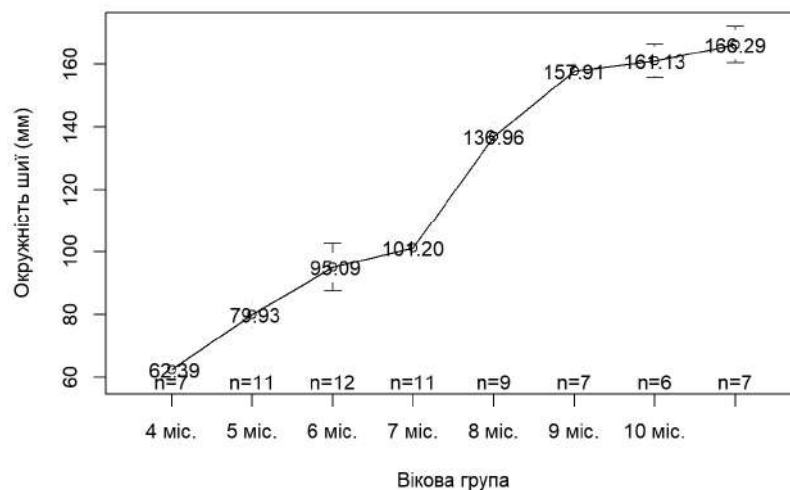


Рис. 2. Графік середніх значень окружності шиї у плодів та новонароджених

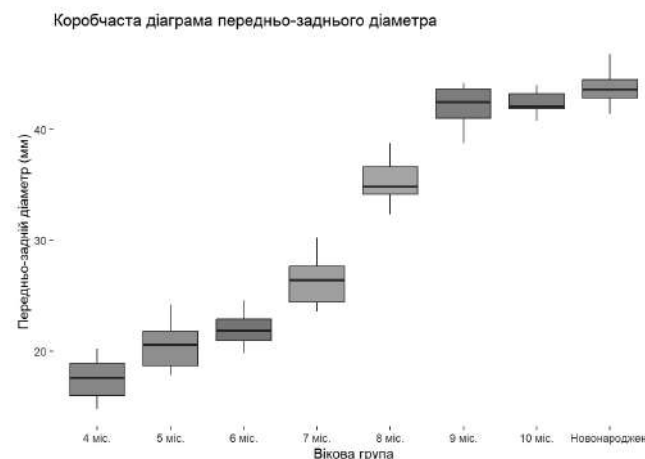


Рис. 3. Коробчаста діаграма передньо-заднього діаметра шиї у плодів та новонароджених

Встановлені статистичні параметри передньо-заднього діаметра шиї у плодів та новонароджених (табл. 2), доводять, що існує суттєва (статистично значуща) різниця середніх для всіх груп, крім пар «4 міс – 5 міс», «9 міс – 10 міс», «9 міс – Новонароджені» і «10 міс – Новонароджені».

Графік середніх значень передньо-заднього діаметра шиї у всіх вікових групах перинатального періоду онтогенезу (рис. 4) вказує на інтенсивність перетворень даних параметрів. Найінтенсивніше збільшуються морфометричні параметри передньо-заднього діаметра шиї з 6-го по 9-й місяці розвитку, вони збільшуються майже вдвічі (з $22,02 \pm 0,40$ мм до $42,11 \pm 0,74$ мм відповідно).

Клінічна та експериментальна патологія. 2024. Т.23, № 2 (88)

Проведений аналіз морфометричних параметрів висоти шиї у всіх вікових групах перинатального періоду розвитку шляхом побудови коробчастої діаграми (рис. 5) дав змогу констатувати, що різниця між медіанами вибірок (горизонтальна лінія в коробці) є статистично достовірною. Проведений тест Краскела-Уолліса надав такі результати: оскільки $p < 0,05$, то відмінність між медіанами груп є статистично значимою. За допомогою тесту Коновера-Імана, за порівнянням морфометричних параметрів висоти шиї у вікових групах, виявлено, що для всіх можливих пар різниця медіан є статистично значимою, крім пар «4 міс – 5 міс», «7 міс – 8 міс», «9 міс – 10 міс», «9 міс – Новонароджені» і «10 міс – Новонароджені».

ISSN 1727-4338 <https://www.bsmu.edu.ua>

Статистичні показники передньо-заднього діаметра шиї у плодів та новонароджених

Вікова група	Середнє	Стандартна помилка для середнього	Довірчий інтервал для середнього
4 міс	17,49	0,74	(15,67; 19,31)
5 міс	20,62	0,66	(19,14; 22,10)
6 міс	22,02	0,40	(21,15; 22,89)
7 міс	26,21	0,66	(24,74; 27,68)
8 міс	35,20	0,69	(33,60; 36,80)
9 міс	42,11	0,74	(40,29; 43,93)
10 міс	42,40	0,49	(41,15; 43,65)
Новонароджені	43,79	0,65	(42,19; 45,39)

Середні значення за віковими групами

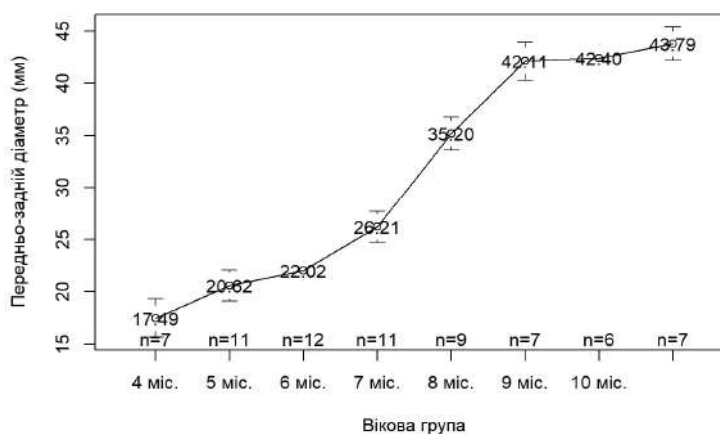


Рис. 4. Графік середніх значень передньо-заднього діаметра шиї у плодів та новонароджених

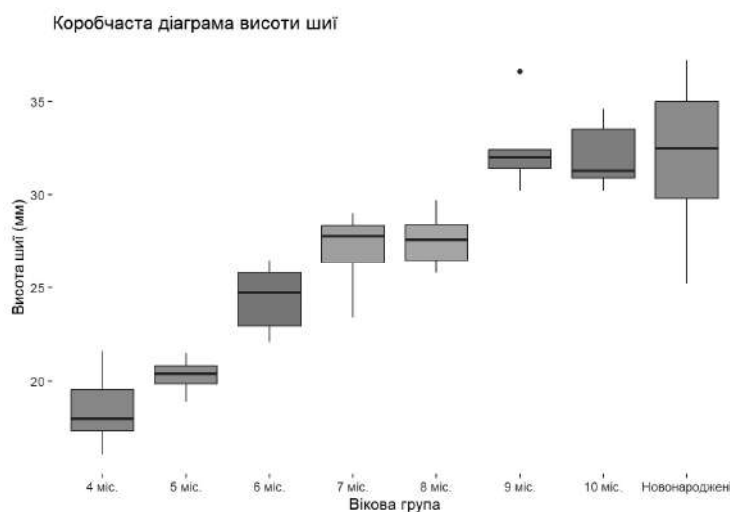


Рис. 5. Коробчаста діаграма висоти шиї у плодів та новонароджених

Описані статистичні параметри висоти шиї у перинатальному періоді онтогенезу (табл. 3), доводять, що існує суттєва (статистично значуща) різниця середніх для всіх груп, окрім пар «4 міс – 5 міс», «7 міс – 8 міс», «9 міс – 10 міс», «9 міс – Новонароджені» і «10 міс – Новонароджені».

Графік середніх значень висоти шиї у плодів та новонароджених (рис. 6) вказує на інтенсивність перетворень цих параметрів. Найінтенсивніше збільшуються морфометричні параметри висоти шиї з 5-го по 7-й місяці та з 8-го по 9-й місяці розвитку. Висота шиї збільшується з $20,29 \pm 0,22$ мм (5-місячні плоди) до $27,23 \pm 0,52$ мм (7-місячні плоди) та з $27,51 \pm 0,43$ мм (8-місячні плоди) до $32,34 \pm 0,77$ мм (9-місячні плоди).

Після проведення аналізу морфометричних параметрів ширини шиї у перинатальному періоді онтогенезу побудована коробчаста діаграма (рис. 7), на якій спостерігаємо різницю між медіанами вибірок (горизонтальна лінія в коробці), яка є статистично значимою. Проведений тест Краскела-Уолліса дав такі результати: оскільки $p < 0,05$, то відмінність між медіанами груп є статистично значимою. За допомогою тесту Коновера-Імана, за порівнянням морфометричних параметрів ширини шиї у вікових групах, встановлено, що для всіх можливих пар різниця медіан є статистично значимою, крім пар «9 міс – 10 міс», «9 міс – Новонароджені» і «10 міс – Новонароджені».

Таблиця 3

Статистичні показники висоти шиї у плодів та новонароджених

Вікова група	Середнє	Стандартна помилка для середнього	Довірчий інтервал для середнього
4 міс	18,50	0,73	(16,70; 20,30)
5 міс	20,29	0,22	(19,79; 20,79)
6 міс	24,48	0,46	(23,47; 25,49)
7 міс	27,23	0,52	(26,07; 28,39)
8 міс	27,51	0,43	(26,53; 28,49)
9 міс	32,34	0,77	(30,46; 34,22)
10 міс	32,07	0,76	(30,12; 34,02)
Новонароджені	32,07	1,58	(28,21; 35,93)

Середні значення висоти шиї за віковими групами

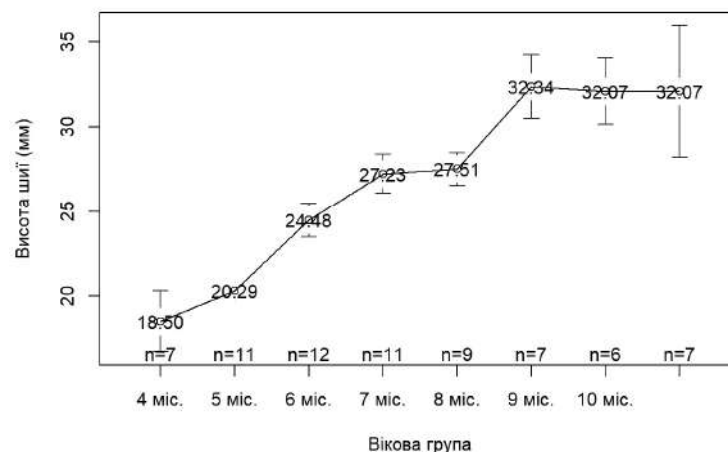


Рис. 6. Графік середніх значень висоти шиї у плодів та новонароджених

Коробчаста діаграма ширини шиї

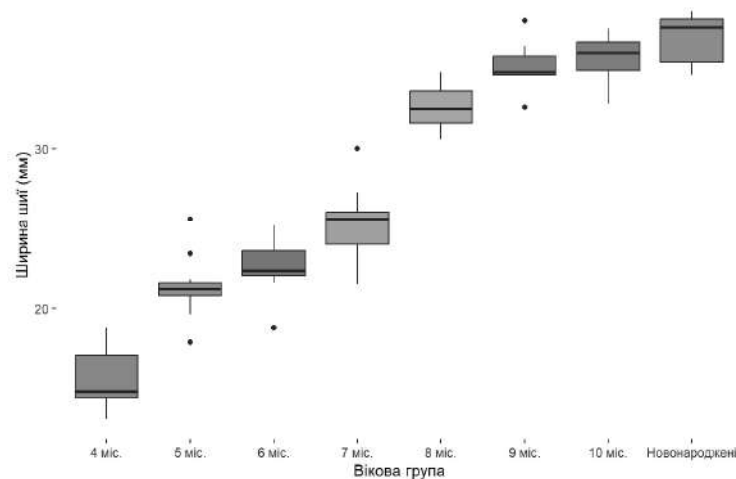


Рис. 7. Коробчаста діаграма ширини шиї у плодів та новонароджених

Встановлені статистичні параметри ширини шиї у плодів та новонароджених (табл. 4) доводять, що існує суттєва (статистично значуща) різниця середніх для всіх груп, окрім пар «5 міс – 6 міс», «9 міс – 10 міс», «9 міс – Новонароджені» і «10 міс – Новонароджені»

Графік середніх значень ширини шиї у всіх вікових групах перинатального періоду розвитку (рис. 8) вказує на інтенсивність перетворень даних параметрів. Морфометричні параметри ширини шиї значно збільшуються з 4-го по 5-й місяці та з 7-го по 9-й місяці внутрішньоутробного розвитку, а саме Клінічна та експериментальна патологія. 2024. Т.23, № 2 (88)

з $15,66 \pm 0,77$ мм (4-місячні плоди) до $21,33 \pm 0,59$ мм (5-місячні плоди) та з $25,29 \pm 0,67$ мм (7-місячні плоди) до $35,17 \pm 0,63$ мм (9-місячні плоди).

Здійснивши кореляційний аналіз усіх морфометричних параметрів шиї плодів і новонароджених із використанням коефіцієнта кореляції Пірсона встановили, що зв'язки між значеннями усіх парних коефіцієнтів кореляції є додатними і близькими до 1 ($\geq 0,90$), що засвідчує про сильний позитивний кореляційний зв'язок між усіма досліджуваними параметрами.

Статистичні показники ширини шиї у плодів та новонароджених

Вікова група	Середнє	Стандартна помилка для середнього	Довірчий інтервал для середнього
4 міс	15,66	0,77	(13,78; 17,54)
5 міс	21,33	0,59	(20,01; 22,65)
6 міс	22,60	0,47	(21,57; 23,63)
7 міс	25,29	0,67	(23,79; 26,79)
8 міс	32,58	0,46	(31,53; 33,63)
9 міс	35,17	0,63	(33,62; 36,72)
10 міс	35,62	0,69	(33,85; 37,39)
Новонароджені	36,83	0,63	(35,28; 38,38)

Середні значення ширини шиї за віковими групами

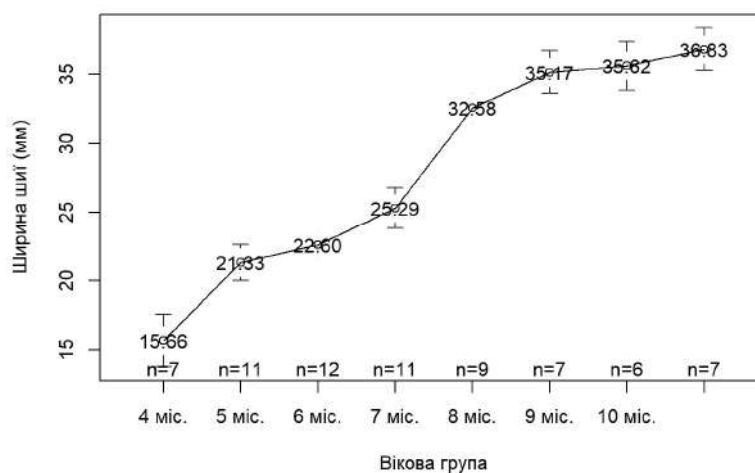


Рис. 8. Графік середніх значень ширини шиї у плодів та новонароджених

Порівняння середніх значень усіх морфометричних параметрів окружності шиї, передньо-заднього діаметра, висоти шиї та її ширини у всіх вікових групах перинатального періоду онтогенезу з використанням тесту Вілкоксона дало змогу констатувати, що всі p -value більші, ніж рівень значимості $\alpha=0,05$, що означає відсутність значимої різниці. Отже, на основі середніх арифметичних даних окружності шиї, передньо-заднього діаметра, висоти шиї та її ширини, побудовані моделі прогнозування нормативних морфометричних їх параметрів у плодів

та новонароджених з урахуванням віку та тім'яно-п'яркової довжини.

Модель для прогнозування окружності шиї (ОШ) для всіх вікових груп у перинатальному періоді онтогенезу має вигляд: $ОШ = \beta_0 + 0,217 \times \text{тім'яно-п'яркової довжина плода}$, де β_0 становить 22,030 для вікового періоду 4 міс; 30,184 – для 5 міс; 34,838 – для 6 міс; 30,435 – для 7 міс; 52,516 – для 8 міс; 63,307 – для 9 міс; 57,453 – для 10 міс; 57,720 – для новонароджених (рис. 9). Коефіцієнт детермінації моделі становить 97,28 %.

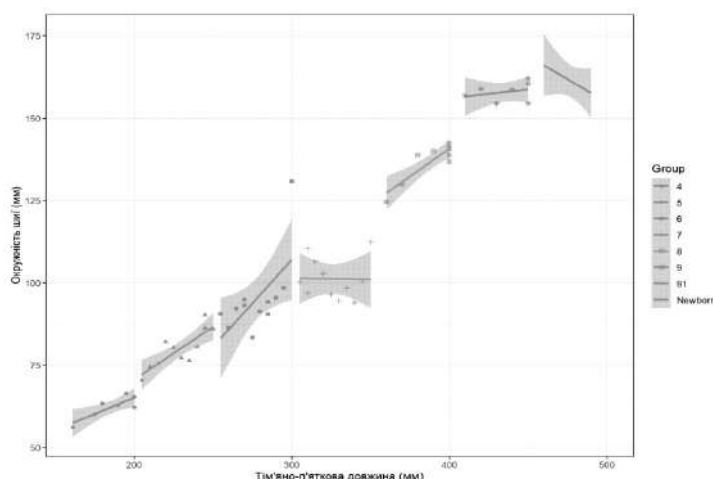


Рис. 9. Діаграма моделі окружності шиї у плодів та новонароджених

Анатомічна модель передньо-заднього діаметра шії (ПЗДШ) у зазначені періоди описується рівнянням: $\text{ПЗДШ} = \beta_0 + 0,090 \times \text{тім'яно-п'яткова довжина плода}$, де β_0 становить 0,795 для вікового періоду 4 міс;

0,045 – для 5 міс; –2,904 – для 6 міс; –3,059 – для 7 міс; 0,276 – для 8 міс; 2,985 – для 9 міс; –0,482 – для 10 міс; –1,117 – для новонароджених (рис. 10). Коефіцієнт детермінації моделі становить 98,15 %.

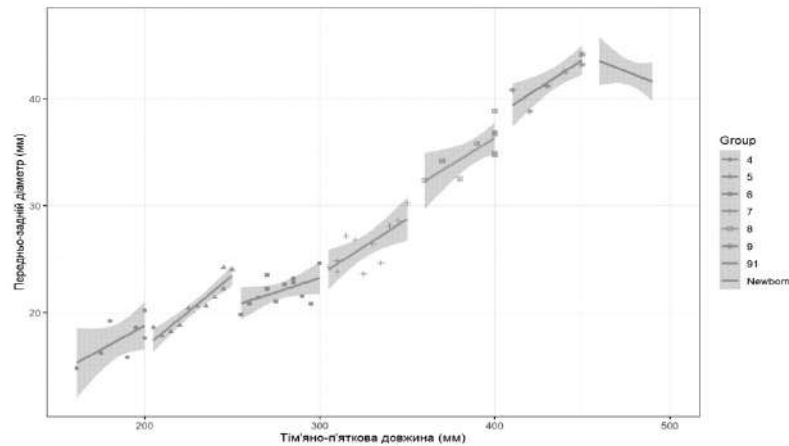


Рис. 10. Діаграма моделі передньо-заднього діаметра шії у плодів та новонароджених

Модель для прогнозування висоти шії (ВШ) у плодів та новонароджених має вигляд: $\text{ВШ} = \beta_0 + 0,051 \times \text{тім'яно-п'яткова довжина плода}$, де β_0 становить 8,978 для вікового періоду 4 міс; 8,554 –

для 5 міс; 10,258 – для 6 міс; 10,531 – для 7 міс; 7,588 – для 8 міс; 10,021 – для 9 міс; 7,604 – для 10 міс; 6,456 – для новонароджених (рис. 11). Коефіцієнт детермінації моделі становить 88,31 %.

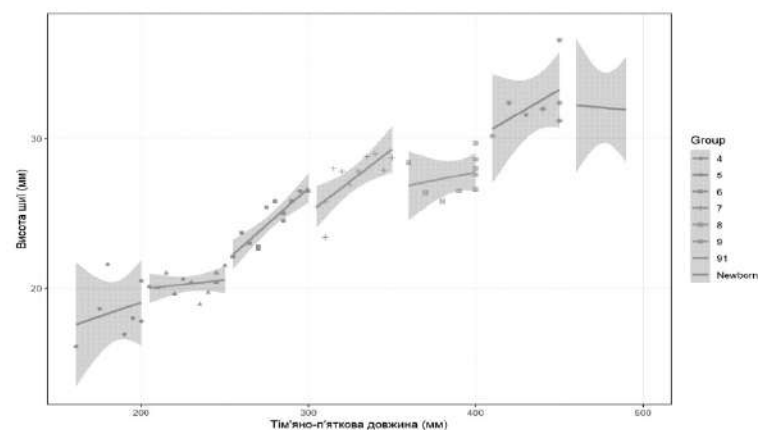


Рис. 11. Діаграма моделі висоти шії у плодів та новонароджених

Анатомічна модель ширини шії (ШШ) у зазначені періоди розвитку має вигляд: $\text{ШШ} = \beta_0 + 0,065 \times \text{тім'яно-п'яткова довжина плода}$, де β_0 становить 3,655 для вікового періоду 4 міс; 6,534 – для 5 міс;

4,680 – для 6 міс; 4,245 – для 7 міс; 7,465 – для 8 міс; 7,035 – для 9 міс; 4,782 – для 10 міс; 4,541 – для новонароджених (рис. 12). Коефіцієнт детермінації моделі становить 95,72 %.

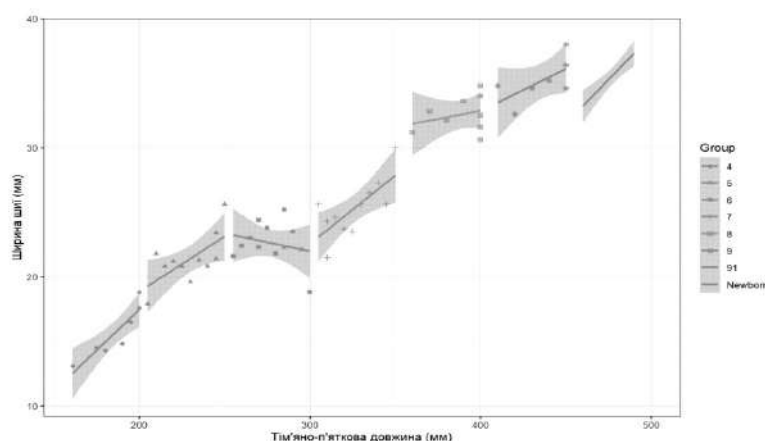


Рис. 12. Діаграма моделі ширини шії у плодів та новонароджених

На підставі здійсненого морфометричного аналізу середніх значень загальновідомих параметрів шиї (її окружності, передньо-заднього діаметра, висоти та ширини) в перинатальному періоді онтогенезу можна стверджувати, що для них характерна несинхронність збільшення упродовж усього досліджуваного періоду розвитку, притаманні періоди інтенсивного та відносного збільшення. Для морфометричних параметрів окружності та передньо-заднього діаметра шиї характерний один період прискореного розвитку: з 7-го по 9-й місяці внутрішньоутробного розвитку для окружності шиї та з 6-го по 9-й місяці – для передньо-заднього діаметра шиї; для параметрів висоти та ширини шиї – два періоди прискореного розвитку: з 5-го по 7-й місяці та з 8-го по 9-й місяці розвитку для висоти шиї і з 4-го по 5-й місяці та з 7-го по 9-й місяці внутрішньоутробного розвитку – для ширини шиї. У всі інші вікові періоди розвитку досліджувані морфометричні параметри шиї збільшуються незначно. Періоди інтенсивного збільшення досліджуваних параметрів шиї набувають особливого практичного значення, оскільки у ці вікові проміжки ділянка шиї підлягає значним анатомічним варіантам будови з можливим відхиленням від нормального розвитку.

Аналізуючи дані тесту Коновера-Імана щодо статистично значимих медіан досліджуваних морфометричних параметрів шиї можна дійти висновку, що пари «9 міс – 10 міс» і «10 міс – Новонароджені» є невірні для всіх параметрів шиї. На нашу думку, це обґрунтовується тим, що для кожної особи притаманна індивідуальна анатомічна мінливість розвитку, у тому числі – для ділянки шиї [10, 11].

Побудовані стандартні анатомічні моделі морфометричних параметрів шиї слугуватимуть нормою для подальшого визначення певних морфологічних відхилень та встановлення варіантів будови й вад розвитку ділянки шиї [12-14].

Висновки

1. Упродовж перинатального періоду розвитку загальновідомі параметри шиї (окружність, передньо-задній діаметр, висота та ширина) збільшуються асинхронно.

2. За даними середніх значень морфометричних параметрів окружності та передньо-заднього діаметра шиї впродовж перинатального періоду онтогенезу є характерним один період прискореного розвитку (з 7-го по 9-й місяці внутрішньоутробного розвитку для окружності шиї та з 6-го по 9-й місяці – для передньо-заднього діаметра). Для параметрів висоти та ширини шиї існують два періоди прискореного розвитку: з 5-го по 7-й місяці та з 8-го по 9-й місяці розвитку – для висоти шиї і з 4-го по 5-й місяці розвитку та з 7-го по 9-й місяці – для ширини шиї. У всі інші вікові періоди розвитку досліджувані морфометричні параметри шиї збільшуються незначно.

3. На основі середніх арифметичних даних окружності, передньо-заднього діаметра, висоти та ширини шиї побудовані моделі прогнозування їх нормативних морфометричних параметрів у плодів та новонароджених. Систематизовані дані ISSN 1727-4338 <https://www.bsmu.edu.ua>

про особливості просторово-часових перетворень морфометричних параметрів окружності, передньо-заднього діаметра, висоти та ширини шиї з подальшою побудовою їх математичних моделей сприятимуть індивідуалізації норми, удосконаленню методів ранньої діагностики та розробці нових способів хірургічної корекції вроджених вад шиї.

Перспективи подальших досліджень

У подальшому планується дослідження загальновідомих параметрів шиї у першому та другому зрілому віці з метою виконання пластичних та реконструктивних хірургічних операцій в ділянці шиї.

Список літератури

1. Горбатюк ОМ, Македонський ІА, Курило ГВ. Сучасні стратегії діагностики, хірургічної корекції та профілактики вроджених вад розвитку у новонароджених. Неонатологія, хірургія та перинатальна медицина. 2019;9(4):88-97. doi: 10.24061/2413-4260.IX.4.34.2019.7
2. Приймак СГ, Приймак КВ. Пренатальна діагностика вроджених вад розвитку плода в І триместрі вагітності. Південноукраїнський медичний науковий журнал. 2020;25:54-6.
3. Цигикало ОВ, Попова ІС, Дутка-Сваричевська ТД. Хронологічні та топографічні особливості становлення підпід'язикових структур шиї у зародковому періоді онтогенезу людини. Morphologia. 2019;13(3):143-8. doi: 10.26641/1997-9665.2019.3.143-148
4. Cho KH, Morimoto I, Yamamoto M, Hanada S, Murakami G, Rodríguez-Vázquez JF, et al. Fetal development of the human trapezius and sternocleidomastoid muscles. Anat Cell Biol. 2020;53(4):405-10. doi: 10.5115/acb.20.202
5. Heude E, Tesarova M, Sefton EM, Jullian E, Adachi N, Grimaldi A, et al. Unique morphogenetic signatures define mammalian neck muscles and associated connective tissues. Elife [Internet]. 2018[cited 2024 Jun 09];7: e40179. Available from: <https://www.ncbi.nlm.nih.gov/pmc/articles/PMC6310459/pdf/elife-40179.pdf> doi: 10.7554/eLife.40179
6. Warmbrunn MV, de Bakker BS, Hagoort J, Alefs-de Bakker PB, Oostra RJ. Hitherto unknown detailed muscle anatomy in an 8-week-old embryo. J Anat. 2018;233(2):243-54. doi: 10.1111/joa.12819
7. Winkler SM, Harrison MR, Messersmith PB. Biomaterials in fetal surgery. Biomater Sci. 2019;7(8):3092-109. doi: 10.1039/c9bm00177h
8. Dawood Y, Buijendijk MFJ, Shah H, Smit JA, Jacobs K, Hagoort J, et al. Imaging fetal anatomy. Semin Cell Dev Biol. 2022;131:78-92. doi: 10.1016/j.semcdb.2022.02.023
9. Pedreira DAL. Advances in fetal Surgery. Einstein (Sao Paulo). 2016;14(1):110-2. doi: 10.1590/S1679-45082016MD3449
10. Sageshima H, Pavlů D, Dvořáčková D, Pánek D. Onset Timing of Hyoid Muscles Activation during Cervical Flexion Is Position-Dependent: An EMG Study. Life (Basel) [Internet]. 2022[cited 2024 Jun 09];12(7):949. Available from: <https://www.ncbi.nlm.nih.gov/pmc/articles/PMC9316545/pdf/life-12-00949.pdf> doi: 10.3390/life12070949
11. Slobodian OM, Kostyuk VO, Dundiuk-Berezyna SI. Morphometric characteristics of skull and face parameters in fetuses and newborns. Reports of Morphology. 2021;27(2):63-9. doi: 10.31393/morphology-journal-2021-27(2)-09
12. Слободян ОМ, Дундюк-Березина СІ. Анатомічне моделювання дрібних кісток лицевого відділу черепа у плодів та новонароджених. Клінічна анатомія та оперативна хірургія. 2022;21(4):37-45. doi: 10.24061/1727-0847.21.4.2022.44
13. Кузник НБ, Яковець КІ. Математичне моделювання закономірностей вікової динаміки морфологічних параметрів Клінічна та експериментальна патологія. 2024. Т.23, № 2 (88)

- носової ділянки плодів людини. Буковинський медичний вісник. 2017;21(1):67-70. doi: 10.24061/2413-0737.XXI.1.81.2017.14
14. Сазонова ОМ, Вовк ОЮ, Гордійчук ДО, Ікрамов ВБ, Дубина СО. Аналіз кутових розмірів лицевого відділу черепа людини зрілого віку з різними краніотіпами. Клінічна анатомія та оперативна хірургія. 2018;17(4):13-9. doi: 10.24061/1727-0847.17.4.2018.2
- References**
- Gorbatiuk OM, Makedonsky IA, Kurilo HV. Suchasni stratehii diahnozyky, khirurhichnoi korektsii ta profilaktyky vrodzhenykh vad rozvytku u novonarodzhennykh [Modern strategies of the diagnostics, surgical correction and prevention of congenital anomalies in newborns]. Neonatology, Surgery and Perinatal Medicine. 2019;9(4):88-97. doi: 10.24061/2413-4260.IX.4.34.2019.7 (in Ukrainian).
 - Pryimak SH, Pryimak KV. Prenatal'na diahnozyka vrodzhenykh vad rozvytku ploda v I trymestri vahitnosti [Prenatal diagnosis of congenital malformations of the fetus in the first trimester of pregnancy]. Pivdenoukrains'kyi medychnyi naukovyi zhurnal. 2020;25:54-6. (in Ukrainian).
 - Tsyhykalo OV, Popova IS, Dutka-Svarychevska TD. Khronolohichni ta topohrafichni osoblyvosti stanovlennia pidpid'iazkyovykh struktur shyi u zarodkovomu periodi ontogenezu liudyny [Chronological and topographic peculiarities of infrahyoid structures during embryonic period of human ontogenesis]. Morphologia. 2019;13(3):143-8. doi: 10.26641/1997-9665.2019.3.143-148 (in Ukrainian).
 - Cho KH, Morimoto I, Yamamoto M, Hanada S, Murakami G, Rodríguez-Vázquez JF, et al. Fetal development of the human trapezius and sternocleidomastoid muscles. Anat Cell Biol. 2020;53(4):405-10. doi: 10.5115/acb.20.202
 - Heude E, Tesarova M, Sefton EM, Jullian E, Adachi N, Grimaldi A, et al. Unique morphogenetic signatures define mammalian neck muscles and associated connective tissues. Elife [Internet]. 2018[cited 2024 Jun 09];7: e40179. Available from: <https://www.ncbi.nlm.nih.gov/pmc/articles/PMC6310459/pdf/elife-40179.pdf> doi: 10.7554/eLife.40179
 - Warmbrunn MV, de Bakker BS, Hagoort J, Alefs-de Bakker PB, Oostra RJ. Hitherto unknown detailed muscle anatomy in an 8-week-old embryo. J Anat. 2018;233(2):243-54. doi: 10.1111/joa.12819
 - Winkler SM, Harrison MR, Messersmith PB. Biomaterials in fetal surgery. Biomater Sci. 2019;7(8):3092-109. doi: 10.1039/c9bm00177h
 - Dawood Y, Buijendijk MFJ, Shah H, Smit JA, Jacobs K, Hagoort J, et al. Imaging fetal anatomy. Semin Cell Dev Biol. 2022;131:78-92. doi: 10.1016/j.semcdb.2022.02.023
 - Pedreira DAL. Advances in fetal Surgery. Einstein (Sao Paolo). 2016;14(1):110-2. doi: 10.1590/S1679-45082016MD3449
 - Sageshima H, Pavlů D, Dvořáčková D, Pánek D. Onset Timing of Hyoid Muscles Activation during Cervical Flexion Is Position-Dependent: An EMG Study. Life (Basel) [Internet]. 2022[cited 2024 Jun 09];12(7):949. Available from: <https://www.ncbi.nlm.nih.gov/pmc/articles/PMC9316545/pdf/life-12-00949.pdf> doi: 10.3390/life12070949
 - Slobodian OM, Kostyuk VO, Dundiuk-Berezyna SI. Morphometric characteristics of skull and face parameters in fetuses and newborns. Reports of Morphology. 2021;27(2):63-9. doi: 10.31393/morphology-journal-2021-27(2)-09
 - Slobodian OM, Dundiuk-Berezyna SI. Anatomichne modeliuвання drubnykh kistok lytsevoho viddilu cherepa u plodiv ta novonarodzhennykh [Anatomical modeling the small bones of the facial division of skull in fetuses and newborns]. Clinical Anatomy and Operative Surgery. 2022;21(4):37-45. doi: 10.24061/1727-0847.21.4.2022.44 (in Ukrainian).
 - Kushiak NB, Yakovets RI. Matematychno modeliuвання zakonomirnostei vikovoï dynamiky morfolohichnykh parametriv nosovoï dilianky plodiv liudyny [Mathematical modeling of regularities of morphological parameters age dynamics of the nasal region in human fetuses]. Bukovinian Medical Herald. 2017;21(1):67-70. doi: 10.24061/2413-0737.XXI.1.81.2017.14 (in Ukrainian).
 - Sazonova OM, Vovk OYu, Hordiichuk DO, Ikramov VB, Dubina SO. Analiz kutovykh rozmiriv lytsevoho viddilu cherepa liudyny zriloho viku z ryznymy kraniotypamy [Analysis of angles measurements of the facial department of skull in adult humans with different craniotypes]. Clinical Anatomy and Operative Surgery. 2018;17(4):13-9. doi: 10.24061/1727-0847.17.4.2018.2 (in Ukrainian).

Відомості про авторів:

Цуманець І. О. – аспірантка кафедри анатомії, клінічної анатомії та оперативної хірургії закладу вищої освіти Буковинського державного медичного університету, м. Чернівці, Україна.

E-mail: iratsumanets@gmail.com

ORCID ID: <https://orcid.org/0009-0001-2308-0184>

Лаврів Л. П. – к.мед.н., доцент закладу вищої освіти кафедри анатомії, клінічної анатомії та оперативної хірургії закладу вищої освіти Буковинського державного медичного університету, м. Чернівці, Україна.

E-mail: lesia.lavriv@bsmu.edu.ua

ORCID ID: <https://orcid.org/0000-0002-0350-1201>

Information about authors:

Tsumanets I. O. – Postgraduate Student of the Department of Anatomy, Clinical Anatomy and Operative Surgery, Bukovinian State Medical University, Chernivtsi, Ukraine.

E-mail: iratsumanets@gmail.com

ORCID ID: <https://orcid.org/0009-0001-2308-0184>

Lavriv L. P. – Candidate of Medical Sciences, Associate Professor of the Department of Anatomy, Clinical Anatomy and Operative Surgery, Bukovinian State Medical University, Chernivtsi, Ukraine.

ORCID ID: <https://orcid.org/0000-0002-0350-1201>

Стаття надійшла до редакції 03.06.2024

© І. О. Цуманець, Л. П. Лаврів

