

КЛІНІЧНА АНАТОМІЯ ТА ОПЕРАТИВНА ХІРУРГІЯ

Том 23, № 2 (86)
2024

Науково-практичний медичний журнал
Видається 4 рази на рік
Заснований в квітні 2002 року

Головний редактор
Слободян О.М.

Почесний головний редактор
Ахтемійчук Ю.Т.

**Перший заступник
головного редактора**
Іващук О.І.

**Заступник головного
редактора**
Ковальчук О.І.

Відповідальні секретарі
Товкач Ю.В.
Бойчук О.М.

Секретар
Лаврів Л.П.

Редакційна колегія

Андрієць О.А.

Бербець А.М.

Білоокий В.В.

Боднар О.Б.

Булик Р.Є.

Давиденко І.С.

Максим'юк В.В.

Олійник І.Ю.

Польовий В.П.

Полянський І.Ю.

Проняєв Д.В.

Сидорчук Р.І.

Хмара Т.В.

Цигикало О.В.

Юзько О.М.

Засновник і видавець: Буковинський державний медичний університет МОЗ України
Адреса редакції: 58002, пл. Театральна, 2, Чернівці, Україна

URL: <http://kaos.bsmu.edu.ua/>;
E-mail: cas@bsmu.edu.ua

РЕДАКЦІЙНА РАДА

Білаш С. М. (Полтава), Бойко В. В. (Харків), Вансович В. Є. (Одеса), Вовк О. Ю. (Харків), Гнатюк М. С. (Тернопіль), Головацький А. С. (Ужгород), Гумінський Ю. Й. (Вінниця), Гунас І. В. (Вінниця), Дзюбановський І. Я. (Тернопіль), Дроняк М. М. (Івано-Франківськ), Каніковський О. Є. (Вінниця), Катеренюк І. М. (Кишинів, Молдова), Кошарний В. В. (Дніпро), Кривко Ю. Я. (Львів), Ляховський В. І. (Полтава), Масна З. З. (Львів), Матешук-Вацеба Л. Р. (Львів), Небесна З. М. (Тернопіль), Пархоменко К. Ю. (Харків), Пастухова В. А. (Київ), Півторак В. І. (Вінниця), Пикалюк В. С. (Луцьк), Попадинець О. Г. (Івано-Франківськ), Россі П. (Рим, Італія), Савва А. (Яси, Румунія), Саволюк С. І. (Київ), Салютін Р. В. (Київ), Сікора В. З. (Суми), Суман С. П. (Кишинів, Молдова), Топор Б. М. (Кишинів, Молдова), Трофімов М. В. (Дніпро), Федонюк Л. Я. (Тернопіль), Філіпоу Ф. (Бухарест, Румунія), Чемерис О. М. (Львів), Черно В. С. (Миколаїв), Шаповал С. Д. (Запоріжжя), Шепітько В. І. (Полтава), Шкарбан В. П. (Київ).

EDITORIAL COUNCIL

Anca Sava (Yassy, Romania), Boyko V. V. (Kharkiv), Chemeris O. M. (Lviv), Dzyubanovsky I. Ya. (Ternopil), Droniak M. M. (Ivano-Frankivsk), Florin Filipoiu (Bucureshti, Romania), Pellegrino Rossi (Roma, Italy), Suman Serghei (Kishinev, Moldova), Bilash S.M (Poltava), Vovk O. Yu. (Kharkiv), Gnatyuk MS (Ternopil), Golovatsky A. C. (Uzhgorod), Guminsky Yu. Y.(Vinnitsa), Gunas I. V. (Vinnytsya), Kanikovskyy O. Ye. (Vinnytsia), Kateryenyuk I. M. (Kishinev, Moldova), Kosharnyi V. V. (Dnipro), Krivko Yu. Ya. (Lviv), Liakhovskyy V. I. (Poltava), Masna Z. Z. (Lviv), Mateshuk-Vatseba L.R. (Lviv), Nebesna Z. M. (Ternopil), Parkhomenko K. Yu. (Kharkiv), Pastukhova V. A. (Kiev), Pivtorak V. I. (Vinnytsia), Pikalyuk V. S. (Lutsk), Popadynets O. H. (Ivano-Frankivsk), Salutin R. V. (Kiev), Savoliuk S. I. (Kiev), Shapoval C. D. (Zaporizhzhia), Sikora V. Z. (Sumy), Topor B. M. (Chisinau, Moldova), Fedonyuk L. Ya. (Ternopil), Chernov V. C.(Nikolaev), Shepitko V. I. (Poltava), Skarban V. P. (Kiev), Trofimov M. V. (Dnipro), Vansovich V. Ye. (Odesa).

**Свідоцтво про державну реєстрацію –
серія КВ № 6031 від 05.04.2002 р.**

Журнал включений до баз даних:

**Ulrich`s Periodicals Directory, Google Scholar, Index Copernicus International,
Scientific Indexing Services, Infobase Index, Bielefeld Academic Search Engine,
International Committee of Medical Journal Editors,
Open Access Infrastructure for Research in Europe, WorldCat,
Наукова періодика України**

**Журнал «Клінічна анатомія та оперативна хірургія» –
наукове фахове видання України**

**(Постанова президії ВАК України від 14.10.2009 р., № 1-05/4), перереєстровано наказом
Міністерства освіти і науки України від 29 червня 2021 року № 735 щодо включення
до переліку наукових фахових видань України, категорія «Б»,
галузь науки «Медицина», спеціальність – 222**

**Рекомендовано вченою радою
Буковинського державного медичного університету МОЗ України
(протокол № 14 від 23.05.2024 року)**

ISSN 1727-0847

**Klinična anatomiâ ta operativna hirurgiâ (Print)
Clinical anatomy and operative surgery**

ISSN 1993-5897

**Klinična anatomiâ ta operativna hirurgiâ (Online)
Kliničeskaâ anatomiâ i operativnaâ hirurgiâ**

© Клінічна анатомія та оперативна хірургія, 2024

УДК 611.976:612.887:615.211

DOI: 10.24061/1727-0847.23.2.2024.32

І. Г. Бірюк, Т. В. Хмара*, Т. В. Комар, І. І. Заморський***, П. Є. Ковальчук****,
І. Л. Куковська, Т. Б. Сикирицька*******

*Кафедри медицини катастроф та військової медицини (зав. – доц. І. Г. Бірюк); *анатомії людини імені М. Г. Туркевича (зав. – проф. В. В. Кривецький); **патологічної анатомії (зав. – проф. І. С. Давиденко); ***фармакології (зав. – проф. І. І. Заморський); ****травматології, ортопедії (зав. – доц. П. Є. Ковальчук); *****дитячої хірургії, отоларингології та офтальмології (зав. – проф. О. Б. Боднар) закладу вищої освіти Буковинського державного медичного університету МОЗ України, м. Чернівці*

ТОПОГРАФО-АНАТОМІЧНЕ ТА ФАРМАКОЛОГІЧНЕ ОБГРУНТУВАННЯ ВИБОРУ СПОСОБУ АНЕСТЕЗІЇ КИСТІ

Завдяки справжньому знанню ти будеш
набагато сміливішим і досконалішим
у кожній роботі, ніж без нього.

Альбрехт Дюрер

Резюме. Необхідність вивчення анатомо-функціональних особливостей кисті визначається тенденцією до збільшення числа травм кисті як серед військових, так і серед цивільних, що постраждали від бойових дій в Україні.

Мета дослідження: обґрунтувати вибір способу знеболення ділянки кисті з урахуванням топографо-анатомічних та фармакологічних особливостей.

Матеріал і методи. Дослідження топографо-анатомічного та фармакологічного обґрунтування вибору способу анестезії кисті проведено через співставлення даних існуючих практичних настанов знеболення кисті з урахуванням сучасних умов надання медичної допомоги в Україні.

Результати. У повсякденній практиці розлади чутливості шкіри пальців та кисті розпізнаються під час огляду на підставі територіального розподілу нервів. Провідникова блокада на рівні зап'ястка дозволяє безболісно оперувати на будь-якому відділі кисті: анестезія настає через 10-15 хв, тому рекомендується додавати інфільтраційне знеболювання зони втручання. Останнім часом широкого поширення набув метод введення місцевого анестетика з адреналіном для регіонарної анестезії під контролем ультразвуку (ропівакаїну або лідокаїну чи ін.), що дають у менших дозах більш тривалу анестезію. При цьому ультразвукова візуалізація рекомендована при будь-яких регіональних блокадах, крім блокад на пальцях.

При тривалих та травматичних операціях на кисті травматологи користуються високою провідниковою, перинеуральною анестезією, обираючи над-, або підключичну, або пахвову частини плечового сплетення.

Регіонарна анестезія – це корисна методика, здатна значно зменшити чи усунути біль у кінцівках без ризику побічних ефектів опіоїдів або бензодіазепінів, наприклад, пригнічення дихання, седатії та гіпотензії. Однак, при цій методиці існує ризик тяжких побічних ефектів, а також летальності при проксимальних ін'єкціях або введенні анестетика безпосередньо в судину. З огляду на це в настановах зроблена спроба знайти баланс між загальними ризиками та потенційними перевагами цього методу, рекомендуючи оптимальну техніку виконання (наприклад, зазначене вище використання ультразвуку), обмежену кількість ділянок блокади та найбезпечнішу комбінацію препаратів та їх доз.

Висновки. Для вирішення важливих теоретичних проблем, тісно пов'язаних з хірургією кисті, необхідно знати топографо-анатомічні взаємовідношення нервів та артерій кисті, а також фармакокінетику і фармакодинаміку знеболювальних та седативних препаратів.

Ключові слова: іннервація кисті, місцева анестезія, травматологія, медицина.

У теперішній воєнний час в Україні на ділянці верхньої кінцівки припадає відносна велика кількість травматичних ушкоджень, і зокрема вогнепальних поранень [1, 2]. Профілактика ушкоджень та захворювань верхньої кінцівки є життєвою необхідністю. При цьому профілактика травматизму – це насамперед попередження можливості виникнення травм. Також важливе значення має організація медичної допомоги постраждалим на всіх її етапах та боротьба з несприятливими наслідками травми [3]. Настанови з клінічної практики (Clinical Practice Guideline, CPG) для Тривалої допомоги в польових умовах (Prolonged Field Care, PFC) на першому етапі медичної допомоги призначені для використання після виконання Настанов з Допомоги пораненим в умовах бойових дій (Tactical Combat Casualty Care, TCCC), за умови неможливості негайної евакуації на вищий рівень медичної допомоги. Медичний працівник передусім повинен бути експертом з Допомоги пораненим в умовах бойових дій (TCCC) [4]. Згідно з цими Настановами на I етапі медичної допомоги або під час тривалої допомоги в польових умовах внутрішньовенне або внутрішньокісткове введення медикаментів є кращим, ніж внутрішньом'язове. Внутрішньовенне та внутрішньокісткове введення є більш передбачуваними з точки зору співвідношення «доза-відповідь». Також важливо пам'ятати про те, що завжди можна ввести додаткову дозу, але дуже важко відмінити дію вже введених ліків. Тому легше запобігти пригніченню дихальної та серцево-судинної систем, залишаючись терплячим і методичним. Титруйте до настання клінічного ефекту. Для досягнення постійного рівня знеболення та седатії протягом більш тривалого часу кращим є часте введення нижчих доз, ніж одноразове введення високої дози [5].

Актуальність вивчення анатомо-функціональних особливостей кисті визначається також тенденцією до збільшення числа травм кисті, зниженням рухових можливостей, обмеженням чи втратою здатності до самообслуговування, виконання побутових і трудових операцій [6, 7]. Останнім часом відзначається збільшення кількості ампутацій пальців, кисті на рівні п'ясткових та зап'ясткових кісток, що суттєво обмежує можливості соціальної реабілітації й знижує якість життя таких пацієнтів [8, 9]. Слід зазначити, що сьогодні

в кожному конкретному випадку потрібен індивідуальний підхід до госпіталізації та вибору методу знеболювання з урахуванням стану здоров'я та умов транспортування пацієнта, досвіду хірурга й умов хірургічної служби [10-12].

Травматичні ушкодження та захворювання кисті рідко лікуються одним будь-яким способом. Зазвичай лікування включає низку методів, що поєднуються або послідовно змінюють один одного, з яких то один, то інший на відомий проміжок часу стає провідним. Комплексний підхід поєднує оперативне лікування, іммобілізацію, медикаментозне лікування, лікувальну гімнастику, фізіо-, психо- та працетерапію.

Переважає більшість операцій на кисті у нас проводиться під місцевою інфільтраційною або провідниковою анестезією лідокаїном або іншими сучаснішими препаратами (наприклад, ропівакаїном). До способів місцевого знеболювання додалися методи внутрішньовенної, внутрішньоартеріальної та внутрішньокісткової аналгезії [13-15].

Мета дослідження: обґрунтувати вибір способу знеболення ділянки кисті з урахуванням топографо-анатомічних та фармакологічних особливостей.

Матеріал і методи. Дослідження топографо-анатомічного та фармакологічного обґрунтування вибору способу анестезії кисті проведено через співставлення даних існуючих практичних настанов знеболення кисті з урахуванням сучасних умов надання медичної допомоги в Україні.

Результати дослідження та їх обговорення. Біль, як відомо, спочатку попереджає людину про небезпеку, що виникає в тілі, але з механізму інформативності він стає хворобою, якщо своєчасно не усунуто його причину. Тому зняття болю – перше завдання лікаря, основне бажання пацієнта та правильний шлях до реабілітації. Ураховуючи те, що рука наражається на найбільшу небезпеку і несе найбільші втрати, що, крім рук, немає іншого органу в тілі людини, який був би плацдармом для достатньо великої кількості травматичних ушкоджень та патологічних форм, що перешкоджають виконанню функцій верхньої кінцівки, і зокрема кисті, необхідно подальше вдосконалення знань про клінічну анатомію та хірургію кисті. Як наголошував Люк де Клап'є де Вовенарг: «Ясність прикрашає глибокі думки». Вибір правильного доступу під

час операцій на кисті, а також способу знеболювання має важливе значення. Для цього необхідне знання основ анатомії кисті та фармакології. У повсякденній практиці розлади чутливості шкіри пальців та кисті розпізнаються під час огляду на підставі територіального розподілу нервів (рис. 1).

Найчастіше проводиться провідникове знеболювання пальцевих нервів біля основи пальців

за Лукашевичем-Оберстом. Залежно від товщини пальця використовується шприц на 2 мл або 5 мл з короткою тонкою голкою, 2-5 мл теплої 1-2 % розчину лідокаїну або сучаснішим препаратом вибору для регіонарної анестезії – ропівакаїном (розчини концентрацією 0,2 % – 2 мг/мл або 0,5 % – 5 мг/мл) при сумарній дозі ропівакаїну в 3 мг/кг (при всіх проведених блокадах у різних ділянках) [5].

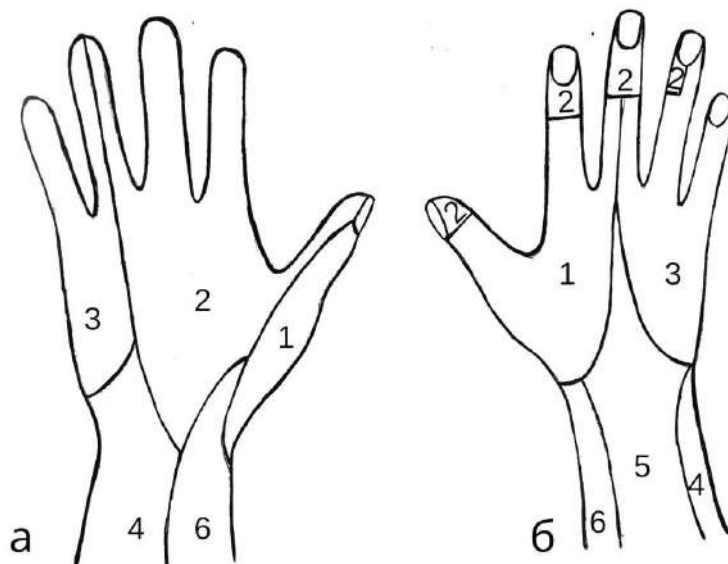


Рис. 1. Схема розподілу шкірної іннервації кисті. Позначені території розподілу нервів тильної (а) і долонної (б) ділянок кисті: 1 – променевий нерв; 2 – серединний нерв; 3 – ліктьовий нерв; 4 – присередній шкірний нерв передпліччя; 5 – задній шкірний нерв передпліччя; 6 – бічний шкірний нерв передпліччя

Голка вводиться з тильної поверхні біля основи пальця (рис. 2, а) або на рівні середньої фаланги залежно від локалізації процесу. Розчин вводиться у дистальному напрямку, повільно, при поступовому просуванні голки до долонної поверхні пальця. Для знекровлення на рівні знеболювання палець обгортається марлевою серветкою і накладається джгут-смушка від гумової рукавички. Необхідно відзначити, що провідникове знеболювання не рекомендується при повторних втручаннях та при панариціях середньої фаланги. При блокадах нервів пальців кисті допускається введення до 5 мл місцевого анестетика.

Під час виконання провідникової анестезії біля основи пальця можуть виникати такі помилки: пошкодження навколишніх структур (нервів, кровоносних судин), укол безпосередньо в тильний або долонний пальцевий нерв; введення анестетика через укол не з тильної, а з долонної поверхні; надмірне перетягування пальця джгутом та виникнення компартмент-синдрому і пролежнів; введення надлишкової кількості розчину та недостатнє очікування до настання знеболювання, потрапляння місцевого анестетика в судинне русло та виникнення системної токсичності місцевих анестетиків. Анестезія пальців досягається і введен-

ням лідокаїну через міжпальцеві складки у проксимальному напрямку (див. рис. 2, а).

Провідникове знеболювання пальцевих нервів доцільно проводити проксимальніше до поділу загальних пальцевих нервів між п'ястковими кістками за Брауном-Усолицевою. Цей рівень відповідає горизонтальній лінії, проведеної на тильній поверхні від п'ястково-фалангового суглоба І пальця до ліктьового краю п'ястка (див. рис. 2, а). При цьому техніка знеболювання проста. У шприц набирається теплий 1 % розчин лідокаїну. У відповідному міжкістковому проміжку на тильній поверхні кисті тонкою голкою робиться укол та знеболюється шкіра, тобто виконують внутрішньошкірну ін'єкцію. Потім через жовак, що утворився, проводиться більш довга і товща голка; вона поволі просувається вглиб, убік долоні. Її просуванню передують розчин лідокаїну, який шарово інфільтрує всі тканини. Наприкінці голка відчувається під шкірою долоні. Повне знеболювання пальців настає через 5-15 хв і тримається понад 1 год до 2 год (при використанні адреналіну). Якщо використовується 0,5 % розчин новокаїну, то анестезія настає через 5 хв та триває до 30 хв. При використанні 0,5 % розчину ропівакаїну блокада настає через 15-20 хв від початку ін'єкції та триває 4-8 год.

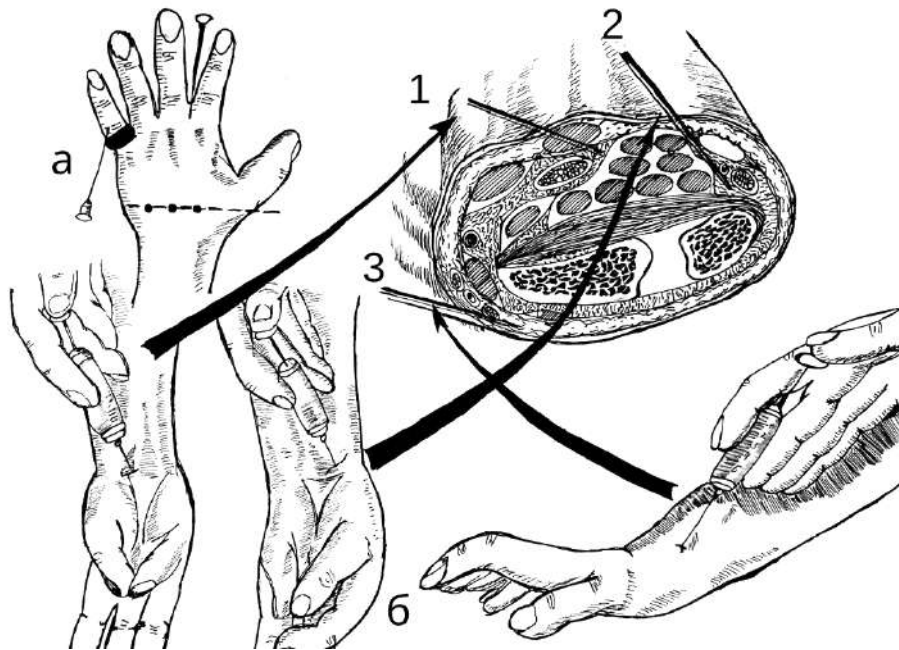


Рис. 2. Схема різних видів знеболювання кисті: а – знеболювання пальців за Лукашевичем-Оберстом, через міжпальцеву складку, через міжкісткові проміжки за Брауном-Усольцевою; б – поперечний зріз дистального відділу передпліччя; провідникова анестезія: 1 – серединного нерва, 2 – ліктьового нерва, 3 – поверхневої гілки променевого нерва

Хірурги, які мають досвід, для операції на кисті з успіхом користуються провідниковою анестезією серединного, ліктьового та променевого нервів у ділянці зап'ястка, де вказані нерви доступні для знеболювання (рис. 2, б).

Для знеболювання серединного нерва тонка голка вводиться в борозні між сухожилками променевого м'яза-згинача кисті та довгого долонного м'яза (рис. 2, б, 1) у косо-дистальному напрямку підфасціалью, на глибину 4,0-5,0 мм і повільно нагнітається 4-5 мл 2 % розчину лідокаїну, потім голка витягується приблизно до половини і в підшкірну клітковину вводиться ще 1-2 мл лідокаїну для анестезії долонної гілки серединного нерва.

Ліктьовий нерв лежить глибше, блокується під сухожилком ліктьового м'яза-згинача кисті (рис. 2, б, 2), проксимальніше до шкірної складки на 1,0-2,0 см. Перші 2-3 мл 2 % розчину лідокаїну вводиться підшкірно, потім голка просувається дистально вглиб горохоподібної кістки та шилоподібного відростка ліктьової кістки і вводиться 4-5 мл анестетика.

Поверхнева гілка променевого нерва блокується проксимальніше за анатомічну табакерку між сухожилками короткого і довгого м'язів-розгиначів великого пальця (рис. 2, б, 3). Поверхнева гілка променевого нерва проходить тут під фасцією, ділиться на кілька гілок, тому розчином лідокаїну в кількості 4-6 мл інфільтрується підшкірна клітковина на ділянці діаметром 3,0-5,0 см.

Як наголошують окремі автори [15, 16], провідникова блокада на рівні зап'ястка дозволяє без-

болісно оперувати на будь-якому відділі кисті: анестезія настає через 10-15 хв, тому рекомендується додавати інфільтраційне знеболювання зони втручання.

У практиці хірургів для провідникової анестезії на зміну 2 % розчину новокаїну (прокаїну) у дозі 100-400 мг прийшли похідні амідів (1-2 % лідокаїн (ксикаїн) дозою 50-200 мг, 0,25-0,5 % бупівакаїн 12,5-100 мг, 0,2-0,5 % ропівакаїн 10-100 мг, 1-2-4 % артикаїн, 2-3 % мепівакаїн та ін.), що дають у менших дозах більш тривалу анестезію.

Регіонарна анестезія (наприклад, введення місцевого анестетика, такого, як ропівакаїн або лідокаїн, поруч з великим судинно-нервовим пучком верхньої кінцівки, чи з обох боків пальця кисті) – це корисна методика, здатна значно зменшити чи усунути біль у кінцівках без ризику побічних ефектів опіоїдів або бензодіазепінів, наприклад, пригнічення дихання, седації та гіпотензії. Однак, у процесі цієї методики існує ризик тяжких побічних ефектів, а також летальності при проксимальних ін'єкціях або введенні анестетика безпосередньо в судину. З огляду на це в настановах [4] зроблена спроба знайти баланс між загальними ризиками та потенційними перевагами цього методу, рекомендуючи оптимальну техніку виконання (наприклад, використання ультразвуку), обмежену кількість ділянок блокади та найбезпечнішу комбінацію препаратів та їх доз. Слід зазначити, що навіть при оптимальній техніці ризик системної токсичності (наприклад, судом або зупинки серця) не зникає

повністю. Токсичний ефект виникає при безпосередньому введенні анестетика в системний кровообіг або при абсорбції в межах перших 15-20 хв після ін'єкції. Протягом цього часу обов'язковий ретельний моніторинг.

Якщо у пораненого біль від легкого до помірного і він ще може вести бойові дії, то у наборі медикаментів для поранених ТССС є: парацетамол 500 мг по 2 капсули кожні 8 год перорально; мелоксикам 15 мг 1 раз на добу перорально. Застосування аспірину (кислоти ацетилсаліцилової), ібупрофену, кеторолаку та інших нестероїдних протизапальних засобів, окрім мелоксикаму, варто уникати під час перебування в зоні бойових дій, оскільки вони перешкоджають згортанню крові. Мелоксикам та парацетамол не погіршують функцію тромбоцитів – це головна властивість, яка робить їх ненаркотичними знеболювальними засобами вибору.

При болях від середнього до сильного, а також, якщо у пораненого немає шоку чи дихальної недостатності, або значних передумов для розвитку шоку чи дихальної недостатності, необхідно введення таких препаратів: фентанілу цитрату 800 мкг в оральній формі, що проникає через слизову оболонку; для цього потрібно помістити пастилку (таблетку для розсмоктування) між щогою і яснами. Пастилку не жувати! Дозу можна повторити за 15 хв, якщо після введення першої дози не досягнуто знеболюючого ефекту. Якщо допомогу надає бойовий парамедик, застосовують фентанілу цитрат внутрішньовенно дозою 50 мкг (0,5-1 мкг/кг), дозу можна повторити за 30 хв; або інтраназально 100 мкг, дозу можна повторити за 30 хв. Таку схему введення застосовують тоді, якщо поранений не знаходиться у шоківому стані та/або респіраторному дистресі.

Кетамін є препаратом вибору для поранених, які відчувають помірний або сильний біль і/або перебувають у стані шоку, мають порушення дихання або значний ризик розвитку будь-якого з цих станів. Кетамін доступний у формі для інтраназального, внутрішньовенного, внутрішньокісткового та внутрішньом'язового введення. Кетамін у дозі 20-30 мг (або 0,2-0,3 мг/кг) вводиться внутрішньовенно або внутрішньокістково, повторну дозу можна ввести через 20 хв. При цьому необхідно контролювати біль або розвиток ністагму (ритмічні рухи очних яблук зліва направо і навпаки). Кетамін у дозі 50-100 мг (або 0,5-1 мг/кг) вводять внутрішньом'язово або інтраназально, повторну дозу можна ввести через 20-30 хв. Якщо допомогу надає бойовий парамедик, необхідна також седация при значних важких травмах для безпеки па-

цієнта або успішного проведення місії, або коли поранений вимагає інвазивної процедури. При цьому парамедика повинні бути готові забезпечити прохідність дихальних шляхів. Для інвазивного введення з метою процедурної (дисоціативної) анестезії кетамін застосовують через внутрішньовенний доступ у початковій дозі 1-2 мг/кг (повільно); при внутрішньом'язовому введенні – 300 мг (або 2-3 мг/кг). Якщо при цьому виникає збудження необхідно розглянути доцільність введення 0,5-2 мг мідазоламу.

Якщо необхідне більш тривале знеболення кетамін вводиться внутрішньовенно повільно протягом 5-15 хв у дозі 0,3 мг/кг, розведений в 100 мл 0,9 % натрію хлориду. Повторне внутрішньовенне або внутрішньокісткове введення кетаміну можна здійснювати через 45 хв [4].

Від нудоти або блювання призначають ондансетрон, 4 мг (таблетки, що розсмоктовуються у роті) (або внутрішньовенно, внутрішньом'язово, внутрішньокістково, кожні 8 год). Кожна 8-ми годинна доза може бути повторена один раз через 15 хв, якщо нудота та блювота не зменшилися. Не слід давати більше, ніж 8 мг протягом одного 8-ми годинного інтервалу.

Показами для призначення налоксону є передозування опіоїдів, гіпотензія, пригнічення або порушення дихання, сильні зміни психічного стану або втрата свідомості. Налоксон доступний у формі для інтраназального, внутрішньовенного, внутрішньокісткового та внутрішньом'язового введення. Налоксон призначають у дозі 0,4-2 мг, повторювати кожні 2-3 хв, доки симптоми не зникнуть, або вводять максимальну дозу 10 мг.

Внутрішньокісткове та внутрішньовенне знеболювання забезпечує хірургу більш тривалий час для втручання та глибшу анестезію всіх ділянок кисті (рис. 3, а). Після підготовки шкіри рука на 2-3 хв піднімається для відтоку крові. На рівні накладання бинта рука обгортається ватно-марлевою прокладкою, на неї накладається еластичний бинт або манжетка. Нагнітанням повітря кінцівка здавлюється до зникнення пульсу на променевої артерії. На тильній стороні над дистальним епіфізом променевої кістки або над головкою II п'ясткової кістки, рідше – I п'ясткової кістки знеболюються м'які тканини та окістя. Через жовак, що утворився, вводиться голка з мандреном для внутрішньокісткової ін'єкції. Обертальними рухами з одночасним тиском по осі голка вколюється у губчасту речовину кістки не більше, ніж на 0,5-1,0 см до відчуття провалу голки. Після вилучення мандрена через голку шприцом дуже повільно вводиться 0,25-0,5 % теплий розчин ново-

каїну кількістю 20-35 мл (або розчини лідокаїну чи ропівакаїну). Через 1-2 хв на пальцях і кисті з'являються білі плями, що поступово зливаються. Введення новокаїну припиняється, як тільки кисть набуває рівномірного блілого забарвлення, а через 2-3 хв після цього настає повна анестезія руки до рівня бинта.

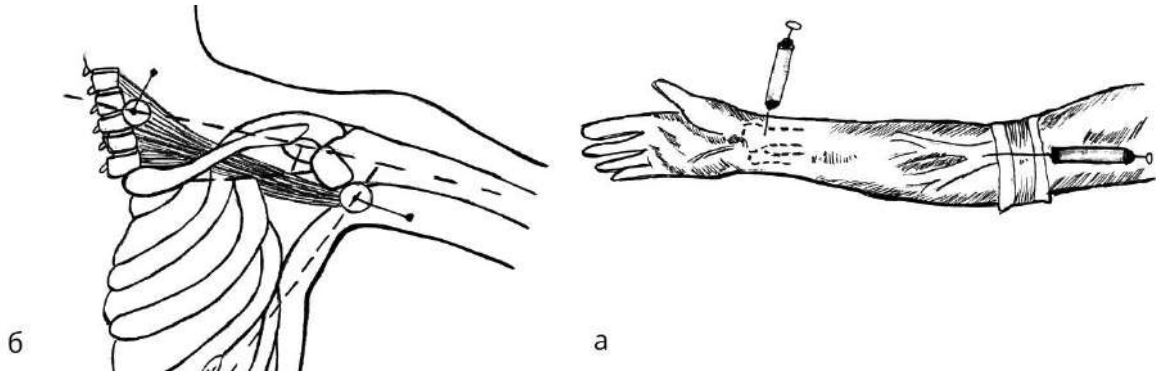


Рис. 3. Схема різних видів знеболювання кисті: а – внутрішньокісткове та внутрішньовенне знеболювання; б – анестезія плечового сплетення

Чимало операцій на кисті тривалі за часом. Якщо з будь-яких міркувань операції на кисті проводяться під місцевим знеболенням, за необхідності їх доповнюють внутрішньовенними, зрідка внутрішньокістковими (рис. 3, а) ін'єкціями загальних анестетиків (кетаміну, пропофолу), наркотичних анагетиків (фентаніл, морфін, гідроморфон), транквілізаторів (мідазоламу), стежачи за станом пацієнта і кінцівки.

Під час тривалих та травматичних операцій на кисті травматологи користуються високою провідниковою, периневральною анестезією, обираючи над-, або підключичну, або пахвову частину плечового сплетення (рис. 3, б).

Оперуючи на кисті, треба пам'ятати про необхідність премедикації та післяопераційної беззаспокійливої терапії, користь седативних та анагетичних засобів.

У настановах [4] наведені принципи застосування медикаментів під час тривалої допомоги в польових умовах, зокрема такі:

1. Класифікація болю за трьома категоріями: а) фоновий: біль, який завжди присутній унаслідок травми чи поранення; його слід контролювати, щоб пацієнт почувався комфортно в стані спокою, не допускаючи порушення дихання, гемодинаміки чи психічного стану; б) проривний: гострий біль, викликаний рухами чи маніпуляціями, його треба лікувати за потреби; якщо проривний біль виникає часто чи у стані спокою, необхідно збільшити дозу базових знеболювальних препаратів; в) процедурний: гострий біль, пов'язаний із процедурою. Його слід передбачити та забезпечити знеболення під час проведення процедури.

При цьому знеболюванні потрібно враховувати такі деталі: необхідно з боку долоні намацати та надійно зафіксувати рукою головку п'ясткової кістки і тільки після цього робити її прокол. Введення розчину в п'ясткову кістку більш чутливе, ніж у великі кістки, тому нагнітання новокаїну треба проводити дуже повільно приблизно 1 мл за 10 с.

2. Анагезія – це полегшення болю, і саме це повинно бути основною метою застосування знеболювальних препаратів. Іншими словами, лікуйте біль, перш ніж розглядати потребу в седатії. Пам'ятайте, що не кожен пацієнт потребує (або повинен отримувати) знеболення насамперед; нестабільні пацієнти можуть потребувати інших методів лікування чи невідкладних заходів до застосування знеболювальних або седативних препаратів.

3. Седатія використовується для зняття збудження чи тривоги та, у деяких випадках, для індукції амнезії. Найпоширенішими причинами збудження є нелікований біль або інші серйозні фізіологічні порушення, наприклад, гіпоксія, гіпотензія чи гіпоглікемія. Седатія найчастіше використовується для безпеки пацієнта (наприклад, коли збудження не усувається анагезією і необхідно, щоб пацієнт залишався спокійним і не здійснював рухів, які можуть спричинити ненавмисне висмикування ендотрахеальної трубки чи катетера, зняття пов'язки, шини чи іншого пристрою, або для виконання процедури), а також для забезпечення амнезії пацієнта щодо певної події (наприклад, для того, щоб він не пам'ятав про болючу процедуру чи для проведення штучної вентиляції легень з міорелаксацією).

4. Кожен пацієнт по-різному реагує на ліки, особливо на різні дози. Деяким пацієнтам потрібно значно більше опіоїдів, бензодіазепінів або кетаміну; іншим – значно менше. Коли ви «відчуєте», скільки ліків потрібно пацієнту, вам буде простіше вводити такі ж дози повторно. Загалом одного препарату вистачає для отримання бажаного ефекту, якщо доза є достатньою; однак зі збільшенням

доза збільшується ризик побічних ефектів. До того ж кетамін, опіоїди та бензодіазепіни при одночасному застосуванні мають синергічний ефект: загальна дія препаратів набагато потужніша, ніж дія кожного препарату окремо (тобто ефект помножується, а не додається. Обирайте меншу дозу, ніж ту, яку б ви зазвичай використовували, якби застосовували кожен із препаратів окремо).

5. Тривала допомога в польових умовах вимагає іншого підходу до лікування, ніж допомога пораненим в умовах бойових дій. Дійте повільно, використовуйте менші дози лікарських засобів, титруйте до настання клінічного ефекту, збільште частоту введення препаратів. Це забезпечить більш

стійке знеболення та седативний ефект. Високі дози можуть призвести до різких коливань між надмірною седацією з пригніченням дихання, гіпотензією та збудженням і феноменом виходу зі стану седації.

Пацієнти, які отримують анальгетики та седативні препарати, потребують ретельного моніторингу для виявлення побічних ефектів лікарських засобів, що загрожують життю.

Висновки. Отже, для розв'язання важливих теоретичних проблем, тісно пов'язаних з хірургією кисті, необхідно знати топографо-анатомічні взаємовідношення нервів та артерій кисті, а також фармакокінетику знеболювальних і седативних препаратів.

Список використаної літератури

1. Беспалова ОО, Бугаєнко ТВ, Мезенцева ІВ, Савчук ІВ, Кирилюк ВВ. Епідеміологія бойових поранень військовослужбовців під час збройного конфлікту. Журнал «Перспективи та інновації науки» (Серія «Педагогіка», Серія «Психологія», Серія «Медицина». 2024;1(35):819-34. [https://doi.org/10.52058/2786-4952-2024-1\(35\)-819-834](https://doi.org/10.52058/2786-4952-2024-1(35)-819-834).
2. Заславський ПС. Динаміка показників ортопедичного статусу верхньої кінцівки у поранених з наслідками вогнепального поліструктурного перелому кісток передпліччя під впливом кистьової терапії. *Rehabilitation & recreation*. 2023 Aug 14;(15):42-9. <https://doi.org/10.32782/2522-1795.2023.15.5>.
3. Strafun SS, Kurinnyi IM, Borzykh NO, Tsybaliuk YaV, Shypunov VG. *Tactics of Surgical Treatment of Wounded with Gunshot Injuries of the Upper Limb in Modern Conditions*. *Visnyk Ortopedii Travmatologii Protezuvannia*. 2021 Oct 12;2(109):10-7.
4. Luzan A. Знеболення та седація під час тривалої допомоги в польових умовах – настанови *Surgical CCC Військова хірургія – настанови Deployed Medicine [Internet]*. GMKA – Global Medical Knowledge Alliance; 2024 [cited 2024 Jun 7]. Available from: <https://gmka.org/uk/znebolennya-sedatsiya-pid-chas-trivaloyi-dopomogy-v-polovyh-umovah-sccc/>.
5. Pamplin JC, Fisher AD, Penny A, Olufs R, Rapp J, Hampton KK, et al. *Analgesia and Sedation Management During Prolonged Field Care*. *J Spec Oper Med*. 2017 Spring;17(1):106-20. doi: 10.55460/KNC7-FF9M.
6. Yassin AM, Mohamed M, Elsir K, Ahmed M. *Case report of substantial reconstruction of second ray segment by osteo-tendo-cutaneous pedicled radial forearm flap*. *Int J Surg Case Rep*. 2024 May;118:109646. doi: 10.1016/j.ijscr.2024.109646.
7. Mukit M, McCandless MG, Davidson JC, Hopper S, Jabbour JI, Davidson SF, et al. *The Evolution of Hand Injuries at a State's Only Level I Trauma Center: A Look From the 1980s Through the Global Pandemic*. *Cureus*. 2024 Feb 25;16(2): e54882. doi: 10.7759/cureus.54882.
8. Tosti R, Eberlin KR. «Damage Control» Hand Surgery: Evaluation and Emergency Management of the Mangled Hand. *Hand Clin*. 2018 Feb;34(1):17-26. doi: 10.1016/j.hcl.2017.09.002.
9. Anderson SR, Vincent JA, Wimalawansa SM. *Multi-staged management of a mangled, exploded hand crush injury with long-term outcome: the critical link between surgery and therapy*. *BMJ Case Rep*. 2022 May 20;15(5): e248429. doi: 10.1136/bcr-2021-248429.
10. Bumbasirevic M, Stevanovic M, Lesic A, Atkinson HD. *Current management of the mangled upper extremity*. *Int Orthop*. 2012 Nov;36(11):2189-95. doi: 10.1007/s00264-012-1638-y.
11. Beeharry MW, Walden-Smith T, Moqem K. *Limb Salvage vs. Amputation: Factors Influencing the Decision-Making Process and Outcomes for Mangled Extremity Injuries*. *Cureus*. 2022 Oct 28;14(10): e30817. doi: 10.7759/cureus.30817.
12. Reddy RP, Gao T, Chen J, Goitz R, Kaufmann RA, Fowler JR. *The Effect of Timing Between Traumatic Flexor Tendon Injury of the Hand and Surgical Intervention on Repair Failure Rates*. *Orthopedics*. 2024 Mar-Apr;47(2):113-7. doi: 10.3928/01477447-20230804-06.

13. Tigre JY, Puerto A, Khalafallah AM, Burks SS. Timing of surgical intervention in peripheral nerve injuries from gunshot wounds: Management and review of the literature. *Surg Neurol Int.* 2024 May 31;15:178. doi: 10.25259/SNI_197_2024.
14. Morales L, Goffin P, Jorcano E, Reina MA, Sala-Blanch X. Comparative anatomical study of digital block with the WALANT, interdigital, and transthecal techniques. *Reg Anesth Pain Med.* 2024 May 9: rapm-2024-105529. doi: 10.1136/rapm-2024-105529.
15. Moody AE, Miller ST, Tupinio MR, Newberry CM, Mangleson J, Swenson JD. Fascial plane approach to anesthetizing the radial, median, and ulnar nerves: an educational review. *Reg Anesth Pain Med.* 2024 Apr 2;49(4):285-8. doi: 10.1136/rapm-2023-104794.
16. Lalonde DH, Gruber MM, Ahmad AA, Langer MF, Sepehrpour S. New Frontiers in Wide-Awake Surgery. *Plast Reconstr Surg.* 2024 Jun 1;153(6):1212e-1223e. doi: 10.1097/PRS.00000000000011414.

References

1. Bespalova OO, Buhayenko TV, Mezentseva IV, Savchuk IV, Kyrylyuk VV. Epidemiolohiya boyovykh poranen' viys'kovosluzhbovtiv pid chas zbroynoho konfliktu. *Zhurnal «Perspektyvy ta innovatsiyi nauky» (Seriya «Pedahohika»), Seriya «Psykholohiya», Seriya «Medytsyna».* 2024;1(35):819-34. [https://doi.org/10.52058/2786-4952-2024-1\(35\)-819-834](https://doi.org/10.52058/2786-4952-2024-1(35)-819-834). [in Ukrainian].
2. Zaslavs'kyi PS. Dynamika pokaznykiv ortopedychnoho statusu verkhn'oyi kintsivky u poranenykh z naslidkamy vohnepal'noho polistrukturnoho perelomu kistok peredplichchya pid vplyvom kyst'ovoyi terapiyi. *Rehabilitation & recreation.* 2023 Aug 14;(15):42-9. <https://doi.org/10.32782/2522-1795.2023.15.5>. [in Ukrainian].
3. Strafun SS, Kurynnyi IM, Borzykh NO, Tymbaliuk YaV, Shypunov VG. Tactics of Surgical Treatment of Wounded with Gunshot Injuries of the Upper Limb in Modern Conditions. *Visnyk Ortopedii Travmatologii Protezuvannia.* 2021 Oct 12;2(109):10-7.
4. Luzan A. Znebolennya ta sedatsiya pid chas tryvaloyi dopomohy v pol'ovyykh umovakh – nastanovy Surgical CCC Viys'kova khirurgiya – nastanovy Deployed Medicine [Internet]. GMKA – Global Medical Knowledge Alliance; 2024 [cited 2024 Jun 7]. Available from: <https://gmka.org/uk/znebolennya-sedatsiya-pid-chas-tryvaloyi-dopomogy-v-polovyykh-umovah-sccc/>. [in Ukrainian].
5. Pamplin JC, Fisher AD, Penny A, Olufs R, Rapp J, Hampton KK, et al. Analgesia and Sedation Management During Prolonged Field Care. *J Spec Oper Med.* 2017 Spring;17(1):106-20. doi: 10.55460/KNC7-FF9M.
6. Yassin AM, Mohamed M, Elsir K, Ahmed M. Case report of substantial reconstruction of second ray segment by osteo-tendo-cutaneous pedicled radial forearm flap. *Int J Surg Case Rep.* 2024 May;118:109646. doi: 10.1016/j.ijscr.2024.109646.
7. Mukit M, McCandless MG, Davidson JC, Hopper S, Jabbour JI, Davidson SF, et al. The Evolution of Hand Injuries at a State's Only Level I Trauma Center: A Look From the 1980s Through the Global Pandemic. *Cureus.* 2024 Feb 25;16(2):e54882. doi: 10.7759/cureus.54882.
8. Tosti R, Eberlin KR. «Damage Control» Hand Surgery: Evaluation and Emergency Management of the Mangled Hand. *Hand Clin.* 2018 Feb;34(1):17-26. doi: 10.1016/j.hcl.2017.09.002.
9. Anderson SR, Vincent JA, Wimalawansa SM. Multi-staged management of a mangled, exploded hand crush injury with long-term outcome: the critical link between surgery and therapy. *BMJ Case Rep.* 2022 May 20;15(5):e248429. doi: 10.1136/bcr-2021-248429.
10. Bumbasirevic M, Stevanovic M, Lesic A, Atkinson HD. Current management of the mangled upper extremity. *Int Orthop.* 2012 Nov;36(11):2189-95. doi: 10.1007/s00264-012-1638-y.
11. Beeharry MW, Walden-Smith T, Moqem K. Limb Salvage vs. Amputation: Factors Influencing the Decision-Making Process and Outcomes for Mangled Extremity Injuries. *Cureus.* 2022 Oct 28;14(10):e30817. doi: 10.7759/cureus.30817.
12. Reddy RP, Gao T, Chen J, Goitz R, Kaufmann RA, Fowler JR. The Effect of Timing Between Traumatic Flexor Tendon Injury of the Hand and Surgical Intervention on Repair Failure Rates. *Orthopedics.* 2024 Mar-Apr;47(2):113-7. doi: 10.3928/01477447-20230804-06.
13. Tigre JY, Puerto A, Khalafallah AM, Burks SS. Timing of surgical intervention in peripheral nerve injuries from gunshot wounds: Management and review of the literature. *Surg Neurol Int.* 2024 May 31;15:178. doi: 10.25259/SNI_197_2024.

14. Morales L, Goffin P, Jorcano E, Reina MA, Sala-Blanch X. Comparative anatomical study of digital block with the WALANT, interdigital, and transthecal techniques. *Reg Anesth Pain Med.* 2024 May 9; *rapm-2024-105529*. doi: 10.1136/rapm-2024-105529.

15. Moody AE, Miller ST, Tupinio MR, Newberry CM, Mangleson J, Swenson JD. Fascial plane approach to anesthetizing the radial, median, and ulnar nerves: an educational review. *Reg Anesth Pain Med.* 2024 Apr 2;49(4):285-288. doi: 10.1136/rapm-2023-104794.

16. Lalonde DH, Gruber MM, Ahmad AA, Langer MF, Sepehrpour S. *New Frontiers in Wide-Awake Surgery.* *Plast Reconstr Surg.* 2024 Jun 1;153(6):1212e-1223e. doi: 10.1097/PRS.00000000000011414.

TOPOGRAPHIC-ANATOMIC AND PHARMACOLOGY JUSTIFICATION OF THE CHOICE OF THE METHOD OF HAND ANESTHESIA

Abstract. The need to study anatomical and functional features of the hand is determined by the tendency to increase the number of hand injuries both among military personnel and among civilians who suffered from hostilities in Ukraine.

The study aimed to justify the choice of the method of analgesia in the hand region, taking into account topographic-anatomical and pharmacological features.

Material and methods. A study of topographical anatomical and pharmacological justification of the choice of the method of anesthesia of the hand has been carried out through the comparison of the data of the existing practice guidelines for hand analgesia, considering the modern conditions of providing medical care in Ukraine.

The results. In everyday practice, sensitivity disorders of the skin of fingers and hands are recognized during examination based on the territorial distribution of nerves. Conductor blockade at the level of the wrist allows for painless surgery on any part of the hand: anesthesia occurs after 10-15 minutes, so it is recommended to add infiltration anesthesia to the intervention area. Recently, the method of introducing a local anesthetic with adrenaline for regional anesthesia under ultrasound control (ropivacaine or lidocaine, etc.) has become widespread, which provides longer anesthesia in smaller doses. At the same time, ultrasound imaging is recommended for any regional blockades, except for blockades on the fingers.

In long-term and traumatic operations on the hand, traumatologists use high conduction, perineural anesthesia, choosing supraclavicular subclavian or axillary parts of the shoulder plexus. Regional anesthesia is a useful technique that can significantly reduce or relieve extremity pain without the risk of opioid side effects or benzodiazepines, such as respiratory depression, sedation, and hypotension. However, with this technique, there is a risk of severe side effects, as well as lethality with proximal injections or anesthetic administration directly into the vessel. With this in mind, an attempt has been made in the instructions to find a balance between the overall risks and potential benefits of this method, recommending the optimal execution technique (for example, the use of ultrasound), a limited number of areas of the blockade, and the safest combination of drugs and their doses.

Conclusions. It is necessary to know the topographical and anatomical relationship of nerves and arteries of the hand, as well as the pharmacokinetics of painkillers and sedatives to solve important theoretical problems related to hand surgery.

Key words: hand innervation, local anesthesia, traumatology, medicine.

Відомості про авторів:

Бірюк Ігор Григорович – кандидат медичних наук, доцент, завідувач кафедри медицини катастроф та військової медицини закладу вищої освіти Буковинського державного медичного університету, м. Чернівці;

Хмара Тетяна Володимирівна – доктор медичних наук, професор, професор кафедри анатомії людини імені М. Г. Туркевича закладу вищої освіти Буковинського державного медичного університету, м. Чернівці;

Комар Тетяна Василівна – доктор філософії, асистент кафедри патологічної анатомії закладу вищої освіти Буковинського державного медичного університету, м. Чернівці;

Заморський Ігор Іванович – доктор медичних наук, професор, завідувач кафедри фармакології закладу вищої освіти Буковинського державного медичного університету, м. Чернівці;

Ковальчук Петро Євгенович – кандидат медичних наук, доцент, завідувач кафедри травматології та ортопедії закладу вищої освіти Буковинського державного медичного університету, м. Чернівці.

Куковська Ірина Любомирівна – кандидат медичних наук, доцент кафедри медицини катастроф та військової медицини закладу вищої освіти Буковинського державного медичного університету, м. Чернівці;

Сикирицька Тетяна Богданівна – кандидат медичних наук, доцент кафедри дитячої хірургії, отоларингології та офтальмології закладу вищої освіти Буковинського державного медичного університету, м. Чернівці.

Information about the authors:

Biriuk Ihor G. – Candidate of Medical Sciences, Associate Professor, Chief of the Department of Disaster Medicine and Military Medicine of the Bukovinian State Medical University, Chernivtsi;

Khmara Tatiana V. – Doctor of Medicine Sciences, Professor, Professor of the Department of Human Anatomy named after MG Turkevich of the Bukovinian State Medical University, Chernivtsi;

Komar Tetiana V. – Doctor of Philosophy, Assistant of the Department of Pathological Anatomy of the Bukovinian State Medical University, Chernivtsi;

Zamorskii Ihor I. – Doctor of Medicine, Professor, Chief of the Department of Pharmacology of the Bukovinian State Medical University, Chernivtsi;

Kovalchuk Petro Ye. – Candidate of Medical Sciences, Associate Professor, Head of the Department of Traumatology and Orthopedics of the Bukovinian State Medical University, Chernivtsi.

Kukovs'ka Iryna L. – Candidate of Medical Sciences, Associate Professor of the Department of Disaster Medicine and Military Medicine of the Bukovinian State Medical University, Chernivtsi;

Sykyrytska Tatiana B. – Candidate of Medical Sciences, Associate Professor of the Department of Pediatric Surgery, Otolaryngology and Ophthalmology of the Bukovinian State Medical University, Chernivtsi.

Надійшла 06.05.2024 р.