



# НЕОНАТОЛОГІЯ, ХІРУРГІЯ ТА ПЕРИНАТАЛЬНА МЕДИЦИНА

ISSN 2226-1230 (PRINT)  
ISSN 2413-4260 (ONLINE)

Щоквартальний медичний науково-практичний журнал  
Видається з 2011 р.

Свідоцтво про державну реєстрацію серія KB №18106-6906 від 2.09.2011 р.  
Ідентифікатор медіа R30-02791 (Витяг з Реєстру суб'єктів у сфері медіа-реєстрів Національної ради України з питань телебачення і радіомовлення від 07.03.2024 № 690)

Засновники: Буковинський державний медичний університет  
Всеукраїнська громадська організація «Асоціація неонатологів України»

Відповідно до «Переліку наукових фахових видань України, в яких можуть публікуватися результати дисертаційних робіт на здобуття наукових ступенів доктора наук, кандидата наук та ступеня доктора філософії (відповідно до Порядку формування Переліку наукових фахових видань України, затвердженого наказом МОН України від 15 січня 2018 року № 32, зареєстрованого в Мін'юсті України 06 лютого 2018 року за № 148/21600):  
- Наказом Міністерства освіти і науки України від 17.03.2020 року № 409, зареєстрованим у Міністерстві юстиції України 06.02.2018 року за № 148/21600, видання внесено до Переліку наукових фахових видань України, в яких можуть публікуватися результати дисертаційних робіт на здобуття наукових ступенів доктора наук, кандидата наук та ступеня доктора філософії, Категорія «Б».  
- Наказом Міністерства освіти і науки України від 23.08.2023 року № 1035 видання перенесене з Категорії «Б» до Категорії «А».

Журнал включений у каталоги та наукометричні бази: Національна бібліотека ім. В.І. Вернадського (National Library of Ukraine), «Українська науково-освітня телекомунікаційна мережа URAN (Open Journal Systems), CrossRef, WorldCat, Google Akademi, Index Copernicus, BASE, DOAJ, Scilit, Scopus, EBSCO.

## NEONATOLOGY, SURGERY AND PERINATAL MEDICINE medical scientific journal

Key title: Neonatologîa, hîrurgiã ta perinatal'na medicina (Onl ine)  
Abbreviated key title: Neonatol. hîr . perinat. med. (Online)

### ГОЛОВНИЙ РЕДАКТОР

**Бойчук Тарас Миколайович** – д.мед.н., професор, професор кафедри гістології, цитології та ембріології Буковинського державного медичного університету, Академік Академії наук вищої школи України, Заслужений діяч науки і техніки України; спеціальність «Патологічна фізіологія» (м.Чернівці, Україна)

### ШЕФ-РЕДАКТОР

**Знаменська Тетяна Костянтинівна** – член-кореспондент НАМН України, д.мед.н., професор, заступник директора з перинатальної медицини ДУ «Інститут педіатрії, акушерства і гінекології імені академіка О. М. Лук'янової НАМН України», Президент Всеукраїнської громадської організації «Асоціація неонатологів України», Заслужений лікар України; спеціальність «Неонатологія» (м. Київ, Україна)

### РЕДАКЦІЙНА РАДА

#### Заступники головного редактора:

**Годованець Юлія Дмитрівна** – д.мед.н., професор, професор кафедри педіатрії, неонатології та перинатальної медицини Буковинського державного медичного університету; спеціальність «Неонатологія» (м. Чернівці, Україна)

**Юзько Олександр Михайлович** – д.мед.н., професор, завідувач кафедри акушерства та гінекології Буковинського державного медичного університету; спеціальність «Акушерство та гінекологія» (м. Чернівці, Україна)

**Горбатюк Ольга Михайлівна** – д.мед.н., професор, професор кафедри хірургії, ортопедії та травматології Національного університету охорони здоров'я України імені П.Л. Шупика; спеціальність «Дитяча хірургія» (м. Київ, Україна)

#### Наукові консультанти:

**Добрянський Д.О.** – д.мед.н., професор, професор кафедри педіатрії Львівського національного медичного університету імені Данила Галицького; спеціальність «Неонатологія» (м. Львів, Україна)

**Гречанина О.Я.** – член-кореспондент НАМН України, д.мед.н., професор, директор Українського інституту клінічної генетики ВДНЗ «Харківський державний медичний університет МОЗ України»; спеціальність «Медична генетика» (м. Харків, Україна)

**Дронова В.Л.** – д.мед.н., професор, перший заступник директора з науково-організаційної роботи ДУ «Інститут педіатрії, акушерства і гінекології імені академіка О. М. Лук'янової НАМН України», керівник відділення оперативної гінекології; спеціальність «Акушерство та гінекологія» (м. Київ, Україна)

**Похилько В.І.** – д.мед.н., професор, проректор з науково-педагогічної та виховної роботи, професор кафедри педіатрії №1 з пропедевтикою та неонатологією Полтавського державного медичного університету; спеціальність «Дитяча анестезіологія» (м. Полтава, Україна)

**Нечитайло Ю.М.** – д.мед.н., професор, завідувач кафедри педіатрії, неонатології та перинатальної медицини Буковинського державного медичного університету; спеціальність «Педіатрія» (м. Чернівці, Україна)

**Македонський І.О.** – д.мед.н., професор, директор Медичного центру матері та дитини ім. Руднева, професор кафедри клінічної лабораторної діагностики Дніпропетровського національного університету імені О.Гончара МОН України; спеціальність «Дитяча хірургія» (м. Дніпро, Україна)

**Деньга О.В.** – д.мед.н., професор, завідувач відділу епідеміології та профілактики основних стоматологічних захворювань, стоматології дитячого віку та ортодонції ДУ «Інститут стоматології та щелепно-лицевої хірургії НАМН України»; спеціальність «Стоматологія» (м. Одеса, Україна)

**Владимиров О.А.** – д.мед.н., професор, завідувач кафедри реабілітаційної медицини, фізичної терапії і спортивної медицини НУОЗ України імені П.Л.Шупика (м.Київ, Україна)

**Давиденко І.С.** – д.мед.н., професор, завідувач кафедри патологічної анатомії Буковинського державного медичного університету, дійсний член Міжнародної Академії Патології; спеціальність «Патологічна анатомія» (м.Чернівці, Україна)

#### Наукові редактори розділів журналу:

**Неонатологія** – Клименко Т.М., д.мед.н., професор, завідувач кафедри педіатрії №3 та неонатології Харківського національного медичного університету (м. Харків, Україна)

**Медична генетика** – Горовенко Н.Г., член-кореспондент НАМН України, д.мед.н., професор, завідувач кафедри медичної та лабораторної генетики Національного університету охорони здоров'я України імені П. Л. Шупика. (м. Київ, Україна)

**Дитяча хірургія** – Лосев О.О., д.мед.н., професор, завідувач кафедри дитячої хірургії Одеського Національного медичного університету (м. Одеса, Україна)

**Педіатрія** – Сорокман Т.В., д.мед.н., професор, декан медичного факультету №4, професор кафедри педіатрії та медичної генетики Буковинського державного медичного університету (м. Чернівці, Україна).

**Акушерство та гінекологія** – Андрієць О.А., д.мед.н., професор, професор кафедри акушерства та гінекології Буковинського державного медичного університету (м. Чернівці, Україна)

**Стоматологія** – Савічук Н.О., д.мед.н., професор, проректор з наукової роботи, професор кафедри стоматології дитячого віку Національного університету охорони здоров'я України імені П. Л. Шупика (м.Київ, Україна)

**Фізична та реабілітаційна медицина** – Поляńska О.С., д.мед.н., професор, професор кафедри внутрішньої медицини, фізичної реабілітації та спортивної медицини Буковинського державного медичного університету (м.Чернівці, Україна)

**Патологія** – Ткачук С.С., д.мед.н., професор, завідувачка кафедри фізіології ім. Я.Д.Кіршенблата Буковинського державного медичного університету (м.Чернівці, Україна)

#### Відповідальний редактор журналу «Неонатологія, хірургія та перинатальна медицина»

**Бабінцева А.Г.** – д.мед.н., професор, професор кафедри педіатрії, неонатології та перинатальної медицини Буковинського державного медичного університету (м. Чернівці, Україна)

#### Відповідальний редактор електронної версії журналу в системі Open Journal Systems (OJS):

**Годованець О.С.** – к.мед.н., доцент, доцент кафедри педіатрії, неонатології та перинатальної медицини Буковинського державного медичного університету (м. Чернівці, Україна)

## РЕДАКЦІЙНА КОЛЕГІЯ:

### НЕОНАТОЛОГІЯ:

Амбалаванан Н. (м. Бірмінгем, США)  
Батман Ю.А. (м. Київ, Україна)  
Воробйова О.В. (м. Київ, Україна)  
Дессі А. (м. Кальярі, Італія)  
Ковальова О.М. (м. Полтава, Україна)  
Курліна Т.В. (м. Київ, Україна)  
Куртяну А.М. (м. Кишинів, Молдова)  
Мавропуло Т.К. (м. Дніпро, Україна)  
Мазманян П.А. (м. Єреван, Вірменія)  
Павлишин Г.А. (м. Тернопіль, Україна)  
Полін Р. (м. Нью-Йорк, США)  
Похилько В.І. (м. Полтава, Україна)  
Редько І.І. (м. Запоріжжя, Україна)  
Рейтерер Ф. (м. Грац, Австрія)  
Ріга О.О. (м. Харків, Україна)  
Кісельова М.М. (м. Львів, Україна)  
Нікуліна Л.І. (м. Київ, Україна)  
Шунько Є.С. (м. Київ, Україна)  
Яблонь О.С. (м. Вінниця, Україна)

### ДИТЯЧА ХІРУРГІЯ:

Бабуч С.І. (м. Кишинів, Молдова)  
Боднар О.Б. (м. Чернівці, Україна)  
Бензар І.М. (м. Київ, Україна)  
Власов О.О. (м. Дніпро, Україна)  
Гулів Ч.Б. (м. Баку, Азербайджан)  
Дмитряков В.О. (м. Запоріжжя, Україна)  
Коноплицький В.С. (м. Вінниця, Україна)  
Левницька С.А. (м. Чернівці, Україна)  
Мельниченко М.Г. (м. Одеса, Україна)  
Микиєв К.М. (м. Бишкек, Киргизстан)  
Наконечний А.Й. (м. Львів, Україна)  
Пругула В.П. (м. Київ, Україна)  
Руденко О.Є. (м. Київ, Україна)  
Савицька Е. (м. Варшава, Польща)  
Сокольник С.О. (м. Чернівці, Україна)  
Спатару Р.І. (м. Бухарест, Румунія)  
Фофанов О.Д. (м. Івано-Франківськ, Україна)  
Хамраєв А.Ж. (м. Ташкент, Узбекистан)

### АКУШЕРСТВО ТА ГІНЕКОЛОГІЯ:

Абрамян Р.А. (м. Єреван, Вірменія)  
Багірова Х.Ф. (м. Баку, Азербайджан)  
Бойчук А.В. (м. Тернопіль, Україна)  
Геряк С.М. (м. Тернопіль, Україна)  
Гнатко О.П. (м. Київ, Україна)  
Громова А.М. (м. Полтава, Україна)  
Дубоссарська З.М. (м. Дніпро, Україна)  
Каліновська І.В. (м. Чернівці, Україна)  
Кравченко О.В. (м. Чернівці, Україна)  
Лазуренко В.В. (м. Харків, Україна)  
Ліхачов В.К. (м. Полтава, Україна)  
Макачук О.М. (м. Івано-Франківськ, Україна)  
Маркін Л.Б. (м. Львів, Україна)  
Назаренко Л.Г. (м. Харків, Україна)  
Лонгфорд Н.Т. (м. Лондон, Великобританія)  
Окоєв Г.Г. (м. Єреван, Вірменія)  
Пирогова В.І. (м. Львів, Україна)  
Потапов В.О. (м. Дніпро, Україна)  
Резніченко Г.І. (м. Запоріжжя, Україна)  
Щербина М.О. (м. Харків, Україна)

### ПЕДІАТРІЯ:

Аряєв М.Л. (м. Одеса, Україна)  
Безрук В.В. (м. Чернівці, Україна)  
Бойченко А.Д. (м. Харків, Україна)  
Боконбаєва С.Д. (м. Бишкек, Киргизія)  
Вакуленко Л.І. (м. Дніпро, Україна)  
Гончарь М.О. (м. Харків, Україна)  
Денисова М.Ф. (м. Київ, Україна)  
Іванько О.Г. (м. Запоріжжя, Україна)  
Квашніна Л.В. (м. Київ, Україна)  
Ковтюк Н.І. (м. Чернівці, Україна)  
Котова Н.В. (м. Одеса, Україна)  
Кирилова Л.Г. (м. Київ, Україна)  
Кривопустов С.П. (м. Київ, Україна)  
Крючко Т.О. (м. Полтава, Україна)

Марушко Т.В. (м. Київ, Україна)  
Починок Т.В. (м. Київ, Україна)  
Ралі І.І. (м. Кишинів, Молдова)  
Сенаторова Г.С. (м. Харків, Україна)  
Сміян І.С. (м. Тернопіль, Україна)  
Сокольник С.В. (м. Чернівці, Україна)  
Токарчук Н.І. (м. Вінниця, Україна)  
Шадрін О.Г. (м. Київ, Україна)  
Ященко Ю.Б. (м. Київ, Україна)

### МЕДИЧНА ГЕНЕТИКА:

Веропотвелян М.П. (м. Кривий Ріг, Україна)  
Галаган В.Д. (м. Київ, Україна)  
Гнатейко О.З. (м. Львів, Україна)  
Ластівка І.В. (м. Чернівці, Україна)

### СТОМАТОЛОГІЯ:

Бамбуляк А.В. (м. Чернівці, Україна)  
Годованець О.І. (м. Чернівці, Україна)  
Кузник Н.Б. (м. Чернівці, Україна)  
Мірчук Б.М. (м. Львів, Україна)  
Райлян С.К. (м. Кишинів, Молдова)

### ФІЗИЧНА ТА РЕАБІЛІТАЦІЙНА МЕДИЦИНА:

Дорофєєва О.Є. (м. Київ, Україна)  
Єжова О.О. (м. Суми, Україна)  
Неханевич О.В. (м. Дніпро, Україна)  
Романчук О.П. (м. Одеса, Україна)

### ПАТОЛОГІЯ:

Заморський І.І. (м. Чернівці, Україна)  
Зяблицев С.В. (м. Київ, Україна)  
Проняєв Д.В. (м. Чернівці, Україна)  
Роговий Ю.Є. (м. Чернівці, Україна)  
Ситнікова В.О. (м. Одеса, Україна)  
Слободян О.М. (м. Чернівці, Україна)  
Степаненко О.Ю. (м. Харків, Україна)  
Цигикало О.В. (м. Чернівці, Україна)  
Марковський В.Д. (м. Харків, Україна)

Рекомендовано до друку та поширення через мережу Internet рішенням Вченої ради

Буковинського державного медичного університету

Протокол №14 від 23 травня 2024 року

## НАУКОВА РЕДАКЦІЯ ЖУРНАЛУ

Редакційно-видавничий відділ

Буковинського державного медичного університету МОЗ України

Адреса: 58002, Чернівці, площа Театральна, 2

Код ЄДРПОУ 02010971

Керівник відділу - Волошенюк Ірина Олексіївна

Контактний телефон: +38 (0372) 52-39-63

e-mail: print@bsmu.edu.ua

## ВИДАВЕЦЬ

ТОВ «Редакція журналу «Неонатологія, хірургія та перинатальна медицина»

Адреса: 04053, м. Київ, пров. Бехтерівський, 4Б, оф. 47

Код ЄДРПОУ 42656224

Директор видавництва - Кушнір Віталій Миколайович

Контактні телефони: +380673270800

e-mail: v.kushnir1111@gmail.com

Передплатний індекс: 89773.

Адреса для листування: Буковинський державний медичний університет МОЗ України, Театральна площа, 2, м. Чернівці, 58002, Україна. Заступнику головного редактора журналу "Неонатологія, хірургія та перинатальна медицина" професору Годованець Юлії Дмитрівні.

Контактний телефон: +38(050)6189959

e-mail: neonatology@bsmu.edu.ua

Офіційний web-сайт журналу: <http://neonatology.bsmu.edu.ua/>

(Українська науково-освітня телекомунікаційна мережа "URAN", проект «Наукова періодика України, в рамках некомерційного проекту PublicKnowledge Project

## Електронна версія журналу представлена:

Національна бібліотека ім. В.І.Вернадського (м. Київ, Україна), Наукова періодика України, №347,

web-сайт: <http://www.irbis-nbuv.gov.ua/>

Буковинський державний медичний університет МОЗ України (м. Чернівці, Україна),

web-сайт: [http://www.bsmu.edu.ua/uk/science/scientific\\_mags\\_bsmu/neonatal](http://www.bsmu.edu.ua/uk/science/scientific_mags_bsmu/neonatal)

Журнал розсилається згідно Державного реєстру у провідні бібліотеки,

державні установи та вищі медичні навчальні заклади України.

Публікаційна етика журналу відповідає положенням «Єдині вимоги до рукописів, що представляються в біомедичні журнали, підготовки та редагування біомедичних публікацій» Міжнародного Комітету Редакторів Медичних Журналів (International Committee of Medical Journal Editors (ICMJE) <http://www.icmje.org/>)

Редакція журналу підтримує міжнародні принципи наукових публікацій згідно рекомендацій Комітету з етики публікацій (COPE), Довіднику журналів відкритого доступу (DOAJ), Асоціації наукових видавців відкритого доступу (OASPA) та Всесвітньої асоціації медичних редакторів (WAME)



УДК: 616.37.013.018-06:6166.379-008  
DOI: 10.24061/2413-4260. XIV.2.52.2024.15

## HISTOMORPHOLOGICAL PECULIARITIES OF THE PANCREATIC PARENCHYMA IN RATS WITH ALLOXAN-INDUCED DIABETES OF DIFFERENT DURATION

*O. A. Olenovych, T. M. Boychuk,  
I. S. Davydenko, O. M. Davydenko*

Bukovinian State Medical University  
(Chernivtsi, Ukraine)

### Summary

*The study of pathohistological and morphofunctional changes in the endocrine pancreas is an integral part of experimental diabetology, which allows obtaining a significant amount of information on various aspects of the etiology and pathogenesis of diabetes and its complications using experimental animal models.*

*Aim of the study* was to conduct a comprehensive evaluation of histostructure peculiarities of the pancreas and the reparative potential of the affected pancreatic islets of Langerhans in rats with alloxan-induced experimental diabetes mellitus (EDM) of different duration.

**Materials and methods.** *The experiments were performed on 63 white non-linear adult male rats, experimental diabetes mellitus (EDM) was induced in 53 of them (10 intact rats served as control group). At 10, 20, 25, 30, 40 and 45 days after the administration of the diabetogenic substance, the experimental animals were withdrawn from the experiment, the pancreas was removed and serial sections were made, stained with hematoxylin and eosin according to the standard technique, as well as with aldehyde fuchsin – for the identification of  $\beta$ -cells of the islets of Langerhans. To quantify the endocrine part of the pancreas, the average diameter of the islets of Langerhans ( $\mu\text{m}$ ), the average number of cells in the islets of Langerhans in the profile of the histological section, as well as the specific volume of the islets of Langerhans in the pancreatic tissue (%) were studied in serial histological sections.*

**Results.** *The course of alloxan-induced EDM was accompanied by significant destructive-degenerative changes in the pancreatic islets during all observation periods. On the 11th day after alloxan administration, most of the cells of the islets of Langerhans were in a state of necrosis with signs of karyopyknosis and karyorrhexis. As a result of alterative processes, the number and size of islets of Langerhans, their specific volume in the pancreatic tissue, and the average number of cells in them were greatly reduced. No specific staining of  $\beta$ -cells with aldehyde fuchsin was detected. Moderate swelling of the pancreatic interstitium, focal dystrophic processes in the epitheliocytes of the exocrine pancreas, sometimes with pronounced microcystic formations, were found on the 11th day of the experiment.*

*On the 21st and 26th day after alloxan administration, the specific volume, the size of the pancreatic islets of Langerhans and their cellularity parameters continued to decrease reliably. The majority of Langerhans islets were in a state of necrosis, but signs of karyolysis, observed mainly in the center of the islets, were added to the previously existing signs of karyopyknosis and karyorrhexis. The cells of the exocrine pancreas showed no visible signs of alteration, indicating their recovery after the 11th day of the experiment.*

*In the 31-day EDM, all the main trends observed in the previous stages of the experiment were maintained, with the exception of necrotic changes in the cells of the islets of Langerhans – no necrotic insulocytes were detected. However, no  $\beta$ -cells were detected in the pancreatic islets, similar to the situation on days 21 and 26 of the experiment. Similar histologic and morphometric results were obtained on day 41 of the experiment. The decrease in cytarity of the preserved islets was maximal in the 46-day EDM for the entire duration of the experiment, and aldehyde-fuchsin staining of histological sections did not reveal even single  $\beta$ -cells in the pancreatic islets of Langerhans.*

**Conclusions.** *A single intraperitoneal administration of alloxan solution at a dose of 160 mg/kg bw to experimental animals induced pathomorphologic changes in the islet part of the pancreas, which had a significant degenerative-destructive character already on the 11th day of the experiment, increased and persisted at all its stages. The diabetogenic cytotoxin alloxan caused severe dystrophic changes in the pancreatic islets of varying intensity at all stages of the experiment – from karyopyknosis/karyorrhexis beginning on the 11th day of observation to their burden with karyolysis beginning on the 21st day of observation. The necrobiotic processes led to a reliable decrease in the endocrine parenchyma and a decrease in the specific volume of the islets of Langerhans in the pancreatic tissue, a decrease in the average size of the islets of Langerhans with a significant reduction in their cellular composition. The beta-cells of the islets of Langerhans exceptionally served as a morphofunctional substrate for the pancreatotoxic effect of alloxan, while the cells of the exocrine pancreas did not show any significant signs of alteration already after the 11th day of the experiment. The absence of even single  $\beta$ -cells in the pancreatic islets at all time points of the experiment (when histological sections were stained with aldehyde-fuchsin) indicates the irreversibility of their damage and the absence of reparative regeneration. Alloxan-induced destruction of  $\beta$ -cells with subsequent loss of their secretory activity confirms the validity of the simulated experimental model for the development of decompensated diabetes in animals due to insulin deficiency.*

**Key words:** Alloxan; Experimental Diabetes mellitus; Pancreas.

### Introduction

Today, diabetes mellitus occupies a leading place in the structure of endocrine pathology and is one of the most important scientific and medical problems. Diabetes mellitus is considered a «non-infectious pandemic», affecting more than 170 million people worldwide at the beginning of the 21st century. The silent, non-infectious diabetes epidemic claims 4.2 million lives annually, three times more than COVID-19 in 2020 [1].

At this time, nearly half a billion people worldwide are living with diabetes. Experts predict that by 2030, the total prevalence of diabetes could reach 438 million patients, or 6.6 % of the world's population. Experts predict that this number will increase and that by 2045, one in ten people on the planet could be living with diabetes [2].

In addition to the rapid increase in morbidity, the priority of diabetes in health care practice is associated with early disability of patients due to severe diabetic complications.

Despite a large number of comprehensive studies on the etiologic, pathogenetic, functional and morphologic aspects of diabetic complications, there are still open and controversial questions that require detailed investigation. In this regard, experimental diabetology is of great importance because a significant amount of information on various aspects of the etiology and pathogenesis of diabetes mellitus and its complications has been obtained precisely as a result of preclinical studies using experimental animal models [3].

Among the variety of experimental models of diabetes mellitus, non-genetic experimental models of diabetes using hydrophilic  $\beta$ -cell glucose analogues, such as alloxan, streptozotocin, chlorozotocin, cyproheptadine, etc., are considered the most easily reproducible [4-7]. In this category of DM models, the use of alloxan is the most widespread – it allows to unambiguously determine the type of DM induced in the experiment, since it has cytostatic properties with respect to pancreatic islet  $\beta$ -cells, thus providing an objective assessment of the processes studied [8-11].

There are a large number of modifications of alloxan diabetes, the severity of which varies depending on the method of alloxan administration and its dosage [12, 13]. At the same time, clinical and biochemical signs of diabetes (hyperglycemia, glucosuria, polyuria, polydipsia, weight loss, decrease in the concentration of C-peptide and insulin, increase in the concentration of glycated hemoglobin, etc.) do not allow to reliably assess the degree of damage to endocrinocytes of pancreatic islets [12, 13]. Meanwhile, the determination of pathohistological, morphofunctional changes in the endocrine pancreas has become an integral part of experimental diabetes research [14-16].

Considering that the objectives of the study were to perform a comprehensive evaluation of the histostructural peculiarities of the pancreas and the reparative potential of the affected pancreatic islets of Langerhans in rats with alloxan-induced experimental diabetes mellitus (EDM) of different duration.

### Material and methods

The experiments were performed on 63 white non-linear adult male rats, weighing 0.18-0.20 kg, maintained under identical standard vivarium conditions. Experimental DM was simulated by intraperitoneal administration of alloxan solution (alloxan monohydrate, Acros Organics, Belgium) at a dose of 160 mg/kg to 53 animals after 12 h of food deprivation with maintained access to water ad libitum.

At 10, 20, 25, 30, 40 and 45 days after administration of the diabetogenic substance, 53 animals with EDM and 10 (intact) rats of the control group were removed from the experiment – euthanasia was performed by decapitation under light ether anesthesia. The level of glucose in the blood samples taken at the moment of decapitation of the animals was determined and only those with persistent hyperglycemia exceeding 7.0 mmol/L were considered.

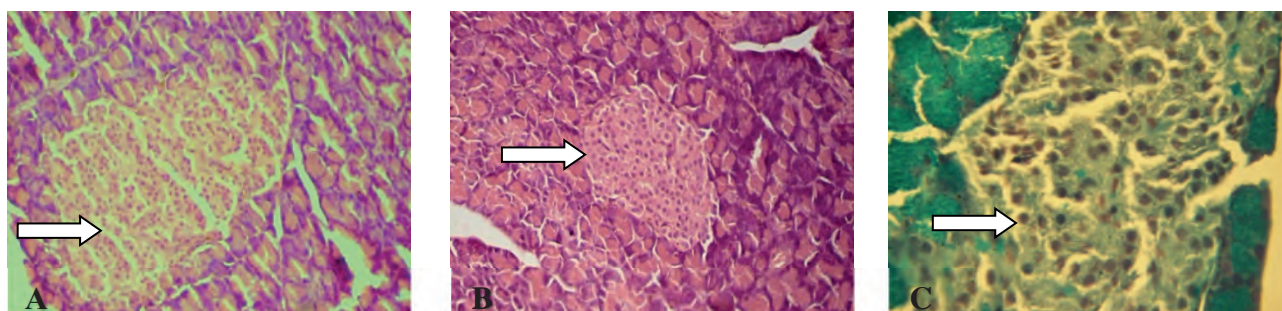
The pancreas was removed after the animals were decapitated. Paraffin-embedded material was serially sectioned at 5  $\mu$ m thickness and stained with hematoxylin and eosin using standard techniques [17-19] and with aldehyde-fuchsin to identify beta cells of the islets of Langerhans [20-22]. To quantify the endocrine part of the pancreas, the mean diameter of the islets of Langerhans ( $\mu$ m), the mean number of cells in the islets of Langerhans in the profile of the histological section, as well as the specific volume of the islets of Langerhans in the pancreatic tissue (%) were studied in serial histological sections. Morphometric results were obtained using the open-source software ImageJ 1.52 (National Institutes of Health, USA).

The data obtained were statistically processed using the licensed software Statistica for Windows 8.0 (Stat.soft. Inc., USA) with determination of the mean ( $\bar{X}$ ), standard error of the mean ( $S_x$ ), interquartile range (Q25-Q75). Reliability of between-group differences was assessed using the nonparametric Mann-Whitney rank test [23].

The research was conducted in accordance with the provisions of the EU Directive No. 609 (1986) and the Order of the Ministry of Health of Ukraine No. 690 dated 23.09.2009 «On Measures for Further Improvement of Organizational Norms for Work with Experimental Animals».

### Results

The results of our research showed no pathological changes in both the exocrine and endocrine pancreas of intact rats (Fig. 1A, 1B). The islets of Langerhans were mostly oval and round in shape, and only sometimes irregularly shaped. Very elongated islets were occasionally found, but not in every rat. The islets were clearly separated from the surrounding acinar parenchyma. Epitheliocytes in the islets were arranged in strands separated by capillaries. According to the literature, these characteristics of islet cells are typical for rats [11, 14, 16]. The cytoplasm of Langerhans islet cells was generally quite homogeneous, almost homogeneous, when stained with hematoxylin and eosin.



**Fig. 1.** The pancreas of an intact rat. Islet of Langerhans: A – of maximal size, staining of the histological section with hematoxylin and eosin, Ob.20 $\times$ ; Oc.10 $\times$ ; B – of minimal size, staining of histological section with hematoxylin and eosin, Ob.20 $\times$ ; Oc.10 $\times$ ; C – staining with aldehyde fuchsin, Ob.40 $\times$ ; Oc.10 $\times$ .

The central part of the islets is densely and uniformly filled with  $\beta$ -cells (80-90 % of the total number of insulocytes) and the periphery with  $\alpha$ -cells. On average,  $48.0 \pm 1.20$   $\beta$ -cells per islet were found in the islet portion of the intact rat pancreas. In the majority of islets,  $\beta$ -cells maintained a normal structure without dystrophy and signs of destruction, filling the islet evenly and maintaining the typical arrangement by strands. (Fig. 1B).

The course of alloxan-induced EDM was accompanied by significant destructive-degenerative changes in the pancreatic islets during all observation periods (Table). On the 11th day after alloxan administration, most of the cells of the islets of Langerhans were in a state of necrosis with signs of karyopyknosis and karyorrhexis (Fig. 2). As a result

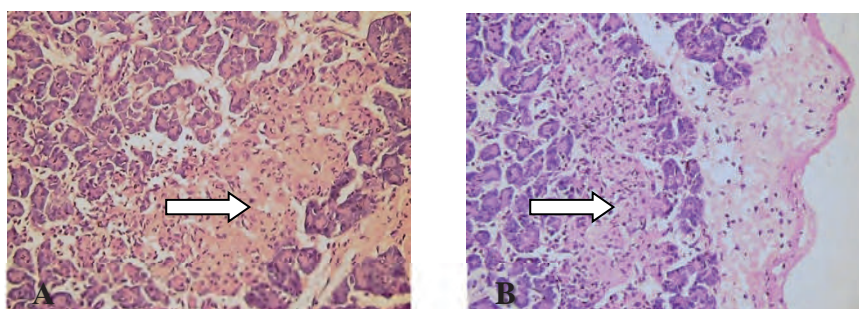
of the alterative processes, the number and size of the islets of Langerhans were greatly reduced. Their mean diameter was found to be twice lower in 11-day EDM than in controls, while the specific volume of Langerhans islets in pancreatic tissue was four times lower. The majority of the islets acquired an irregular shape, a clear border with the surrounding acinar parenchyma was often absent. The perimeter of islets mostly did not coincide with their cellularity – the average number of cells in the composition of islets of Langerhans, profiled by histological section, significantly decreased – by 68 % in 11-day EDM in comparison with the index of intact animals. In some places the islets practically disappeared. The parameters of islets of Langerhans did not depend on their location in the pancreatic tissue.

Table

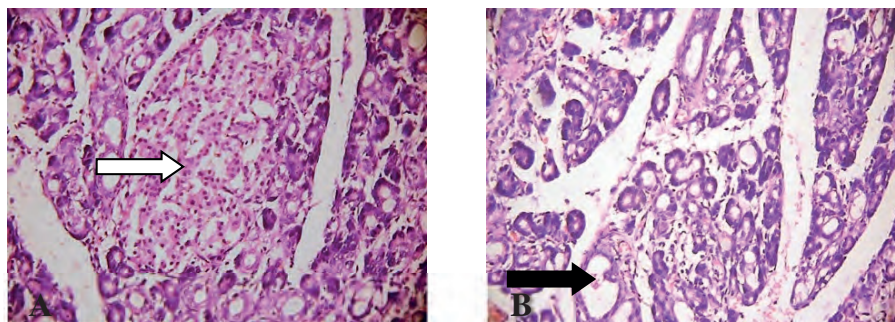
**Morphometric indices of endocrine pancreatic islets of animals with alloxan-induced experimental diabetes mellitus ( $X \pm Sx$  [Q1; Q3])**

Indices	Control, n=10	Groups, number of animals					
		11-day EDM, n=10	21-day EDM, n=9	26-day EDM, n=8	31-day EDM, n=10	41-day EDM, n=8	46-day EDM, n=8
Average number of cells in the islets of Langerhans in the profile of the histological section	128,0±9,24 [74,9; 181,1]	41,0±4,94 [20,1; 61,9] p<0,001	25,0±3,22 [10,6; 39,4] p<0,001 p <sub>1</sub> <0,05	23,0±3,97 [7,2; 38,8] p<0,001 p <sub>1</sub> <0,05 p <sub>2</sub> >0,8	26,0±4,16 [4,5; 47,5] p<0,001 p <sub>1</sub> =0,05 p <sub>2</sub> >0,7 p <sub>3</sub> >0,5	21,7±4,19 [4,0; 40,8] p<0,001 p <sub>1</sub> <0,05 p <sub>2</sub> >0,5 p <sub>3</sub> >0,8 p <sub>4</sub> >0,4	20,3±4,31 [5,0; 38,7] p<0,001 p <sub>1</sub> <0,05 p <sub>2</sub> >0,3 p <sub>3</sub> >0,5 p <sub>4</sub> >0,4 p <sub>5</sub> >0,7
Average diameter of the islets of Langerhans, $\mu\text{m}$	447,1±27,0 [311,0; 583,0]	223,2±23,53 [117,4; 328,6] p<0,001	23,4±3,15 [8,0; 41,0] p<0,001 p <sub>1</sub> <0,001	22,2±3,74 [7,9; 40,1] p<0,001 p <sub>1</sub> <0,001 p <sub>2</sub> >0,5	25,3±3,91 [8,5; 46,5] p<0,001 p <sub>1</sub> <0,001 p <sub>2</sub> =1,0 p <sub>3</sub> >0,5	21,1±3,25 [7,0; 38,0] p<0,001 p <sub>1</sub> <0,001 p <sub>2</sub> >0,4 p <sub>3</sub> >0,9 p <sub>4</sub> >0,4	20,2±3,67 [7,7; 35,3] p<0,001 p <sub>1</sub> <0,001 p <sub>2</sub> >0,5 p <sub>3</sub> >0,8 p <sub>4</sub> >0,4 p <sub>5</sub> >0,9
Specific volume of the islets of Langerhans in the pancreatic tissue, %	0,989±0,0190 [0,902; 1,076]	0,247±0,0161 [0,159; 0,335] p<0,001	0,121±0,0137 [0,056; 0,186] p<0,001 p <sub>1</sub> <0,001	0,122±0,0130 [0,063; 0,181] p<0,001 p <sub>1</sub> <0,001 p <sub>2</sub> >0,9	0,123±0,0138 [0,055; 0,191] p<0,001 p <sub>1</sub> <0,001 p <sub>2</sub> >0,7 p <sub>3</sub> >0,8	0,120±0,0135 [0,062; 0,178] p<0,001 p <sub>1</sub> <0,001 p <sub>2</sub> >0,9 p <sub>3</sub> >0,8 p <sub>4</sub> >0,7	0,118±0,0142 [0,061; 0,175] p<0,001 p <sub>1</sub> <0,001 p <sub>2</sub> >0,8 p <sub>3</sub> >0,7 p <sub>4</sub> >0,7 p <sub>5</sub> >0,8

Note: intergroup differences were assessed using the non-parametric Mann-Whitney test; p – probability of discrepancy of indices relative to control group; p<sub>1</sub> – probability of discrepancy of indices relative to group 1; p<sub>2</sub> – probability of discrepancy of indices relative to group 2; p<sub>3</sub> – probability of discrepancy of indices relative to group 3; p<sub>4</sub> – probability of discrepancy of indices relative to group 4; p<sub>5</sub> – probability of discrepancy of indices relative to group 5; n – number of animals.



**Fig. 2. The pancreas of a rat with 11-day experimental diabetes mellitus. Islet of Langerhans: A – located in the central parts of the pancreas, B – located under the capsule of the pancreas. Islet cells are mostly in a state of necrosis (karyopyknosis and karyorrhexis). Staining of histological section with hematoxylin and eosin. Ob.20 $\times$ . Oc.10 $\times$ .**



**Fig. 3.** The pancreas of a rat with 11-day experimental diabetes mellitus. Islet of Langerhans. A – islet cells are mostly in a state of necrosis (karyopyknosis, sometimes – karyorrhexis). Noticeable swelling of the interstitium of the pancreatic tissue (expansion of the interstitium without growth of fibroblasts and connective tissue fibers). The epithelium of the exocrine pancreas is in a state of dystrophy (marked darkening or excessive lightening of the epitheliocytes cytoplasm). A large number of microcystic expansions are visible in the area of the exocrine pancreas. Separate extensions are more visible (B). Staining of histological section with hematoxylin and eosin. Ob.20<sup>x</sup>. Oc.10<sup>x</sup>.

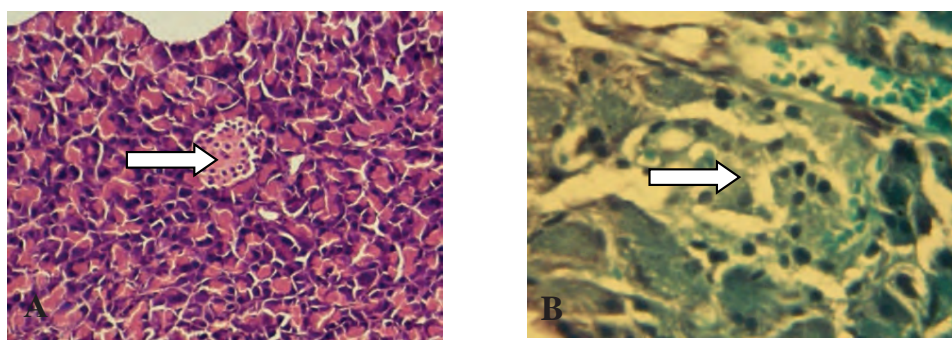
In addition to the above-mentioned histological and morphometric evidence of significant changes in the insular apparatus of the pancreas, it should also be noted that on the 11th day of the experiment a moderate swelling of the pancreatic interstitium was observed, ranging from minimal (Fig. 2) to more pronounced (Fig. 3). It should also be noted that there were focal dystrophic processes in the epitheliocytes of the exocrine pancreas, sometimes with noticeable microcystic formations (Fig. 3). In these areas, the dystrophic process in the exocrine pancreatic epitheliocytes was considerable.

No specific staining of  $\beta$ -cells with aldehyde-fuchsin was detected on day 11 of the experiment due to widespread necrotic processes.

On the 21st day after alloxan administration, the specific volume, the size of pancreatic islets and their cellularity parameters continued to decrease reliably

(Fig. 4) in comparison with intact animals as well as with the morphometric data of animals with 11-day EDM. In particular, on the 21st day of the experiment, the average number of cells in the composition of islets of Langerhans, profiled by histological section, decreased by 39.0 % compared to the previous term of the experiment, the average diameter of islets of Langerhans – by 89.5 %, and the specific volume of islets of Langerhans in the pancreatic tissue of experimental rats – by 51.0 % compared to the corresponding index in case of 11-day EDM.

Similar to the 11th day of observation, the majority of Langerhans islet cells in the 21-day EDM were in a state of necrosis, but signs of karyolysis, mainly in the center of the islets, were added to the previously existing signs of karyopyknosis and karyorrhexis (Fig. 4A, B). The cells of the exocrine pancreas showed no visible signs of alteration, indicating their recovery after day 11 of the experiment.

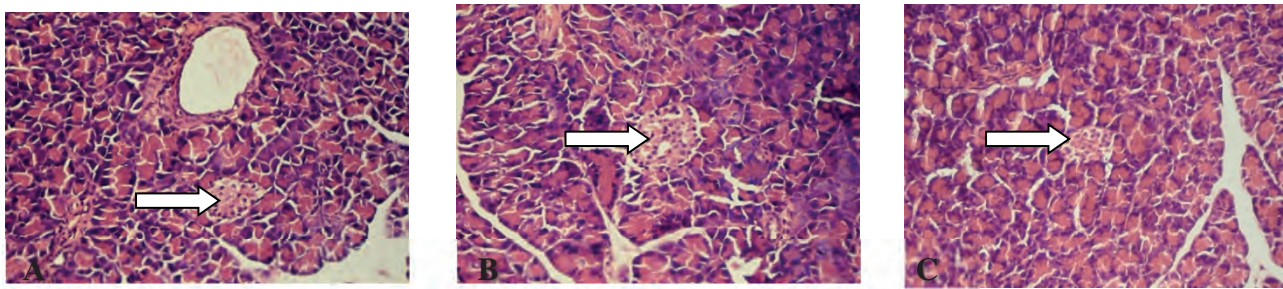


**Fig. 4.** The pancreas of a rat with 21-day experimental diabetes mellitus. Islet of Langerhans. A – staining of histological section with hematoxylin and eosin, Ob.20<sup>x</sup>. Oc.10<sup>x</sup>; B – staining of histological section with aldehyde fuchsin, Ob.40<sup>x</sup>. Oc.10<sup>x</sup>.

In the case of 26-day alloxan-induced EDM, all previous trends were maintained. Thus, the size of islets of Langerhans and their cytology parameters on day 26 of the experiment were as small as in the intact animals and in the experimental animals with 11-day EDM as in the previous term of the experiment (Fig. 5A). In particular, the average number of cells in the islets of Langerhans composition profiled by histological section in 26-day EDM was 82.0 % lower than the control level and 43.9 % lower than that of rats with 11-day EDM. The average diameter of Langerhans

islets decreased by 20.1 times compared to the level of intact animals and by 10.1 times compared to the 11-day EDM index. The specific volume of islets of Langerhans in the pancreatic tissue of experimental rats at this stage of observation remained 87.7 % lower than the control level.

On day 26 of the experiment, the majority of Langerhans islet cells were in a necrotic state, but in addition to the karyopyknosis and karyorrhexis observed previously, signs of karyolysis were observed here, as well as on day 21 of the experiment, mainly in the center of the islets (Fig. 5A).



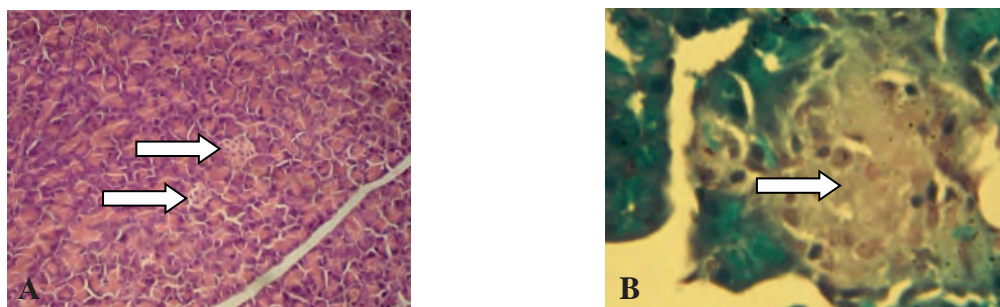
**Fig. 5. The pancreas of a rat with experimental diabetes mellitus: A – on 26<sup>th</sup> day of the experiment; B – on 31<sup>st</sup> day of the experiment; C – on 41<sup>st</sup> day of the experiment. Staining of histological section with hematoxylin and eosin. Ob.20<sup>x</sup>. Oc.10<sup>x</sup>.**

It should be emphasized that the cells of the exocrine pancreas showed no visible signs of alteration, indicating their stable recovery after 11 to 21 and 26 days of experimental alloxan diabetes and confirming the  $\beta$ -cell selectivity of the pancreatotoxic effect of alloxan.

On the 31st day after alloxan administration, all the main trends found on the 21st and 26th days of the experiment were preserved, with the exception of necrotic changes in the cells of the islets of Langerhans (Fig. 5B). Therefore, on the 31st day of the experiment, an average number of cells in the composition of islets of Langerhans, profiled by the histological section, was 4,9 times less than that of intact animals, an average diameter of islets of Langerhans was 17,7 times shorter, and the specific volume of islets of Langerhans in the pancreatic tissue of experimental rats with 31-day EDM – by 8 times, respectively. At the same time, no necrotic insulocytes were detected on the 31st day of the experiment (Fig. 5B). However, no  $\beta$ -cells were found in the pancreatic islets, similarly to the 21st and 26th day of the experiment. Therefore, despite the cessation of the progression of the changes in the islets of Langerhans on the 31st day of the experiment, there is no evidence of restoration of  $\beta$ -cells. It should also be noted that the cells of the exocrine pancreas showed no visible signs of alteration on the 31st day of experimental alloxan diabetes, which confirms the stable repair of these cells after the damage caused during the first 10 days of the experiment.

On the 41st day of the experiment, all the main trends determined on the 31st day after alloxan administration were maintained (Fig. 5C). The above refers to both endocrine and exocrine pancreas of experimental animals. Morphometric analysis showed that in response to alloxan administration after 41 days in rats there was a statistically significant decrease in the number of pancreatic islets, a significant reduction in the cytarity of the preserved islets, and necrosis of their cells. Thus, the average number of cells in the composition of islets of Langerhans, profiled by histological section, in case of 41-day EDM was 83,1 % less than that of intact animals, the average diameter of islets of Langerhans was 21,2 times shorter, and the specific volume of islets of Langerhans in the pancreatic tissue of experimental rats was reduced by 8,2 times, respectively.

At the end of the experiment, the specific volume of islets in rat pancreatic tissue was reduced by an average of 8.4-fold compared to intact animals (Figure 6A). Since the diameter of the islets was also significantly reduced, on average by 22.1-fold, the area of all islets per unit area of the gland is reduced even more. The decrease in cytarity of the preserved islets was maximal for the entire duration of the experiment – the average number of cells in the composition of Langerhans islets, profiled by histological section, was 84.1 % less than the control index on the 46th day after alloxan administration.



**Fig. 6. The pancreas of a rat with experimental diabetes mellitus on 46<sup>th</sup> day of the experiment: A – two adjacent islets of Langerhans, staining of histological section with hematoxylin and eosin, Ob.20<sup>x</sup>. Oc.10<sup>x</sup>; B – islets of Langerhans, staining of histological section with aldehyde fuchsin, Ob.40<sup>x</sup>. Oc.10<sup>x</sup>.**

It is important to emphasize that in the case of 46 days of alloxan diabetes, as well as on the 11th, 21st, 26th, 31st, and 41st days of the experiment, the applied histochemical staining technique with aldehyde-fuchsin did not reveal even a single  $\beta$ -cell in the islets of Langerhans of the pancreas (Fig. 6B). Selective

damage to islet  $\beta$ -cells by cytotoxic alloxan resulted in their death. This fact reliably confirms the adequacy of the simulated model of alloxan diabetes in terms of irreversible limitation of the functional capabilities of the endocrine pancreas and induction of absolute insulin deficiency in experimental rats.

## Conclusions

1. A single intraperitoneal administration of an alloxan solution at a dose of 160 mg/kg of body weight to experimental animals induced pathomorphologic changes in the islet part of the pancreas, which had a significant degenerative-destructive character already on the 11th day of the experiment, which increased and persisted at all subsequent stages.

2. The diabetogenic cytotoxin alloxan caused severe dystrophic changes in the pancreatic islets of varying intensity at all stages of the experiment – from karyopyknosis/karyorrhexis already from the 11th day of observation to their burden with karyolysis from the 21st day of observation. The necrobiotic processes led to a reliable decrease in the endocrine parenchyma and a decrease in the specific volume of the islets of Langerhans in the pancreatic tissue, a decrease in the average size of the islets of Langerhans with a significant reduction in their cellular composition.

3.  $\beta$ -cells of the islets of Langerhans exceptionally served as a morphofunctional substrate for the pancreatotoxic effect of alloxan, whereas the cells of the exocrine pancreas did not show any noticeable signs of alteration already after

the 11th day of the experiment. The absence of even single  $\beta$ -cells in the pancreatic islets at all times of the experiment (when staining histological sections with aldehyde-fuchsin) proves the irreversibility of their damage and the absence of reparative regeneration.

4. Alloxan-induced destruction of  $\beta$ -cells with subsequent loss of their secretory activity proves the validity of the simulated experimental model for the development of decompensated diabetes in animals due to insulin deficiency.

**Prospects for further research** can be considered in the assessment of the insulin-producing function of the  $\beta$ -cells of the Langerhans islets in correlation with the results of histomorphometry in the dynamics of the development of alloxan-induced experimental diabetes.

**Funding information.** The article was written and published without any financial support.

**Conflict of interest disclosure.** The authors declare no conflict of interest related to the publication of the article.

## References:

1. Atlas: Diabet v Ukraini. Vyp1[Atlas: Diabetes in Ukraine]. Kyiv: INDAR; 2021. 136s. (in Ukrainian)
2. Saeedi P, Petersohn I, Salpea P, Bright D, Williams R, Unwin N, et al. Global and regional diabetes prevalence estimates for 2019 and projections for 2030 and 2045: Results from the International Diabetes Federation Diabetes Atlas, 9th ed. *Diabetes Res Clin Pract*[Internet]. 2019[cited 2024 Feb 17];11(157):107843. Available from: [https://linkinghub.elsevier.com/retrieve/pii/S0168-8227\(19\)31230-6](https://linkinghub.elsevier.com/retrieve/pii/S0168-8227(19)31230-6) doi: 10.1016/j.diabres.2019.107843
3. Chatzigeorgiou A, Halapas A, Kalafatakis K, Kamper E. The use of animal models in the study of diabetes mellitus. *In Vivo*. 2009; 23(2):245-58.
4. Ponyrko AO, Teslyk TP, Pernakov MS. Biologichne modeliuвання tsukrovoho diabetu I typu za dopomohoiu aloksanu zi zminenymi khimichnymi vlastyostyami [Biological Modeling of Type I Diabetes Mellitus with Alloxane with Modified Chemical Properties]. *Ukrainskyi zhurnal medytsyny, biolohii ta sportu*. 2017;6(8):30-3. doi: 10.26693/jmbs02.06.030 (in Ukrainian)
5. Hrytsiuk MI, Boichuk TM, Petryshen OI. Porivnialna kharakterystyka eksperymentalnykh modelei tsukrovoho diabetu [Comparative characteristics of experimental models of diabetes mellitus]. *Svit medytsyny ta biolohii*. 2014;2:199-203. (in Ukrainian)
6. Rees DA, Alcolado JC. Animal models of diabetes mellitus. *Diabet Med*. 2005;22(4):359-70.
7. Lenzen S. The mechanisms of alloxan- and streptozotocin-induced diabetes (Review). *Diabetologia*. 2008;51:216-26.
8. Lenzen S, Panten U. Alloxan: history and mechanism of action. *Diabetologia*. 1988;31(6):337-42. doi: 10.1007/bf02341500
9. Al-Awar A, Kupai K, Veszelka M, Szűcs G, Attieh Z, Murlasits Z, et al. Experimental Diabetes Mellitus in Different animal models. *J Diabetes Res*. 2016[cited 2024 Feb 17]; 2016:9051426. Available from: <https://onlinelibrary.wiley.com/doi/10.1155/2016/9051426>
10. Szkudelski T. The Mechanism of Alloxan and Streptozotocin Action in B Cells of the Rat Pancreas *Physiol Res*. 2001;50(6):536-46.
11. Peschke E, Ebel H, Brömme HJ, Peschke D. «Classical» and «new» diabetogens-comparison of their effects on isolated rat pancreatic islets in vitro. *Cell Mol Life Sci*. 2000;57(1):156-64. doi: 10.1007/s000180050505
12. Semenko VV, Serdiuk VM, Savytskyi IV. Rozrobka eksperymentalnoi aloksanovoi modeli tsukrovoho diabetu [Development of an experimental alloxan model of diabetes mellitus]. *Mizhnarodnyi endokrynolohichnyi zhurnal*. 2017;13(4):276-80. doi: 10.22141/2224-0721.13.4.2017.106657 (in Ukrainian)
13. Jain DK, Arya RK. Anomalies in alloxan-duced diabetic model: it is better to standardize it first. *Ind J Pharmacology*. 2011;1(43):91. doi: 10.4103/0253-7613.75684
14. Ivantsiv OR. Morfolohichni zminy endokrynotsytyv pidshlunkovoi zalozy na foni medykamentoznoho likuvannya tsukrovoho diabetu eksenatydom ta insulinom u shchuriv [Morphological changes of pancreatic endocrinocytes on the background of medical treatment of diabetes mellitus by exenatid and insulin]. *Morphologia*. 2020;14(3):132-6. doi: 10.26641/1997-9665.2020.3.132-136 (in Ukrainian)
15. Marshall SM. The pancreas in health and in diabetes. *Diabetologia*. 2020;63(10):1962-65. doi:10.1007/s00125-020-05235-z
16. Koji Y, Junichiro M, Masako W, Naoto I, Akihisa I, Kuwajima M, et al. Proliferation and differentiation of pancreatic  $\beta$ -cells: ultrastructural analysis of the pancreas in diabetic mice induced by selective alloxan perfusion. *Medical Electron Microscopy*. 1997;30(3):170-5.
17. Bahrii MM, Dibrova VA, redaktor. *Metodyky morfolohichnykh doslidzhen* [Methods of morphological research]. Vinnytsia: Nova knyha; 2016. 328c. (in Ukrainian)
18. Horalskyi LP, redaktor. *Osnovy histolohichnoi tekhniki i morfofunktsionalni metody doslidzhen u normi ta pry patolohii*[Basics of histological technique and morphofunctional methods of research in normal and pathological conditions]. 2-e vyd. Zhytomyr: Polissia; 2011. 286c. (in Ukrainian)



19. Alturkistani HA, Tashkandi FM, Mohammedsaleh ZM. Histological stains: A literature review and case study. *Global J Health Sci.* 2015;8(3):72-9. doi: 10.5539/gjhs.v8n3p72
20. Kiernan JA. Dyes and other colorants in microtechnique and biomedical research. *Coloration Technology.* 2006;122(1):1-21. doi: 10.1111/j.1478-4408.2006.00009.x
21. Scudamore CL, editor. *A Practical Guide to the Histology of the Mouse.* 1st ed. Wiley-Blackwell; 2014. 256p.
22. Suvarna SK, Layton C, Bancroft JD. *Bancroft's theory and practice of histological techniques.* 7th ed. Philadelphia: Elsevier; 2008. 557p.
23. Korda MM, Kashuba OM. *Osnovy medychnoi statystyky ta provedennia komp'uternoho statystychnoho analizu danykh statystychnymy prohramamy [Fundamentals of medical statistics and computer statistical analysis of data using statistical programs].* Ternopil: TNMU Ukrmedknyha; 2021. 120c. (in Ukrainian)

## ГІСТОМОРФОЛОГІЧНІ ОСОБЛИВОСТІ ПАРЕНХІМИ ПІДШЛУНКОВОЇ ЗАЛОЗИ ЩУРІВ ПРИ АЛОКСАН-ІНДУКОВАНОМУ ДІАБЕТІ РІЗНОЇ ТРИВАЛОСТІ

*О. А. Оленович, Т. М. Бойчук, І. С. Давиденко, О. М. Давиденко*

**Буковинський державний медичний університет  
(м. Чернівці, Україна)**

### Резюме.

Вивчення патогістологічних, морфофункціональних змін в ендокринному апараті підшлункової залози (ПШЗ) є обов'язковою частиною експериментальної діабетології, яка дозволяє отримати значний об'єм інформації стосовно різноманітних аспектів етіології та патогенезу цукрового діабету та його ускладнень через використання експериментальних моделей на тваринах.

**Мета дослідження** – проведення комплексної оцінки особливостей гістоструктури ПШЗ та репараційного потенціалу уражених панкреатичних островців Лангерганса у щурів з алоксан-індукованим експериментальним цукровим діабетом (ЕЦД) різної тривалості.

**Матеріали та методи.** Дослідження проведені на 63 статевозрілих нелінійних самцях білих щурів, у яких 53-х яких моделювали алоксановий експериментальний цукровий діабет (ЕЦД) (10 інтактних тварин слугували контролем). Через 10, 20, 25, 30, 40 та 45 діб після уведення діабетогенної речовини експериментальних тварин виводили з експерименту, вилучали підшлункову залозу (ПШЗ), виготовляли серійні зрізи, котрі забарвлювали гематоксином та еозином за стандартною методикою, а також альдегід-фуксином – для ідентифікації β-клітин островців Лангерганса. Для кількісної оцінки ендокринної частини ПШЗ на серійних гістологічних зрізах вивчали середній діаметр островців Лангерганса (мкм), середню кількість клітин островців Лангерганса у профілі гістологічного зрізу, а також питомий об'єм островців Лангерганса в тканині підшлункової залози (%).

**Результати дослідження.** Перебіг алоксан-індукованого ЕЦД у всі терміни спостереження супроводжувався вираженими деструктивно-дегенеративними змінами панкреатичних островців. Вже на 11-у добу після введення алоксану більшість клітин островців Лангерганса перебували у стані некрозу з ознаками каріопікнозу та каріорексису. Внаслідок альтеративних процесів різко зменшувалися кількість і розміри островців Лангерганса, їх питомий об'єм у тканині ПШЗ, середня кількість клітин у них. Специфічного забарвлення β-клітин альдегід-фуксином не виявлено. На 11-ту добу експерименту відмічений помірний набряк інтерстицію ПШЗ, осередкові дистрофічні процеси в епітеліоцитах екзокринного апарату ПШЗ, іноді – з помітними мікрокістозними утвореннями.

На 21-шу та 26-ту добу після введення алоксану питомий об'єм, розміри островців Лангерганса ПШЗ та параметри їх целюлярності продовжувалися достовірно зменшуватися. Більшість клітин островців Лангерганса перебували в стані некрозу, але до наявних раніше ознак каріопікнозу та каріорексису додалися ще й ознаки каріолізу, які були помітними переважно у центрі островців. Клітини екзокринного апарату підшлункової залози не мали помітних ознак альтерації, що вказує на їх відновлення з 11-ї доби експерименту.

За 31-денного ЕЦД збереглися всі основні тенденції, встановлені на попередніх стадіях експерименту, за виключенням некротичних змін у клітинах островців Лангерганса – не виявлено інсулоцитів у стані некрозу, однак β-клітин у панкреатичних островцях також не виявлено, так само, як і на 21-у та 26-у доби експерименту. Подібні гістологічні та морфометричні результати отримано й на 41-шу добу експерименту. Зниження цитарності збережених островців виявилось максимальним за 46-денного ЕЦД за весь термін експерименту, а забарвлення гістологічних зрізів із альдегід-фуксином не виявило навіть поодиноких β-клітин у островцях Лангерганса ПШЗ.

**Висновки.** Одноразове внутрішньоочеревинне введення лабораторним тваринам розчину алоксану у дозі 160 мг/кг маси тіла призводило до патоморфологічних змін в острівцевій частині підшлункової залози, що мали виражений дегенеративно-деструктивний характер вже на 11-ту добу експерименту, наростали і зберігалися на усіх його стадіях. Діабетогенний цитотоксин алоксан викликав виражені дистрофічні зміни панкреатичних островців різного ступеня інтенсивності на усіх стадіях експерименту – від каріопікнозу/каріорексису вже з 11-ї доби спостереження до їх обтяження каріолізом з 21-ї доби експерименту. Некробиотичні процеси призвели до вірогідного зменшення частки ендокринної паренхіми і регресії питомого об'єму островців Лангерганса у тканині ПШЗ, зменшення середнього розміру островців Лангерганса з достовірним зменшенням їх клітинного складу. Морфофункціональним субстратом для реалізації панкреатотоксичного впливу алоксану слугували виключно β-клітини островців Лангерганса, тоді як клітини екзокринного апарату підшлункової залози не демонстрували помітних ознак альтерації вже після 11-ї доби експерименту. Відсутність навіть поодиноких β-клітин у панкреатичних островцях на всіх термінах експерименту (при забарвленні гістологічних зрізів альдегід-фуксином) засвідчує незворотність їх пошкодження і відсутність репаративної регенерації.

Алоксан-індукована деструкція β-клітин з наступною втратою їх секреторної активності свідчить про валідність відтвореної експериментальної моделі щодо розвитку у тварин декомпенсованого цукрового діабету внаслідок інсулінової недостатності.

**Ключові слова:** алоксан; експериментальний цукровий діабет; підшлункова залоза.

**Contact information:**

**Olha Olenovych** – PhD, Associate Professor of the Department of Clinical Immunology, Allergology and Endocrinology of Bukovinian State Medical University (Chernivtsi, Ukraine)

**e-mail:** olenovych.olga@bsmu.edu.ua

**ORCID ID:** <https://orcid.org/0000-0002-9824-8885>

**Researcher ID:** <http://www.researcherid.com/rid/D-5441-2017>

**Scopus Author ID:** <https://www.scopus.com/authid/detail.uri?authorId=37115732900>

**Taras Boychuk** – PhD, MD, Professor of the Department of Histology, Cytology and Embryology of Bukovinian State Medical University (Chernivtsi, Ukraine)

**e-mail:** boychuk.taras@bsmu.edu.ua

**ORCID ID:** <https://orcid.org/0000-0002-2590-2583>

**Researcher ID:** <http://www.researcherid.com/rid/O-4314-2017>

**Scopus Author ID:** <https://www.scopus.com/authid/detail.uri?authorId=6508284984>

**Igor Davydenko** – PhD, MD, Professor, Head of the Department of Pathological Anatomy of Bukovinian State Medical University (Chernivtsi, Ukraine)

**e-mail:** davydenko.igor@bsmu.edu.ua

**ORCID ID:** <https://orcid.org/0000-0001-6712-3396>

**Researcher ID:** <http://www.researcherid.com/rid/B-4586-2017>

**Scopus Author ID:** <https://www.scopus.com/authid/detail.uri?authorId=6602264146>

**Oksana Davydenko** – PhD, Associate Professor of the Department of Infectious Diseases and Epidemiology of Bukovinian State Medical University (Chernivtsi, Ukraine)

**e-mail:** davydo@bsmu.edu.ua

**ORCID ID:** <https://orcid.org/0000-0002-8897-8913>

**Researcher ID:** <http://www.researcherid.com/rid/B-9996-2017>

**Контактна інформація:**

**Оленович Ольга Анатоліївна** – кандидат медичних наук, доцент кафедри клінічної імунології, алергології та ендокринології Буковинського державного медичного університету (м.Чернівці, Україна)

**e-mail:** olenovych.olga@bsmu.edu.ua

**ORCID ID:** <https://orcid.org/0000-0002-9824-8885>

**Researcher ID:** <http://www.researcherid.com/rid/D-5441-2017>

**Scopus Author ID:** <https://www.scopus.com/authid/detail.uri?authorId=37115732900>

**Бойчук Тарас Миколайович** – доктор медичних наук, професор кафедри гістології, цитології та ембріології Буковинського державного медичного університету (м.Чернівці, Україна)

**e-mail:** boychuk.taras@bsmu.edu.ua

**ORCID ID:** <https://orcid.org/0000-0002-2590-2583>

**Researcher ID:** <http://www.researcherid.com/rid/O-4314-2017>

**Scopus Author ID:** <https://www.scopus.com/authid/detail.uri?authorId=6508284984>

**Давиденко Ігор Святославович** – доктор медичних наук, професор, завідувач кафедри патологічної анатомії Буковинського державного медичного університету (м.Чернівці, Україна)

**e-mail:** davydenko.igor@bsmu.edu.ua

**ORCID ID:** <https://orcid.org/0000-0001-6712-3396>

**Researcher ID:** <http://www.researcherid.com/rid/B-4586-2017>

**Scopus Author ID:** <https://www.scopus.com/authid/detail.uri?authorId=6602264146>

**Давиденко Оксана Миколаївна** – кандидат медичних наук, доцент кафедри інфекційних хвороб та епідеміології Буковинського державного медичного університету (м.Чернівці, Україна)

**e-mail:** davydo@bsmu.edu.ua

**ORCID ID:** <https://orcid.org/0000-0002-8897-8913>

**Researcher ID:** <http://www.researcherid.com/rid/B-9996-2017>



Received for editorial office on 10/02/2024  
Signed for printing on 11/04/2024