

**МІНІСТЕРСТВО ОХОРОНИ ЗДОРОВ'Я УКРАЇНИ**  
**«БУКОВИНСЬКИЙ ДЕРЖАВНИЙ МЕДИЧНИЙ УНІВЕРСИТЕТ»**  
**"BUKOVINIAN STATE MEDICAL UNIVERSITY"**  
Індексований у міжнародних наукометричних базах:

Academy (Google Scholar)  
Ukrainian Research&Academy Network  
(URAN)  
Academic Resource Index Research Bib

Index Copernicus International  
Scientific Indexing Services  
Включений до Ulrichsweb™ Global Serials  
Directory

**КЛІНІЧНА ТА ЕКСПЕРИМЕНТАЛЬНА ПАТОЛОГІЯ**  
**KLINICHNA TA EKSPERIMENTAL'NA PATOLOGIYA**  
**CLINICAL & EXPERIMENTAL PATHOLOGY**

На всі статті, опубліковані в журналі «Клінічна та експериментальна патологія»,  
встановлюються цифрові ідентифікатори DOI

**Т. XXII, № 4 (86), 2023**

---

**Щоквартальний український  
науково-медичний журнал.  
Заснований у квітні 2002 року**

**Свідоцтво про державну реєстрацію  
Серія КВ №6032 від 05.04.2002 р.**

---

**Засновник і видавець:** Буковинський державний медичний університет, м. Чернівці

**Головний редактор**  
С.С. Ткачук

**Заступник головного редактора**  
О.І. Годованець

**Відповідальний секретар**  
О.С. Хухліна

**Секретар** Г.М. Лапа

**Наукові редактори випуску**  
д. мед. н. проф. Колоскова О. К.  
д. мед. н. проф. Масікевич Ю. Г.  
д. мед. н. проф. Ткачук О. В.

**Редакційна рада**

Булик Р.Є.  
Власик Л.І.  
Дейнека С.Є.  
Денисенко О.І.  
Ілащук Т.О.  
Колоскова О.К.  
Коновчук В.М.  
Кравченко О.В.  
Масікевич Ю.Г.  
Олійник І.Ю.  
Пашковський В.М.  
Полянський І.Ю.  
Сидорчук Л.П.  
Сорокман Т.В.  
Ткачук О.В.  
Федів О.І.  
Цигикало О.В.

---

**Адреса редакції:** 58002, Чернівці, пл. Театральна, 2, видавничий відділ БДМУ  
Тел./факс: (0372) 553754. E-mail: tkachuk.svitlana14@bsmu.edu.ua; lapagalina46@gmail.com

**Офіційний web-сайт журналу:** <http://ser.bsmu.edu.ua>

Електронні копії опублікованих статей передаються до **Національної бібліотеки ім. В.І. Вернадського** для вільного доступу в режимі on-line

Реферати статей публікуються в "Українському реферативному журналі", серія "Медицина"

**РЕДАКЦІЙНА КОЛЕГІЯ**

А.В. АБРАМОВ (Запоріжжя, Україна)  
І.В. ГЕРУШ (Чернівці, Україна)  
Д. КЕРИМОГЛУ (Геттінген, Німеччина)  
Й. ДОМОГАЛА-КУЛАВІК (Варшава, Польща)  
Ю.М. КОЛЕСНИК (Запоріжжя, Україна)  
Д. КРЕЦОЮ (Бухарест, Румунія)  
М. МАРК (Тімішоара, Румунія)  
В.А. МІХНЬОВ (Київ, Україна)  
М.Г. ПРОДАНЧУК (Київ, Україна)  
О.Г. РЕЗНІКОВ (Київ, Україна)  
В.Ф. САГАЧ (Київ, Україна)  
Г. ТОМАДЗЕ (Тбілісі, Грузія)  
М.Д. ТРОНЬКО (Київ, Україна)  
Л.-Г. ХАЛІЧ (Ясси, Румунія)  
М.Р. ХАРА (Тернопіль, Україна)  
В.В. ЧОП'ЯК (Львів, Україна)  
І. ЧХАІДЗЕ (Тбілісі, Грузія)  
В.О. ШИДЛОВСЬКИЙ (Тернопіль, Україна)  
В.О. ШУМАКОВ (Київ, Україна)

**EDITORIAL BOARD**

Andrii ABRAMOV (Zaporizhzhia, Ukraine)  
Ig.V. GERUSH (Chernivtsi, Ukraine)  
Cemil KERIMOGLU (Göttingen, Germany)  
Joanna DOMAGALA-KULAWIK (Warsaw, Poland)  
Yuri KOLESNIK (Zaporizhzhia, Ukraine)  
Dragos CRETOIU (Bucharest, Romania)  
Monica MARC (Timisoara, Romania)  
Volodymyr MIKHNEV (Kyiv, Ukraine)  
Mykola PRODANCHUK (Kyiv, Ukraine)  
Olexandr REZNIKOV (Kyiv, Ukraine)  
Vadim SAGACH (Kyiv, Ukraine)  
Gia TOMADZE (Tbilisi, Georgia)  
Mykola TRONKO (Kyiv, Ukraine)  
Liliana-Gabriela HALITCHI (Iasi, Romania)  
Maria KHARA (Ternopil, Ukraine)  
Valentyna CHOPYAK (Lviv, Ukraine)  
Ivane CHKHAIDZE (Tbilisi, Georgia)  
Victor SHIDLOVSKYI (Ternopil, Ukraine)  
Valentyn SHUMAKOV (Kyiv, Ukraine)

**Наказом Міністерства освіти і науки України від 11.07.2019 р., № 975  
журнал «Клінічна та експериментальна патологія» включено до переліку  
наукових фахових видань України, категорія Б**

*Рекомендовано до друку та поширення через Інтернет рішенням Вченої ради  
Буковинського державного медичного університету (протокол №6 від 23.11.2023 р.)*

Матеріали друкуються українською  
та англійською мовами

Рукописи рецензуються. Редколегія залишає  
за собою право редагування

Передрук можливий за письмової згоди  
редколегії

Комп'ютерний набір і верстка – О.Ю. Воронцова

Наукове редагування – редакції

Редагування англійського тексту – Г.М. Лапи

Коректор – І.В. Зінченко

Група технічно-інформаційного забезпечення:  
І.Б. Горбатюк, Л.І. Сидорчук, В.Д. Сорохан

ISSN 1727-4338

DOI 10.24061/1727-4338.XXII.4.86.2023

© "Клінічна та експериментальна патологія"  
(Клін. та експерим. патол.), 2023

© Clinical and experimental pathology  
(Clin. and experim. pathol.), 2023

Founded in 2002

Publishing four issues a year

© Буковинський державний медичний університет, 2023 р.

КАРІОЛОГІЧНІ ЗМІНИ БУКАЛЬНИХ ЕПІТЕЛІОЦИТІВ У ДІТЕЙ НА ТЛІ ГОСТРОЇ  
РЕСПІРАТОРНОЇ ПАТОЛОГІЇ, СПРИЧИНЕНОЇ SARS-COV-2**Р. В. Ткачук, Т. М. Білоус**

Буковинський державний медичний університет, м. Чернівці, Україна

**Ключові слова:**  
букальний епітелій, діти,  
діагностика, пневмонія,  
COVID-19.Клінічна та  
експериментальна  
патологія 2023. Т.22,  
№4 (86). С. 28-32.DOI:10.24061/1727-4338.  
XXII.4.86.2023.04E-mail:  
tkachuk.roman@bsmu.  
edu.ua

Пневмонія є однією з основних причин смерті дітей у віці до 5 років у країнах із низьким рівнем доходу у всьому світі. Особливо ця проблема загострилася із початком нової коронавірусної інфекції, зумовленої вірусом SARS-CoV-2. Позалікарняна пневмонія також є одним із найпоширеніших захворювань у дітей, що потребує широкого використання антибіотиків та ушпиталення до педіатричної клініки. Саме тому діагностика активності інфекційно-запального процесу та прогнозування тяжкості перебігу захворювання є вагомим фактором в оптимізації лікування дітей з інфекційною респіраторною патологією.

**Мета роботи** – покращити прогнозування тяжкого перебігу гострої респіраторної патології, спричиненої вірусом SARS-CoV-2, шляхом аналізу результатів каріологічних показників ексfolіативних клітин булакального епітелію у дітей різного віку.

**Матеріал та методи.** Методом простої випадкової вибірки за методикою «дослід-контроль» комплексно обстежено 63 дитини з гострою респіраторною патологією, спричиненою вірусом SARS-CoV-2 (середній вік – 10,6±0,5 років). Верифікацію етіологічного чинника запалення респіраторного тракту проводили методом полімеразної ланцюгової реакції зі зворотною транскриптазою (набір COVID-19 Multiplex RT-PCR у режимі реального часу від Labsystems Diagnostics Oy) у назофарингеальному мазку та/або легеневому експіраті.

Фіксовані мазки-відбитки ексfolіативних клітин булакального епітелію фарбували азур-еозином за Романовським-Гімза. Шляхом світлової мікроскопії цитологічних зразків оцінювали змінені клітини з ядерними порушеннями й визначали кількість клітин із мікроядрами та каріологічні показники ексfolіативних клітин булакального епітелію на 100 клітин у препараті.

**Результати.** Патологічні зміни ексfolіативних клітин булакального епітелію у вигляді протрузії, каріопікнозу, каріорексису та апоптозу пропорційні тяжкості перебігу захворювання та відображають ступінь токсичної дії. Встановлення ступеня морфологічних змін клітин булакального епітелію може бути діагностичним чинником у прогнозуванні тяжкого перебігу захворювання, а відповідно – слугувати поштовхом до оптимізації стратегії лікування.

**Висновки.** Більша кількість патологічних клітин у мазках-відбитках булакального епітелію, та, відповідно, децю вищі цитогенетичні індекси визначаються у пацієнтів із пневмонією та мультисистемним запальним синдромом, асоційованим із SARS-CoV-2, що мали тяжкий і вкрай тяжкий перебіг захворювання. Значно менше патологічно змінених клітин виявляється у хворих із гострою інфекцією дихальних шляхів множинної локалізації та бронхітом, в яких переважно траплявся середньотяжкий перебіг захворювання, що може використовуватися в прогнозуванні тяжкості стану інфекційно-запального процесу в дітей.

**Key words:**  
buccal epithelium,  
children, diagnosis,  
pneumonia, COVID-19.Clinical and experimental  
pathology 2023. Vol.22,  
№ 4 (86). P. 28-32.KARYOLOGICAL CHANGES OF BUCCAL EPITHELIOCYTES IN CHILDREN  
WITH ACUTE RESPIRATORY PATHOLOGY CAUSED BY SARS-COV-2**R. V. Tkachuk, T. M. Bilous**

Bukovinian State Medical University, Chernivtsi, Ukraine

Pneumonia is one of the leading causes of death in children under 5 years of age in low-income countries worldwide. This problem became especially acute with the onset of the new coronaviral infection caused by SARS-CoV-2. Community-acquired pneumonia is also one of the most common diseases in children, which requires extensive use of antibiotics and admission to pediatric clinics. That is why diagnosis of the infectious-inflammatory process activity and prediction of the disease severity is the main factor in optimizing the treatment of children who suffer from infectious respiratory pathology.

**Objective** – to improve the prediction of the severe course of acute respiratory pathology caused by the SARS-CoV-2 virus by analyzing the results of kariological indicators of exfoliative cells of the buccal epithelium in children of different ages.

**Materials and methods.** 63 children with acute respiratory pathology caused by the SARS-CoV-2 virus (average age – 10.6±0.5 years) were comprehensively examined by the method of simple random sampling using the «experiment-control» method. The verification of the etiological factor of inflammation of the respiratory tract was carried out by the method of polymerase chain reaction with reverse transcriptase (a set of COVID-19 Multiplex RT-PCR in real time from Labsystems Diagnostics Oy) in a nasopharyngeal swab and/or lung expiratory tissue.

Fixed smears-imprints of exfoliative cells of the buccal epithelium were stained with azure-eosin according to Romanovsky-Giemsa. By light microscopy of cytological samples, changed cells with nuclear abnormalities were evaluated and the number of cells with micronuclei and karyological indicators of exfoliative cells of the buccal epithelium per 100 cells in the preparation were determined.

**Results.** Pathological changes of buccal epithelium exfoliative cells as protrusion, karyopyknosis, karyorrhexis and apoptosis are directly proportional to the disease severity and reflect exclusively toxic effects. Identification of the morphological changes expressiveness in the buccal epithelium cells can be used as a diagnostic factor in prediction of the severe disease, and accordingly, serves as an impetus in optimization of the conducted treatment strategy.

**Conclusions.** A greater number of pathological cells in smears-imprints of the buccal epithelium, and, accordingly, slightly higher cytogenetic indices are determined in patients with pneumonia and multisystem inflammatory syndrome associated with SARS-CoV-2, who had a severe and extremely severe course of the disease. Significantly fewer pathologically changed cells are found in patients with acute respiratory tract infection of multiple localization and bronchitis, who mostly had a medium-severe course of the disease, which can be used to predict the severity of the infectious-inflammatory process in children.

## Вступ

Інфекційні захворювання органів дихання у дітей різного віку залишаються одними з провідних нозологічних форм у системі захворюваності дітей. Однією з частих форм ураження респіраторної системи є пневмонія. Позалікарняна пневмонія на сучасному етапі характеризується тенденцією до зростання захворюваності, ушпиталізації та летальності в усьому світі, тому запалення легень у дітей залишається нагальною медичною та соціальною проблемою для України та світу [1]. Зокрема, за даними ВООЗ, у світі щорічно реєструють близько 150 млн. випадків пневмонії серед дітей віком до 5 років. Позалікарняна пневмонія діагностується приблизно у 20 з 1000 дітей першого року життя, у 34-40 з 1000 дітей дошкільного віку, у шкільному віці (5-9 років) знижується до 20, а у підлітковому віці (9-15 років) її частота знижується до 10 випадків на 1000 дітей. На сьогодні інфекційне ураження пульмональної паренхіми становить 13 % інфекційних захворювань у немовлят та дітей до 2-х років, а також 16 % усіх випадків смерті дітей віком до 5 років. Незважаючи на сучасні діагностичні можливості та можливості лікування, пневмонія залишається найчастішою причиною смерті від інфекційних захворювань, яка забирає щороку у світі 1,8 млн. життів [2].

За даними ВООЗ, у 2017 році пневмонія стала чинником смерті понад 800 тисяч дітей у віці до 5 років у всьому світі, що становить до 15 % від усіх випадків дитячої летальності. Рівень смертності серед госпіталізованих дітей віком до 5 років із пневмонією становить менше 1 %, а в країнах, економічно не розвинених, у декілька разів більше. В Україні пневмонія в дітей у структурі назокоміальної летальності немовлят посідає третє місце після перинатальної патології та вроджених вад розвитку [1]. Водночас, із початком пандемії коронавірусної інфекції, зумовленої SARS-Клінічна та експериментальна патологія. 2023. Т.22, № 4 (86)

CoV-2, пневмонія вважається одним із найбільш характерних проявів та частих ускладнень COVID-19 [3].

Проблема своєчасної діагностики, прогнозування тяжкого перебігу та вибору індивідуалізованих лікувальних заходів при пневмонії у дітей за останні роки набула особливої гостроти та є однією з актуальних проблем сучасної педіатрії не тільки в Україні, але і за кордоном, що пояснює велику кількість праць, присвячених її вирішенню [4]. Це спонукає до пошуку нових оптимізованих методів діагностики у дітей різного віку, що дозволило б оптимізувати отримувану терапію.

Перспективними в цьому напрямі є неінвазивні методи діагностики, зокрема, виявлення змін каріологічних показників екзофоліативних клітин букального епітелію [5]. Мікроядерний тест є доволі інформативним методом діагностики, оскільки за останні 25 років набув широкого використання в медичній практиці. Це єдиний метод, що дає змогу оцінювати цитогенетичний ефект досліджуваних факторів в інтерфазних клітинах. Ця відмінність забезпечує значні переваги мікроядерного тесту, тому що дає можливість обліку крім цитогенетичних ефектів впливу факторів інших каріологічних змін, що характеризують проліферативну активність тканини та процеси загибелі клітин. Оскільки слизова оболонка ротової порожнини вистелена плоскоклітинним епітелієм, який має високу мітогічну активністю та здатність швидко реагувати на зміну внутрішнього гомеостазу організму змінами клітинної структури та апоптозу, епітеліоцити є безцінним джерелом інформації стосовно активності запалення за респіраторної патології у дітей і прогнозуванні тяжкості її перебігу [6].

## Мета роботи

Покращити прогнозування тяжкого перебігу гострої респіраторної патології, спричиненої вірусом SARS-CoV-2, шляхом аналізу результатів каріологічних

показників ексфолюативних клітин букального епітелію у дітей різного віку.

### Матеріали і методи дослідження

Дослідження проводили на базі інфекційного відділення Обласного комунального неприбуткового підприємства «Чернівецька обласна дитяча клінічна лікарня». Методом простої випадкової вибірки за методикою «дослід-контроль» комплексно обстежено 63 дитини з гострою респіраторною патологією, спричиненою вірусом SARS-CoV-2 (середній вік – 10,6±0,5 років, частка хлопчиків – 60,3 %, жителі сільської місцевості – 63,4 %). Верифікація етіологічного чинника запалення респіраторного тракту проводилася методом полімеразної ланцюгової реакції зі зворотною транскриптазою (набір COVID-19 Multiplex RT-PCR у режимі реального часу від Labsystems Diagnostics Oy) у назофарингеальному мазку та/або легеневому експіраті [7].

Критерії входження: діти, хворі на інфекційну респіраторну патологію віком від 0 до 18 років із середньотяжким та тяжким перебігом, діагноз якого верифіковано у педіатричній клініці відповідно до чинних національних регламентувальних протоколів, наказів МОЗ України та локальних настанов; діти, що мали легеневі ускладнення; наявність інформованої згоди пацієнта, батьків або законного представника на співпрацю з дослідником у межах дослідження.

Критерії не входження: вік >18 років; наявність хронічного захворювання верхніх та нижніх дихальних шляхів; наявність екстрареспіраторної інфекційної патології; пацієнти із інфекційним запаленням респіраторної системи легкого ступеня тяжкості; запалення верхніх та нижніх дихальних шляхів неінфекційної етіології, будь-якого ступеня тяжкості.

Дослідження мазків-відбитків ексфолюативних клітин букального епітелію проводили відповідно до рекомендацій [5] у лабораторії кафедри педіатрії та дитячих інфекційних хвороб Буковинського державного медичного університету, м. Чернівці, Україна. Фіксований мазок-відбиток фарбували азур-еозином за Романовським-Гімза. Мікроскопічне дослідження цитологічних зразків проведено методом світлової мікроскопії у світлі, що проходить, за

допомогою мікроскопу «XSM-1.04» зі збільшенням x40, x100, x400. Оцінювали змінені клітини з ядерними порушеннями й визначали кількість клітин із мікроядрами та каріологічні показники ексфолюативних клітин букального епітелію на 100 клітин у препараті.

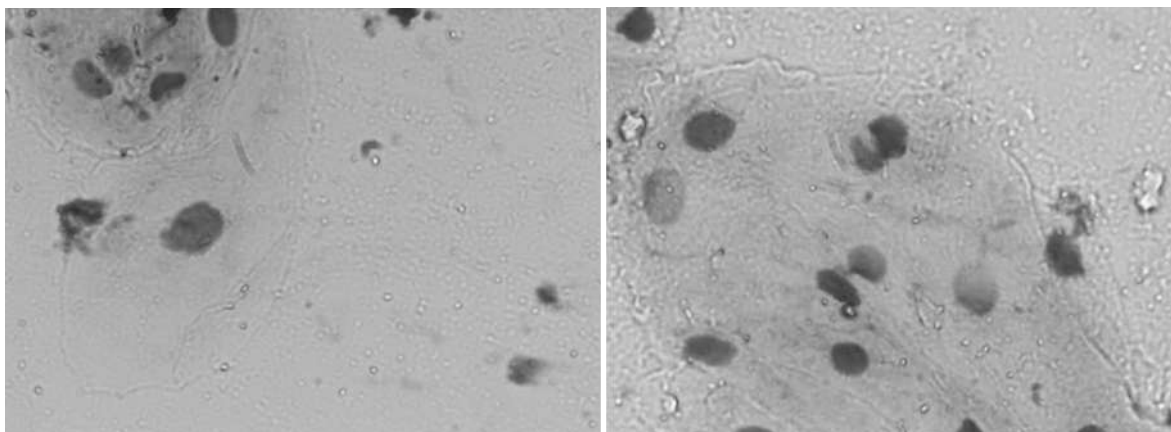
Отримані результати наукового дослідження аналізувалися методом біостатистики та клінічної епідеміології. З метою точності та оптимізації отриманих результатів проводився статистичний аналіз із застосуванням програмного забезпечення: Statistica 8,0 StatSoft Inc, Excel XP.

Дослідження проводили відповідно до принципів Гельсінської Декларації. Протокол дослідження ухвалений Локальним експертним комітетом для всіх, хто брав участь. На проведення досліджень отримано проінформовану згоду батьків дітей.

### Результати та їх обговорення

Забір мазка-відбитка у хворих проводили у перший день госпіталізації до педіатричної клініки, що в середньому відповідало 4±0,1 дню захворювання. Нозологічні форми захворювання представлені: інфекцією дихальних шляхів із множинною локалізацією – 19,0 %, гострим простим та обструктивним бронхітом – 7,9 %, позагоспітальною пневмонією – 68,0 % та 4,7 % дітей мали перебіг гострої інфекції верхніх дихальних шляхів з проявами мультисистемного запального синдрому, асоційованого із SARS-CoV-2. Варто відзначити, що у загальній когорті усіх обстежених дітей середньотяжкий перебіг захворювання відзначали у 66,4 %, тяжкий – у 30,5 % і вкрай тяжкий – у 3,1 % випадків.

Оцінка каріологічних змін цитологічних препаратів ексфолюативних клітин букального епітелію показала, що в усіх дітей траплялися зміни у вигляді: протрузії типу «пухирця» – у 85,7 %, протрузія типу «розбите яйце» – у 26,9 %, ядра атипової форми – у 79,3 %, двоядерні клітини – у 69,8 %, ядра з коловою насічкою – у 14,2 %, конденсація хроматину – у 17,4 %, вакуолізація ядра – у 61,9 %, каріопікноз – у 20,6 %, каріолізис – у 6,3 %, каріорексис – у 25,3 %, апоптозні тіла – у 9,5 %, міжядерні мости – у 39,6 %, подвоєння ядра – у 1,5 % випадків, клітини з мікроядрами не виявлені в жодному випадку (рис. 1).



**Рис. 1.** Цитологічні препарати клітин букального епітелію дітей (1 – протрузія типу «розбите яйце», 2 – каріопікноз, 3 – ядра з коловою насічкою). Забарвлення азур-еозином за Романовським-Гімза. Збільшення x400.

Водночас слід зазначити, що морфологічні зміни клітин на всіх етапах їх життя мали місце у всіх випадках

із запаленням пульмональної паренхіми при тяжкому та вкрай тяжкому перебігу захворювання (табл. 1).

Таблиця 1

Загальна характеристика каріологічних змін ексфолюативних клітин букального епітелію залежно від нозологічних форм

Нозологія	Гостра інфекція ДШ з множинною локалізацією	Бронхіт	Пневмонія	Мультисистемний запальний синдром при SARS-CoV-2	Pφ, t
Каріологічні зміни, %					
Протрузія типу «пухирця»	19,6	13,8	29,7	42,8	> 0,05
Протрузія типу «розбите яйце»	9,8	2,7	8,2	14,2	> 0,05
Ядра атипової форми	17,6	11,1	28,0	0	> 0,05
Двоядерні клітини	21,5	8,3	23,9	14,2	> 0,05
Ядра з коловою насічкою	1,9	2,7	6,6	0	> 0,05
Конденсація хроматину	1,9	5,5	6,6	0	> 0,05
Вакуолізація ядра	17,6	2,7	22,3	28,5	< 0,05 II: III
Каріопікноз	1,9	2,7	8,2	28,5	> 0,05
Каріолізіс	3,9	0	1,6	0	> 0,05
Каріорексис	7,8	2,7	9,0	0	> 0,05
Апоптозні тіла	0	0	4,9	0	> 0,05
Між'ядерні мости	9,9	2,7	15,7	0	> 0,05
Подвоєння ядра	0	0	0,8	0	> 0,05
Клітини з мікроядрами	0	0	0	0	> 0,05

Цитогенетичний індекс, що включав частку клітин із протрузіями різного типу та ядрами атипової форми, а також клітини, що відображають проліферативний індекс (клітини з двома ядрами та коловою насічкою) траплялися у хворих при всіх нозологічних формах із переважною більшістю у дітей із пневмонією та мультисистемним запальним синдромом, асоційованим із SARS-CoV-2. Також кількість патологічних клітин на 100 клітин препарату частіше траплялася за тяжкого та вкрай тяжкого перебігу захворювання. Зокрема, у дітей із тяжким перебігом захворювання кількість патологічно змінених клітин становила 7-8 проти 2-3 при середньотяжкому порушенні загального стану.

Каріологічні зміни, що відображають індекс ранньої стадії деструкції ядер (апоптозу та некрозу) – клітини з перинуклеарною вакуоллю, конденсацією хроматину, вакуолізацією ядра – траплялися практично у кожній 4-ї дитини із запаленням пульмональної паренхіми, а цитологічні зміни, що відображають завершення деструкції ядра – клітини з каріорексисом, каріопікнозом, каріолізісом, апоптозними тілами – превалювали у хворих із мультисистемним запальним синдромом, асоційованим із SARS-CoV-2. Разом із тим, виявлено, що ризик наявності пневмонії порівняно з пацієнтами, що хворіють на бронхіт, значно зростає за наявності атипових ексфолюативних клітин букального епітелію на кшталт двоядерних (OR=3,5 (95 % ДІ: 1,49-8,09), RR=1,6 (95 % ДІ: 0,78-3,43), AR=0,29), з між'ядерними мостами (OR=6,7 (95 % ДІ: 1,79-25,22), RR=1,84 (95 % ДІ: 0,52-6,49), AR=0,39) і вакуолізацією ядра (OR=10,3 (95 % ДІ: 2,83-37,86), RR=2,0 (95 % ДІ: 0,59-6,89), AR=0,45).

### Висновки

1. Більша кількість патологічних клітин у мазках-відбитках букального епітелію, та, відповідно, дещо вищі цитогенетичні індекси визначаються у пацієнтів Клінічна та експериментальна патологія. 2023. Т.22, № 4 (86)

із пневмонією та мультисистемним запальним синдромом, асоційованим із SARS-CoV-2, що мали тяжкий і вкрай тяжкий перебіг захворювання. Значно менше патологічно змінених клітин виявляється у хворих із гострою інфекцією дихальних шляхів множинної локалізації та бронхітом, в яких переважно траплявся середньо-тяжкий перебіг захворювання, що може використовуватися в прогнозуванні тяжкості стану інфекційно-запального процесу в дітей.

2. Патологічні зміни ексфолюативних клітин букального епітелію у вигляді протрузії, каріопікнозу, каріорексису та апоптозу пропорційні тяжкості перебігу захворювання, що відображає ступінь токсичної дії збудника.

3. Як додатковий метод підтвердження ризику наявності у дітей пневмонії порівняно з пацієнтами, що хворіють на бронхіт, можна застосовувати наявність атипових ексфолюативних клітин букального епітелію на кшталт двоядерних (OR=3,5), з між'ядерними мостами (OR=6,7) і вакуолізацією ядра (OR=10,3).

### Перспективи подальших досліджень

Полягають у вивченні особливостей змін ексфолюативних клітин букального епітелію при інших нозологіях залежно від активності перебігу захворювання з метою подальшої оптимізації підходів до лікування.

Автори заявляють, що дослідження проводилося за відсутності будь-яких комерційних чи фінансових відносин, які можна було б тлумачити як потенційний конфлікт інтересів.

### Список літератури

1. Волосовець ОП, Більбот ЮК, Абагуров ОС, Кривопустов СП, Беш ЛВ, Стоєва ТВ, та ін. Динаміка зміни показника захворюваності на пневмонію дітей України за останні 20 років. Медичні перспективи. 2020;25(4):174-81. doi: 10.26641/2307-0404.2020.4.221680

2. Нестеровська О. Рекомендації щодо діагностики та лікування пневмонії у дітей. *Здоров'я України. Педіатрія*. 2021;1:23.
3. Göttinger F, Santiago-García B, Noguera-Julían A, Lanasa M, Lancellata L, Calò Carducci FI, et al. COVID-19 in children and adolescents in Europe: a multinational, multicentre cohort study. *Lancet Child Adolesc Health*. 2020;4(9):653-61. doi: 10.1016/S2352-4642(20)30177-2
4. Bhuiyan MU, Blyth CC, West R, Lang J, Rahman T, Granland C, et al. Combination of clinical symptoms and blood biomarkers can improve discrimination between bacterial or viral community-acquired pneumonia in children. *BMC Pulm Med* [Internet]. 2019[cited 2023 Dec 08];19(1):71. Available from: [https://www.ncbi.nlm.nih.gov/pmc/articles/PMC6444754/pdf/12890\\_2019\\_Article\\_835.pdf](https://www.ncbi.nlm.nih.gov/pmc/articles/PMC6444754/pdf/12890_2019_Article_835.pdf) doi: 10.1186/s12890-019-0835-5
5. Власова ОВ. Кариологічні показники букального епітелію у новонароджених хворих на сепсис, батьки яких постійно проживали за умов різної екологічної обстановки. *Клінічна анатомія та оперативна хірургія*. 2020;19(1):13-9. doi: 10.24061/1727-0847.19.1.2020.2
6. Лановенко ОГ. Мікроядерний тест букального епітелію ротової порожнини людини та особливості його використання. *Херсон*; 2020. 36 с.
7. Міністерство охорони здоров'я України. Про затвердження протоколу «Надання медичної допомоги для лікування коронавірусної хвороби (COVID-19)». Наказ Міністерства охорони здоров'я від 02.04.2020 № 762 [Інтернет]. Київ: МОЗ України; 2020[цитовано 2023 Гру 08]. Доступно: [https://zakononline.com.ua/documents/show/488336\\_\\_658577](https://zakononline.com.ua/documents/show/488336__658577)
2. Nesterovska O. Rekomendatsii schodo diahnostryky ta likuvannia pnevmonii u ditei [Recommendations for diagnosis and treatment of pneumonia in children]. *Zdorov'ia Ukrainy. Pediatria*. 2021;1:23. (in Ukrainian)
3. Göttinger F, Santiago-García B, Noguera-Julían A, Lanasa M, Lancellata L, Calò Carducci FI, et al. COVID-19 in children and adolescents in Europe: a multinational, multicentre cohort study. *Lancet Child Adolesc Health*. 2020;4(9):653-61. doi: 10.1016/S2352-4642(20)30177-2
4. Bhuiyan MU, Blyth CC, West R, Lang J, Rahman T, Granland C, et al. Combination of clinical symptoms and blood biomarkers can improve discrimination between bacterial or viral community-acquired pneumonia in children. *BMC Pulm Med* [Internet]. 2019[cited 2023 Dec 08];19(1):71. Available from: [https://www.ncbi.nlm.nih.gov/pmc/articles/PMC6444754/pdf/12890\\_2019\\_Article\\_835.pdf](https://www.ncbi.nlm.nih.gov/pmc/articles/PMC6444754/pdf/12890_2019_Article_835.pdf) doi: 10.1186/s12890-019-0835-5
5. Vlasova OV. Kariolohichni pokaznyky bukal'noho epiteliu u novonarozhennykh khvorykh na sepsys, bat'ky yakyykh postiiino prozhyvaly za umov riznoi ekolohichnoi obstanovky [Kariological indicators of buccal epithelia in newborns under sepsys, which parents have constantly lived in the conditions of various ecological conditions]. *Clinical Anatomy and Operative Surgery*. 2020;19(1):13-9. doi: 10.24061/1727-0847.19.1.2020.2 (in Ukrainian)
6. Lanovenko OH. Mikroiadernyi test bukal'noho epiteliu rotovoi porozhnyny liudyny ta osoblyvosti yoho vykorystannia [Micronucleus test of the buccal epithelium of the human oral cavity and features of its use]. *Kherson*; 2020. 36 p. (in Ukrainian)
7. Ministerstvo okhorony zdorov'ia Ukrainy. Pro zatverdzhennia protokolu «Nadannia medychnoi dopomohy dlia likuvannia koronavirusnoi khvoroby (COVID-19)». Nakaz Ministerstva okhorony zdorov'ia vid 02.04.2020 № 762 [On the approval of the protocol «Providing medical assistance for the treatment of the coronavirus disease (COVID-19)». Order of the Ministry of Health dated April 2, 2020 № 762] [Internet]. Kyiv: MOZ Ukrainy; 2020[tsytovano 2023 Hru 08]. Dostupno: [https://zakononline.com.ua/documents/show/488336\\_\\_658577](https://zakononline.com.ua/documents/show/488336__658577) (in Ukrainian)

#### References

1. Volosovets OP, Bolbot YuK, Abaturon OE, Kryvopustov SP, Besh LV, Stoieva TV, et al. Динаміка зміни показника захворюваності на пневмонію дітей України за останні 20 років [Dynamics of the incidence rate of pneumonia in children in Ukraine over the past 20 years]. *Medicni perspektivi*. 2020;25(4):174-81. doi: 10.26641/2307-0404.2020.4.221680 (in Ukrainian)

#### Відомості про авторів:

Ткачук Р. В. – аспірант кафедри педіатрії та дитячих інфекційних хвороб, Буковинський державний медичний університет, м. Чернівці, Україна.

E-mail: [tkachuk.roman@bsmu.edu.ua](mailto:tkachuk.roman@bsmu.edu.ua)

ORCID ID: <https://orcid.org/0000-0002-6753-2365>

Білоус Т. М. – д.мед.н., професор кафедри педіатрії та дитячих інфекційних хвороб, Буковинський державний медичний університет, м. Чернівці, Україна.

E-mail: [bilous.tetiana@bsmu.edu.ua](mailto:bilous.tetiana@bsmu.edu.ua)

ORCID ID: <https://orcid.org/0000-0002-9469-401X>

#### Information about authors:

Tkachuk R. V. – Postgraduate Student, Department of Paediatrics and Pediatric Infectious Diseases, Bukovinian State Medical University, Chernivtsi, Ukraine.

E-mail: [tkachuk.roman@bsmu.edu.ua](mailto:tkachuk.roman@bsmu.edu.ua)

ORCID ID: <https://orcid.org/0000-0002-6753-2365>

Bilous T. M. – PhD, MD, Professor, Department of Paediatrics and Pediatric Infectious Diseases, Bukovinian State Medical University, Chernivtsi, Ukraine.

E-mail: [bilous.tetiana@bsmu.edu.ua](mailto:bilous.tetiana@bsmu.edu.ua)

ORCID ID: <https://orcid.org/0000-0002-9469-401X>

Стаття надійшла до редакції 11.12.2023

© Р. В. Ткачук, Т. М. Білоус

