

МІНІСТЕРСТВО ОХОРОНИ ЗДОРОВ'Я УКРАЇНИ  
«БУКОВИНСЬКИЙ ДЕРЖАВНИЙ МЕДИЧНИЙ УНІВЕРСИТЕТ»  
"BUKOVINIAN STATE MEDICAL UNIVERSITY"  
Індексований у міжнародних наукометричних базах:

Academy (Google Scholar)  
Ukrainian Research&Academy Network  
(URAN)  
Academic Resource Index Research Bib

Index Copernicus International  
Scientific Indexing Services  
Включений до Ulrichsweb™ Global Serials  
Directory

КЛІНІЧНА ТА ЕКСПЕРИМЕНТАЛЬНА ПАТОЛОГІЯ  
KLINICHNA TA EKSPERIMENTAL'NA PATOLOGIYA  
CLINICAL & EXPERIMENTAL PATHOLOGY

На всі статті, опубліковані в журналі «Клінічна та експериментальна патологія»,  
встановлюються цифрові ідентифікатори DOI

**Т. XXII, № 4 (86), 2023**

---

**Щоквартальний український  
науково-медичний журнал.  
Заснований у квітні 2002 року**

**Свідоцтво про державну реєстрацію  
Серія КВ №6032 від 05.04.2002 р.**

---

**Засновник і видавець:** Буковинський державний медичний університет, м. Чернівці

**Головний редактор**  
С.С. Ткачук

**Заступник головного редактора**  
О.І. Годованець

**Відповідальний секретар**  
О.С. Хухліна

**Секретар** Г.М. Лапа

**Наукові редактори випуску**  
д. мед. н. проф. Колоскова О. К.  
д. мед. н. проф. Масікевич Ю. Г.  
д. мед. н. проф. Ткачук О. В.

**Редакційна рада**

Булик Р.Є.  
Власик Л.І.  
Дейнека С.Є.  
Денисенко О.І.  
Ілащук Т.О.  
Колоскова О.К.  
Коновчук В.М.  
Кравченко О.В.  
Масікевич Ю.Г.  
Олійник І.Ю.  
Пашковський В.М.  
Полянський І.Ю.  
Сидорчук Л.П.  
Сорокман Т.В.  
Ткачук О.В.  
Федів О.І.  
Цигикало О.В.

---

**Адреса редакції:** 58002, Чернівці, пл. Театральна, 2, видавничий відділ БДМУ  
Тел./факс: (0372) 553754. E-mail: tkachuk.svitlana14@bsmu.edu.ua; lapagalina46@gmail.com

**Офіційний web-сайт журналу:** <http://ser.bsmu.edu.ua>

Електронні копії опублікованих статей передаються до **Національної бібліотеки ім. В.І. Вернадського** для вільного доступу в режимі on-line

Реферати статей публікуються в "Українському реферативному журналі", серія "Медицина"

**РЕДАКЦІЙНА КОЛЕГІЯ**

А.В. АБРАМОВ (Запоріжжя, Україна)  
І.В. ГЕРУШ (Чернівці, Україна)  
Д. КЕРИМОГЛУ (Геттінген, Німеччина)  
Й. ДОМОГАЛА-КУЛАВІК (Варшава, Польща)  
Ю.М. КОЛЕСНИК (Запоріжжя, Україна)  
Д. КРЕЦОЮ (Бухарест, Румунія)  
М. МАРК (Тімішоара, Румунія)  
В.А. МІХНЬОВ (Київ, Україна)  
М.Г. ПРОДАНЧУК (Київ, Україна)  
О.Г. РЕЗНИКОВ (Київ, Україна)  
В.Ф. САГАЧ (Київ, Україна)  
Г. ТОМАДЗЕ (Тбілісі, Грузія)  
М.Д. ТРОНЬКО (Київ, Україна)  
Л.-Г. ХАЛІЧ (Ясси, Румунія)  
М.Р. ХАРА (Тернопіль, Україна)  
В.В. ЧОП'ЯК (Львів, Україна)  
І. ЧХАІДЗЕ (Тбілісі, Грузія)  
В.О. ШИДЛОВСЬКИЙ (Тернопіль, Україна)  
В.О. ШУМАКОВ (Київ, Україна)

**EDITORIAL BOARD**

Andrii ABRAMOV (Zaporizhzhia, Ukraine)  
Ig.V. GERUSH (Chernivtsi, Ukraine)  
Cemil KERIMOGLU (Göttingen, Germany)  
Joanna DOMAGALA-KULAWIK (Warsaw, Poland)  
Yuri KOLESNIK (Zaporizhzhia, Ukraine)  
Dragos CRETOIU (Bucharest, Romania)  
Monica MARC (Timisoara, Romania)  
Volodymyr MIKHNEV (Kyiv, Ukraine)  
Mykola PRODANCHUK (Kyiv, Ukraine)  
Olexandr REZNIKOV (Kyiv, Ukraine)  
Vadim SAGACH (Kyiv, Ukraine)  
Gia TOMADZE (Tbilisi, Georgia)  
Mykola TRONKO (Kyiv, Ukraine)  
Liliana-Gabriela HALITCHI (Iasi, Romania)  
Maria KHARA (Ternopil, Ukraine)  
Valentyna CHOPYAK (Lviv, Ukraine)  
Ivane CHKHAIDZE (Tbilisi, Georgia)  
Victor SHIDLOVSKYI (Ternopil, Ukraine)  
Valentyn SHUMAKOV (Kyiv, Ukraine)

---

**Наказом Міністерства освіти і науки України від 11.07.2019 р., № 975  
журнал «Клінічна та експериментальна патологія» включено до переліку  
наукових фахових видань України, категорія Б**

---

*Рекомендовано до друку та поширення через Інтернет рішенням Вченої ради  
Буковинського державного медичного університету (протокол №6 від 23.11.2023 р.)*

Матеріали друкуються українською  
та англійською мовами

Рукописи рецензуються. Редколегія залишає  
за собою право редагування

Передрук можливий за письмової згоди  
редколегії

Комп'ютерний набір і верстка – О.Ю. Воронцова

Наукове редагування – редакції

Редагування англійського тексту – Г.М. Лапи

Коректор – І.В. Зінченко

Група технічно-інформаційного забезпечення:  
І.Б. Горбатюк, Л.І. Сидорчук, В.Д. Сорохан

ISSN 1727-4338

DOI 10.24061/1727-4338.XXII.4.86.2023

© "Клінічна та експериментальна патологія"  
(Клін. та експерим. патол.), 2023

© Clinical and experimental pathology  
(Clin. and experim. pathol.), 2023

Founded in 2002

Publishing four issues a year

© Буковинський державний медичний університет, 2023 р.

## МНОЖИННА ІНФАНТИЛЬНА ГЕМАНГІОМА У НЕОНАТАЛЬНІЙ ПРАКТИЦІ (СПОСТЕРЕЖЕННЯ З ПРАКТИКИ)

**Н. М. Крещу<sup>1</sup>, Л. В. Колюбакіна<sup>1</sup>, Є. З. Трекуш<sup>2</sup>, Л. М. Кузьменко<sup>2</sup>**

<sup>1</sup>Буковинський державний медичний університет, м. Чернівці, Україна

<sup>2</sup>ОКНП «Чернівецька обласна дитяча клінічна лікарня», м. Чернівці, Україна

**Ключові слова:**  
новонароджений,  
множинна інфантильна  
гемангіома.

Клінічна та  
експериментальна  
патологія 2023. Т.22,  
№4 (86). С. 76-81.

DOI:10.24061/1727-4338.  
XXII.4.86.2023.12

E-mail:  
kretsu.nataliia@bsmu.edu.ua

*Інфантильні гемангіоми є найпоширенішими доброякісними судинними пухлинами дитячого віку. Мультифокальний інфантильний гемангіоматоз із ураженням внутрішніх органів новонароджених є рідкісним і потенційно летальним захворюванням у немовлят, наявним при народженні або таким, що виникає протягом першого тижня життя.*

*У статті наведено клініко-параклінічні особливості перебігу множинної інфантильної гемангіоми в неонатальному періоді.*

*Представлений клінічний випадок демонструє, що вчасне призначення неселективних β-адреноблокаторів (пропранололу) є основним елементом у лікуванні та сприятливому прогнозі цього захворювання.*

**Key words:**  
*infant, multifocal infantile  
haemangiomas.*

Clinical and experimental  
pathology 2023. Vol.22,  
№ 4 (86). P. 76-81.

**MULTIFOCAL INFANTILE HAEMANGIOMATOSIS IN NEONATAL PRACTICE  
(OWN CLINICAL CASE)**

**N. M. Kretsu<sup>1</sup>, L. V. Kolyubakina<sup>1</sup>, E. Z. Trekush<sup>2</sup>, L. M. Kuzmenko<sup>2</sup>**

<sup>1</sup>Bukovinian State Medical University, Chernivtsi, Ukraine

<sup>2</sup>The Regional Municipal Non-Commercial Enterprise «Chernivtsi Regional Children's  
Clinical Hospital» Chernivtsi, Ukraine

*Infantile haemangiomas are the most common benign vascular tumours of childhood. Multifocal infantile haemangiomas with visceral involvement of the newborn is a rare and potentially fatal entity in infants, present at birth or arising during the first week of life. The article presents clinical-paraclinical features of the course of multifocal infantile haemangiomas in the neonatal period.*

*The presented clinical case demonstrates that the timely appointment of non-selective β-blockers (propranolol) is the main element in the treatment and favorable prognosis of this disease.*

### Вступ

Гемангіоми залишаються найпоширенішими судинними пухлинами дитячого віку. Обмежуючись шкірою, зазвичай мають доброякісний перебіг і сприятливий прогноз. У випадках ураження внутрішніх органів – характеризуються високим рівнем захворюваності та смертності [1].

У 4-10 % білих немовлят трапляються інфантильні гемангіоми (ІГ), які є найпоширенішими доброякісними пухлинами грудного віку. Вони зазвичай з'являються протягом перших кількох тижнів життя, проліферують від тижнів до кількох місяців, стабілізуються у віці від 6 до 12 місяців, а потім починається поступова їх інволюція протягом кількох років. Інфантильна гемангіома проявляється у вигляді вогнищевих, сегментарних, поодиноких або множинних уражень, які можуть бути поверхневими, глибокими або змішаними. ІГ пов'язані з жіночою статтю (трапляються у 3-5 разів частіше у дівчаток), білою неіспанською расою, низькою масою тіла при народженні, передчасними пологами, багатоплідною вагітністю та аномаліями плаценти [2].

ISSN 1727-4338 <https://www.bsmu.edu.ua>

У 1996 році клініцисти виявили підтип судинних уражень, раніше діагностованих як ІГ, однак вони були вже при народженні і не зазнавали швидкої проліферації протягом першого року життя, тому їх назвали вродженими гемангіомами (ВГ). Подальші дослідження встановили додаткові відмінності цих уражень від ІГ на основі клінічного вигляду, рентгенологічного зображення, гістологічних та імуногістохімічних особливостей [3]. ВГ швидко ростуть внутрішньоутробно, тому вони помітні вже при народженні. На основі еволюції їх класифікують на *швидко інволюючу вроджену гемангіому* (rapidly involuting congenital hemangioma, RICH) і *неінволюючу вроджену гемангіому* (non-involuting congenital hemangioma, NICH). RICH зазнає регресії приблизно через 14 місяців, на відміну від інфантильної гемангіоми, регресія якої повільніша і може відбуватися навіть протягом кількох років. Навпаки, NICH не схильна до інволюції і має тенденцію збільшуватися разом із ростом дитини [4]. Такий розвиток дуже схожий на типовий перебіг судинних мальформацій. Зовсім недавно було висунуто гіпотезу

Клінічна та експериментальна патологія. 2023. Т.22, № 4 (86)

про третю категорію, яка називається *частково інволютивною вродженою гемангіомою* (partially involutive congenital hemangioma, PICH) [5], оскільки ці ураження мають першу інволютивну фазу, подібну до RICH, але в якийсь момент інволюція припиняється і вони набувають перебігу, подібного до NICH. Часто неможливо здійснити диференційну діагностику інфантильної та вродженої гемангіом на підставі лише клінічного анамнезу та інструментальних методів. На сьогодні ці два ураження диференціюють на основі імуногістохімії з дослідженням GLUT 1 (інфантильна гемангіома є GLUT 1-позитивною, тоді як вроджена гемангіома – GLUT 1-негативна) [5].

Наявність множинних уражень на шкірі (як правило, більше п'яти) пов'язана з підвищеним ризиком ураження внутрішніх органів, особливо печінки та шлунково-кишкового тракту [6]. Вісцеральні ураження часто є безсимптомними, доброякісними і потребують лише спостереження, хоч іноді можуть спричинити серцеву недостатність із високим викидом через механізм шунтування. У разі підозри на вісцеральну гемангіому оцінка результатів ультразвукового обстеження, комп'ютерної томографії або магнітно-резонансної томографії може допомогти віддиференціювати гемангіоми від іншого більш вірулентного злоякісного процесу [7].

Сучасні варіанти лікування ускладнених гемангіом включають різні медикаментозні або хірургічні методи. До недавнього часу основним засобом лікування гемангіом були кортикостероїди в різних формах [8]. Лише у випадках ускладненої або рефрактерної гемангіоми розглядаються інші методи лікування, такі як застосування хімотерапевтичних засобів (вінкристин, інтерферон-альфа), лазерної терапії, хірургічного втручання або їх комбінація. Протягом останніх років препаратом першої лінії в лікуванні гемангіом визнано пероральні  $\beta$ -блокатори, зокрема пропранолол. Крім того, продемонстровано, що терапія пропранололом перевершує терапію пероральними кортикостероїдами за безпекою та ефективністю [9]. Можливі пояснення терапевтичного ефекту пропранололу на гемангіоми включають вазоконстрикцію через зменшення вивільнення оксиду азоту, що відразу проявляється зміною кольору з відчутним розм'якшенням тканини. Іншими припущеннями є зниження проангіогенних сигналів, таких як VEGF, bFGF, MMP-9 і HBMEC, та індукція апоптозу в капілярних ендотеліальних клітинах, які проліферують [10]. На початку терапії пероральний пропранолол рекомендовано починати з дози 1 мг/кг/день та збільшувати до 2-3 мг/кг/день протягом принаймні 6-12 місяців. Для подальшого лікування оптимальним дозуванням вважається 1,5-2,0 мг/кг/добу [9]. Лікування слід починати якнайшвидше, на ранній фазі розвитку ІГ, до того, як почнеться незворотне ушкодження. Тривалість застосування пропранололу рекомендована щонайменше шість місяців, зазвичай – 12 місяців або довше [11]. Повідомляється про можливе повторне збільшення гемангіоми після припинення курсу пропранололу у 6,7-19 % випадків протягом 0-6 місяців [12]. До прогипоказань щодо призначення пропранололу при гемангіомі відносять недоношеність

і вік до перших двох тижнів життя, а також вроджені вади серця, обструктивні бронхіти, порушення центральної нервової системи та захворювання нирок [13]. Побічні ефекти лікування пропранололом гемангіом у дітей включають гіпотензію, легеневі симптоми, гіпоглікемію, брадикардію, порушення сну, похолодання кінцівок, діарею, гастроезофагеальний рефлюкс. Також спостерігаються поодинокі випадки гіперкаліємії [14].

Прогноз для більшості неускладнених інфантильних гемангіом сприятливий, із повною інволюцією у 50 % випадків до 5 років, у 70 % – до 7 років і у 90 % – до 9 років. Незважаючи на зникнення судинного компонента, залишкові зміни шкіри спостерігаються приблизно у 50 % випадків. Смертність при гемангіомах печінки коливається від 12 % до 90 % і зумовлена переважно проявами застійної серцевої недостатності, тромбоцитопенією і внутрішньочеревним крововиливом внаслідок розриву гемангіоми [7].

#### Опис клінічного випадку

Дівчинка Д., від II вагітності, яка перебігала без особливостей. Генеалогічний анамнез обтяжений за материнським родоводом невусами, серцево-судинною патологією. Групова приналежність крові матері А(II) Rh(-). Пологи II, природним шляхом, у терміні гестації 40 тижнів. Дівчинка народилася з масою тіла 3600 грам, довжиною тіла – 53 см. Оцінка за шкалою Апгар – 7-8 балів.

Одразу після народження загальний стан дитини розцінено як тяжкий за рахунок гіпербілірубінемії (групова приналежність крові дитини – А(II) Rh(+), рівень загального білірубину – 200 мкмоль/л), у зв'язку з чим дитина у першу добу життя переведена до відділення інтенсивної терапії новонароджених ОКНП «Чернівецька обласна дитяча клінічна лікарня» з діагнозом: «Гемолітична хвороба новонароджених, Rh-конфлікт, жовтушна форма», де отримувала лікування протягом 3 діб. Проведене лікування: інфузійна терапія, фототерапія. На 3-тю добу лікування рівень загального білірубину – 172,5 мкмоль/л.

На 4-ту добу життя для подальшого лікування та дообстеження дитина переведена до відділення постінтенсивного догляду, виходжування та реабілітації новонароджених. При огляді привертало увагу м'якотканинне утворення на передній черевній стінці зліва вище пупка по lin. axillaris anteroir, неправильної форми, розміром 2,0 см × 1,0 см × 0,6 см яскраво-червоного кольору, поверхня не кровоточила (рис. 1).

Дитина оглянута вузькими спеціалістами: висновок невролога – гіпоксично-ішемічна енцефалопатія, гострий період, синдром пригнічення ЦНС; висновок окуліста, отоларинголога – без видимої патології; хірурга – гемангіоми різної локалізації; генетика – множинні гемангіоми?; гематолога – гемолітична хворобановонароджених за Rh-фактором, жовтянично-анемічна форма, середньотяжкий перебіг.

Динамічні показники загального аналізу крові (ЗАК) наведені в таблиці.

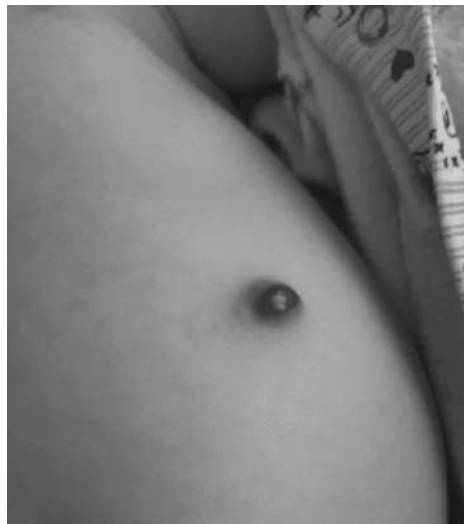

Рис. 1. Зовнішній вигляд гемангіоми у дитини на момент поступлення.

Таблиця  
Динаміка показників загального аналізу крові (ЗАК) дитини під час перебування в ОКНП  
«Чернівецька обласна дитяча клінічна лікарня»

Дослідження	Hb, g/l	RBC, T/l	WBC, 10 <sup>9</sup> /l	BAND, %	NEUT, %	EO, %	LYM, %	MON, %	PLT, 10 <sup>9</sup> /l
ЗАК 1	130	4,3	16,6	12	38	3	42	5	400
ЗАК 2	90	2,5	12,7	-	-	-	-	-	482
ЗАК 3	114	3,8	10,8	7	32	2	50	9	615
ЗАК 4	92	3,2	9,6	3	17	1	50	8	364
ЗАК 5	72	2,53	-	-	-	-	-	-	-

Примітки: Hb – гемоглобін; RBC – еритроцити; WBC – лейкоцити; BAND – паличкоядерні нейтрофіли; NEUT – сегментоядерні нейтрофіли; EO – еозинофіли; LYM – лімфоцити; MON – моноцити; PLT – тромбоцити.

Під час проведення ультразвукового дослідження внутрішніх органів при поступленні та в динаміці виявлені ознаки гепатомегалії з великою кількістю

вогнищевих утворень розміром від 4 мм до 18,8 мм з інтенсивним кровотоком. УЗ-ознаки множинних гемангіом печінки? (рис. 2).

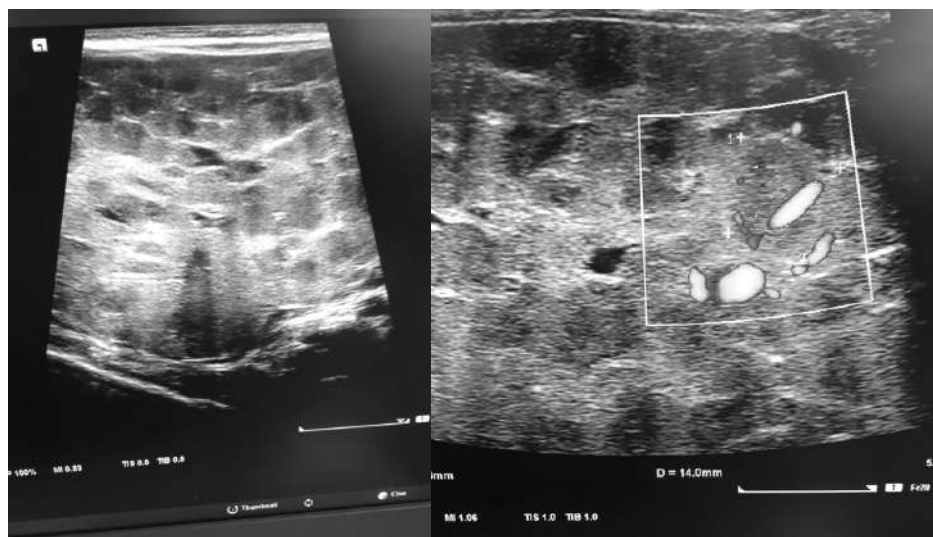


Рис. 2. УЗ-картина множинних гемангіом печінки.

За час лікування у ОКНП «ОДКЛ» м. Чернівці дитині проведено лікування: гемотрансфузія еритроцитарної маси (тричі), фототерапія, інфузійна терапія, антибактеріальна терапія. Проте стан дитини залишався тяжким за рахунок анемічного синдрому та неврологічної симптоматики (дитина квола, самостійно не смоктала, вигодовувалась через зонд).

Зберігались ознаки гепатоспленомегалії (печінка +4 см, селезінка +1,5 см). На нейросонографії – без видимих патологічних змін. У зв'язку з цим на 26-ту добу життя для подальшого дообстеження та лікування дитина переведена до НДСЛ «ОХМАТДИТ», відділення хірургії новонароджених. Діагноз при переводі: гемолітична хвороба новонароджених за

Rh-фактором, анемічно-жовтянична форма. Важка анемія новонароджених. Множинні гемангіоми печінки. Гепатоспленомегалія. Кавернозна гемангіома передньої черевної ділянки. Гіпоксично-ішемічна енцефалопатія, синдром пригнічення ЦНС.

При повторному ультразвуковому обстеженні органів черевної порожнини виявлено: печінка збільшена, розмір правої частки – 74 мм, лівої – 48 мм, паренхіма неоднорідна за рахунок множинних гіпоехогенних вогнищ різних розмірів (тотальне ураження) розмежованих гіперехогенними ділянками. Судинний малюнок змінений, у режимі кольорового доплерівського картування значне посилення васкуляризації паренхіми. Жовчний міхур у вигляді тонкої анехогенної смужки (15х4 мм). Підшлункова залоза недоступна візуалізації. Селезінка збільшена, 65×29×78 мм, V=18 см<sup>3</sup>, ехооднорідна. Нирки, надниркові залози без особливостей.

Дитині додатково проведено магнітно-резонансну томографію, яка виявила, що печінка збільшена в об'ємі (краніо-каудальний розмір до 112 мм), білобарне мультифокальне ураження паренхіми печінки, вузлові утворення 2-15 мм у поперечнику, найбільші на рівні лівої частки розмірами 25×21 мм та 27×28 мм. Структура утворень виявляє гіпоінтенсивний сигнал. Заключення:

білобарне мультифокальне ураження паренхіми печінки – множинні інфантильні гемангіоми/гемангіоендотеліоми. Гепатоспленомегалія.

Під контролем електрокардіографії дитині розпочато терапію анаприліном (пропранолол) із поступовим збільшенням дози до 4 мг/кг/добу.

Через місяць після розпочатої лікування дитині повторно проведена магнітно-резонансна томографія. Висновок: білобарне мультифокальне ураження паренхіми печінки – множинні інфантильні гемангіоми/гемангіоендотеліоми – відносно стабільні, без видимої негативної динаміки. Гепатоспленомегалія. Печінка збільшена в об'ємі (краніо-каудальний розмір до 110 мм), зберігається білобарне мультифокальне ураження паренхіми печінки, вузлові утворення 2-15 мм в поперечнику; у динаміці окремі вузли фрагментувались та зменшилися на 1-2 мм. Структура утворень виявляє гіпоінтенсивний сигнал.

При повторному огляді через 2 місяці у дитини зберігалася неврологічна симптоматика у вигляді відсутності смоктального рефлексу. За даними ультразвукового дослідження печінки відзначалася позитивна динаміка за рахунок зменшення розмірів утворень та інволюція гемангіоми передньої черевної стінки (рис. 3).

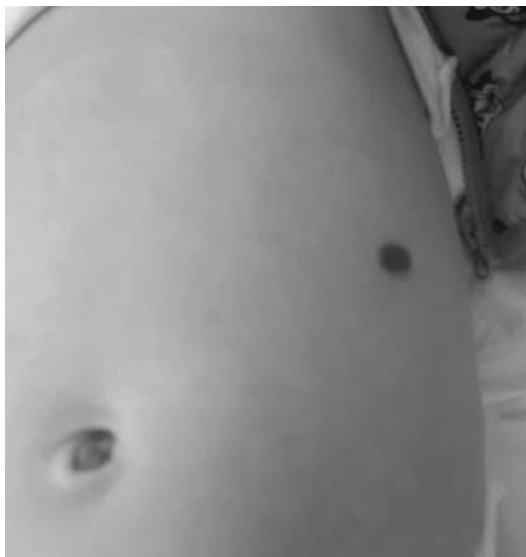

Рис. 3. Зовнішній вигляд гемангіоми через 3 місяці лікування анаприліном.

Дитині рекомендовано продовжити лікування анаприліном під контролем ультразвукового дослідження печінки та повторної магнітно-резонансної томографії через 3 місяці.

#### Висновок

Представлений клінічний випадок демонструє, що вчасне призначення неселективних β-адреноблокаторів (пропранололу) є основним елементом у лікуванні та сприятливому прогнозі цього захворювання.

#### Конфлікт інтересів

Автори заявляють про відсутність конфлікту інтересів.

Клінічна та експериментальна патологія. 2023. Т.22, № 4 (86)

#### Список літератури

1. Nip SY, Hon KL, Leung WK, Leung AK, Choi PC. Neonatal Abdominal Hemangiomatosis: Propranolol beyond Infantile Hemangioma. Case Rep Pediatr [Internet]. 2016[cited 2023 Dec 07];2016:9803975. Available from: <https://www.ncbi.nlm.nih.gov/pmc/articles/PMC4826694/pdf/CRIPE2016-9803975.pdf> doi: 10.1155/2016/9803975
2. Olsen GM, Nackers A, Drolet BA. Infantile and congenital hemangiomas. Semin Pediatr Surg [Internet]. 2020[cited 2023 Dec 02];29(5):150969. Available from: <https://www.sciencedirect.com/science/article/abs/pii/S1055858620300895?via%3Dihub> doi: 10.1016/j.sempedsurg.2020.150969
3. Berlien HP. Classification of infantile hemangiomas and other congenital vascular tumors In: Mattassi R, Loose DA, Vaghi M. Hemangiomas and Vascular Malformations: An Atlas of Diagnosis and Treatment. Milan: Springer; 2009, p. 23-34.

4. Barros B, Helm K, Zaenglein A, Seiverling E. Keratoacanthoma-Like Growths of Incontinentia Pigmenti Successfully Treated with Intralesional Methotrexate. *Pediatr Dermatol.* 2017;34(4):203-4. doi: 10.1111/pde.13142
5. Esposito F, Ferrara D, Di Serafino M, Diplomatico M, Vezzali N, Giugliano AM, et al. Classification and ultrasound findings of vascular anomalies in pediatric age: the essential. *J Ultrasound.* 2019;22(1):13-25. doi: 10.1007/s40477-018-0342-1
6. Chang LC, Haggstrom AN, Drolet BA, Baselga E, Chamlin SL, Garzon MC, et al. Growth characteristics of infantile hemangiomas: implications for management. *Pediatrics.* 2008;122(2):360-7. doi: 10.1542/peds.2007-2767
7. Smith CJF, Friedlander SF, Guma M, Kavanaugh A, Chambers CD. Infantile Hemangiomas: An Updated Review on Risk Factors, Pathogenesis, and Treatment. *Birth Defects Res.* 2017;109(11):809-15. doi: 10.1002/bdr2.1023
8. Bennett ML, Fleischer AB Jr, Chamlin SL, Frieden IJ. Oral corticosteroid use is effective for cutaneous hemangiomas: an evidence-based evaluation. *Arch Dermatol.* 2001;137(9):1208-13. doi: 10.1001/archderm.137.9.1208
9. Koh SP, Leadbitter P, Smithers F, Tan ST.  $\beta$ -blocker therapy for infantile hemangioma. *Expert Rev Clin Pharmacol.* 2020;13(8):899-15. doi: 10.1080/17512433.2020.1788938
10. Laranjo S, Costa G, Paramés F, Freitas I, Martins JD, Trigo C, et al. The role of propranolol in the treatment of infantile hemangioma. *Rev Port Cardiol.* 2014;33(5):289-95. doi: 10.1016/j.repc.2013.10.018
11. Smithson SL, Rademaker M, Adams S, Bade S, Bekhor P, Davidson S, et al. Consensus statement for the treatment of infantile haemangiomas with propranolol. *Australas J Dermatol.* 2017;58(2):155-9. doi: 10.1111/ajd.12600
12. Drolet BA, Frommelt PC, Chamlin SL, Haggstrom A, Bauman NM, Chiu YE, et al. Initiation and use of propranolol for infantile hemangioma: Report of a consensus conference. *Pediatrics.* 2013;131(1):128-40. doi: 10.1542/peds.2012-1691
13. Fette A. Propranolol in use for treatment of complex infant hemangiomas: Literature review regarding current guidelines for preassessment and standards of care before initiation of therapy. *ScientificWorldJournal [Internet].* 2013[cited 2023 Dec 07];2013:850193. Available from: <https://www.ncbi.nlm.nih.gov/pmc/articles/PMC3673324/pdf/TSWJ2013-850193.pdf> doi: 10.1155/2013/850193
14. Ma X, Zhao T, Xiao Y, Yu J, Chen H, Huang Y, et al. Preliminary experience on treatment of infantile hemangioma with lowdose propranolol in China. *Eur J Pediatr.* 2013;172(5):653-9. doi: 10.1007/s00431-012-1928-9
- Dec 02];29(5):150969. Available from: <https://www.sciencedirect.com/science/article/abs/pii/S1055858620300895?via%3Dihub> doi: 10.1016/j.sempedsurg.2020.150969
3. Berlien HP. Classification of infantile hemangiomas and other congenital vascular tumors In: Mattassi R, Loose DA, Vaghi M. *Hemangiomas and Vascular Malformations: An Atlas of Diagnosis and Treatment.* Milan: Springer; 2009, p. 23-34.
4. Barros B, Helm K, Zaenglein A, Seiverling E. Keratoacanthoma-Like Growths of Incontinentia Pigmenti Successfully Treated with Intralesional Methotrexate. *Pediatr Dermatol.* 2017;34(4):203-4. doi: 10.1111/pde.13142
5. Esposito F, Ferrara D, Di Serafino M, Diplomatico M, Vezzali N, Giugliano AM, et al. Classification and ultrasound findings of vascular anomalies in pediatric age: the essential. *J Ultrasound.* 2019;22(1):13-25. doi: 10.1007/s40477-018-0342-1
6. Chang LC, Haggstrom AN, Drolet BA, Baselga E, Chamlin SL, Garzon MC, et al. Growth characteristics of infantile hemangiomas: implications for management. *Pediatrics.* 2008;122(2):360-7. doi: 10.1542/peds.2007-2767
7. Smith CJF, Friedlander SF, Guma M, Kavanaugh A, Chambers CD. Infantile Hemangiomas: An Updated Review on Risk Factors, Pathogenesis, and Treatment. *Birth Defects Res.* 2017;109(11):809-15. doi: 10.1002/bdr2.1023
8. Bennett ML, Fleischer AB Jr, Chamlin SL, Frieden IJ. Oral corticosteroid use is effective for cutaneous hemangiomas: an evidence-based evaluation. *Arch Dermatol.* 2001;137(9):1208-13. doi: 10.1001/archderm.137.9.1208
9. Koh SP, Leadbitter P, Smithers F, Tan ST.  $\beta$ -blocker therapy for infantile hemangioma. *Expert Rev Clin Pharmacol.* 2020;13(8):899-15. doi: 10.1080/17512433.2020.1788938
10. Laranjo S, Costa G, Paramés F, Freitas I, Martins JD, Trigo C, et al. The role of propranolol in the treatment of infantile hemangioma. *Rev Port Cardiol.* 2014;33(5):289-95. doi: 10.1016/j.repc.2013.10.018
11. Smithson SL, Rademaker M, Adams S, Bade S, Bekhor P, Davidson S, et al. Consensus statement for the treatment of infantile haemangiomas with propranolol. *Australas J Dermatol.* 2017;58(2):155-9. doi: 10.1111/ajd.12600
12. Drolet BA, Frommelt PC, Chamlin SL, Haggstrom A, Bauman NM, Chiu YE, et al. Initiation and use of propranolol for infantile hemangioma: Report of a consensus conference. *Pediatrics.* 2013;131(1):128-40. doi: 10.1542/peds.2012-1691
13. Fette A. Propranolol in use for treatment of complex infant hemangiomas: Literature review regarding current guidelines for preassessment and standards of care before initiation of therapy. *ScientificWorldJournal [Internet].* 2013[cited 2023 Dec 07];2013:850193. Available from: <https://www.ncbi.nlm.nih.gov/pmc/articles/PMC3673324/pdf/TSWJ2013-850193.pdf> doi: 10.1155/2013/850193
14. Ma X, Zhao T, Xiao Y, Yu J, Chen H, Huang Y, et al. Preliminary experience on treatment of infantile hemangioma with lowdose propranolol in China. *Eur J Pediatr.* 2013;172(5):653-9. doi: 10.1007/s00431-012-1928-9

#### References

1. Nip SY, Hon KL, Leung WK, Leung AK, Choi PC. Neonatal Abdominal Hemangiomas: Propranolol beyond Infantile Hemangioma. *Case Rep Pediatr [Internet].* 2016[cited 2023 Dec 07];2016:9803975. Available from: <https://www.ncbi.nlm.nih.gov/pmc/articles/PMC4826694/pdf/CRPE2016-9803975.pdf> doi: 10.1155/2016/9803975
2. Olsen GM, Nackers A, Drolet BA. Infantile and congenital hemangiomas. *Semin Pediatr Surg [Internet].* 2020[cited 2023

#### Відомості про авторів:

Крецу Н. М. – PhD, асистент кафедри педіатрії та дитячих інфекційних хвороб Буковинського державного медичного університету, м. Чернівці, Україна.

E-mail: [kretsu.nataliia@bsmu.edu.ua](mailto:kretsu.nataliia@bsmu.edu.ua)

ORCID ID: <https://orcid.org/0000-0003-0241-0700>

Коліубакіна Л. В. – к.мед.н, доцент кафедри педіатрії та дитячих інфекційних хвороб Буковинського державного медичного університету, м. Чернівці, Україна.

E-mail: [koliubakina.larysa@bsmu.edu.ua](mailto:koliubakina.larysa@bsmu.edu.ua)

ORCID ID: <https://orcid.org/0000-0003-1046-8996>

ISSN 1727-4338 <https://www.bsmu.edu.ua>

Клінічна та експериментальна патологія. 2023. Т.22, № 4 (86)

Трекуш Є. З. – лікар-неонатолог ОКНП «Чернівецька обласна дитяча клінічна лікарня», м. Чернівці, Україна.

E-mail: [trekusliza@gmail.com](mailto:trekusliza@gmail.com)

Кузьменко Л. М. – лікар-неонатолог ОКНП «Чернівецька обласна дитяча клінічна лікарня», м. Чернівці, Україна.

E-mail: [l.kuzmenko1957@gmail.com](mailto:l.kuzmenko1957@gmail.com)

**Information about authors:**

Kretsu N. M. – PhD, Assistant of the Department of Pediatrics and Children’s Infectious of Bukovinian State Medical University, Chernivtsi, Ukraine.

E-mail: [kretsu.nataliia@bsmu.edu.ua](mailto:kretsu.nataliia@bsmu.edu.ua)

ORCID ID: <https://orcid.org/0000-0003-0241-0700>

Kolyubakina L. V. – PhD, MD, Associate Professor of the Department of Pediatrics and Children’s Infectious of Bukovinian State Medical University, Chernivtsi, Ukraine.

E-mail: [koliubakina.larysa@bsmu.edu.ua](mailto:koliubakina.larysa@bsmu.edu.ua)

ORCID ID: <https://orcid.org/0000-0003-1046-8996>

Trekush E.Z. – neonatologist of The Regional Municipal Non-Commercial Enterprise «Chernivtsi Regional Children’s Clinical Hospital», Chernivtsi, Ukraine.

E-mail: [trekusliza@gmail.com](mailto:trekusliza@gmail.com)

Kuzmenko L. M. – neonatologist of The Regional Municipal Non-Commercial Enterprise «Chernivtsi Regional Children’s Clinical Hospital», Chernivtsi, Ukraine.

E-mail: [l.kuzmenko1957@gmail.com](mailto:l.kuzmenko1957@gmail.com)

*Стаття надійшла до редакції 13.11.2023*

*© Н. М. Крецу, Л. В. Колюбакіна, Є. З. Трекуш, Л. М. Кузьменко*

