



НЕОНАТОЛОГІЯ, ХІРУРГІЯ ТА ПЕРИНАТАЛЬНА МЕДИЦИНА

ISSN 2226-1230 (PRINT)
ISSN 2413-4260 (ONLINE)

Щоквартальний медичний науково-практичний журнал Свідоцтво про державну реєстрацію серія KB №18106-6906 від 2.09.2011 р.
Видається з 2011 р.

Засновники: Буковинський державний медичний університет
Всеукраїнська громадська організація «Асоціація неонатологів України»

Відповідно до «Переліку наукових фахових видань України, в яких можуть публікуватися результати дисертаційних робіт на здобуття наукових ступенів доктора наук, кандидата наук та ступеня доктора філософії (відповідно до Порядку формування Переліку наукових фахових видань України, затвердженого наказом МОН України від 15 січня 2018 року № 32, зареєстрованого в Мін'юсті України 06 лютого 2018 року за № 148/21600):
- Наказом Міністерства освіти і науки України від 17.03.2020 року № 409, зареєстрованим у Міністерстві юстиції України 06.02.2018 року за № 148/21600, видання внесено до Переліку наукових фахових видань України, в яких можуть публікуватися результати дисертаційних робіт на здобуття наукових ступенів доктора наук, кандидата наук та ступеня доктора філософії, Категорія «Б».
- Наказом Міністерства освіти і науки України від 23.08.2023 року № 1035 видання перенесене з Категорії «Б» до Категорії «А».

Журнал включений у каталоги та наукометричні бази: Національна бібліотека ім. В.І. Вернадського (National Library of Ukraine), «Українська науково-освітня телекомунікаційна мережа URAN (Open Journal Systems), CrossRef, WorldCat, Google Akademi, Index Copernicus, BASE, DOAJ, Scilit, Scopus.

NEONATOLOGY, SURGERY AND PERINATAL MEDICINE medical scientific journal

Key title: Neonatologîa, hirurgiâ ta perinatal'na medicina (Onl ine)
Abbreviated key title: Neonatol. hir . perinat. med. (Online)

ГОЛОВНИЙ РЕДАКТОР

Бойчук Тарас Миколайович – д.мед.н., професор, Голова Вченої Ради Буковинського державного медичного університету МОЗ України (м. Чернівці, Україна)

ШЕФ-РЕДАКТОР

Знаменська Тетяна Костянтинівна – член-кореспондент НАМН України, д.мед.н., професор, заступник директора з перинатальної медицини ДУ «Інститут педіатрії, акушерства і гінекології імені академіка О. М. Лук'янової НАМН України», Президент Всеукраїнської громадської організації «Асоціація неонатологів України», Заслужений лікар України, спеціальність «Неонатологія» (м. Київ, Україна)

РЕДАКЦІЙНА РАДА

Заступники головного редактора:

Годованець Юлія Дмитрівна – д.мед.н., професор, професор кафедри педіатрії, неонатології та перинатальної медицини Буковинського державного медичного університету МОЗ України, спеціальність "Неонатологія" (м. Чернівці, Україна)

Юзько Олександр Михайлович – д.мед.н., професор, завідувач кафедри акушерства та гінекології Буковинського державного медичного університету, спеціальність "Акушерство та гінекологія" (м. Чернівці, Україна)

Горбатюк Ольга Михайлівна – д.мед.н., професор, професор кафедри дитячої хірургії, анестезіології, ортопедії та травматології Національного університету охорони здоров'я України імені П.Л. Шупик а, спеціальність "Дитяча хірургія" (м. Київ, Україна)

Наукові консультанти:

Добрянський Д.О. – д.мед.н., професор, професор кафедри педіатрії Львівського національного медичного університету імені Данила Галицького, спеціальність "Неонатологія" (м. Львів, Україна)

Гречаніна О.Я. – член-кореспондент НАМН України, д.мед.н., професор, директор Українського інституту клінічної генетики ВДНЗ "Харківський державний медичний університет МОЗ України", спеціальність "Медична генетика" (м. Харків, Україна)

Дронова В.Л. – д.мед.н., професор, перший заступник директора з науково-організаційної роботи ДУ "Інститут педіатрії, акушерства і гінекології імені академіка О. М. Лук'янової НАМН України", керівник відділення оперативної гінекології, спеціальність "Акушерство та гінекологія" (м. Київ, Україна)

Похилько В.І. – д.мед.н., професор, проректор з науково-педагогічної та виховної роботи Вищого державного навчального закладу України «Українська медична стоматологічна академія», спеціальність "Дитяча анестезіологія» (м. Полтава, Україна)

Нечитайло Ю.М. – д.мед.н., професор, завідувач кафедри педіатрії, неонатології та перинатальної медицини Буковинського державного медичного університету МОЗ України, спеціальність "Педіатрія" (м. Чернівці, Україна)

Македонський І.О. – д.мед.н., професор, директор Медичного центру матері та дитини ім. Руднева, професор кафедри клінічної лабораторної діагностики Дніпропетровського національного університету імені О.Гончара МОН України, спеціальність "Дитяча хірургія" (м. Дніпро, Україна)

Давиденко І.С. – д.мед.н., професор, завідувач кафедри патологічної анатомії Буковинського державного медичного університету МОЗ України, дійсний член Міжнародної Академії Патології, спеціальність "Патологічна анатомія" (м.Чернівці, Україна)

Наукові редактори розділів журналу:

Неонатологія – **Клименко Т.М.**, д.мед.н., професор (м. Харків, Україна)

Медична генетика – **Горovenko Н.Г.**, член-кореспондент НАМН України, д.мед.н., професор (м. Київ, Україна)

Неонатальна хірургія – **Лосев О.О.**, д.мед.н., професор (м. Одеса, Україна)

Педіатрія – **Сорокман Т.В.**, д.мед.н., професор (м. Чернівці, Україна)

Акушерство та гінекологія – **Андрієць О.А.**, д.мед.н., професор (м.Чернівці, Україна)

Патологія – **Ткачук С.С.**, д.мед.н., професор (м.Чернівці, Україна)

Відповідальний редактор журналу "Неонатологія, хірургія та перинатальна медицина"

Бабінцева А.Г. – д.мед.н., доцент, професор кафедри педіатрії, неонатології та перинатальної медицини Буковинського державного медичного університету МОЗ України (м. Чернівці, Україна)

Відповідальний редактор електронної версії журналу в системі Open Journal Systems (OJS):

Годованець О.С. – к.мед.н., доцент, доцент кафедри педіатрії, неонатології та перинатальної медицини Буковинського державного медичного університету МОЗ України (м. Чернівці, Україна)

РЕДАКЦІЙНА КОЛЕГІЯ:

НЕОНАТОЛОГІЯ:

Амбалаванан Н. (м. Бірмінгем, США)
Батман Ю.А. (м. Київ, Україна)
Власова О.В. (м. Чернівці, Україна)
Воробіюва О.В. (м. Київ, Україна)
Дессі А. (м. Кальярі, Італія)
Ковальова О.М. (м. Полтава, Україна)
Куріліна Т.В. (м. Київ, Україна)
Куртяну А.М. (м. Кишинев, Республіка Молдова)
Ліхачова А.С. (м. Харків, Україна)
Мавропуло Т.К. (м. Дніпро, Україна)
Мазманян П.А. (м. Єреван, Вірменія)
Павлишин Г.А. (м. Тернопіль, Україна)
Полін Р. (м. Нью-Йорк, США)
Похилько В.І. (м. Полтава, Україна)
Редько І.І. (м. Запоріжжя, Україна)
Рейтерер Ф. (м. Грац, Австрія)
Ріга О.О. (м. Харків, Україна)
Кісельова М.М. (м. Львів, Україна)
Нікуліна Л.І. (м. Київ, Україна)
Шуцько Є.Є. (м. Київ, Україна)
Яблонь О.С. (м. Вінниця, Україна)

НЕОНАТАЛЬНА ХІРУРГІЯ:

Бабуч С.І. (м. Кишинев, Молдова)
Боднар О.Б. (м. Чернівці, Україна)
Гулев Ч.Б. (м. Баку, Азербайджан)
Давиденко В.Б. (м. Харків, Україна)
Коноплицький В.С. (м. Вінниця, Україна)
Ксьонз І.В. (м. Полтава, Україна)
Левницька С.А. (м. Чернівці, Україна)
Мельниченко М.Г. (м. Одеса, Україна)
Микив К.М. (м. Бишкек, Киргизстан)
Наконечний А.Й. (м. Львів, Україна)
Рибальченко В.Ф. (м. Київ, Україна)
Руденко Є.О. (м. Київ, Україна)

Савицька Е. (м. Варшава, Польща)
Сокольник С.О. (м. Чернівці, Україна)
Фофанов О.Д. (м. Івано-Франківськ, Україна)
Хамраєв А.Ж. (м. Ташкент, Республіка Узбекистан)

АКУШЕРСТВО ТА ГІНЕКОЛОГІЯ:

Абрамян Р.А. (м. Єреван, Вірменія)
Багірова Х.Ф. (м. Баку, Азербайджан)
Бойчук А.В. (м. Тернопіль, Україна)
Геряк С.М. (м. Тернопіль, Україна)
Гнатко О.П. (м. Київ, Україна)
Громова А.М. (м. Полтава, Україна)
Дубоссарська З.М. (м. Дніпро, Україна)
Каліновська І.В. (м. Чернівці, Україна)
Кравченко О.В. (м. Чернівці, Україна)
Ліхачов В.К. (м. Полтава, Україна)
Макарчук О.М. (м. Івано-Франківськ, Україна)
Маркін Л.Б. (м. Львів, Україна)
Назаренко Л.Г. (м. Харків, Україна)
Лонгфорд Н.Т. (м. Лондон, Великобританія)
Окоєв Г.Г. (м. Єреван, Вірменія)
Пирогова В.І. (м. Львів, Україна)
Потапов В.О. (м. Дніпро, Україна)
Резніченко Г.І. (м. Запоріжжя, Україна)
Щербина М.О. (м. Харків, Україна)

ПЕДІАТРІЯ:

Аряєв М.Л. (м. Одеса, Україна)
Безрук В.В. (м. Чернівці, Україна)
Борисова Т.П. (м. Дніпро, Україна)
Бойченко А.Д. (м. Харків, Україна)
Боконбаєва С.Д. (м. Бішкек, Киргизія)
Гончарь М.О. (м. Харків, Україна)
Денисова М.Ф. (м. Київ, Україна)
Іванько О.Г. (м. Запоріжжя, Україна)

Квашніна Л.В. (м. Київ, Україна)
Ковтюк Н.І. (м. Чернівці, Україна)
Котова Н.В. (м. Одеса, Україна)
Кирилова Л.Г. (м. Київ, Україна)
Кривоустов С.П. (м. Київ, Україна)
Марушко Т.В. (м. Київ, Україна)
Нечитайло Д.Ю. (м. Чернівці, Україна)
Починок Т.В. (м. Київ, Україна)
Сенаторова Г.С. (м. Харків, Україна)
Сміян І.С. (м. Тернопіль, Україна)
Сокольник С.В. (м. Чернівці, Україна)
Токарчук Н.І. (м. Вінниця, Україна)
Шадрін О.Г. (м. Київ, Україна)
Ященко Ю.Б. (м. Київ, Україна)

МЕДИЧНА ГЕНЕТИКА:

Веропотвелян М.П. (м. Кривий Ріг, Україна)
Галаган В.Д. (м. Київ, Україна)
Гнайтецько О.З. (м. Львів, Україна)
Ластівка І.В. (м. Чернівці, Україна)

ПАТОЛОГІЯ:

Бамбуляк А.В. (м. Чернівці, Україна)
Годованець О.І. (м. Чернівці, Україна)
Задорожна Т.Д. (м. Київ, Україна)
Заморський І.І. (м. Чернівці, Україна)
Зябліцев С.В. (м. Київ, Україна)
Кузняк Н.Б. (м. Чернівці, Україна)
Проняєв Д.В. (м. Чернівці, Україна)
Роговий Ю.Є. (м. Чернівці, Україна)
Ситнікова В.О. (м. Одеса, Україна)
Слободян О.М. (м. Чернівці, Україна)
Степаненко О.Ю. (м. Харків, Україна)
Цигикало О.В. (м. Чернівці, Україна)
Марковський В.Д. (м. Харків, Україна)

*Рекомендовано до друку та поширення через мережу Internet рішенням Вченої ради
Буковинського державного медичного університету
Протокол №4 від 26 жовтня 2023 року*

НАУКОВА РЕДАКЦІЯ ЖУРНАЛУ

Редакційно-видавничий відділ

Буковинського державного медичного університету МОЗ України

Адреса: 58002, Чернівці, площа Театральна, 2

Код ЄДРПОУ 02010971

Керівник відділу - Волошенюк Ірина Олексіївна

Контактний телефон: +38 (0372) 52-39-63

e-mail: print@bsmu.edu.ua

ВИДАВЕЦЬ

ТОВ «Редакція журналу «Неонатологія, хірургія та перинатальна медицина»

Адреса: 04053, м. Київ, пров. Бехтерівський, 4Б, оф. 47

Код ЄДРПОУ 42656224

Директор видавництва - Кушнір Віталій Миколайович

Контактні телефони: +380673270800

e-mail: v.kushnir1111@gmail.com

Передплатний індекс: 89773.

Адреса для листування: Буковинський державний медичний університет МОЗ України,
Театральна площа, 2, м. Чернівці, 58002, Україна. Заступнику головного редактора
журналу "Неонатологія, хірургія та перинатальна медицина" професору Годованець Юлії Дмитрівні.

Контактний телефон: +38(050)6189959

E-mail: neonatology@bsmu.edu.ua

Офіційний web-сайт журналу: <http://neonatology.bsmu.edu.ua/>

(Українська науково-освітня телекомунікаційна мережа "URAN", проєкт «Наукова періодика України,
в рамках некомерційного проєкту PublicKnowledge Project

Електронна версія журналу представлена:

Національна бібліотека ім. В.І.Вернадського (м. Київ, Україна), Наукова періодика України, №347,

web-сайт: <http://www.irbis-nbuv.gov.ua/>

Буковинський державний медичний університет МОЗ України (м. Чернівці, Україна),

web-сайт: http://www.bsmu.edu.ua/uk/science/scientific_mags_bsmu/neonatal

Журнал розсилається згідно Державного реєстру у провідні бібліотеки,

державні установи та вищі медичні навчальні заклади України.

Публікаційна етика журналу відповідає положенням «Єдині вимоги до рукописів, що представляються в біомедичні журнали,
підготовки та редагування біомедичних публікацій» Міжнародного Комітету Редакторів Медичних Журналів
(International Committee of Medical Journal Editors (ICMJE) <http://www.icmje.org/>)

Редакція журналу підтримує міжнародні принципи наукових публікацій згідно рекомендацій Комітету з етики публікацій (COPE),
Довіднику журналів відкритого доступу (DOAJ), Асоціації наукових видавців відкритого доступу (OASPA)
та Всесвітньої асоціації медичних редакторів (WAME)



УДК: 611.311.2.018.7:611.314.16.013]-053.2
DOI: 10.24061/2413-4260.XIII.4.50.2023.19

ХАРАКТЕРИСТИКА ЕПІТЕЛІЮ ЯСЕН У ДІТЕЙ У ДІЛЯНЦІ ТРЕТІХ МОЛЯРІВ НА РІЗНИХ ЕТАПАХ ФОРМУВАННЯ КОРЕНЯ ЗУБА

Т. І. Муринюк

Буковинський державний медичний університет
МОЗ України
(м. Чернівці, Україна)

Резюме

Екстракція ретинуваних та дистопованих третіх молярів є достатньо травматичною маніпуляцією, яка супроводжується великим дефектом кісткової тканини та інфікуванням рани. Тому доцільним є проведення герметомії, яка має низку переваг перед типовим і атипovими методами видалення зубів. Важливим етапом будь-якого оперативного втручання є післяопераційний період, котрий характеризується певною тривалістю та наявністю ускладнень, що серед іншого обумовлено регенераторним потенціалом тканин, насамперед епітеліальних.

Мета дослідження – оцінити стан епітеліального покриву ясен у ділянці третіх молярів у дітей, що потребують операції видалення цих зубів за ортодонтичними показаннями, з урахуванням стадії формування зуба, а саме його кореня.

Матеріал та методи дослідження. Проведено операцію видалення третіх молярів за ортодонтичними показаннями 95 дітям у віці від 11 до 18 років. Клініко-рентгенологічно виділено три групи спостереження: I (n=30) – діти віком 11-13 років; II (n=35) – діти віком 13-16 років, та III (n=30) – діти віком 16-18 років. Під час оперативного втручання відбувався забір ясен з прилеглих ділянок для дослідження. Матеріал фіксували, зневоднювали, парафінізували для подальшої гістологічної обробки. Застосовували імуногістохімічні методики у відповідності до протоколів, наданих виробником. Зокрема, було проведено імуногістохімічне визначення антигенів Ki-67 з первинними антитілами проти нього. Цифрові копії зображення аналізували за допомогою спеціалізованої комп'ютерної програми ImageJ v1.52 (freeware, США). Отримані цифрові дані оброблені статистично.

Отримані цифрові дані оброблені статистично. Застосовували попередню перевірку на нормальність розподілу за методом Shapiro-Wilks. Для всіх вивчених статистичних вибірок згідно з цим критерієм гіпотеза про нормальність розподілу не була відхилена (на рівні значущості $p=0,05$), тому використовували переважно параметричні методи статистичного аналізу: обчислення середньої арифметичної та її похибки, непарний двобічний критерій Стьюдента. Однак, з причини, що статистичні вибірки були невеликими, то разом з критерієм Стьюдента застосовували й непараметричний критерій Mann-Whitney.

Дослідження проводилось як фрагмент комплексної науково-дослідної роботи кафедри стоматології дитячого віку Буковинського державного медичного університету на тему «Розробка методів профілактики та лікування основних стоматологічних захворювань у дітей з урахуванням факторів ризику їх розвитку» (державний реєстраційний номер: 0121U110122). Проведені дослідження відповідали біоетичним нормам, що зазначено у висновках комісії з біоетики Буковинського державного медичного університету № 1 від 17.09.2020 р.

Результати дослідження. Результати досліджень показали, що товщина епітелію ясен в дітей у ділянці третіх молярів поступово зростає від $(102 \pm 2,6)$ мкм на стадії формування кореня «D» до $(289 \pm 4,3)$ мкм на стадії «H». Водночас, варто зазначити, що у дітей віком 11-13 років товщина епітеліального покриву ясен на етапах формування кореня зуба є у середньому меншою, аніж у дітей віком 13-16 та 16-18 років ($p < 0,05$), а в дітей 13-16 років менша, ніж у дітей 16-18 років ($p < 0,05$).

Встановлено, що проліферативна активність епітелію за даними імуногістохімічного дослідження антигену Ki-67 в клітинних ядрах має протилежну залежність від товщини епітеліального шару. Зокрема, найвищою вона є на стадії формування «D» – $(52 \pm 0,9)$ %, а найнижчою – $(19 \pm 0,4)$ %, – на стадії «H».

Висновки. Отже, проведене гістологічне та імуногістохімічне дослідження ясен в ділянці третього моляра дозволяє прийти до висновку, що в ході формування кореня цього зуба відбувається низка змін в епітеліальному покриві ясен, а саме: збільшення кількості шарів епітелію на тлі зменшення його проліферативної активності. Встановлені дані свідчать про зниження регенераторного потенціалу багатощарового плоского епітелію зі збільшенням віку дитини та ступеня сформованості третього моляра, що знаходить своє відображення в клінічній картині перебігу оперативного втручання.

Ключові слова: діти; операція видалення зуба, треті моляри, епітелій ясен.

Вступ

Ретенція та дистопія третіх молярів зустрічається в 35-50 % населення та є однією з передумов у формуванні цілої низки ортодонтичних проблем. Видалення цих зубів має профілактичний ефект щодо розвитку зубощелепних аномалій та деформацій та обов'язковою умовою стабільності ортодонтичного лікування [1, 2]. Однак екстракція ретинуваних та дистопованих третіх молярів є достатньо травматичною маніпуляцією, яка супроводжується великим дефектом кісткової тканини та інфікуванням рани [3-6]. Тому, на думку багатьох вчених [7-8], до-

цільним є проведення герметомії, яка має низку переваг перед типовим і атипovими методами видалення зубів. Крім того, тканини фолікула третього моляра, що видаляються під час оперативного втручання є цінним джерелом стовбурових тканин, що наразі широко застосовуються в експериментальній та практичній медицині [9-20].

Важливим етапом будь-якого оперативного втручання є післяопераційний період, котрий характеризується певною тривалістю та наявністю ускладнень, що серед іншого обумовлено регенераторним потенціалом тканин, насамперед епітеліальних.

Мета дослідження – оцінити стан епітеліального покриву ясен у ділянці третіх молярів у дітей, що потребують операції видалення цих зубів за ортодонтичними показаннями, з урахуванням стадії формування зуба, а саме його кореня.

Матеріал і методи дослідження

Проведено операцію видалення третіх молярів за ортодонтичними показаннями 95 дітям у віці від 11 до 18 років. Клінічний огляд дітей здійснювався загальноприйнятими методами. Рентгенологічна оцінка стану зачатків третіх молярів проводилася за методом Demirjian [21], що на сьогодні широко застосовується на міжнародному рівні [22, 23]. Клініко-рентгенологічно було виділено три групи спостереження: I (n=30) – діти віком 11-13 років, у котрих третій моляр перебував на етапі слабомінералізованого зачатка (стадія D за Demirjian); II (n=35) – діти віком 13-16 років, у котрих третій моляр перебував на етапі мінералізованого зачатка та початкових етапах формування кореня (стадії E та F за Demirjian) та III (n=30) – діти віком 16-18 років, у котрих третій моляр перебував на заключних етапах формування кореня (стадії G та H за Demirjian).

Під час оперативного втручання відбувався забір ясен з прилеглих ділянок для дослідження. Матеріал фіксували в забуференому 10 %-му розчині формаліну з нейтральним рН протягом 20-22 годин. Після фіксації ясна зневоднювали в системі ізопропілового спирту та заливали при 56°C у парафін для подальшої гістологічної обробки. За допомогою ротаційного мікротома робили стандартні серійні гістологічні зрізи завтовшки 5 мкм. Після депарафінізації на гістологічних зрізах виконували забарвлення гематоксиліном і еозином [24], на інших серійних зрізах – застосовували імуногістохімічні методики у відповідності до протоколів, наданих виробником. Зокрема, було провели імуногістохімічне

визначення антигенів Ki-67 з первинними антитілами проти нього. Візуалізацію первинних антитіл здійснювали полімерною системою візуалізації з барвником діамінобензидином, який дає коричневе забарвлення місць розташування досліджуваних антигенів. Цифрові копії зображення аналізували за допомогою спеціалізованої комп'ютерної програми ImageJ v1.52 (freeware, США) [25].

Отримані цифрові дані оброблені статистично. Застосовували попередню перевірку на нормальність розподілу за методом Shapiro-Wilks. Для всіх вивчених статистичних вибірок згідно з цим критерієм гіпотеза про нормальність розподілу не була відхилена (на рівні значущості $p=0,05$), тому використовували переважно параметричні методи статистичного аналізу: обрахування середньої арифметичної та її похибки, непарний двобічний критерій Стьюдента. Однак, з причини, що статистичні вибірки були невеликими, то разом з критерієм Стьюдента застосовували й непараметричний критерій Mann-Whitney [26].

Дослідження проводилось як фрагмент комплексної науково-дослідної роботи кафедри стоматології дитячого віку Буковинського державного медичного університету на тему «Розробка методів профілактики та лікування основних стоматологічних захворювань у дітей з урахуванням факторів ризику їх розвитку» (державний реєстраційний номер: 0121U110122). Проведені дослідження відповідали біоетичним нормам, що зазначено у висновках комісії з біоетики Буковинського державного медичного університету № 1 від 17.09.2020 р.

Результати дослідження та їх обговорення

У таблиці наведені цифрові дані по товщині багат шарового плоского епітелію та проліферативній активності епітелію ясен, зокрема, базального шару епітеліальної поверхні, залежно від віку пацієнтів.

Таблиця

Характеристика епітелію ясен у ділянці третіх молярів на різних етапах формування кореня зуба

Групи спостереження	I група	II група		III група	
Стадія формування зачатка за Demirjian	D	E	F	G	H
Товщина епітеліального покриву ясен (мкм)	102±2,6	128±2,7	159±3,8	201±4,0	289±4,3
Відсоток Ki-67 позитивних клітин у базальному шарі епітеліального покриву ясен (%)	52±0,9	44±0,7	33±0,6	27±0,6	19±0,4

У цілому слід відмітити, що товщина епітеліального покриву помітно коливалася в кожного окремо взятого пацієнта, але в таблиці наведені середні цифри, отримані на підставі кількох десятків замірів в кожному гістологічному зрізі, які добре віддзеркалюють середні тенденції.

З даних таблиці чітко видно, що на етапах формування кореня зуба товщина епітелію поступово зростає від стадії «D» до стадії «H». Водночас, варто зазначити, що у дітей I групи товщина епітеліального покриву ясен є у середньому нижчою ($p<0,05$ згідно як непараметричного критерію Mann-Whitney так і параметричного критерію Стьюдента), аніж у дітей II та III груп,

а в дітей II групи менша, ніж у дітей III групи ($p<0,05$ згідно вказаних вище критеріїв статистичного оцінювання розбіжностей у середніх тенденціях).

При аналізі цифрових даних таблиці чітко встановлено, що дані по проліферативній активності епітелію (на основі імуногістохімічного дослідження антигену Ki-67 в клітинних ядрах) є оберненопротилежними даним про товщину епітелію. Зокрема, проліферативна активність епітелію, яка відмічалася лише в базальному шарі, знижувалася зі збільшенням стадії формування зуба. Ілюстративним підтвердженням цього є рисунки 1-5. Найвищою вона була в дітей I групи, найнижчою – в III групі.

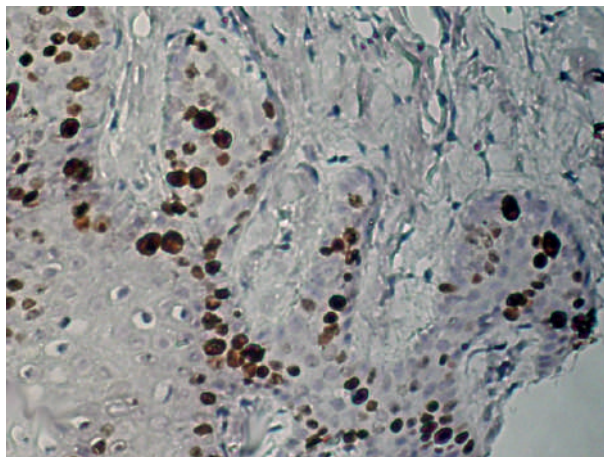


Рис. 1. Епітелій ясен пацієнта віком 12 р. на етапі формування кореня зуба «D». Кі-67-позитивні ядра епітеліоцитів – коричневі. Імуногістохімічна методика з первинними антитілами до Кі-67, полімерною системою детекції та візуалізацією діамінобензидином з дозбарвленням ядер гематоксиліном. Оптичне збільшення 200х (ок.20х, об.10х)

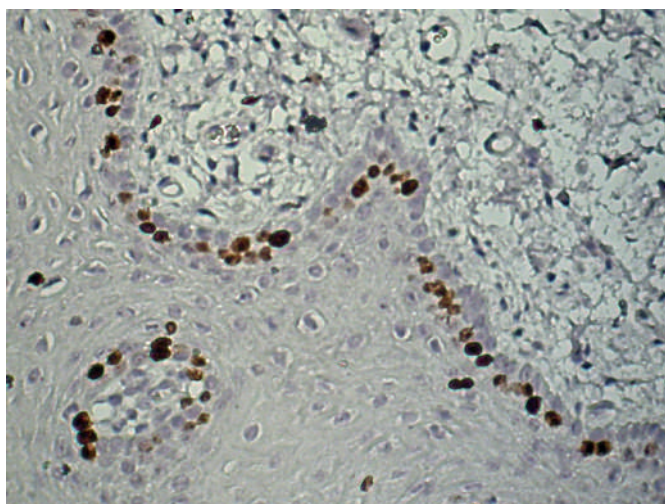


Рис. 2. Епітелій ясен пацієнта віком 13 р. на етапі формування кореня зуба «E». Кі-67-позитивні ядра епітеліоцитів – коричневі. Імуногістохімічна методика з первинними антитілами до Кі-67, полімерною системою детекції та візуалізацією діамінобензидином з дозбарвленням ядер гематоксиліном. Оптичне збільшення 200х (ок.20х, об.10х)

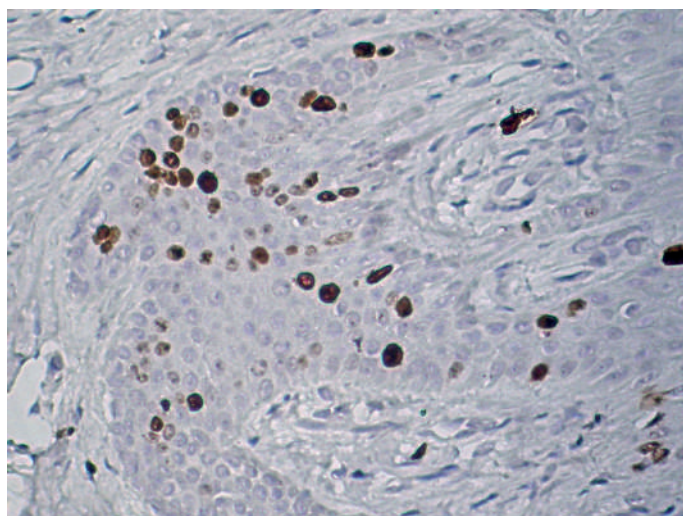


Рис. 3. Епітелій ясен пацієнта віком 15 р. на етапі формування кореня зуба «F». Кі-67-позитивні ядра епітеліоцитів – коричневі. Імуногістохімічна методика з первинними антитілами до Кі-67, полімерною системою детекції та візуалізацією діамінобензидином з дозбарвленням ядер гематоксиліном. Оптичне збільшення 200х (ок.20х, об.10х)

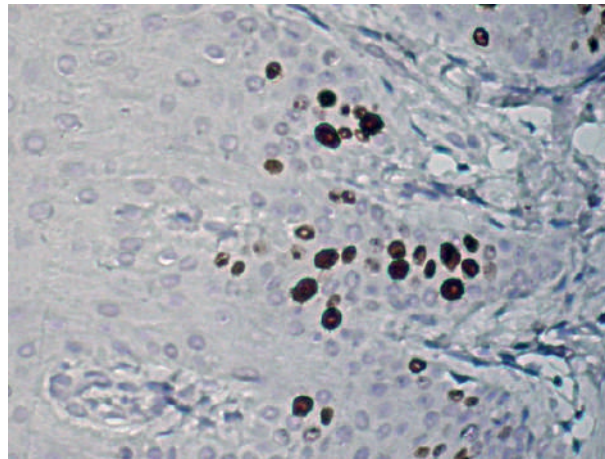


Рис. 4. Епітелій ясен пацієнта віком 16 р. на етапі формування кореня зуба «G». Кі-67-позитивні ядра епітеліоцитів – коричневі. Імуногістохімічна методика з первинними антитілами до Кі-67, полімерною системою детекції та візуалізацією діамінобензидином з дозобарвленням ядер гематоксиліном. Оптичне збільшення 200х (ок.20х, об.10х)

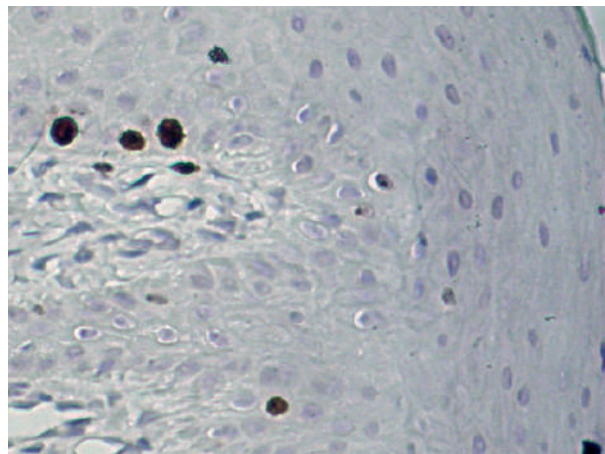


Рис. 5. Епітелій ясен пацієнта віком 18 р. на етапі формування кореня зуба «H». Кі-67-позитивні ядра епітеліоцитів – коричневі. Імуногістохімічна методика з первинними антитілами до Кі-67, полімерною системою детекції та візуалізацією діамінобензидином з дозобарвленням ядер гематоксиліном. Оптичне збільшення 200х (ок.20х, об.10х)

Висновки. Отже, проведене гістологічне та імуногістохімічне дослідження ясен в ділянці третього моляра дозволяє прийти до висновку, що в ході формування кореня цього зуба відбувається низка змін в епітеліальному покриві ясен, а саме: збільшення кількості шарів епітелію на тлі зменшення його проліферативної активності. Встановлені дані свідчать про зниження регенераторного потенціалу багат шарового плоского епітелію зі збільшенням віку дитини та ступеня сформованості третього моляра, що знаходить своє відображення в клініці.

Перспективи подальших досліджень. Вивчення сполучнотканинних структур, які розташовані під багат шаровим плоским епітелієм, у тому числі мультипотентних мезенхімальних клітин.

Конфлікт інтересів: відсутній

Джерела фінансування: самофінансування

Література:

1. Панькевич АІ, Колісник ІА, Гоголь АМ. Диференційований підхід до операції атипного видалення зубів мудрості. Український стоматологічний альманах. 2019;4:24-8.
2. Курасдова ВД, Виженко ЄС. Позиція третіх молярів та їхніх зачатків за даними ортопантограм у пацієнтів із дистальним прикусом. Український стоматологічний альманах. 2015;2:60-4.
3. Гоголь АМ, Панькевич АІ, Колісник ІА. Вибір методу атипного видалення третіх нижніх молярів у залежності від їх положення в аспекті профілактики післяопераційних сенсорних порушень. Вісник проблем біології і медицини. 2016;2(1):179-83.
4. Brunello G, De Biagi M, Crepaldi G, Rodrigues FI, Sivoletta S. An Observational Cohort Study on Delayed-Onset Infections after Mandibular Third-Molar Extractions. Int J Dent [Internet]. 2017[cited 2023 Oct 30];2017:1435348. Available from: <https://downloads.hindawi.com/journals/ijd/2017/1435348.pdf> doi: 10.1155/2017/1435348

5. Bouloux GF, Busaidy KF, Beirne OR, Chuang SK, Dodson TB. What is the risk of future extraction of asymptomatic third molars? A systematic review. *J Oral Maxillofac Surg.* 2015;73(5):806-11. doi: 10.1016/j.joms.2014.10.029
6. Agrawal A, Yadav A, Chandel S, Singh N, Singhal A. Wisdom tooth – complications in extraction. *J Contemp Dent Pract.* 2014;15(1):34-6. doi: 10.5005/jp-journals-10024-1484
7. Ткаченко ПІ, Гоголь АМ, Пацькевич АІ, Колісник ІА, Доброскок ВО. Коронектомія як спосіб хірургічного лікування ретенуваних третіх нижніх молярів. *Світ медицини та біології.* 2019;2(68):117-21. doi: 10.26724/2079-8334-2019-2-68-117-121
8. Frenkel B, Givol N, Shoshani Y. Coronectomy of the mandibular third molar: a retrospective study of 185 procedures and the decision to repeat the coronectomy in cases of failure. *J Oral Maxillofac Surg.* 2015;73(4):587-94. doi: 10.1016/j.joms.2014.10.011
9. Годованець ОІ, Кіцак ТС, Гальчук КЛІ, Саука ОЕ. Одонтогенні стовбурові клітини та перспективи їх використання в практиці (огляд літератури). *Буковинський медичний вісник.* 2021;4:117-22. doi: 10.24061/2413-0737.xxv.4.100.2021.20
10. Bakroulou A. Prospects of Advanced Therapy Medicinal Products-Based Therapies in Regenerative Dentistry: Current Status, Comparison with Global Trends in Medicine, and Future Perspectives. *J Endod.* 2020;46(9S): S175-88. doi: 10.1016/j.joen.2020.06.026
11. Dzobo K, Thomford NE, Senthelane DA, Shipanga H, Rowe A, Dandara C, et al. Advances in Regenerative Medicine and Tissue Engineering: Innovation and Transformation of Medicine. *Stem Cells Int [Internet].* 2018[cited 2023 Oct 30];2018:2495848. Available from: <https://www.hindawi.com/journals/sci/2018/2495848/> doi: 10.1155/2018/2495848
12. Tatullo M. About stem cell research in dentistry: many doubts and too many pitfalls still affect the regenerative dentistry. *Int J Med Sci.* 2018;15(14):1616-8. doi: 10.7150/ijms.27908
13. Mozaffari MS, Emami G, Khodadadi H, Baban B. Stem cells and tooth regeneration: prospects for personalized dentistry. *EPMA J.* 2019;10(1):31-42. doi: 10.1007/s13167-018-0156-4
14. Lima RL, Holanda-Afonso RC, Moura-Neto V, Bolognese AM, DosSantos MF, Souza MM. Human dental follicle cells express embryonic, mesenchymal and neural stem cells markers. *Arch Oral Biol.* 2017;73:121-8. doi: 10.1016/j.archoralbio.2016.10.003
15. Ikeda E, Yagi K, Kojima M, Yagyu T, Ohshima A, Sobajima S, et al. Multipotent cells from the human third molar: feasibility of cell-based therapy for liver disease. *Differentiation.* 2008;76(5):495-505. doi: 10.1111/j.1432-0436.2007.00245.x
16. Yalvaç ME, Yilmaz A, Mercan D, Aydin S, Dogan A, Arslan A, et al. Differentiation and neuro-protective properties of immortalized human tooth germ stem cells. *Neurochem Res.* 2011;36(12):2227-35. doi: 10.1007/s11064-011-0546-7
17. Amrollahi P, Shah B, Seifi A, Tayebi L. Recent advancements in regenerative dentistry: A review. *Mater Sci Eng C Mater Biol Appl.* 2016;69:1383-90. doi: 10.1016/j.msec.2016.08.045
18. Hu L, Liu Y, Wang S. Stem cell-based tooth and periodontal regeneration. *Oral Dis.* 2018;24(5):696-705. doi: 10.1111/odi.12703
19. Enezei HH, Qabbani AA, Ahmad A, Khamis MF, Hassani A, Hamad A. The Effect of Strontium on Osteoblastogenesis and Osteoclastogenesis in Dental Stem Cells-induced Epidermal Growth Factor at Molecular Level: In Vitro Study. *J Hard Tissue Biology.* 2020;29(1):1-8.
20. Bashir NZ. The role of insulin-like growth factors in modulating the activity of dental mesenchymal stem cells. *Arch Oral Biol [Internet].* 2021[cited 2023 Oct 30];122:104993. Available from: <https://www.sciencedirect.com/science/article/abs/pii/S000399692030371X?via%3Dihub> doi: 10.1016/j.archoralbio.2020.104993
21. Jain V, Kapoor P, Miglani R. Demirjian approach of dental age estimation: Abridged for operator ease. *J Forensic Dent Sci [Internet].* 2016[cited 2023 Oct 30];8(3):177. Available from: <https://www.ncbi.nlm.nih.gov/pmc/articles/PMC5210113/pdf/JFDS-8-177a.pdf> doi: 10.4103/0975-1475.195103
22. Mónico LS, Tomás LF, Tomás I, Varela-Patiño P, Martín-Biedma B. Adapting Demirjian Standards for Portuguese and Spanish Children and Adolescents. *Int J Environ Res Public Health [Internet].* 2022[cited 2023 Oct 30];19(19):12706. Available from: <https://www.mdpi.com/1660-4601/19/19/12706> doi: 10.3390/ijerph191912706
23. AlOtaibi NN, AlQahatani SJ. Performance of different dental age estimation methods on Saudi children. *J Forensic Odontostomatol.* 2023;41(1):27-46.
24. Багрий ММ, Діброва ВА, редактори. *Методики морфологічних досліджень: монографія.* Вінниця: Нова книга; 2016. 328 с.
25. Ferreira T, Rasband W. Image J. User Guide: IJ 1.42r [Internet]. New York: National Institute of Health; 2012 [cited 2023 Oct 30]. 185 p. Available from: <https://imagej.net/ij/docs/guide/user-guide.pdf>
26. Hammer Ø. PAST: Paleontological Statistics, Version 4.14. Reference manual [Internet]. Oslo: Natural History Museum University of Oslo; 2023[cited 2023 Oct 30]. 311 p. Available from: <https://www.nhm.uio.no/english/research/resources/past/downloads/past4manual.pdf>

CHARACTERISTICS OF THE GINGIVAL EPITHELIUM OF CHILDREN'S THIRD MOLARS AT DIFFERENT STAGES OF ROOT FORMATION

T. I. Murynuk

**Bukovinian State Medical University of the Ministry of Health of Ukraine
(Chernivtsi, Ukraine)**

Summary.

Extraction of impacted and dystopic third molars is a rather traumatic manipulation accompanied by a large bone defect and wound infection. Therefore, it is advisable to perform hermetectomy, which has a number of advantages over typical and atypical methods of tooth extraction. An important stage of any surgical intervention is the postoperative period, which is characterized by a certain duration and the presence of complications, which is due, among other things, to the regenerative potential of tissues, especially epithelial tissues.

Aim of the study is to evaluate the condition of the gingival epithelium in the area of third molars in children who have to have these teeth extracted for orthodontic reasons, taking into account the stage of tooth formation, i.e. its root.

Material and Methods. Third molar extraction for orthodontic indications was performed in 95 children aged 11 to 18 years. Clinical and radiologic examinations were performed in three groups: Group I (n=30) – children aged 11-13 years; Group II (n=35) – children aged 13-16 years, and Group III (n=30) – children aged 16-18 years. During surgery, gingival tissue was taken from the adjacent areas

for examination. The material was fixed, dehydrated, and paraffin-embedded for histologic processing. Immunohistochemical techniques were performed according to the manufacturer's protocols. Specifically, immunohistochemical detection of Ki-67 antigen was performed with primary antibodies against it. Digital copies of the images were analyzed using the specialized computer program ImageJ v1.52 (freeware, USA). The obtained digital data were statistically processed.

The digital data obtained were statistically processed. A preliminary test for normality of the distribution was carried out using the Shapiro-Wilks method. According to this criterion, the hypothesis of normality of the distribution was not rejected for all the statistical samples studied (at the significance level of $p=0.05$), so we used mainly parametric methods of statistical analysis: calculation of the arithmetic mean and its error, unpaired two-sided Student's t-test. However, because the statistical samples were small, the non-parametric Mann-Whitney test was used in addition to the Student's t-test.

The study was conducted as part of the complex research work of the Department of Pediatric Dentistry of the Bukovinian State Medical University on the topic «Development of methods of prevention and treatment of the main dental diseases in children, taking into account the risk factors of their development» (state registration number: 0121U110122). The conducted research complied with bioethical norms, as stated in the conclusions of the Bioethics Commission of the Bukovinian State Medical University (№ 1 dated 17.09.2020).

Conclusions. Thus, the histological and immunohistochemical study of the gingiva in the area of the third molar allows us to conclude that during the formation of the root of this tooth, a number of changes occur in the epithelial cover of the gingiva, namely: an increase in the number of epithelial layers with a decrease in their proliferative activity. The obtained data indicate a decrease in the regenerative potential of the multilayered squamous epithelium with increasing age of the child and the degree of third molar formation, which is reflected in the clinical picture of the course of surgical intervention.

Key words: Children; Tooth Extraction Surgery; Third Molars; Gingival Epithelium.

Контактна інформація:

Муринюк Тарас Іванович – аспірант кафедри стоматології дитячого віку, Буковинський державний медичний університет (м. Чернівці, Україна)

e-mail: muryniuk_taras@bsmu.edu.ua

ORCID ID: <http://orcid.org/0000-0002-8367-7580>

Scopus Author ID: <https://www.scopus.com/authid/detail.uri?authorId=57211591392>

Contact Information:

Taras Muryniuk – Postgraduate Student of the Department of Pediatric Dentistry, Bukovinian State Medical University (Chernivtsi, Ukraine)

e-mail: muryniuk_taras@bsmu.edu.ua

ORCID ID: <http://orcid.org/0000-0002-8367-7580>

Scopus Author ID: <https://www.scopus.com/authid/detail.uri?authorId=57211591392>



Надійшло до редакції 11.07.2023 р.
Підписано до друку 10.10.2023 р.