

# КЛІНІЧНА АНАТОМІЯ ТА ОПЕРАТИВНА ХІРУРГІЯ

**Том 13, № 4 (50)**  
**2014**

Науково-практичний медичний журнал  
Видається 4 рази на рік  
Заснований в квітні 2002 року

---

**Головний редактор**  
Бойчук Т.М.

**Почесний головний редактор**  
Ахтемійчук Ю.Т.

**Перший заступник  
головного редактора**  
Іващук О.І.

**Заступники головного  
редактора**  
Чайковський Ю.Б.  
Слободян О.М.

**Відповідальні секретарі**  
Проняєв Д.В.  
Товкач Ю.В.

**Секретар**  
Назимок Є.В.

**Редакційна колегія**

Білоокий В.В.

Боднар Б.М.

Булик Р.Є.

Власов В.В.

Давиденко І.С.

Іфтодій А.Г.

Кривецький В.В.

Макар Б.Г.

Олійник І.Ю.

Полянський І.Ю.

Федорук О.С.

Хмара Т.В.

---

**Засновник і видавець: Буковинський державний медичний університет**  
**Адреса редакції: 58002, пл. Театральна, 2, Чернівці, Україна**

**URL: <http://kaos.bsmu.edu.ua/>;**  
**E-mail: [cas@bsmu.edu.ua](mailto:cas@bsmu.edu.ua)**

## РЕДАКЦІЙНА РАДА

Вовк Ю.М. (Луганськ), Волошин М.А. (Запоріжжя), Гнатюк М.С. (Тернопіль), Головацький А.С. (Ужгород), Дуденко В.Г. (Харків), Запорожан В.М. (Одеса), Катеренюк І.М. (Кишинів), Кір'якулов Г.С. (Донецьк), Ковешніков В.Г. (Луганськ), Костиленко Ю.П. (Полтава), Костюк Г.Я. (Вінниця), Кривко Ю.Я. (Львів), Ледванов М.Ю. (Москва), Лупир В.М. (Харків), Мазорчук Б.Ф. (Вінниця), Масловський С.Ю. (Харків), Молдавська А.А. (Астрахань), Околокулак Є.С. (Гродно), Пикалюк В.С. (Сімферополь), Попов О.Г. (Одеса), Попович Ю.Л. (Івано-Франківськ), Рилук А.Ф. (Мінськ), Ромаєв С.М. (Харків), Сак Н.М. (Харків), Семенов Г.М. (Санкт-Петербург), Сікора В.З. (Суми), Талько В.І. (Київ), Терещенко А.О. (Харків), Топка Е.Г. (Дніпропетровськ), Топор Б.М. (Кишинів), Федонюк Я.І. (Тернопіль), Черкасов В.Г. (Київ), Шкодівський М.І. (Сімферополь)

**Свідоцтво про державну реєстрацію –  
серія КВ № 6031 від 05.04.2002 р.**

**Журнал включений до баз даних:  
ВІНІТІ Російської академії наук (Росія), Ulrich`s Periodicals Directory  
(США), Google Scholar (США), Index Copernicus International (Польща)**

---

**Журнал "Клінічна анатомія та оперативна хірургія" –  
наукове фахове видання України  
(Постанова президії ВАК України від 14.10.2009 р., № 1-05/4), перереєстровано наказом  
Міністерства освіти і науки України від 29 грудня 2014 року № 1528 щодо включення  
до переліку наукових фахових видань України**

---

**Рекомендовано вченою радою  
Буковинського державного медичного університету  
(протокол № 5 від 25.12.2014)**

ISSN 1727-0847  
Kliniĉna anatomiâ ta operativna hirurgiâ (Print)  
Clinical anatomy and operative surgery

ISSN 1993-5897  
Kliniĉna anatomiâ ta operativna hirurgiâ (Online)  
Kliniĉeskaâ anatomiâ i operativnaâ hirurgiâ

## Оригінальні дослідження

- І.В. Шкварковський, О.П. Москалюк, О.В. Білик,  
В.В. Ступницький*  
СПОСІБ ПАХВИННОЇ ГЕРНІОПЛАСТИКИ  
З ТРАНСЛОКАЦІЄЮ СІМ'ЯНОГО КАНА-  
ТИКА
- А.Н. Гамидов*  
ТРАНСЛОКАЦИЯ ЭНТЕРАЛЬНЫХ БАКТЕ-  
РИЙ И МЕТАБОЛИЧЕСКИЕ НАРУШЕНИЯ  
У БОЛЬНЫХ С РАСПРОСТРАНЕННЫМ  
ПЕРИТОНИТОМ
- О.О. Підмурняк*  
ОСОБЛИВОСТІ ЛАПАРОСКОПІЧНИХ  
ОПЕРАЦІЙ З ПРИВОДУ КАМЕНІВ НИРОК  
ТА ВЕРХНІХ ВІДДІЛІВ СЕЧОВОДІВ
- А.В. Євсєєв*  
КОМП'ЮТЕРНО-МОРФОМЕТРИЧНА ХА-  
РАКТЕРИСТИКА КЛІТИН ПРОТОВОКОВОЇ  
АДЕНОКАРЦИНОМИ ПІДШЛУНКОВОЇ  
ЗАЛОЗИ
- С.І. Іващук*  
ТРАНСЛОКАЦІЯ ПАТОГЕННИХ ТА УМО-  
ВНО ПАТОГЕННИХ МІКРООРГАНІЗМІВ У  
ТКАНИНИ ВНУТРІШНІХ ОРГАНІВ У ПРО-  
ЦЕСІ ФОРМУВАННЯ І ПЕРЕБІГУ ЕКСПЕ-  
РИМЕНТАЛЬНОГО НАБРЯКОВОГО ГОСТ-  
РОГО ПАНКРЕАТИТУ
- І.М. Плегуща, Р.І. Сидорчук*  
ПОРУШЕННЯ СИСТЕМИ ПЕРВИННОГО  
ГЕМОСТАЗУ ТА МЕТАБОЛІЗМУ ЕЙКОЗА-  
НОЇДІВ ПРИ ТРАВМАТИЧНІЙ ХВОРОБИ
- М.Ю. Ничитайло, О.М. Литвиненко, І.І. Лукєча, І.І.  
Булик, А.В. Гоман, М.С. Загрійчук, А.І. Гуцуляк,  
А.В. Колесник*  
ЖОВЧОТЕЧІ ПІСЛЯ ХОЛЕЦИСТЕКТОМІЙ:  
ДІАГНОСТИКА ТА ЛІКУВАННЯ
- З.Б. Курбаниязов, К.Б. Саидмуратов, К.Э. Рахманов*  
РЕЗУЛЬТАТЫ ХИРУРГИЧЕСКОГО ЛЕЧЕ-  
НИЯ БОЛЬНЫХ С ПОСТТРАВМАТИЧЕ-  
СКИМИ РУБЦОВЫМИ СТРИКТУРАМИ  
МАГИСТРАЛЬНЫХ ЖЕЛЧНЫХ ПРОТОКОВ  
И БИЛИОДИГЕСТИВНЫХ АНАСТОМОЗОВ
- Ю.Ю. Малик*  
МОРФОЛОГІЧНА ХАРАКТЕРИСТИКА  
АНОМАЛЬНО РОЗТАШОВАНИХ СТРУН-  
ЛІВОГО ШЛУНОЧКА СЕРЦЯ ЛЮДИНИ

## Original Researches

- METHOD OF INGUINAL HERNIOPLASTY WITH  
A TRANSLOCATION OF THE SPERMATIC CORD  
**6**
- TRANSLOCATION OF ENTERAL BACTERIA  
AND METABOLIC DISORDERS IN PATIENTS  
WITH DUFFUSE PERITONITIS  
**10**
- PECULIARITIES OF LAPAROSCOPIC OP-  
ERATIONS FOR STONES IN THE KIDNEY AND  
UPPER PART OF URETER  
**15**
- COMPUTER-MORPHOMETRIC DESCRIP-TION  
OF PANCREATIC DUCTAL ADENO-  
CARCINOMA CELLS  
**19**
- TRANSLOCATION OF PATHOGENIC AND  
CONDITIONALLY PATHOGENIC MICRO-  
ORGANISMS IN THE TISSUES OF INTER-NAL  
ORGANS IN THE PROCESS OF FOR-MATION  
AND PROGRESS OF THE EDEM-ATOUS  
EXPERIMENTAL ACUTE PAN-CREATITIS  
**23**
- DISORDERS OF PRIMARY HEMOSTASIS AND  
METABOLISM OF EICOSANOIDS IN  
TRAUMATIC DISEASE  
**29**
- LEAKAGE OF BILE AFTER CHOLECYSTECTO-  
MY: DIAGNOSIS AND TREATMENT  
**35**
- RESULTS OF SURGICAL TREATMENT OF  
PATIENTS WITH POST-TRAUMATIC  
CICATRICAL STRICTURES OF THE MA-JOR  
BILE DUCTS AND BILIARY-ENTERIC  
ANASTOMOSIS  
**39**
- MORPHOLOGICAL CHARACTERISTICS OF THE  
ATYPICALLY LOCATED CHORDAE OF THE  
HUMAN HEART LEFT VENTRICLE  
**46**

<i>Я.М. Васильчишин</i> ДВОЕТАПНЕ РЕВІЗІЙНЕ ЕНДОПРОТЕЗУ- ВАННЯ КУЛЬШОВОГО СУГЛОБА ІЗ ЗА- СТОСУВАННЯМ ПРЕС-ФОРМ ДЛЯ ІН- ТРАОПЕРАЦІЙНОГО ВИГОТОВЛЕННЯ СПЕЙСЕРІВ	50	TWO-STEP REVISION ENDOPROSTHETICS OF THE FEMORAL JOINT APPLYING PRESS-FORMS FOR INTRAOPERATIVE SPACERS MAKING	
<i>Т.С. Комижук</i> ВІКОВІ ОСОБЛИВОСТІ ВЕНТРИКУЛЯРНОЇ СИСТЕМИ МОЗКУ В ОСІБ ЛІТНЬОГО ВІКУ ЗА ДАНИМИ МАГНІТНО-РЕЗОНАНСНОЇ ТОМОГРАФІЇ	55	AGE-DEPENDENT FEATURES OF THE CEREBRAL VENTRICULAR SYSTEM IN ELDERLY PERSONS BY THE FINDINGS OF MAGNETIC-RESONANCE TOMOGRAPHY	
<i>В.Ю. Бодяка, О.І. Іващук, В.В. Власов, І.О. Козак</i> ОСОБЛИВОСТІ ЗАКРИТТЯ ЛАПАРОСТО- МІЇ ЗА ГОСТРОГО ПОШИРЕНОГО ПЕРИ- ТОНІТУ	59	PECULIARITIES OF LAPAROSTOMY WOUND CLOSING IN CASES OF ACUTE SYSTEMIC PERITONITIS	
<i>О.М. Slobodian, V.S. Sambirskii, D.V. Proniaiev</i> PERINATAL ANATOMY OF THE PAMPINIFORM PLEXUS AND TESTICULAR VEINS	64	ПЕРИНАТАЛЬНА АНАТОМІЯ ЛОЗОПОДІБНО- ГО СПЛЕТЕННЯ ТА ЯЄЧКОВИХ ВЕН	
<i>С.О. Сокольник</i> СТАН СИСТЕМИ ГЕМОСТАЗУ В ДІТЕЙ З ВИРАЗКОВИМИ ШЛУНКОВО- КИШКОВИМИ КРОВОТЕЧАМИ	70	CONDITION OF THE HEMOSTATIC SYSTEM IN CHILDREN WITH ULCERATIVE GASTROINTESTINAL BLEEDING	
<i>О.К. Головачук, І.В. Каліновська</i> ІМУНОЛОГІЧНІ ЗМІНИ У НАВКОЛОПЛІ- ДНИХ ВОДАХ У ВАГІТНИХ ІЗ ГЕНІТАЛЬ- НИМИ ІНФЕКЦІЯМИ	73	IMMUNOLOGICAL CHANGES IN AMNIOTIC FLUID IN PREGNANT WOMAN WITH GENITAL INFECTIONS	
<i>М.С. Гнатюк, О.Б. Слабий, Л.В. Татарчук</i> МОРФОМЕТРИЧНА ХАРАКТЕРИСТИКА АРТЕРІЙ ШЛУНОЧКІВ СЕРЦЯ З РІЗНИМИ ТИПАМИ КРОВОПОСТАЧАННЯ	77	MORPHOMETRIC CHARACTER OF HEART VENTRICLES ARTERIES WITH DIFFERENT TYPES OF BLOOD SUPPLY	
<b>Нові хірургічні технології</b>		<b>New Surgical Technologies</b>	
<i>В.П. Польовий, Ф.Г. Кулачек, Я.В. Кулачек</i> ПРИСТРІЙ ДЛЯ ДРЕНУВАННЯ ОЧЕРЕ- ВИННОЇ ПОРОЖНИНИ ЗА ГОСТРОЇ ХІРУ- РГІЧНОЇ ПАТОЛОГІЇ	81	THE DEVICE TO DRAIN THE ABDOMINAL CAVITY IN CASE OF ACUTE SURGICAL PATHOLOGY	
<i>М.Г. Гнатюк, Ю.П. Петрук, М.В. Лянскорунський, С.І. Райчук, С.Ю. Шевченко, В.Ю. Бодяка</i> СПОСІБ ПЛАСТИКИ СІТЧАСТИМ ТРАНС- ПЛАНТАТОМ ПІСЛЯОПЕРАЦІЙНОЇ ВЕН- ТРАЛЬНОЇ ГРИЖІ	83	PLASTIC METHOD WITH WIRE GRAFT OF POSTOPERATIVE VENTRAL HERNIA	
<b>Методи дослідження</b>		<b>Methods of investigation</b>	
<i>І.М. Циркот, П.Є. Ковальчук, І.Г. Бірюк</i> ДІАГНОСТИКА БОЛЬОВИХ СИНДРОМІВ ПОПЕРЕКОВОГО ВІДДІЛУ ХРЕБТА МЕ- ТОДАМИ ПРИКЛАДНОЇ КІНЕЗІОЛОГІЇ	86	DIAGNOSTICS OF PAIN SYNDROMES OF THE LUMBAR SPINAL REGION BY APPLIED KINESIOLOGY METHODS	
<b>Короткі повідомлення</b>		<b>Brief Communications</b>	
<i>О.Б. Боднар, Б.М. Боднар, Л.І. Ватаманеску, В.С. Хащук</i> СТОРОННІ ТІЛА ШЛУНКОВО- КИШКОВОГО ТРАКТУ (МАГНІТИ) У 4- РІЧНОЇ ДИТИНИ	92	FOREIGN BODIES OF THE GASTROINTESTINAL TRACT (MAGNETS) IN A 4-YEAR-OLD BOY	

<b>Наукові огляди</b>		<b>Scientific Reviews</b>	
<i>Т.В. Хмара, Я.М. Васильчишин, А.С. Гресько, І.Г. Бірюк</i>			
ОНТОЛОГІЯ ВРОДЖЕНИХ ВАД СКЕЛЕТУ КИСТІ	<b>95</b>	ONTOLOGY OF CONGENITAL DEFECTS OF THE HAND SKELETON	
<i>С.В. Сокольник</i>			
ДИФЕРЕНЦІЙНА ДІАГНОСТИКА АБДОМІ- НАЛЬНОГО БОЛЮ У ДІТЕЙ	<b>102</b>	DIFFERENTIAL DIAGNOSTICS OF ABDOMINAL PAIN IN CHILDREN	
<i>Л.М. Герасим, О.М. Слободян</i>			
СУЧАСНЕ УЯВЛЕННЯ ПРО МОРФОГЕНЕЗ ТА ТОПОГРАФІЮ КОМПОНЕНТІВ ОСНО- ВНОГО СУДИННО-НЕРВОВОГО ПУЧКА ШІЙ В РАНЬОМУ ПЕРІОДІ ОНТОГЕНЕЗУ	<b>106</b>	MODERN IDEAS CONCERNING MORPHOGENE- SIS AND TOPOGRAPHY OF THE MAJOR VASCULAR-NERVOUS BUNDLE COMPONENTS OF THE NECK IN EARLY HUMAN ONTOGENESIS	
<b>Сторінки історії</b>		<b>Pages of history</b>	
<i>Т.М. Бойчук, В.В. Кривецький, О.М. Слободян</i>			
ДО 120-РІЧЧЯ ВІД ДНЯ НАРОДЖЕННЯ ФУНДАТОРА НАУКОВОЇ ШКОЛИ ЕМБРІ- ОТОПОГРАФІЇ, ДОКТОРА МЕДИЧНИХ НАУК, ПРОФЕСОРА МИКОЛИ ГЕРВАСІ- ЙОВИЧА ТУРКЕВИЧА	<b>112</b>	TO 120 <sup>th</sup> ANNIVERSARY OF BIRTHDAY OF MY- KOLA GERVASIYOVYCH TURKEYVYCH, THE FOUNDER OF EMBRYOTOPOGRAPHY SCIEN- TIFIC SCHOOL, DOCTOR OF MEDICINE, M.D., PROFESSOR	
<b>Ювілеї</b>		<b>Jubilees</b>	
ПРОФЕСОР ПИКАЛЮК ВАСИЛЬ СТЕПАНОВИЧ (до 60-річчя від дня народження)	<b>117</b>	PROFESSOR PYKALIUK VASYL STEPANOVICH (to 60 <sup>th</sup> anniversary of his birthday)	
ПРОФЕСОР БОБІН ВОЛОДИМИР ВІКТОРОВИЧ (до 90-річчя від дня народження)	<b>120</b>	PROFESSOR BOBIN VOLODYMYR VIKTOROVYCH (to 90 <sup>th</sup> anniversary of his birthday)	
ДОЦЕНТ МАРЧУК ФЕДОР ДМИТРОВИЧ (до 75-річчя від дня народження)	<b>122</b>	MARCHUK FEDIR DMYTROVYCH (to 75 <sup>th</sup> anniversary of his birthday)	

УДК 616.34-007.43-031:611.957:611.639]-089.884

**І.В. Шкварковський, О.П. Москалюк, О.В. Білик, В.В. Ступницький\***

*Кафедра хірургії та урології (зав. – проф. А.Г. Іфтодії) Буковинського державного медичного університету, м. Чернівці;*

*\*Обласна комунальна установа “Лікарня швидкої медичної допомоги”, м. Чернівці*

### СПОСІБ ПАХВИННОЇ ГЕРНІОПЛАСТИКИ З ТРАНСЛОКАЦІЄЮ СІМ'ЯНОГО КАНАТИКА

---

**Резюме.** У статті наведені результати клінічного впровадження розробленого способу хірургічного лікування пахвинних гриж на 41 хворому. Даний спосіб передбачає розмежування полімерного імплантату з елементами сім'яного канатика, внаслідок чого зменшується вплив запальної реакції на структури пахвинного каналу та репродуктивні органи, що призводить до зменшення больового синдрому, пришвидшення соціальної реабілітації та відновлення працездатності пацієнтів, позитивно впливає на кровообіг в яєчку та гормональний стан чоловіків у післяопераційному періоді. Запропонований спосіб запобігає розвитку рецидиву грижі за рахунок ліквідації глибокого кільця пахвинного каналу як одного з найслабкіших місць передньої черевної стінки.

**Ключові слова:** пахвинна грижа, імплантат, сім'яний канатик.

---

Серед гриж черевної стінки їх пахвинна локалізація становить від 75% до 80% [1-3]. Часто на пахвинну грижу хворіють чоловіки репродуктивного віку, коли гриженосійство призводить до вираженої морфологічної зміни і порушення функції яєчка. Тому необхідність хірургічного лікування даного захворювання не викликає сумніву [1-5].

Висока захворюваність, можливість застосування місцевої анестезії, відносна простота техніки операції, нескладний післяопераційний догляд зробили операцію пахвинної герніопластики однією з найбільш поширених. Беручи до уваги детальне вивчення анатомії та фізіології пахвинного каналу, етіології, патогенезу й лікування пахвинних гриж, проблема поліпшення віддалених результатів все ж залишається досить актуальною [1-3, 6].

Більшість робіт у галузі герніології присвячена вивченню надійності того чи іншого способу герніопластики – зменшенню кількості рецидиву [5, 7]. Однак крім небезпеки рецидиву, операції грижесічення мають певний відсоток інших ускладнень, зокрема порушення кровообігу в яє-

чку [7, 8]. Це пов'язане з тим, що більшість способів грижесічення передбачають маніпуляції на сім'яному канатіку [4, 6, 7]. Рубцеві зрощення, що утворюються, призводять до зниження кровообігу по венах і артеріях сім'яного канатика [3, 6, 7].

Доведено, що в 45-59% випадків пахвинна герніопластика призводить до вірогідного порушення сперматогенної та гормональної функцій яєчка [7]. Відомо, що на тлі розладу кровообігу, у післяопераційному періоді часто відмічають такі ускладнення з боку сім'яного канатика, мошонки та яєчка: зниження кровопостачання сім'яного канатика, атрофія, високе стояння або відвисання яєчка, стійкий набряк мошонки, водянка яєчка, орхіт і епідидиміт. Погіршення венозного відтоку крові зумовлює порушення терморегуляції мошонки. Ці порушення кровообігу є причиною розвитку хронічної ішемії яєчка, що супроводжується некробіотичною зміною сперматогенного епітелію з втратою сперматогенезу, що може призвести до безплідності [2, 3, 7].

Деякими авторами доведені позитивні результати при застосуванні алопластичних методів

пахвинної герніопластики, що пояснюється збереженням кровообігу та іннервації яєчка внаслідок відсутності натягу структур пахвинного каналу [9-11]. Поряд з цим збільшується кількість повідомлень про розвиток ускладнень внаслідок контакту алотрансплантата з сім'яним канатиком [2, 7]. Відомо, що контакт імплантату з прилеглими тканинами та структурами пахвинного каналу впливає на них. З одного боку, при алопластиці знижується ймовірність випадкового втягнення сім'явивідної протоки та нервів пахвинної ділянки в шви або їх стиснення лігатурами, з іншого – матеріал для алопластики, що застосовується, викликає виражену запальну реакцію з втягненням прилеглих тканин та сім'яного канатика в сполучнотканинний рубець [2, 6, 7].

**Мета дослідження:** з'ясувати клінічну ефективність способу алопластики пахвинних гриж, що виключає контакт імплантату і сім'яного канатика.

**Матеріали і методи.** На базі хірургічного відділення № 1 лікарні швидкої медичної допомоги м. Чернівці прооперований 41 хворий згідно із запропонованою методикою (патент України на корисну модель № 60210), що становили основну групу. Усі хворі – чоловіки віком від 19 до 61 років (середній вік –  $41,5 \pm 15,7$  років). Тривалість гриженосійства від 2 до 72 місяців (в середньому –  $18,7 \pm 6,4$  місяців). Відповідно до класифікації Gilbert-Rutkow-Robbins, пахвинні грижі II типу діагностовані в 15 хворих, III – у 13 хворих, IV – у 5 хворих, V – у 4 хворих, VI – у 2 хворих, VIII типу – у 2 хворих. Усі хворі оперовані під місцевою інфільтративною анестезією 0,25% розчином новокаїну. До контрольної групи ввійшли 44 хворих, яким було виконано пластику пахвинних гриж за методом I.L. Lichtenstein. Групи були порівнянні за віком хворих та типом пахвинних гриж. Як алотрансплантат в обох групах застосовували поліпропіленові сітки фірми "Ethicon" (Johnson&Johnson, США).

У післяопераційному періоді досліджували термін відновлення базової активності та працездатності, інтенсивність больового синдрому, потребу в знеболенні, наявність специфічних ускладнень, тривалість післяопераційного ліжкодня, виникнення рецидиву грижі. З метою оцінки порушення репродуктивної функції вивчений стан кровообігу по яєчкових артеріях, об'єм яєчка, рівень антиспермальних антитіл та статевих гормонів.

**Результати дослідження та їх обговорення.** Термін відновлення базової активності та працездатності в контрольній групі становив  $4,48 \pm 1,75$

днів та  $26,21 \pm 3,94$  днів відповідно. Дані показники були порівняно меншими в основній групі ( $3,12 \pm 1,21$  днів ( $p < 0,05$ ) та  $22,21 \pm 3,54$  днів ( $p < 0,05$ ) відповідно).

Показник тривалості післяопераційного больового синдрому в основній групі становив  $29,44 \pm 3,18$  год, що є меншим за такий показник контрольної групи –  $34,48 \pm 5,38$  год ( $p < 0,05$ ). Інтенсивність больового синдрому за Numerical Rating Scale [12] була  $3,12 \pm 0,42$  бали в основній та  $4,58 \pm 0,86$  бали – у контрольній групі. У післяопераційному періоді знеболення в основній групі виконували ненаркотичними засобами на вимогу хворого. Наркотичні засоби не використовувалися. У контрольній групі довелося застосувати наркотичні засоби в 10 (22,73%) хворих.

Серед ускладнень післяопераційного періоду в контрольній групі хворих відзначені сероми у 4 (9,08%) випадках, у 2 (4,54%) – гематоми, ще в 6 (13,62%) випадках – інфільтрат післяопераційної рани. Дані ускладнення не потребували додаткової хірургічної корекції. У 5 (11,35%) хворих була наявна парестезія. Відчуття стороннього тіла відзначали у 6 (13,62%) хворих даної групи, у 3 (6,81%) – виникнення синдрому хронічного пахвинного болю. На нашу думку, це зумовлено травматизацією нервів внаслідок контакту сім'яного канатика із сітчастим імплантатом. Рецидив грижі виник у 2 (4,54%) хворих.

Ускладнень в осіб основної групи не було. Рецидиву грижі та синдрому хронічного пахвинного болю в хворих основної групи не виявлено. Післяопераційний ліжко-день становив  $2,90 \pm 0,66$  днів в основній та  $5,84 \pm 1,12$  днів у контрольній групі.

Доплерографічне дослідження кровообігу по яєчкових артеріях до операції показало, що порівняно з неураженою стороною збережений кровоток мав місце у 30 (73,17%) хворих основної групи, та у 32 (72,72%) – групи контролю. Тобто, наявність пахвинної грижі погіршувала артеріальне кровопостачання яєчка, що відзначалось із збільшенням тривалості гриженосійства, особливо у хворих з тривалістю гриженосійства більше 36 місяців. Через 3 місяці після операції в основній групі збережений кровоток відзначали у 35 (85,36%) хворих. У групі контролю даний показник погіршувався і становив – 30 (68,18%) хворих. На нашу думку, таку відмінність можна пояснити втягненням сім'яного канатика в сполучнотканинний рубець у хворих контрольної групи.

Об'єм яєчка на ураженій стороні до операції був вірогідно нижчим у хворих обох груп і становив  $18,51 \pm 0,36$  см<sup>3</sup> ( $p < 0,05$ ) у контрольній та  $18,21 \pm 0,29$  см<sup>3</sup> ( $p < 0,05$ ) – в основній групі. Даний

показник на неураженій стороні становив  $21,57 \pm 0,44$  см<sup>3</sup> та  $21,39 \pm 0,41$  см<sup>3</sup> відповідно. Наведені дані свідчать про негативний вплив пахвинної грижі на стан яєчка. Об'єм яєчка на неураженій стороні майже не змінювався в післяопераційному періоді. На 10-ту добу після операції об'єм яєчка на оперованій стороні збільшувався у хворих обох груп, що можна пояснити набряком тканин яєчка внаслідок операційної травми, і становив  $24,88 \pm 0,96$  см<sup>3</sup> у контрольній та  $25,13 \pm 0,18$  см<sup>3</sup> – в основній групі. Через 3 місяці після операції об'єм яєчка у хворих контрольної групи –  $18,41 \pm 0,28$  см<sup>3</sup>. Отримані результати свідчать про ішемію яєчка у хворих основної групи в післяопераційному періоді, що можна пояснити втягненням сім'яного канатика в післяопераційний рубець. Даний показник повертався до норми і був вірогідно вищим в осіб основної групи і становив  $20,81 \pm 0,38$  см<sup>3</sup> ( $p < 0,05$ ), що свідчить про збереження кровообігу у хворих основної групи в післяопераційному періоді.

Антиспермальні антитіла до операції виявлені у 12 (29,27%) хворих основної та 13 (29,55%) хворих контрольної групи. Це ще раз доводить негативний вплив на репродуктивну функцію самої пахвинної грижі, особливо у хворих з тривалістю гриженосійства більше 36 місяців. На 10-ту добу після хірургічного втручання антиспермальні антитіла виявлені у 18 (43,90%) хворих основної та 21 (47,72%) хворого контрольної групи, що можна пояснити реакцією на операційну травму. Даний показник був вірогідно нижчим на 3 місяці після операції в основній групі і становив 7 (17,07%) хворих порівняно з 15 (34,09%) хворими контрольної групи ( $p < 0,05$ ).

При дослідженні гормонального стану вивчали рівень загального тестостерону (ЗТ), рівень

секс-зв'язувального білка (СЗБ) та індекс вільного тестостерону (ІВТ). До операції рівень ЗТ становив  $14,72 \pm 0,28$  нмоль/л у хворих контрольної групи та  $15,14 \pm 0,16$  нмоль/л – основної групи. Рівень СЗБ до операції був  $23,46 \pm 0,31$  нмоль/л у хворих контрольної та  $23,12 \pm 0,44$  нмоль/л – основної групи. ІВТ становив  $62,74 \pm 3,42\%$  та  $65,48 \pm 4,16\%$  у хворих контрольної та основної груп відповідно. Через 6 місяців після операції показник ЗТ вірогідно не відрізнявся у хворих контрольної та основної груп і становив  $16,34 \pm 0,21$  нмоль/л та  $20,14 \pm 0,19$  нмоль/л відповідно ( $p > 0,05$ ). Також вірогідно не відрізнявся і рівень СЗБ через 6 місяців після операції в пацієнтів обох груп і був  $25,41 \pm 0,36$  нмоль/л у контрольній та  $24,42 \pm 0,38$  – в основній групі ( $p > 0,05$ ). ІВТ, що є більш чітким критерієм порушення гормонального стану чоловіків, був вірогідно вищим в осіб основної групи –  $82,48 \pm 5,17\%$  проти  $64,30 \pm 4,18\%$  у хворих контрольної групи ( $p < 0,05$ ).

**Висновки.** 1. Відсутність контакту полімерного імплантату з елементами сім'яного канатика зменшує вплив запальної реакції на структури пахвинного каналу та репродуктивні органи, що призводить до зменшення больового синдрому, пришвидшує соціальну реабілітацію та відновлення працездатності пацієнтів, позитивно впливає на кровообіг в яєчку та гормональний стан чоловіків у післяопераційному періоді. 2. Запропонований спосіб запобігає розвитку рецидиву грижі за рахунок ліквідації глибокого кільця пахвинного каналу як одного з найслабкіших місць передньої черевної стінки.

**Перспективи подальших досліджень.** Дослідження клінічної ефективності запропонованого способу пахвинної герніопластики із застосуванням різних типів алотрансплантатів.

#### Список використаної літератури

1. Ахмед М.М. Хирургическое лечение больных с паховой грыжей / М.М. Ахмед // *Хірургія України*. – 2012. – № 2. – С. 99-107.
2. Сидорчук Р.І. Метод функціонально-адаптивної фіксації алотрансплантата у пахвинній герніопластиці / Р.І. Сидорчук, Р.П. Кнут, О.М. Плегуца. – Чернівці: БДМУ. – 2011. – 244 с.
3. *European Hernia Society guidelines on the treatment of inguinal hernia in adult patients* / М.Р. Simons, Т. Aufenacker, М. Bay-Nielsen [et al.] // *Hernia*. – 2009. – Vol. 13. – P. 343-403.
4. Алиев С.А. Эволюция методов хирургического лечения паховых грыж / С.А. Алиев // *Вестн. хирургии*. – 2010. – Т. 169, № 5. – С. 109-113.
5. Влияние сетчатого имплантата на репродуктивную функцию при паховой герниопластике (экспериментальное исследование) / А.В. Протасов, Г.А. Кривцов, Л.М. Михалева [и др.] // *Хирургия*. – 2010. – № 8. – С. 28-32.
6. Белянский Л.С. Интерпретация рекомендаций Европейской ассоциации герниологов по проблемам лечения паховой грыжи / Л.С. Белянский, И. М. Тодуров // *Клін. хірургія*. – 2010. – № 3. – С. 5-9.
7. Грицуляк Б.В. Гістоультраструктура звивистих сім'яних трубочок яєчка після пластики задньої стінки пахвинного каналу / Б.В. Грицуляк, В.Б. Грицуляк, О.Є. Халло // *Клін. анатом. та оператив. хірург.* – 2009. – Т. 8, № 4. – С. 43-45.
8. Выбор оптимального варианта хирургического лечения паховых грыж / А.Н. Волков, В.Ф. Осипов, Н.А. Мизуров, В.Н. Григорьев // *Здравоохранение Чувашии*. – 2008. – № 2. – С. 9-18.
9. Вплив виду та способу імплантації сітчастого протеза при алопластиці пахових гриж на перебіг



післяопераційного періоду / М.І. Тутченко, С.М. Піотрович, О.В. Васильчук, І.В. Ключко // Укр. ж. хірург. – 2011. – № 4. – С. 48-51. 10. Assessment of postoperative outcomes after laparoscopic total extraperitoneal versus Lichtenstein repair for inguinal hernia / E. Aytac, S. Demiryas, T. Mizrakli [et al.] // Hernia. – 2010. – Vol. 14, Suppl. 1. – P. 35. 11. Elsebae M.M. Tension-free repair versus Bassini technique for strangulated inguinal hernia: A controlled randomized study / M.M. Elsebae, M. Nasr, M. Said // Int. J. Surg. – 2008. – Vol. 6, № 4. – P. 302-305. 12. Breivik H. Assessment of pain / H. Breivik, P.C. Borchgrevink, S.M. Allen // Brit. J. of Anaesthesia. – 2008. – Vol. 101, № 1. – P. 17-24.

## СПОСОБ ПАХОВОЙ ГЕРНИОПЛАСТИКИ С ТРАНСЛОКАЦИЕЙ СЕМЕННОГО КАНАТИКА

**Резюме.** В статье приведены результаты клинического внедрения разработанного способа хирургического лечения паховых грыж на 41 больном. Данный способ предусматривает разграничение полимерного имплантата от элементов семенного канатика, вследствие чего уменьшается влияние воспалительной реакции на структуры пахового канала и репродуктивные органы, что приводит к уменьшению болевого синдрома, ускорению социальной реабилитации и восстановления работоспособности пациентов, положительно влияет на кровообращение в яичке и гормональное состояние мужчин в послеоперационном периоде. Предложенный способ предотвращает развитие рецидива грыжи за счет ликвидации глубокого кольца пахового канала как одного из самых слабых мест передней брюшной стенки.

**Ключевые слова:** паховая грыжа, имплантат, семенной канатик.

## METHOD OF INGUINAL HERNIOPLASTY WITH A TRANSLOCATION OF THE SPERMATIC CORD

**Abstract.** The article contains results of clinical implementation the developed method of surgical treatment of inguinal hernias in 41 patients. This method involves the delineation of the polymer implant with elements of the spermatic cord, resulting in a decreased impact on the inflammatory response structures of inguinal canal and reproductive organs, leading to a decrease in pain, accelerate the rehabilitation and recovery of patients, improves blood circulation in the testis and hormonal status of men in the postoperative period. The proposed method prevents the recurrence of hernia through the elimination of the deep inguinal ring channel as one of the weakest point of the anterior abdominal wall.

**Key words:** inguinal hernia, implant, spermatic cord.

Bukovinian State Medical University (Chernivtsi),  
Regional Municipal Institution “Emergency Hospital” (Chernivtsi)

Надійшла 09.07.2014 р.  
Рецензент – проф. Гринчук Ф.В. (Чернівці)

УДК 616.381-002-608.9-089

**А.Н. Гамидов**

ГУ "ИОНХ имени В.Т. Зайцева НАМНУ", г. Харьков, Шемахинская центральная районная больница, республика Азербайджан

## ТРАНСЛОКАЦИЯ ЭНТЕРАЛЬНЫХ БАКТЕРИЙ И МЕТАБОЛИЧЕСКИЕ НАРУШЕНИЯ У БОЛЬНЫХ С РАСПРОСТРАНЕННЫМ ПЕРИТОНИТОМ

---

### ТРАНСЛОКАЦІЯ ЕНТЕРАЛЬНИХ БАКТЕРІЙ І МЕТАБОЛІЧНИХ ПОРУШЕНЬ У ХВОРИХ З РОЗПОВСЮДЖЕНИМ ПЕРИТОНИТОМ

**Резюме.** Проведені дослідження свідчать, що у хворих з розповсюдженим перитонітом унаслідок гіповолемії і порушень мікроциркуляції виникає тканинна гіпоксія, яка сприяє підвищенню проникливості кишкового бар'єра для ентеральних бактерій та транслокацію їх спочатку в мезентеріальні лімфовузли, а потім – у кровоток. При перитоніті існує тісний взаємоз'язок між змінами в системі згортання крові, інтенсивністю процесів перекисного окиснення ліпідів, складових основних класів ліпідів і тяжкістю патологічного процесу. Отже, лікувальні заходи повинні здійснюватись по чотирьом напрямкам: нормалізація ліпідного метаболізму; відновлення порушень функцій печінки; активізація ретикулоендотеліальної системи; усунення дисбіозу кишок.

**Ключові слова:** розповсюджений перитоніт, транслокація бактерій, перекисне окиснення ліпідів, ліпідний обмін, згортуюча система крові.

---

В современной абдоминальной хирургии образование послеоперационных сращений в брюшной полости не оставляет своей актуальности. В то же время, возрастающая хирургическая активность на органах брюшной полости ведет к росту числа случаев спаечной непроходимости кишечника. Спаечная непроходимость является наиболее частым осложнением операций на органах брюшной полости – она образуется более чем у 90% пациентов, оперированных по поводу перитонита [1, 2]. Летальность данной категории пациентов, в случаях развития странгуляций и некрозов кишки, колеблется от 6% до 8% после различных оперативных вмешательств [3]. Экспериментально и клинически установлено, что основную роль в патогенезе печенной болезни играют процессы превалирование гиперкоагуляционных процессов над антикоагулянтными, снижение количества базофилов и лизосом в мезотелии брюшины, а также нарушения фибринолиза [4, 5].

Одним из важных элементов системного ответа на воспалительный стимул является нарушение липидного обмена и формирование гиперлипидемии. При этом самым существенным образом перестраивается липидзависимый метаболизм клеток макрофагальной системы. В современных исследованиях показано участие окисле-

ния продуктов холестерина и других агонистов гормональных ядерных рецепторов в контроле экспрессии и продукции противовоспалительных цитокинов. Известно, что у больных с распространенным перитонитом важнейшим фактором, участвующим в формировании эндогенной интоксикации, является развитие портальной и системной бактериемии. При этом, развитие у этой категории больных инфекционно-токсического шока сопровождается высокой летальностью, которая достигает 80-100% [6, 7].

В.С. Савельевым [8] было начато изучение нарушений липидного обмена и разработан новый подход к диагностике и лечению ряда заболеваний, обусловленных нарушениями липидного обмена. Эти заболевания в настоящее время специалистами различных специальностей рассматриваются с позиции липидного дистресс-синдрома. Понятие дистресс в этой связи отражает системную реакцию в виде патологических процессов, выходящих за рамки одного органа и вовлекающих весь организм.

**Цель исследования:** исследование взаимосвязи между процессами транслокации энтеральных бактерий, изменениями в системе свертывания крови, интенсивностью процессов перекисного окисления липидов и составом основных

классов липидов у больных с распространенным перитонитом.

**Материалы и методы.** Исследование проведено на базе ГУ “Институт общей и неотложной хирургии имени В.Т. Зайцева НАМН Украины”. У 174 пациентов обоего пола с распространенными формами перитонита в динамике оценивались показатели липидного обмена, свертывающей системы крови и перекисного окисления липидов (ПОЛ). В исследуемой группе пациентов выделено 3 подгруппы больных в соответствии с оценкой тяжести физического состояния больных по шкале АРАСНЕ II. Бактериологическому исследованию подвергали перитонеальный экссудат, не менее двух мезентериальных лимфоузлов, а также кровь из воротной вены (ВВ) и нижней полой вены (НПВ). На 5-6 сутки после операции проводили повторное исследование портальной крови и крови, взятой из системы полых вен. Статистическая обработка результатов проводилась с помощью программы Microsoft®Excel 2002, а также пакета прикладных статистических программ Statistica 6.0.

**Результаты исследования и их обсуждение.** У больных 1-й подгруппы, у которых количество баллов по шкале АРАСНЕ II было <10, в перитонеальном экссудате, мезентериальных лимфоузлах, портальном и системном венозном кровотоке энтеральной микрофлоры не выявлено, что может свидетельствовать о достаточной состоятельности кишечного барьера. У больных 2-й подгруппы (количество баллов по шкале АРАСНЕ II  $\geq 10$  и <20 баллов) при исследовании перитонеального экссудата установлено, что абдоминальная инфекция носила, в основном, полимикробный характер с участием как аэробных, так и анаэробных грамотрицательных и грамположительных бактерий. Основное место занимали: среди представителей аэробов *E. coli* (27,8%) в виде монокультуры; среди анаэробов в монокультуре – *B. Fragilis* (16,7%). В 22,2% наблюдений обнаруживались аэробно-анаэробные ассоциации. У 12 (16,7%) выявлено наличие энтеральных бактерий в мезентериальных лимфоузлах, причем, наиболее часто определялись *E. coli* (22,2%) и *B. Fragilis* (11,1%). У 12 больных этой подгруппы (16,7%) установлено наличие портальной и в 4 случае (5,6%) – системная бактериемия. При этом в портальной крови наиболее часто определялись *E. coli* (11,1%) и *Enterobacter* spp. (5,6 %).

Из 42 больных 3-й подгруппы (количество баллов по шкале АРАСНЕ II  $\geq 20$ ) у 72 (85,7%) в перитонеальном экссудате, полученном во время

операции, наблюдалось нарастание грамотрицательной факультативной аэробной и анаэробной микрофлоры: *E. coli* 12 (28,6%), *B. Fragilis* 6 (14,3%), *Klebsiella* sp. в 3 (7,1%) наблюдениях. В 28,6% наблюдений в перитонеальном экссудате обнаруживались аэробно-анаэробные ассоциации. В мезентериальных лимфоузлах у больных этой подгруппы обнаружены энтеральные микроорганизмы, наиболее часто – *E. coli* (21,4%), *B. Fragilis* (14,3%) и *Klebsiella* sp. (7,1%). Портальная бактериемия выявлена у 6 пациентов (42,9%) этой подгруппы, а системная – у 5 (35,7%). В отдельных наблюдениях выявлены микробные ассоциации.

Кроме того, нами проанализировано состояние показателей ПОЛ у больных с распространенным перитонитом основной группы (табл. 1). Как видно из приведенных данных (см. табл. 1, рисунок), у больных 1-й подгруппы, тяжесть состояния которых не превышала 10 баллов, уровни диеновых конъюгат (ДК), триеновых конъюгат (ТК) и малоновых диальдегидов (МДА) были в пределах нормальных значений. У больных 2-й подгруппы, тяжесть состояния которых была  $10 < 20$  баллов, содержание ДК превышало показатели, полученные у больных 1-й подгруппы в 2,23 раза, ТК – в 2,17, МДА – в 2,16 раз ( $p < 0,05$ ). У больных 3-й подгруппы содержание ДК в крови превышало значения, полученные у больных 1-й подгруппы в 5,9 раз, ТК – в 3 раза, МДА – в 3 раза ( $p < 0,01$ ).

Таблица 1

**Состояние перекисного окисления липидов у больных с распространенным перитонитом основной группы (M±m)**

Показатель	Тяжесть состояния по шкале АРАСНЕ II		
	≤ 10 баллов (n= 60)	≥ 10 < 20 баллов (n= 72)	≥ 20 баллов (n= 42)
ДК	2,78±0,31	6,20±0,42*	7,62±0,45**
ТК	1,42±0,15	3,08±0,22*	4,25±0,35**
МДА	3,02±0,26	6,54±0,31*	9,15±0,48**

Примечание: \* – достоверность между 1-й и 2-й подгруппами  $p < 0,05$ ; \*\* – достоверность между 1-й и 3-й подгруппами  $p < 0,01$ .

В таблице 2 представлены изменения некоторых показателей свертывающей системы крови у больных с распространенным перитонитом 2-й и 3-й подгрупп (показатели свертывающей системы больных 1-й подгруппы существенно не отличались от референтных величин).

Анализ полученных данных свидетельствуют о наличии гиперкоагуляции, которые пре-

## Изменения показателей свертывающей системы крови у больных с распространенным перитонитом основной группы (M±m)

Показатели коагулограммы	2-я под- группа (n =72)	3-я под- группа (n =42)	P
Время свертываемости, мин	3,8 ± 0,06	2,84 ± 0,05	P < 0,01
Протромбиновый индекс, %	93,6 ± 2,4	98,2 ± 1,34	P < 0,01
Концентрация фибриногена, г/л	4,2 ± 0,12	6,2 ± 0,82	P < 0,01
Время рекальцификации, с	59,2 ± 1,2	48,8 ± 1,2	P < 0,01
Толерантность плазмы к гепарину, с	483,4 ± 12,8	618,4 ± 5,2	P < 0,01
Фибриноген Б	+	+	
Фибринолитическая активность, мин	248,4 ± 3,6	262,2 ± 5,3	P < 0,01
Фибриназа, с	92,4 ± 6,8	93,8 ± 5,2	P < 0,01

валировали у больных тяжелыми формами распространенного перитонита.

Нами проанализированы липидограммы пациентов, оперированных по поводу перитонитов различной степени тяжести (табл. 3).

Как видно из приведенных в таблице 3 данных, изменения липидного состава крови коррелировали со степенью тяжести патологического процесса. Данные, полученные у больных 1-й подгруппы, существенно не отличались от нормальных значений. Уровень общего холестерина у больных 2-й подгруппы превышал этот показатель, зарегистрированный у больных 1-й подгруппы в 1,02 раз, у больных 3-й подгруппы – в 1,34 раз. Уровень триглицеридов, зарегистрированный у больных 2-й подгруппы, превышал значения, полученные у больных 1-й подгруппы в 1,25 раз, у больных 3-й подгруппы – в 2,46 раз. Концентрация холестерина липопротеидов низкой плотности у больных 2-й подгруппы превышала цифры, полученные у больных 1-й подгруппы в 1,11 раз, у больных 3-й подгруппы – в 1,55 раз. Концентрация в крови холестерина липопротеидов высокой плотности у больных 2-й подгруппы было ниже, чем у больных 1-й подгруппы в 1,04 раз, у больных 3-й подгруппы – в 1,64 раз (p<0,05).

Таким образом, полученные данные свидетельствуют, что у большинства больных с распространенным перитонитом в результате гиповолемии и нарушения микроциркуляции возникает тканевая гипоксия, которая способствует повышению проницаемости кишечного барьера для энтеральных бактерий и транслокацию ее сначала в мезентериальные лимфоузлы, а затем – в кровоток. Высокая частота системной бактериемии у больных 3-й подгруппы свидетельствует о несостоятельности барьерной функции печени у этих больных, что сопровождалось “прорывом” энте-

ральной микрофлоры в общий кровоток.

Патологические процессы, развивающиеся у больных с перитонитом в раннем послеоперационном периоде, обусловлены сохранением высокой активности свободно-радикальных процессов ПОЛ и снижением антиоксидантной защиты. Под действием сохраняющейся высокой фосфолипидной активностью поддерживается и усугубляется деструкция и патологическая конфигурация липидного биослоя клеточных мембран (и, прежде всего, ткани тонкой кишки), что, в свою очередь, способствует сохранению поверхности клеточной мембраны тромбогенной и продолжению поступлению тканевого тромбопластина, фрагментов клеточных мембран в брюшную полость, внеклеточное пространство, кровоток, которые поддерживают высокий коагуляционный потенциал крови, а также выступают в роли ингибитора фибринолиза. При перитоните существует тесная взаимосвязь между изменениями в системе свертывания крови, интенсивностью процессов ПОЛ и составом основных классов липидов.

Изменения липидного состава крови всегда отмечаются на фоне глубоких микробиологических нарушений в кишечнике. Микроорганизмы ЖКТ вмешиваются в холестериновый метаболизм, воздействуя непосредственно на ферментные системы клеток хозяина, синтезирующие эндогенный холестерин. Усиленное размножение бактерий в тонкой кишке, особенно анаэробов с их повышенной способностью деконъюгировать связанные желчные кислоты и формировать токсические эндогенные соли желчных кислот, нарушает механизм холестеринового гомеостаза – энтерогепатическую циркуляцию желчных кислот и способствует развитию в последующем большинства патологических изменений в печени, в первую очередь, жирового гепатоза.

Наиболее важным звеном патогенеза липид-

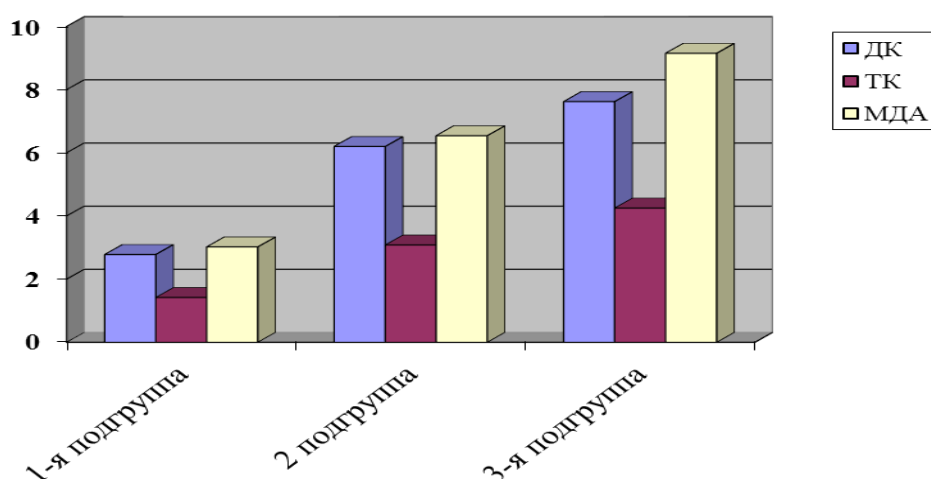


Рисунок. Состояние ПОЛ у больных с распространенным перитонитом основной группы

Таблица 3

## Показатели углеводного и липидного обмена у больных с распространенным перитонитом основной группы (M±m)

Показатель	Тяжесть состояния по шкале АРАСНЕ II		
	≤ 10 баллов (n= 60)	≥ 10 < 20 баллов (n=71)	≥ 20 баллов (n=41)
Глюкоза, моль/л	5,15±1,25	8,3±0,84*	9,7±0,9**
Общий холестерин, мг/дл	209,4±6,87	214,0±23,8*	281,1±21,5**
Триглицериды, мг/дл	109,71±7,47	137,0±25,8*	269,8±41,2**
Холестерин липопротеидов низкой плотности, мг/дл	130,00±5,6	144,8±2,7*	201,6±4,1**
Холестерин липопротеидов высокой плотности, мг/дл	51,52±3,29	49,4±5,4*	31,5±6,3**

\*p&lt;0,05 по отношению к 1-й подгруппе;

\*\*p&lt;0,05 по отношению к 1-й подгруппе

ного дистресс-синдрома является нарушение энтерогепатической циркуляции желчных кислот, устранение которых, по сути, и представляет основную задачу различных консервативных и хирургических методов лечения нарушений липидного метаболизма. Избыточная микробная контаминация тонкой кишки приводит к практически полному всасыванию желчных кислот и рециркуляции их по системе портального кровотока в печень. Отсутствие при этом фекальной потери желчных кислот компенсируется их сниженным синтезом в печени, а значит – уменьшением физиологической потребности для этого плазменного холестерина. Кооперативная депрессия ретикулоэндотелиальных клеток печени еще в большей степени нарушает катаболизм липидов и в итоге формируется гиперлипидемия. Полученные данные соотносятся с результатами экспериментальных исследований.

**Вывод.** Общая стратегия лечения перитонита должна включать патогенетически обосно-

ванные мероприятия, направленные на коррекцию расстройств свертывающей системы, блокирование процессов свободно радикального перекисного окисления липидов, а также нарушений липидного состава крови. Коррекция липидного дистресс-синдрома требует соблюдения следующих принципов: в основе лежит коррекция нарушений липидного метаболизма; лечение дислипидемии должно быть длительным и безопасным для пациента. В соответствии с вышесказанным лечебные воздействия осуществляются по четырем направлениям: нормализация липидного метаболизма; восстановление нарушенной функции печени; активизация ретикулоэндотелиальной системы; устранение дисбиоза кишечника.

**Перспективы дальнейших исследований.** Разработать соответственные схемы лечения распространенного перитонита по четырем направлениям: нормализация липидного метаболизма; восстановление нарушенной функции печени; ак-

тивизация ретикулоэндотелиальной системы; эффективность предложенных лечебных алгоритмов в клинических условиях.

#### Список использованной литературы

1. Шальков Ю.Л. Дискуссионные аспекты спаечного синдрома / Ю.Л. Шальков // *Вестн. хирургии.* – 1996. – № 5. – С. 99-103.
2. Программированные санационные релапаротомии в хирургическом лечении острой спаечной тонкокишечной непроходимости / Т.И. Шраер, С.А. Усов, А.С. Урбан [и др.] // *Скорая мед. помощь.* – 2004. – Т. 5, № 3. – С. 137-138.
3. Летальность после релапаротомий по поводу послеоперационных перитонитов и других ранних внутрибрюшных осложнений / А.К. Ушкац, Э.В. Чернов, В.С. Качурин [и др.] // *Хирургия.* – 2004: матер. V Рос. научного форума. – М., 2004. – С. 192-193.
4. Влияние липопротеидов низкой плотности на свертывание крови и фибринолитическую активность / О.А. Азизова, Е.В. Ройтман, И.И. Дементьева [и др.] // *Бюл. эксперимент. биол. и мед.* – 2000. – Т. 129, № 6. – С. 637-639.
5. Гаврилик Б.Л. Некоторые прогностические критерии индивидуальной предрасположенности к спайкообразованию брюшной полости / Б.Л. Гаврилик, А.Б. Гаврилик // *Скорая мед. помощь.* – 2004. – Т. 5, № 3. – С. 75-76.
6. Власов А.П. Роль нарушений липидного гомеостаза в патогенезе перитонита / А.П. Власов, В.А. Трофимов, Р.З. Аширов. – Саранск: Изд-во Мордов. ун-та, 2000. – 208 с.
7. Власов А.П. Системный липидный дистресс-синдром при панкреатите / А.П. Власов, В.А. Трофимов, Т.В. Тарасова. – Саранск: “Крас. Окт.”, 2004. – 316 с.
8. Савельев В.С. Липидный дистресс-синдром в хирургии / В.С. Савельев // *Матер. научно-практ. конф. посв. 200-летию ВМА.* – СПб, 1998. – С. 256-258.

#### ТРАНСЛОКАЦИЯ ЭНТЕРАЛЬНЫХ БАКТЕРИЙ И МЕТАБОЛИЧЕСКИЕ НАРУШЕНИЯ У БОЛЬНЫХ С РАСПРОСТРАНЕННЫМ ПЕРИТОНИТОМ

**Резюме.** Проведенные исследования свидетельствуют, что у больных с распространенным перитонитом в результате гиповолемии и нарушения микроциркуляции возникает тканевая гипоксия, которая способствует повышению проницаемости кишечного барьера для энтеральных бактерий и транслокацию ее сначала в мезентериальные лимфоузлы, а затем – в кровоток. При перитоните существует тесная взаимосвязь между изменениями в системе свертывания крови, интенсивностью процессов перекисного окисления липидов, составом основных классов липидов и тяжестью патологического процесса. Таким образом, лечебные мероприятия должны осуществляться по четырем направлениям: нормализация липидного метаболизма; восстановление нарушенных функций печени; активизация ретикулоэндотелиальной системы; устранение дисбиоза кишечника.

**Ключевые слова:** распространенный перитонит, транслокация бактерий, перекисное окисление липидов, липидный обмен, свертывающая система крови.

#### TRANSLOCATION OF ENTERAL BACTERIA AND METABOLIC DISORDERS IN PATIENTS WITH DIFFUSE PERITONITIS

**Abstract.** The studies conducted are indicative of the fact that in patients with diffuse peritonitis due to hypovolemia of microcirculatory disorders tissue hypoxia occurs which promotes the increase of intestinal barrier permeability for enteral bacteria and their translocation into the mesenteric lymph nodes first, and later – in the blood stream. In case of peritonitis there is a close interrelation between changes in the blood clotting system, intensity of the processes of lipid peroxide oxidation, components of the main classes of lipids and severity of pathological processes. Thus, therapeutic measures should be conducted in four directions: normalization of lipid metabolism, restoration of the liver functions, activation of the reticular-endothelial system, elimination of intestinal dysbiosis.

**Key words:** diffuse peritonitis, translocation of bacteria, lipid peroxide oxidation, lipid metabolism, blood clotting system.

State establishment “V.T.Zaytsev Institute of General and Emergency Surgery, the National Academy of Medical Sciences of Ukraine”, Kharkiv  
Şamaxı Central District Hospital, the republic of Azerbaijan

Надійшла 06.05.2014 р.  
Рецензент – проф. Полянський І.Ю. (Чернівці)

УДК 616.61-003.7-089

**О.О. Підмурняк**

Урологічне відділення обласної лікарні, м. Хмельницький

## ОСОБЛИВОСТІ ЛАПАРОСКОПІЧНИХ ОПЕРАЦІЙ З ПРИВОДУ КАМЕНІВ НИРОК ТА ВЕРХНІХ ВІДДІЛІВ СЕЧОВОДІВ

**Резюме.** У статті висвітлено досвід лікування пацієнтів з уролітіазом з порівнянням між малоінвазивними та відкритими урологічними операціями. Всього прооперовано 130 пацієнтів з уролітіазом нирок та верхніх відділів сечоводів. Основну групу становили 92 пацієнта прооперованих з використанням лапароскопічних методів порівняно з даними 38 пацієнтів з відкритими операціями. Застосування лапароскопічної технології дозволяє знизити вимоги до знеболювання, прискорити відновлення в післяопераційному періоді й повернення до нормальної активності порівняно з відкритою хірургією.

**Ключові слова:** уролітіаз, малоінвазивна урологія, лапароскопічна літотомія.

Сечокам'яна хвороба (СКХ) є одним із найбільш розповсюджених захворювань в урологічній практиці. Хворі на СКХ становлять 30-40% всього контингенту урологічних стаціонарів, причому їх кількість неухильно зростає, а захворюваність уролітіазом в світі коливається біля 3% [1-4]. Приблизно в 5% американських жінок та в 12% чоловіків впродовж свого життя виявляються камені у нирках, а загальна вартість їх лікування у рік перевищує 2,1 мільярда доларів США [3]. За останні десять років поширеність сечокам'яної хвороби в світі зросла на 37% [5, 6].

Уролітіаз найчастіше вражає осіб працездатного віку від 20 до 50 років. СКХ викликає часту тимчасову і навіть стійку втрату працездатності. В силу цього, стає зрозумілим велике соціальне і економічне значення досліджуваної проблеми та розробки нових принципів комплексного лікування та профілактики нефроуретеролітіазу [7-9].

Основним методом в комплексному лікуванні хворих з нефро- та уретеролітіазом є видалення конкремента, яке для більшості пацієнтів має не лише лікувальний, але й профілактичний ефект, що дозволяє ліквідувати запальний процес в нирці і зменшити вірогідність рецидиву каменеутворення [9, 10]. Втілення у повсякденну практику нових методів неоперативного лікування каменів нирок та сечоводів за допомогою літотрипсії дало змогу значно покращити ефективність лікування і реабілітації хворих нефроуретеролітіазом та скоротити кількість хірургічних втручань. В той же час, застосування літотрипсії можливе не у всіх хворих з каменями нирок та сечоводів, особливо при наявності коралоподібних

каменів та каменів великих розмірів. А це, в свою чергу, вимагає невідкладного втручання по видаленню каменів оперативним шляхом [7-9]. У щоденній клінічній практиці СКХ відкрита хірургія повністю не зникла, найчастіше вона застосовується в разі невдалих спроб екстракорпоральної або контактної літотрипсії, у випадках великих каменів, що тривало знаходяться в одній ділянці, вколочених каменів, конкрементів підвищеної щільності та міцності. Саме тоді виникає потреба у альтернативних методах їх видалення, куди крім відкритих операцій входять і сучасні ендовідеохірургічні (ЕВХ) методи [11, 12]. Показаннями до відкритої хірургії або до ЕВХ методів можуть бути також наступні випадки: анатомічні відхилення, такі як підковоподібна нирка, мальотація нирки або дистоповані нирки, симптоматичні камені в дивертикулах ниркової миски, супутня патологія [12]. В таких випадках, у досвідчених руках, більшість процедур може бути виконано з використанням ретроперитонеального або лапароскопічного ЕВХ доступу. Функціональні результати лапароскопічного методу не поступаються таким при відкритій хірургії. Крім того, Європейська Асоціація Урологів у рекомендаціях по лікуванню уролітіазу вказує на лапароскопічну хірургію як пріоритет перед відкритою хірургією для каменів миски до 2,0 см в діаметрі (рівень доказовості 2А), при каменях миски діаметром більше 2,0 см (рівень доказовості 4), а при каменях сечоводів ЕВХ методи рекомендують навіть при розмірах більше 10,0 мм [13].

Не дивлячись на велику кількість зарубіжних публікацій, присвячених цій проблемі, ще й досі

© Підмурняк О.О., 2014

немає єдиної думки щодо найбільш ефективних та безпечних методів проведення літотрипсії, достатньою мірою не висвітлені переваги і недоліки кожної з них, висловлюються різні, нерідко суперечливі, думки відносно питань техніки виконання операцій.

**Мета дослідження:** проаналізувати раціональність застосування та ефективність ЕВХ літотомії з лапароскопічним оперативним доступом.

**Матеріал і методи.** В роботі вивчалися дані отримані у динаміці у 130 пацієнтів, які лікувалися в урологічному відділенні Хмельницької обласної лікарні в період 2011-2013 з приводу каменів нирок та верхніх відділів сечоводів. Основну групу становили 92 пацієнти прооперованих з використанням ендовідеохірургічних методів. Результати порівнювалися з даними 38 пацієнтів контрольної групи з такою ж патологією, але з відкритими операціями. Вікостатева структура та передопераційна підготовка хворих не вирізнялася між групами. Аналізувалися клінічні та лабораторні показники, які відображають периопераційні результати втручання. Для оцінки операційного періоду ми виділяли показники: тривалість операції, тривалість анестезіологічної підтримки, розмір операційної рани, об'єм крововтрати під час операції, травматичність операційного втручання (у балах). Отримані дані оброблялися статистично з використанням комп'ютерної програми Statistica 6.0 (StatSoft).

#### Результати дослідження та їх обговорення.

Вибір тактики оперативного втручання залежав від розмірів та характеру каменя, а також місця його розташування. Позиція пацієнта на операційному столі при плануванні доступу залежала від типу доступу: лапароскопічного або ретроперитонеального. При лапароскопічному доступі покровоно мобілізували низхідну або висхідну ободову кишку, сечовід. У ньому локалізували камінь шляхом візуальної та контактної ідентифікації (рис. 1).

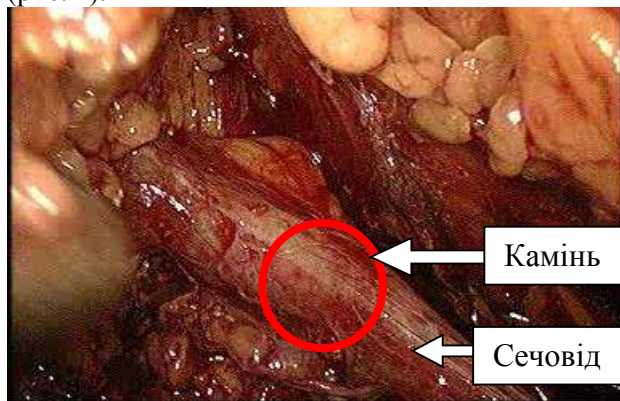


Рис. 1. Візуальна ідентифікація сечоводу та каменя у ньому

Після візуальної ідентифікації положення каменя над ним розсікали стінку сечоводу електрокоагулятором. Розсічення електрокоагулятором, на нашу думку, дає ряд переваг: одночасно досягається гемостатичний результат, розріз виконується малотравматично, одним штрихом. Для видалення каменя з сечоводу використовували затискачі: одним утримували камінь, іншим – перетискали сечовід вище каменя, з метою запобігання його міграції проксимально (рис. 2).

Рішення про інтраопераційне встановлення стенту приймалося залежно від наявності або відсутності запального процесу, що, в першу чергу, визначалося за гіпертермією в доопераційному періоді та наявністю каламутної, гнійної сечі. В більшості випадків стент не встановлювали.

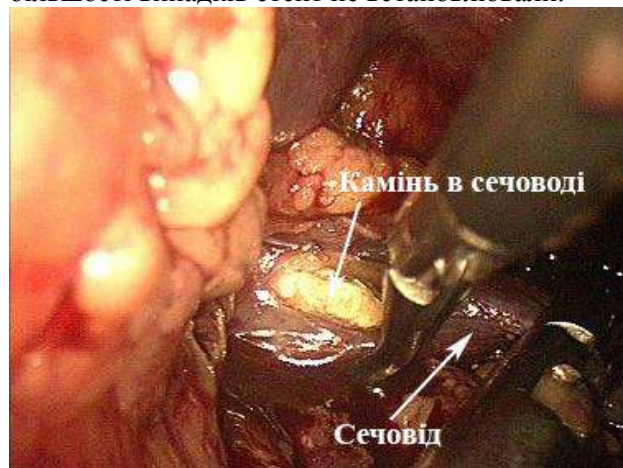


Рис. 2. Видалення каменя із сечоводу

В цілому, операційний період у пацієнтів обох груп перебігав без суттєвих ускладнень. Летальних випадків не було. Порівняно між групами при застосуванні ЕВХ методів тривалість операції була коротшою в 1,6 раза, анестезіологічна підтримка – майже в 1,5 раза, розмір операційного доступу був меншим в 5,5 раза, крововтрата – в 4,4 раза, а травматичність втручання – в 2,4 раза (таблиця). Слід також зауважити, що при лапароскопічній уретеролітотомії для лікування хворих із каменями верхньої третини сечоводу зберігається висока ймовірність видалення цілого каменя. Це створює переваги ЕВХ метода перед іншими сучасними методами літотомії, при яких можливий ризик залишення фрагментів каменя у нирці або сечоводі, а також виникає необхідність досить довгого очікування відходження частин каменя із тривалим стентуванням нирки.

Післяопераційний період відображає з одного боку ефективність, а з іншого – травматичність операції. Аналіз клінічних показників у післяопераційному періоді свідчить про вірогідно менший рівень порушень при ЕВХ операціях, як



Таблиця

**Клінічні особливості перебігу операційного періоду у пацієнтів обох груп прооперованих з приводу каменів нирок та верхньої третини сечоводу**

№ п/п	Показник	Група			
		Основна (92)		Контрольна (38)	
		М	m	М	m
1.	Тривалість операції, хв	59,7	2,4	98,5*	9,5
2.	Розмір операційної рани, см	3,2	0,23	17,6*	0,68
3.	Тривалість анестезіологічної підтримки, хв.	73,4	2,9	106,0*	7,8
4.	Травматичність операції, бали	1,2	0,12	2,9*	0,06
5.	Крововтрата під час операції, мл	61,8	5,6	275,0*	23,0

\* – вірогідність різниці між групами,  $p < 0,05$

у загальній реакції організму, так і у локальних симптомах з боку операційної рани та органів сечовидільної системи. В першу добу після операції загальний стан (за трибальною шкалою) у пацієнтів основної групи мав показник  $1,67 \pm 0,08$  бали проти  $2,47 \pm 0,10$  ( $p < 0,05$ ) в контрольній, а на другу добу відповідно –  $1,29 \pm 0,07$  проти  $2,01 \pm 0,06$  ( $p < 0,05$ ). Спостерігалася різниця між інтенсивністю болювого синдрому у пацієнтів основної та контрольної груп – через добу після операції інтенсивність болю відповідно становила –  $1,41 \pm 0,09$

бали проти  $2,85 \pm 0,06$  балів ( $p < 0,05$ ). Показник ліжко-дня для пацієнтів із СКХ не був показовим, через швидке переведення на амбулаторне лікування. В цілому, перевагами лапароскопічної технології є мала травматичність, зменшення термінів реабілітації хворих, скорочення перебування в стаціонарі та гарний косметичний ефект.

**Висновки.** 1. Значну частину часу при виконанні відкритої операції (люмботомній або лапаротомній доступ) займає розріз, гемостаз та ушивання післяопераційної рани, у той час як при лапароскопічній операції доступ у черевну порожнину з розміщенням портів займав не більше 15 хвилин (від 5 до 15 хвилин). 2. Методологія виконання лапароскопічної літотомії принципово не вирізняється від такої при відкритій операції та вміщує виділення сечоводу, візуалізація каменя, розсічення сечоводу, видалення каменя та ушивання сечоводу. 3. Застосування лапароскопічного підходу дозволяє знизити вимоги до знеболювання, прискорити відновлення в післяопераційному періоді і повернення до нормальної активності порівняно з відкритою хірургією.

**Перспективи подальших досліджень.** Продовжити накопичення досвіду виконання літотомій з використанням ендовідеохірургічного доступу. Провести порівняльний аналіз близьких та віддалених результатів відкритої та лапароскопічної літотомії з літотрипсією. Розробити чіткі показання та протипоказання до виконання лапароскопічних втручань.

### Список використаної літератури

1. DasGupta R. Kidney stones / R. DasGupta, J. Glass, J. Olsburgh // *Clin. Evid.* – 2009. – V.2009: A.2003.
2. Анализ урологической заболеваемости в Российской Федерации в 2005-2010 годах / О.И. Анолихин, А.В. Сивков, Т.В. Солнцева, В.А. Комарова // *Эксперимен. и клин. уролог.* – 2012. – № 2. – С. 3-7.
3. Prevalence of kidney stones in the United States / C.D. Scales, A.C. Smith, J.M. Hanley, C.S. Saigal // *Eur. Urol.* – 2012. – V. 62(1). – P. 160-165.
4. The demographic burden of urologic diseases in America / D.C. Miller, C.S. Saigal, M.S. Litwin [et al.] // *Urol. Clin. North Am.* – 2009. – Vol. 6(1). – P. 11-27.
5. Romero V. Kidney stones: a global picture of prevalence, incidence, and associated risk factors / V. Romero, H. Akpinar, D.G. Assimos // *Rev. Urol.* – 2010. – Vol. 12(2-3). – P. 86-96.
6. Sakhaee K. Kidney stones 2012: pathogenesis, diagnosis, and management / K. Sakhaee, N.M. Maalouf, B. Sinnott // *J. Clin. Endocrinol. Metab.* – 2012. – V. 97(6). – P. 1847-1860.
7. Боржисівський А.Ц. Уретеролітіаз (урологічні аспекти) / А.Ц. Боржисівський, С.О. Возіанов. – Львів, 2007. – 263 с.
8. Medical management of renal stone / S.R. Barnela, S.S. Soni, S.S. Saboo, A.S. Bhansali // *Indian J. Endocrinol. Metab.* – 2012. – Vol. 16(2). – P. 236-239.
9. Miller N.L. Management of kidney stones / N.L. Miller, J.E. Lingeman // *BMJ.* – 2007. – Vol. 334(7591). – P. 468-472.
10. Rule A.D. Kidney stones and the risk for chronic kidney disease / A.D. Rule, E.J. Bergstralh, L.J. Melton // *Clin. J. Am. Soc. Nephrol.* – 2009. – Vol. 4(4). – P. 804-811.
11. Иванов-Тюрин В.Г. Лечение камней мочеочника при помощи эндовидеохирургической уретеролитотомии / В.Г. Иванов-Тюрин, С.Х. Аль-Шукри // *Нефролог.* – 2010. – № 3. – С. 49-51.
12. Bozkurt I.H. Retroperitoneal laparoscopic pyelolithotomy in an ectopic pelvic kidney / I.H. Bozkurt, A. Cirakoglu, S. Ozer // *JSLs.* – 2012. – V. 16(2). – P. 325-328.
13. Shelton J.B. The crossroads of evidence-based medicine and health policy: implications for urology / J.B. Shelton, C.S. Saigal // *World J. Urol.* – 2011. – Vol. 29(3). – P. 283-289.

**ОСОБЕННОСТИ ЛАПАРОСКОПИЧЕСКИХ ОПЕРАЦИЙ ПО ПОВОДУ КАМНЕЙ ПОЧЕК И ВЕРХНИХ ОТДЕЛОВ МОЧЕТОЧНИКОВ**

**Резюме.** В статье проанализирован опыт лечения пациентов с уролитиазом в сравнении между малоинвазивными и открытыми урологическими операциями. Всего прооперировано 130 пациентов с камнями почек и верхних отделов мочеточников. Основную группу составили 92 пациента прооперированных с использованием лапароскопических методов в сравнении с данными 38 пациентов с открытыми операциями. Применение лапароскопической технологии позволяет снизить требования к обезболиванию, ускорить восстановление в послеоперационном периоде и возвращение к нормальной активности в сравнении с открытой хирургией.

**Ключевые слова:** уролитиаз, малоинвазивная урология, лапароскопическая литотомия.

**PECULIARITIES OF LAPAROSCOPIC OPERATIONS FOR STONES IN THE KIDNEY AND UPPER PART OF URETER**

**Abstract.** The article analyzes the experience of treatment patients with urolithiasis in comparison between low-invasive and open urological operations. 130 patients with kidney and upper part of ureter stones were operated. The main group consisted of 92 patients which were operated by laparoscopic methods in comparison with the data obtained in 38 patients with open surgery. Application of laparoscopic technology allows to reduce the requirements in analgesia, faster recovery in the postoperative period and return to normal activity compared to open surgery.

**Key words:** urolithiasis, low-invasive urology, laparoscopic lithotomy

Regional Hospital (Khmelnys'ts'kyi)

Надійшла 31.07.2014 р.  
Рецензент – проф. Зайцев В.І. (Чернівці)

УДК 616.37-006.6-091.8:57.08:004

**А.В. Євсєєв***Кафедра патологічної анатомії і судової медицини (зав. – проф. В.О. Туманський)  
Запорізький державний медичний університет***КОМП'ЮТЕРНО-МОРФОМЕТРИЧНА ХАРАКТЕРИСТИКА КЛІТИН ПРОТОКОВОЇ АДЕНОКАРЦИНОМИ ПІДШЛУНКОВОЇ ЗАЛОЗИ**

**Резюме.** У роботі з використанням методу прямої комп'ютерної морфометрії визначені планіметричні та денситометричні параметри клітин протокової аденокарциноми підшлункової залози. Показані вірогідні відмінності між площею, периметром, коефіцієнтом форми й оптичною щільністю злоякісних клітин та їх ядер у різних компартментах пухлини. Визначена відсутність кореляційного зв'язку між більшістю морфометричних параметрів в усіх досліджуваних структурах протокового раку. За допомогою варіаційного аналізу охарактеризовані кількісні морфометричні параметри клітинного і ядерного поліморфізму та показані їх відмінності у різних компартментах пухлини.

**Ключові слова:** рак підшлункової залози, морфометрія.

Протокова аденокарцинома (ПА) є найбільш розповсюдженою злоякісною пухлиною підшлункової залози (ПЗ). На її частку припадає 85-90% всіх панкреатичних пухлин [1]. Рак ПЗ є смертельним захворюванням, яке характеризується відсутністю ранніх симптомів і пізньою діагностикою. Показники захворюваності і летальності практично ідентичні, оскільки коефіцієнт виживаємості у ПА вкрай низький. Мікроскопічно ПА ПЗ характеризуються добре розвиненими залозистими структурами, які тією чи іншою мірою нагадують нормальні панкреатичні протоки, оточені характерною рясною десмопластичною стромою, яка є постійною ознакою цих пухлин [2]. Морфологічна діагностика ускладнюється тим, що деколи пухлинні дуктулоподібні залози виглядають настільки високодиференційованими, що їх важко відрізнити від непухлинних протоків, а багата десмопластична строма імітує поширені вогнища фіброзу при хронічному панкреатиті [3].

У доступній літературі є поодинокі відомості щодо морфометричних характеристик ПА ПЗ [4, 5]. Водночас, визначення планіметричних та денситометричних параметрів злоякісних клітин ПА ПЗ може бути корисним під час біопсійної діагностики раку протокового генезу, особливо у невеликих за розмірами трепанобіоптатах ПЗ.

**Мета дослідження:** З'ясування комп'ютерно-морфометричних параметрів злоякісних клітин протокової аденокарциноми підшлункової залози.

**Матеріал і методи.** Дослідження проведене

на післяопераційному матеріалі 80 пацієнтів віком від 51 до 68 років, яким була виконана панкреатодуоденальна резекція з наступною патогістологічною верифікацією діагнозу ПА ПЗ. Шматочки пухлинної тканини фіксували в 10% нейтральному забуферному формаліні і заливали в парафін. Зрізи забарвлювали гематоксиліном і еозином, за Ван Гізон і методом Массон-триколон за загальноприйнятими методиками. Обчислення кількісних параметрів і денситометричних характеристик злоякісних клітин ПА ПЗ проводили методом прямої комп'ютерної морфометрії на комп'ютерній системі цифрового аналізу зображення KS 200 (Kontron Elektronik, Німеччина), інтегрованої з мікроскопом AxioPlan 2 (Carl Zeiss, Німеччина) із вбудованою відеокамерою DXC-151A (Sony, Японія). Аналіз зображення проводився в автоматичному режимі за допомогою пакета прикладних програм KS 200. Досліджувані клітини характеризували з використанням наступних морфометричних параметрів: площа (AREA), периметр (PERIM) та коефіцієнт форми (FCIRCLE). Значення останнього дорівнює "1" для ідеально круглих об'єктів і наближається до "0" для максимально витягнутих. Поряд з обчисленими геометричними характеристиками додатково визначали денситометричні показники, що характеризували оптичну щільність клітин та їх ядер (MEAND). Всі зазначені характеристики обчислювали в автоматичному режимі, що дозволило отримати об'єктивну характеристику будь-якого досліджуваного структурного елеме-

нта. Контурне виділення клітин та ядер проводили за допомогою графічного планшету HyperPen 12000U (Aiptek International GmbH, Німеччина), що дозволило значно підвищити точність вимірювань. Для обчислення морфометричних параметрів у кожному випадку використовували не менше 20 полів зору мікроскопа при збільшенні  $\times 200$  (сумарно досліджували 1000 клітин в 1 зрізі).

Отримані кількісні результати обробляли методом варіаційного статистичного аналізу середніх величин на персональному комп'ютері з використанням програмного пакету STATISTICA 6.0 for Windows (StatSoft Inc., США; № ліцензії AXXR712D833214FAN5) з подальшим аналізом отриманих даних. Обчислювалася середня арифметична величина ( $M$ ), стандартне відхилення ( $\sigma$ ) і коефіцієнт варіабельності ( $CV$ ). Вірогідність відмінностей порівнюваних величин визначалася за допомогою критерію Стьюдента ( $T$ ). Різницю вважали вірогідною при  $p < 0,05$ . Проводився також кореляційний аналіз з використанням коефіцієнта кореляції Пірсона ( $r$ ). Значення коефіцієнта кореляції Пірсона від 0,1 до 0,29 свідчило про слабкий зв'язок ознак; значення  $r$  від 0,3 до 0,69 підтверджувало середній ступінь сполучення ознак; значення  $r$  від 0,7 і вище свідчило про наявність сильного зв'язку між ознаками, що вивчаються.

#### Результати дослідження та їх обговорення.

Проведене патоморфологічне дослідження показало, що для ПА ПЗ характерний патогістологічний паттерн, який складається з рясної десмопластичної строми та кількох гістоархітектонічних компартментів: злякисних дуктулоподібних, залозистих, тубулярних, папілярних і гратчастих структур; плоскостітинних, веретеностітинних або анапластичних солідних пластів, гнізд і вогнищ пухлинних клітин. У дослідженому матеріалі в ПА найчастіше визначається дуктулярний і гландулярний компартменти у великій кількості десмопластичної строми, рідше – солідні пласти пухлинних клітин, що не утворюють залозистих структур.

Кількісні параметри злякисних клітин ПА ПЗ, отримані в результаті комп'ютерно-морфометричного і статистичного аналізу, відображені в таблиці 1.

Як видно з таблиці 1, найбільші розміри (AREA та PERIM) мають клітини гландулярного, а найменші – дуктулярного компартменту протокового раку. Ці показники статистично вірогідно вирізняються від таких у солідних пластах злякисної пухлини. Також клітини залозистих структур

мають вірогідно найнижчий коефіцієнт форми FCIRCLE, що свідчить про більш подовжену форму цих клітин порівняно з клітинами солідних і дуктулоподібних структур. Вірогідних відмінностей значень оптичної щільності MEAND клітин різних пухлинних компартментів ПА ПЗ не відзначено.

Аналогічна закономірність відмінностей морфометричних параметрів спостерігається також в ядрах пухлинних клітин різних структур ПА ПЗ. Вірогідно найменші розміри мають ядра клітин злякисних дуктулоподібних структур, оточених рясною десмопластичною стромою, а вірогідно найнижчий показник FCIRCLE є характерним для ядер клітин залозистих структур. Планиметричні параметри ядер клітин інших компартментів пухлини вірогідних відмінностей між собою не мають. Водночас, денситометричні показники MEAND ядер злякисних клітин вірогідно вирізняються в усіх пухлинних структурах. Так, найвищу оптичну щільність мають ядра клітин гландулярного, а найнижчу – дуктулярного компартменту ПА ПЗ.

При проведенні кореляційного аналізу визначено, що у дуктулоподібних структурах існує прямий слабкий зв'язок між площею й оптичною щільністю клітин (коефіцієнт кореляції Пірсона  $r=0,17$ ) та між площею і коефіцієнтом форми ядер ( $r=0,29$ ), зворотній слабкий зв'язок між площею і коефіцієнтом форми клітин ( $r=-0,27$ ) та між оптичною щільністю і коефіцієнтом форми ядер ( $r=-0,10$ ). У залозистих структурах визначено прямий слабкий зв'язок між оптичною щільністю і коефіцієнтом форми клітин ( $r=0,23$ ), між площею і оптичною щільністю клітин ( $r=0,10$ ) та їх ядер ( $r=0,15$ ), а також зворотній середньої сили зв'язок між площею та коефіцієнтом форми ядер ( $r=0,31$ ). У клітинах солідних структур відзначено прямий слабкий зв'язок між площею й оптичною щільністю клітин ( $r=0,12$ ) та їх ядер ( $r=0,24$ ), а також зворотній слабкий зв'язок між оптичною щільністю та коефіцієнтом форми ядер ( $r=0,15$ ). Кореляційний зв'язок між іншими морфометричними параметрами в усіх досліджуваних компартментах злякисних пухлин відсутній (коефіцієнт кореляції Пірсона  $r < 0,1$ ).

Відомо, що однією з найголовніших патогістологічних характеристик будь-якої злякисної пухлини є клітинна атипія, яка характеризується наявністю клітинного і ядерного поліморфізму. Нами проведено варіаційний аналіз морфометричних параметрів злякисних клітин і їх ядер у різних структурах ПА ПЗ, результати якого наведені в таблиці 2.

Таблиця 1

## Кількісні морфометричні показники клітин різних компартментів протокової аденокарциноми підшлункової залози (M±σ)

		Площа (AREA), мкм <sup>2</sup>	Периметр (PERIM), мкм	Коефіцієнт форми (FCIRCLE)	Оптична щільність (MEAND), у.о.
Дуктулоподібні структури	клітини	155,13±60,79 *†	53,95±12,96 *†	0,73±0,11 *†	179,86±5,92
	ядра	56,19±15,75 *†	31,93±5,06 *†	0,76±0,13	164,72±7,07 *†
Залозисті структури	клітини	328,16±96,56 †	84,80±15,70 †	0,65±0,13 †	178,70±5,95
	ядра	79,02±25,96	39,70±9,60 †	0,72±0,16 †	172,65±5,72 †
Солідні структури	клітини	294,76±111,42	75,99±17,00	0,70±0,12	180,00±10,04
	ядра	74,01±24,03	36,02±7,58	0,79±0,13	169,87±6,24

Примітки: \* Результати вірогідності (p<0,05) порівняно з показниками клітин залозистих структур;

† Результати вірогідності (p<0,05) порівняно з показниками клітин солідних структур.

Таблиця 2

## Коефіцієнти варіабельності (CV) морфометричних показників клітин різних компартментів протокової аденокарциноми підшлункової залози (%)

		Площа (AREA)	Периметр (PERIM)	Коефіцієнт форми (FCIRCLE)	Оптична щільність (MEAND)
Дуктулоподібні структури	клітини	39,18	24,02	14,70	3,29
	ядра	28,03	15,85	16,55	4,29
Залозисті структури	клітини	29,42	18,51	20,59	3,33
	ядра	32,86	24,18	21,72	3,31
Солідні структури	клітини	37,80	22,37	17,61	5,58
	ядра	32,46	21,05	16,47	3,67

Клітинний і ядерний поліморфізм злоякісної пухлини може бути охарактеризований за кількома параметрами: варіабельністю розмірів, форми та оптичної щільності ракових клітин та їх ядер. Як видно з таблиці 2, найбільший коефіцієнт варіабельності CV розмірів (за показниками AREA та PERIM) відзначається у клітинах злоякісних дуктулоподібних структур, тобто для них є характерним найбільший ступінь клітинного поліморфізму. В той же час, саме ці клітини мають найнижчий показник варіабельності форми, тобто дуктулярний компартмент складається з найбільш мноморфних клітин порівняно з іншими гістоархітектонічними структурами. Навпаки, для клітин гландулярного компартмента характерний найнижчий CV розмірів, але водночас атипові залози побудовані з найбільш поліморфних за формою клітин. Ядерний поліморфізм є більш виразним у залозистих і солідних структурах пухлини, ніж у клітинах злоякісних дуктулоподібних структур ПА ПЗ, при цьому варіабельність форми ядер є більш притаманною саме залозистому компартмента при практично однакових більш низьких показниках CVFCIRCLE ядер клітин дуктулярного і солідного компартментів ПА. Варіабельність оптичної щільності, тобто наявність одночасно гіпер-, нормо- та гіпохромії цитоплазми і ка-

ріоплазми клітин у межах одного гістоархітектонічного компартменту, є незначною, показники CVMEAND як пухлинних клітин, так і їх ядер, коливаються у межах кількох відсотків.

**Висновки.** 1. Протокова аденокарцинома підшлункової залози гістоархітектонічно складається з кількох компартментів, для кожного з яких характерні вірогідно різні морфометричні параметри клітин і ядер. 2. Найбільші розміри мають клітини гландулярного, а найменші – дуктулярного компартмента (площа 328,16±96,56 та 155,13±60,79 мкм<sup>2</sup> відповідно, периметр 84,80±15,70 та 53,95±12,96 мкм відповідно, p<0,05). Клітини залозистих структур мають більш подовжену форму порівняно з клітинами інших компартментів (коефіцієнт форми 0,65±0,13, p<0,05). Відмінності планіметричних показників ядер клітин різних структур аналогічні таким у клітинах в цілому. 3. Денситометричні показники оптичної щільності ядер злоякісних клітин вірогідно вирізняються в усіх пухлинних структурах. Найвищу оптичну щільність мають ядра клітин гландулярного, а найнижчу – дуктулярного компартмента (172,65±5,72 та 164,72±7,07 умовних одиниць відповідно, p<0,05). Оптична щільність клітин у цілому вірогідно не вирізняється у різних пухлинних компар-

тментах. 4. Кореляційний аналіз показав відсутність зв'язків між більшістю морфометричних параметрів в усіх досліджуваних структурах протокового раку. Найвищим показником кореляції є зворотній середньої сили зв'язок між площею та коефіцієнтом форми ядер клітин залозистого компартменту пухлини ( $r=-0,31$ ). 5. Варіаційний аналіз виявив кількісні морфометричні характеристики клітинної і ядерної атипії у різних компартментах пухлини. Так, найбільший ступінь клітинного поліморфізму характерний для злоякісних дуктулоподібних структур (CVAREA=39,18%, CVPERIM=24,02%), ядерного

– для залозистого компонента (CVAREA=32,86%, CVPERIM=24,18%, CVFCIRCLE=21,72%). Варіабельність оптичної щільності як клітин, так і їх ядер у межах одного гістоархітектонічного компартмента, є незначною.

**Перспективи подальших досліджень.** Проведення порівняльний статистичний аналіз морфометричних параметрів злоякісних структур раку ПЗ протокового генезу та тубулярних і тубуло-острівцевих комплексів при хронічному панкреатиті з тяжким фіброзом стромы для поліпшення диференційної патоморфологічної діагностики між цими захворюваннями.

#### Список використаної літератури

1. *Tumours of the exocrine pancreas / Klöppel G., Hruban R.H., Longnecker D.S. [et al.] // In: World Health Organization Classification of Tumours-Pathology and Genetics of Tumours of the Digestive System / S. Hamilton, L.A. Aaltonen (eds.). – Lyon: IARC Press, 2000. – P. 219-305.*
2. *Pancreatic Cancer / J.P. Neoptolemos, R. Urrutia, J.L. Abbruzzese, M.W. Büchler (eds.). – Springer Science+Business Media, LLC, 2010. – 1390 p.*
3. *Brimienė V. Differential diagnosis between chronic pancreatitis and pancreatic cancer: a prospective study of 156 patients / V. Brimienė, G. Brimas, K. Strupas // Medicina (Kaunas). – 2011. – Vol. 47, № 3. – P. 154-162.*
4. *Morphometrical differences between resectable and non-resectable pancreatic cancer: a fractal analysis / C. Vasilescu, D.E. Giza, P. Petrisor [et al.] // Hepato-Gastroenterology. – 2012. – Vol. 59. – P. 284-288.*
5. *Morphometry and prognosis in cancer of the pancreatic head / A.R. Weger, J. Lindholm, K. Glaser [et al.] // Pathol. Res. Pract. – 1992. – Vol. 188. – P. 764-769.*

#### КОМПЬЮТЕРНО-МОРФОМЕТРИЧЕСКАЯ ХАРАКТЕРИСТИКА КЛЕТОК ПРОТОКОВОЙ АДЕНОКАРЦИНОМЫ ПОДЖЕЛУДОЧНОЙ ЖЕЛЕЗЫ

**Резюме.** В работе с использованием метода прямой компьютерной морфометрии определены планиметрические и денситометрические показатели клеток протоковой аденокарциномы поджелудочной железы. Показаны достоверные отличия между площадью, периметром, коэффициентом формы и оптической плотностью злокачественных клеток и их ядер в разных компартментах опухоли. Определено отсутствие корреляционной связи между большинством морфометрических показателей во всех исследуемых структурах протокового рака. С помощью вариационного анализа охарактеризованы количественные морфометрические параметры клеточного и ядерного полиморфизма и показаны их отличия в разных компартментах опухоли.

**Ключевые слова:** рак поджелудочной железы, морфометрия.

#### COMPUTER-MORPHOMETRIC DESCRIPTION OF PANCREATIC DUCTAL ADENOCARCINOMA CELLS

**Abstract.** Planimetric and densitometric characteristics of pancreatic ductal adenocarcinoma cells were detected in work using direct computer morphometry method. Significant differences between area, perimeter, coefficient of shape and optical dimension of malignant cells and their nuclei in different tumor compartments were shown. Absence of correlation between most morphometric measures in all researched structures of ductal carcinoma was defined. Quantitative morphometric parameters of cell and nuclear polymorphism were characterized and their differences in different tumor compartments were shown using variation analysis.

**Key words:** pancreatic cancer, morphometry.

Zaporizhzhya State Medical University (Zaporizhzhya)

Надійшла 17.10.2014 р.

Рецензент – проф. Давиденко І.С. (Чернівці)

УДК 616.37-002-008.87-191]-036-092.9

**С.І. Іващук**

Кафедра сімейної медицини (в.о.зав. – проф. Л.П. Сидорчук)

Буковинського державного медичного університету, м. Чернівці

## ТРАНСЛОКАЦІЯ ПАТОГЕННИХ ТА УМОВНО ПАТОГЕННИХ МІКРООРГАНІЗМІВ У ТКАНИНИ ВНУТРІШНІХ ОРГАНІВ У ПРОЦЕСІ ФОРМУВАННЯ І ПЕРЕБІГУ ЕКСПЕРИМЕНТАЛЬНОГО НАБРЯКОВОГО ГОСТРОГО ПАНКРЕАТИТУ

**Резюме.** В експерименті на білих щурах вивчено динаміку транслокації мікроорганізмів у внутрішні органи за гострого набрякового панкреатиту. Виявлена контамінація внутрішніх органів факультативними анаеробними та аеробними бактеріями через 12 год експерименту та облигатними анаеробами (бактероїдами) – через 48 год. Транслокація мікроорганізмів починається з 12 год перебігу панкреатиту, інтенсивність її посилюється до 48 год, а пізніше (через 72 год.) темп її розвитку різко знижується, так і не досягнувши критичного популяційного рівня (5 Ig КУО/г).

**Ключові слова:** експериментальний гострий набряковий панкреатит, транслокація, мікроорганізми.

Гострий панкреатит (ГП) є однією з найскладніших проблем ургентної хірургії. Попри досягнуті успіхи в діагностиці та лікування ГП, відносно низька загальна летальність в межах 5%, у хворих з тяжкими формами ГП може сягати 80%. І одним із важливих факторів розвитку тяжкого перебігу, септичних ускладнень та смертності за ГП є транслокація бактерій з кишок [1-4].

Проте, якщо транслокація бактерій з кишок за деструктивного ГП перебуває в центрі уваги і вивчається багатьма дослідниками [5-10], то за набрякового ГП вона залишається дещо поза увагою, до того ж, не достатньо вивчена динаміка транслокації бактерій у різні терміни після моделювання експериментального набрякового гострого панкреатиту (ЕНГП). Окрім того, масивна транслокація бактерій у кровотік і, пов'язана з нею, надмірна активація моноцитів/макрофагів може супроводжуватися бурхливою запальною реакцією, що призводить до розвитку інфекційно-запальної патології різної тяжкості.

**Мета дослідження:** з'ясувати в експерименті динаміку транслокації бактерій у підшлункову залозу, кров та деякі внутрішні органи у процесі формування та перебігу ЕНГП.

**Матеріал і методи.** Експеримент проведено на 55 статевозрілих нелінійних щурах-самцях середнього віку, масою 200-220 г. Процес транслокації патогенних та умовно патогенних мікроорганізмів при ЕНГП у підшлункову залозу, мезен-

теріальні лімфатичні вузли, портальну кров, у тканини печінки, селезінки, легень, серця, нирок, а також у вміст очеревинної порожнини, плеври, перикарда та у венозну периферійну кров було досліджено в терміни 12, 24, 48 і 72 години, починаючи з часу моделювання ЕНГП.

Моделювання ЕНГП здійснювали за власним методом [11] під загальною анестезією. Останній, за зміни температурного режиму та експозиції, дає можливість моделювання різних форм ГП (набряковий, некротичний). Всі етапи експерименту виконували в умовах віварію з дотриманням Конвенції Ради Європи про охорону хребетних тварин, що використовують в експериментах та інших наукових цілях (від 18.03.1986 р.), Директиви ЄС № 609 (від 24.11.1986 р.).

Евтаназію тварин здійснювали у стані глибокого наркозу шляхом введення надлишкової кількості наркотичного препарату. Дослідним матеріалом слугували тканини підшлункової залози (ПЗ), печінки, селезінки, легень, серця, нирок, мезентеріальні лімфатичні вузли, портальна і венозна периферійна кров, а також вміст перикарда, очеревинної та плевральної порожнин, забір яких виконували з дотриманням правил асептики і наступним проведенням бактеріологічного дослідження.

Статистичну обробку отриманих цифрових даних виконували за допомогою прикладних програм MYSTAT 12 (Systat Software Inc., USA) і Scout

2008 Version 1.00.01 (U.S.Environmental Protection Agency, США). Вірогідність даних для незалежних вибірок розраховували за *t*-критерієм Student (при розподілі масивів близьких до нормальних), чи *U*-критерію Wilcoxon-Mann-Whitney (при нерівномірному розподілі). Аналіз якісних ознак – за критерієм  $\chi^2$ . Різницю вважали вірогідною при  $p < 0,05$ .

#### Результати дослідження та їх обговорення.

Проведені попередні експериментальні дослідження на 15 білих щурах (по 5 тварин у групі через 3, 6 і 9 год моделювання), направлені на вивчення патогенних та умовно патогенних мікроорганізмів у тканині ПЗ, печінки, селезінки нирок, серця, легень, мезентеріальних лімфатичних вузлах, портальній крові, периферійній венозній крові, у вмісті плеври, перикарда, очеревинної порожнини, виявили, що у цей період (до 9 год з

часу формування ЕНГП) транслокація будь-якого патогенного чи умовно-патогенного мікроба у внутрішні органи не відбувається. Всі ці органи протягом 9 годин залишаються стерильними і не контамінованими жодним мікроорганізмом. Контамінація починається тільки через 12 год і продовжується в подальшому. Результати вивчення ступеня бактеріальної контамінації ПЗ та інших внутрішніх органів білих щурів з ЕНГП, залежно від терміну моделювання, наведені у таблиці 1.

Показано, що через 12 год моделювання ЕНГП у білих щурів виявляється контамінація тканини ПЗ кишковою паличкою чи епідермальним стафілококом; у трьох тварин виділена та ідентифікована кишкова паличка із мезентеріальних вузлів, а епідермальний стафілокок – у двох тварин.

Таблиця 1

#### Ступінь бактеріальної контамінації підшлункової залози та інших внутрішніх органів білих щурів з експериментальним набряковим гострим панкреатитом, залежно від терміну моделювання

Мікроорганізми	12 годин		24 години		48 годин		72 години	
	Виділено штамів	Індекс сталості	Виділено штамів	Індекс сталості	Виділено штамів	Індекс сталості	Виділено штамів	Індекс сталості
<b>1. Підшлункова залоза</b>								
E.coli	2	20,00	3	30,00	3	30,00	2	20,00
S.epidirmidis	2	20,00	2	20,00	3	30,00	1	10,00
K.oxytoca	0	-	0	-	2	20,00	1	10,00
B.fragilis	0	-	0	-	0	-	3	30,00
<b>2. Мезентеріальні лімфатичні вузли</b>								
E.coli	3	30,00	4	40,00	3	30,00	2	20,00
S.epidirmidis	2	20,00	2	20,00	2	20,00	0	-
K.oxytoca	0	-	2	20,00	2	20,00	1	10,00
B.fragilis	0	-	0	-	2	20,00	2	20,00
<b>3. Портальна кров</b>								
E.coli	2	20,00	3	30,00	3	30,00	1	10,00
S.epidirmidis	0	-	2	20,00	0	-	0	-
<b>4. Печінка</b>								
E.coli	2	20,00	3	30,00	2	20,00	0	-
S.epidirmidis	0	-	2	20,00	0	-	0	-
<b>5. Селезінка</b>								
E.coli	1	10,00	2	20,00	1	10,00	0	-
S.epidirmidis	0	-	1	10,00	0	-	0	-
<b>6. Вміст очеревинної порожнини</b>								
E.coli	1	10,00	1	10,00	1	10,00	0	-
S.epidirmidis	0	-	1	10,00	0	-	0	-

Примітка: не контаміновані легені, нирки, плевра, периферійна кров



У портальній крові виявлено 2 штами кишкової палички та тотожну транслокацію у печінку. По одному штаму кишкової палички виділено із тканини селезінки та вмісту очеревинної порожнини. Отже, через 12 год перебігу ЕНГП контамінації піддається тільки 30,0% експериментальних тварин. У трьох тварин відбулася транслокація кишкової палички у мезентеріальні регіональні лімфатичні вузли; у двох тварин виявлена контамінація кишкової палички у ПЗ, мезентеріальні лімфатичні вузли, портальну кров та тканину печінки, в інших внутрішніх органах виявити жодних бактерії не вдалося. В однієї (третьої) тварини виявили кишкову паличку у мезентеріальних лімфатичних вузлах, селезінці та у вмісті очеревинної порожнини. Епідермальний стафілокок був ізольований у двох тварин із ПЗ та мезентеріальних лімфатичних вузлів. В інших органах і тканинах (у портальній крові, тканинах селезінки, печінки, нирок, легень, серця, периферійній венозній крові, вмісті плевральної і перикардіальної порожнин) стафілокок не виявлено. Тканини легень, нирок, серця, а також вміст плевральної і перикардіальної порожнин та периферійна венозна кров у цей період залишалися стерильними. Встановлений індекс інфекційності внутрішніх органів за розвитку ЕНГП через 12 год моделювання, який становив всього 30,0%.

Через 12 год перебігу ЕНГП частота контамінації (транслокації) кишкової палички становить 0,73, а епідермального стафілокока – 0,27. Транслокаційна активність кишкової палички перевищує таку в епідермального стафілокока у 2,7 раза. Вищий ступінь транслокаційної активності у кишкової палички можна пояснити високою адгезивністю та інвазивністю ешерихій шлунково-кишкового тракту порівняно з такими ознаками у стафілококів.

За подовження терміну спостереження перебігу ЕНГП (через 24 год моделювання) у білих щурів спостерігається посилення процесу транслокації умовно патогенних бактерій, що призводить до зростання контамінації внутрішніх органів експериментальних тварин.

Мезентеріальні регіональні лімфатичні вузли 6 тварин виявилися контамінованими: умовно патогенними кишковими паличками (4 тварини) і у 2 експериментальних тварин контамінація була зумовлена клебсієлами та епідермальним стафілококом. ПЗ, портальна кров і печінка була контамінована кишковою паличкою у 3 тварин, а у 2 інших – епідермальним стафілококом. Селезінка контамінувалася у 3 випадках – кишковою паличкою та епідермальним стафілококом. У вмісті

очеревинної порожнини виявлені кишкова паличка в однієї тварини та епідермальний стафілокок в іншої. Через 24 год виділено та ідентифіковано 16 штамів кишкової палички (частота зустрічання 0,57), епідермального стафілокока – 10 штамів (частота виявлення 0,36) і 2 штами клебсієл (частота виявлення 0,07). Транслокація кишкової палички через 24 год розвитку ЕНГП має місце частіше на 58,33%, ніж епідермального стафілокока і у 8,14 раза, ніж клебсієли. Транслокація відбувається тільки факультативних анаеробних та аеробних бактерій – ешерихій, стафілококів і клебсієл. Транслокація облигатних анаеробних бактерій в цей період відсутня, за загального її посилення порівняно з перебігом тривалістю 12 год.

Із зростанням тривалості перебігу ЕНГП транслокація умовно патогенних мікроорганізмів посилюється. Контамінація внутрішніх органів через 48 год відмічається у 8 експериментальних тварин. Найчастіше контамінуються мезентеріальні лімфатичні вузли (у 8 тварин виділено 9 штамів 4 різних таксономічних груп). У вказаних експериментальних тварин із ПЗ виділено 8 штамів мікроорганізмів, що відносяться до трьох різних таксономічних груп. Кишкові палички виділені із портальної крові, тканини печінки, селезінки та вмісту очеревинної порожнини.

Характерним для цього періоду є поява транслокація анаеробних облигатних бактероїдів (мезентеріальні лімфатичні вузли), що не спостерігалося у попередні періоди. За тривалості перебігу ЕНГП у 72 год транслокація анаеробних облигатних бактероїдів продовжується, поширюючись на ПЗ і мезентеріальні лімфатичні вузли, проте, вона не відбувається у печінку, селезінку, а також у тканини нирок, легень, периферійну венозну кров, що не загрожує, у цьому випадку, виникненню септичного стану і септичного шоку.

Для визначення рівня запального процесу зумовленого транслокацією мікроорганізмів при ЕНГП та контамінацією внутрішніх органів, необхідно встановити рівень контамінації кожного органа – виявити популяційний рівень мікроорганізму, що персистує у внутрішньому органі. Відомо, якщо у респіраторних шляхах, легенях, шлунково-кишковому тракті або у селезінці знаходяться мікроорганізми у популяційному рівні менше 5.0 Іг КУО/г, то такий мікроорганізм не зможе без додаткової контамінації викликати захворювання.

Головним посередником між дисбіотично зміненою мікробіотою та макроорганізмом (його внутрішніми органами), який негайно запускає першу ланку протиінфекційного захисту та імунні

**Кількісна контамінація підшлункової залози та інших внутрішніх органів білих щурів з експериментальним набряковим гострим панкреатитом, залежно від терміну моделювання**

Мікроорганізми	12 годин		24 години		48 годин		72 години	
	Популяційний рівень в Ig КУО/г М±m	Коефіцієнт кількісного домінування	Популяційний рівень в Ig КУО/г М±m	Коефіцієнт кількісного домінування	Популяційний рівень в Ig КУО/г М±m	Коефіцієнт кількісного домінування	Популяційний рівень в Ig КУО/г М±m	Коефіцієнт кількісного домінування
<b>1. Підшлункова залоза</b>								
E.coli	2,34±0,02	21,57	2,63±0,03	36,19	3,76±0,04	41,93	3,84±0,04	26,76
K.oxytoca	-	-	-	-	3,45±0,03	25,65	3,69±0,04	12,86
S.epidirmidis	2,54±0,03	23,41	2,59±0,02	23,76	3,69±0,04	41,15	3,45±0,03	12,02
B.fragilis	-	-	-	-	-	-	2,53±0,03	26,45
<b>2. Мезентеріальні лімфатичні вузли</b>								
E.coli	2,58±0,03	35,67	2,62±0,04	48,07	3,72±0,04	41,49	2,67±0,03	18,61
K.oxytoca	-	-	2,58±0,03	23,67	2,58±0,03	19,18	2,38	8,29
S.epidirmidis	2,64±0,03	24,33	2,58±0,03	23,67	2,61±0,03	19,41	-	-
B.fragilis	-	-	-	-	2,54±0,03	18,88	2,42±0,03	16,86
<b>3. Портальна кров</b>								
E.coli	2,64±0,03	24,33	2,54±0,03	34,95	2,45±0,03	27,32	2,00	6,97
S.epidirmidis	0	-	1,89±0,01	17,34	-	-	-	-
<b>4. Печінка</b>								
E.coli	1,27±0,01	11,71	2,45±0,03	33,72	1,52±0,01	11,30	-	-
S.epidirmidis	-	-	1,97±0,02	18,07	-	-	-	-
<b>5. Селезінка</b>								
E.coli	1,78	8,20	1,84±0,02	16,88	1,69±0,02	12,57	-	-
S.epidirmidis	-	-	1,60	7,34	-	-	-	-
<b>6. Вміст очеревинної порожнини</b>								
E.coli	1,60	7,37	1,69±0,02	7,75	1,60	6,15	-	-
S.epidirmidis	-	-	1,30	5,96	-	-	-	-

Примітка: тканини нирок, серця, легень, вміст плевральної і перикардальної порожнини і периферійна кров не були контаміновані

реакції, є фагоцитуючі клітини: нейтрофіли і моноцити/макрофаги. Останні активно захоплюють транслоковані мікроорганізми, що проникають у підслизовий простір травного тракту, дихальних шляхів та інших внутрішніх органів і лізують мікробні клітини з наступною презентацією тканинними макрофагами (на поверхні) мікробних антигенів Т-лімфоцитам. З руйнуванням мікроорганізмів фагоцитуючими клітинами формується пул низькомолекулярних сполук мікробного походження, рівень якого підтримується у крові, і, пов'язаний з ним, стан імунної системи. Активованим моноцитам/макрофагам відводиться центральна роль у протиінфекційному захисті, імунній реактивності, а також у генезі поліорганної недостатності при сепсисі. Тому, для прогнозу результату перебігу запальної реакції необхідні дані щодо кількісної контамінації внутрішніх органів. Результати вивчення популяційного рівня бактерій у внутрішніх органах – ПЗ, мезентеріальних регіонарних лімфатичних вузлах, у портальній крові, тканинах печінки, селезінки, серця, нирок, легень, у вмісті плевральної та очеревинної порожнини білих щурів з ЕНГП, залежно від періоду перебігу, наведені у таблиці 2.

Показано, що середньостатистичний популяційний рівень і коефіцієнт кількісного домінування бактерій, які контамінують внутрішні органи і біологічні рідини становить  $2,48 \pm 0,17$  Ig КУО/г, що значно (у 2 рази) нижче критичного ( $5$  Ig КУО/г) популяційного рівня. Через 12 год середній популяційний рівень бактерій у внутрішніх органах, які контаміновані транслокованими мікроорганізмами, становив  $2,17 \pm 0,09$  Ig КУО/г, через 24 год. ( $2,15 \pm 0,18$  Ig КУО/г) він майже не змінився, що свідчить про високий ступінь протиінфекційного захисту у внутрішніх органах раніше здорових (до моделювання) тварин. За подальшого спостереження (через 48 год) відбулося зростання популяційного рівня на 23,39% ( $P > 0,05$ ), а через 72 год популяційний рівень зріс від попереднього лише на 6,69%, що свідчить про (у 3,5 рази) зниження темпу зростання популяційного рівня транслокації мікробіоти у внутрішні органи.

Слід відмітити, що транслокація мікроорганізмів починається через 12 год, з моменту моделювання ЕНГП у білих щурів, і посилюється до 48

год, а з 72 год рівень транслокації знижується. Мікроорганізми, що контамінують внутрішні органи і біосистеми, не досягають критичного популяційного рівня ( $5$  Ig КУО/г) і не викликають клінічної маніфестації інфекційно-запального процесу у ПЗ, мезентеріальних регіонарних лімфатичних вузлах, тканинах печінки, селезінки, портальній крові та у вмісті очеревинної порожнини. У всіх випадках не вдалося виявити контамінації тканини нирок. З нашої точки зору, це можна пояснити високою резистентністю видільного органу зарахунок потужного захисту тканинних макрофагів – мезангіальних клітин нирок, що активно захоплюють мікроорганізми, які потрапляють у нирки.

Жодного випадку контамінації тканин легень не було встановлено. Це можна, на наш погляд, пояснити також наявністю тканинних макрофагів – альвеолярних макрофагів (72,0% усіх клітин альвеол), які виконують фагоцитарну, локомотивну, секреторну та інші функції і здійснюють ефективний протиінфекційний захист.

Така ситуація (пояснення) узгоджується з відсутністю контамінації плевральної порожнини (плевральні макрофаги), перикардіальної порожнини (макрофаги і В1-лімфоцити) та ін.

**Висновки.** 1. Тканини нирок, легень, серця, вміст плевральної та перикардіальної порожнини та периферійна венозна кров не контамінуються у процесі моделювання експериментального набрякового гострого панкреатиту (ЕНГП). Факультативні анаеробні та аеробні бактерії контамінують внутрішні органи з 12 год, а облигатні анаероби (бактероїди) контамінують через 48 год. 2. Інтенсивність транслокації мікроорганізмів у внутрішні органи залежить від періоду (терміну) розвитку ЕНГП: транслокація починається з 12 год, посилюється до 48 год, із різким зниженням інтенсивності через 72 год. Мікроорганізми, що контамінують внутрішні органи і біосистеми, не досягають критичного популяційного рівня ( $5$  Ig КУО/г) і не викликають клінічної маніфестації інфекційно-запального процесу у досліджуваних структурах.

**Перспективи подальших досліджень.** Визначення відмінностей транслокації мікроорганізмів за експериментального гострого набрякового панкреатиту, залежно етіологічного чинника.

### Список використаної літератури

1. Ганжій В.В. *Современные возможности прогнозирования и диагностики некротической формы панкреатита (обзор)* / В.В. Ганжій, И.П. Колесник, Н.А. Ярешко // *Укр. ж. хірург.* – 2011. – № 5. – С. 220-227.
2. Ничитайло М.Е. *Клинические и экономические аспекты консервативной терапии больных деструктивным панкреатитом* / М.Е. Ничитайло, А.К. Влахов // *Укр. хіміотерапевт. ж.* – 2012. – № 3 (26). – С. 170-176.
3. *Этапное хирургическое лечение больных некротическом панкреатитом в фазе*

гнойных осложнений / В.В. Бойко, А.М. Тищенко, Ю.В. Иванова [и др.] // Укр. ж. хірург. – 2011. – № 2(11). – С. 98-102. 4. van Minnen L.P. Acute Pancreatitis: Surgery, Pathophysiology, Probiotic Prophylaxis / Leo Paul van Minnen. – Enschede (The Netherlands): Gildeprint Drukkerijen BV, 2006. – 274 p. – (Thesis, Utrecht University, with a summary in Dutch). 5. Особенности бактериальной транслокации при остром деструктивном панкреатите та внутрішньочеревній гіпертензії в експерименті / І.К. Морар, О.І. Іващук, І.С. Давиденко, Є.С. Піжовський // Клін. анатом. та оператив. хірург. – 2012. – Т. 11, № 1. – С. 14-22. 6. Третьяков Е.В. Современный взгляд на кишечную транслокацию бактерий как основную причину гнойно-септических осложнений при деструктивном панкреатите / Е.В. Третьяков, М.В. Варганов, Е.Е. Нифинтова // Успехи современного естествознания. – 2013. – № 9. – С. 78-80. 7. Bacterial translocation and infected pancreatic necrosis in acute necrotizing pancreatitis derives from small bowel rather than from colon / Stefan Fritz, Thilo Hackert, Werner Hartwig [et al.] // The American Journal of Surgery. – July 2010. – Vol. 200, Issue 1. – P. 111-117. 8. Beneficial effects of recombinant platelet-activating factor acetylhydrolase and BN 52021 on bacterial translocation in cerulein-induced pancreatitis / A. Bedirli, S. Gokahmetoglu, O. Sakrak [et al.] // European Surgical Research. – 2004. – V. 36. – P.136-141. 9. Effects of infliximab on bacterial translocation in experimental acute necrotizing pancreatitis / Sezai Aydin, A.Turan Isik, Bulent Unal [et al.] // The Indian Journal of Medical Research. – May 2012. – V. 135. – P. 656-661. 10. Intestinal bacterial translocation and tight junction structure in acute porcine pancreatitis / Sanna Meriläinen1, Jyrki Mäkelä1, Vesa Koivukangas1 [et al.] // Hepato-Gastroenterology. – 2012. – V. 59. – P. 599-606 11. Пат. 80071 Україна, МПК G09B 23/28 (2006.01). Спосіб моделювання гострого панкреатиту / Іващук С.І.: заявник і патентовласник Буковинський державний медичний університет. – № u201213805; заявл. 03.12.2012; опубл. 13.05.2013, Бюл. № 9.

#### ТРАНСЛОКАЦИЯ ПАТОГЕННЫХ И УСЛОВНО ПАТОГЕННЫХ МИКРООРГАНИЗМОВ В ТКАНИ ВНУТРЕННИХ ОРГАНОВ В ПРОЦЕССЕ ФОРМИРОВАНИЯ И ТЕЧЕНИЯ ЭКСПЕРИМЕНТАЛЬНОГО ОТЁЧНОГО ОСТРОГО ПАНКРЕАТИТА

**Резюме.** В эксперименте на белых крысах изучено динамику транслокации микроорганизмов во внутренние органы при остром отечном панкреатите. Выявлена контаминация внутренних органов факультативными анаэробными и аэробными бактериями через 12 часов эксперимента и облигатными анаэробами (бактероидами) – через 48 часов. Транслокация микроорганизмов начинается после 12 часов течения панкреатита, интенсивность ее усиливается к 48 часам, а позже (через 72 часа) темп ее развития резко снижается, так и не достигнув критического популяционного уровня (5 lg КУО/г).

**Ключевые слова:** экспериментальный острый отёчный панкреатит, транслокация, микроорганизмы.

#### TRANSLOCATION OF PATHOGENIC AND CONDITIONALLY PATHOGENIC MICROORGANISMS IN THE TISSUES OF INTERNAL ORGANS IN THE PROCESS OF FORMATION AND PROGRESS OF THE EDEMATOUS EXPERIMENTAL ACUTE PANCREATITIS

**Abstract.** The dynamics of microorganisms' translocation in the internal organs in acute edematous pancreatitis was studied in the experiment on white rats. The contamination of internal organs by facultative anaerobic and aerobic bacteria after 12 hours of the experiment and obligate anaerobes (bacteroids) – after 48 hours was found. The translocation of microorganisms begins after 12 hours of pancreatitis, its intensity is enhanced to 48 hours, and later (after 72 hours), the pace of development is sharply reduced, thus it has not reached the critical population level (5 lg TEM / g).

**Key words:** edematous experimental acute pancreatitis, translocation, microorganisms.

Bukovinian State Medical University (Chernivtsi)

Надійшла 08.10.2014 р.

Рецензент – проф. Сидорчук Р.І. (Чернівці)

УДК 616.7-001-005.1:612.115.3

**І.М. Плегуца, Р.І. Сидорчук**

Буковинський державний медичний університет, м. Чернівці

## ПОРУШЕННЯ СИСТЕМИ ПЕРВИННОГО ГЕМОСТАЗУ ТА МЕТАБОЛІЗМУ ЕЙКОЗАНОЇДІВ ПРИ ТРАВМАТИЧНІЙ ХВОРОБИ

**Резюме.** Дослідження охоплює 104 хворих на різні форми травматичної хвороби, віком 18-69 років (37,91±4,28). Усі хворі основної групи були розподілені на 3 групи відповідно тяжкості стану травматичної хвороби. Контрольну групу становили 26 осіб, яким виконувались планові оперативні втручання, не пов'язані з патологією скелетно-м'язової системи. Для оцінки порушень гемостазу та агрегації тромбоцитів, визначали концентрації простагліцину і тромбоксану  $A_2$  ( $T_xA_2$ ) методом радіоімунного аналізу за вмістом їх стабільних метаболітів у крові: 6-кето-ПГФ $_{1\alpha}$  та тромбоксану  $B_2$  ( $T_xB_2$ ), а також розчинні комплекси фібрин-мономеру (РКФМ) у сироватці крові. У хворих з тяжким перебігом травматичної хвороби спостерігається тенденція до зниження 6-кето-ПГФ $_{1\alpha}$  та тромбоксану  $B_2$  ( $T_xB_2/6$ -кето-ПГФ $_{1\alpha}$ ), а в усіх інших випадках цей показник стійко підвищується впродовж періоду спостереження. При тяжкому перебігу травматичної хвороби друга фаза ДВЗ-синдрому та, відповідно, порушення агрегації тромбоцитів спостерігається вже на третю добу після травми. При середній та помірній тяжкості перебігу травматичної хвороби відбувається адаптація/компенсація порушень, зумовлених травмою. Існує зв'язок між тяжкістю перебігу травматичної хвороби та змінами концентрації РКФМ у плазмі крові, яка відображає розвиток ДВЗ-синдрому у постраждалих від травм. Відповідно, визначення концентрації розчинних комплексів фібрин-мономеру у крові хворих може слугувати як своєрідний прогностичний маркер, як розвиток травматичної хвороби, її тяжкості, так і розвитку ДВЗ-синдрому при травматичній хворобі.

**Ключові слова:** травматична хвороба, первинний гемостаз, адаптація, компенсація.

Травматичну хворобу (ТХ) загалом розглядають, як комплекс різноманітних змін та порушень функціонального стану будь-яких органів та систем організму у відповідь на дію травматичного фактора (факторів). З іншого боку, патологічні процеси, які виникають при механічній травмі часто розглядалися виокремлено, що призводило до певної ізольованості вивчення питань травматичного шоку, інтоксикаційного та септичного синдромів, кровотечі тощо. Це створювало труднощі у діагностиці та лікуванні таких хворих, призводило до зниження ефективності лікувально-діагностичних заходів [1-3].

Травма досить часто супроводжується порушеннями гемостазу – внаслідок кровотеч, або стресу та шоку, при цьому виникає нелокалізоване внутрішньосудинне згортання крові, що клінічно проявляється ДВЗ-синдромом та сприяє розвитку дисметаболических розладів, синдрому поліорганної недостатності (СПОН) та травматичного шоку. Травма на рівні мікроциркуляторного русла інтимно взаємопов'язана з початком гемокоагуляції. Водночас, даний аспект наслідків травми залишається недооціненим клініцистами та зна-

ходиться поза увагою більшості дослідників [4-6].

**Мета дослідження:** з'ясувати особливості порушень в системі тромбоцитарно-судинного гемостазу у постраждалих від гострих травм скелетно-м'язової системи різного ступеня тяжкості.

**Матеріал і методи.** Дослідження охоплює 104 хворих на різні форми травматичної хвороби [1, 7], віком 18-69 років (37,91±4,28), які упродовж 2011-2014 рр. перебували на стаціонарному лікуванні з приводу травм у клініці травматології БДМУ та відділенні травматології Сторожинської ЦРЛ Чернівецької області. Контрольну групу становили 26 пацієнтів, яким виконувались планові оперативні втручання, не пов'язані з патологією скелетно-м'язової системи (неускладнені пахвинні герніотомії, венекзери тощо). Серед контингенту обстежених переважали чоловіки – 63 (60,57%), жінки становили меншість – 41 особа (39,42%). Критеріями включення у дослідження були будь-які зміни клінічного чи субклінічного (лабораторно-діагностичного) характеру, які розцінювались як прояв ТХ, зокрема поява змін гомеостазу, які не визначались до травми. Відповідно, критеріями виключення були на-

© Плегуца І.М., Сидорчук Р.І., 2014

явність де-, субкомпенсованих проявів недостатності функціонального стану органів та систем, хронічні захворювання, тяжка (множинна, комбінована) травма з вираженою поліорганною недостатністю [8, 9].

Усі хворі основної групи були розподілені на 3 групи відповідно тяжкості стану (ТХ). 1-у основну групу сформували 18 (17,31%) хворих, у яких патологічні зміни виявлялись тільки при ретельному додатковому анамнестичному, інструментальному та клінічно-лабораторному обстеженні за відсутності клінічної симптоматики. Серед них 8 оперованих пацієнтів з переломом ключиці (44,4%), 4 оперованих з переломом кісток передпліччя (22,2%), не оперовані хворі з переломами кісток голілки (4 [22,2%]) та плеча (2 [11,1%]). 2-у основну групу сформували 50 (48,08%) хворих, у яких спостерігали помірні клінічні прояви ТХ компенсаторного та адаптаційного характеру. Перелом голілки – у 28 пацієнтів (56%), з них оперованих 16 (32%/57,1%), політравма – 8 (16%), перелом стегна – 4 (8%), 2 оперовані (4%/50%), перелом плеча – 6 (12%), з них 2 оперовані (4%/33,3%). Інші травми – 4 пацієнти (8%). 3-тю групу становили 32 (30,76%) постраждалих з розгорнутою клінічною картиною ТХ. В основному до 3-ї групи відносили політравму – 26 осіб (81,25%), у 2 (6,25%) пацієнтів – перелом таза, у 4 (12,5%) – багатоскалкові переломи стегна.

При виконанні даного дослідження керувались загальноприйнятими світовими та вітчизняними нормами біоетики відповідно до Конвенції Ради Європи про права людини та біомедицину (від 04.04.1997 р.), Гельсінської декларації Всесвітньої медичної асоціації про етичні принципи проведення наукових медичних досліджень за участю людини (1964–2000 рр.) і наказу МОЗ України № 281 від 01.11.2000 р.

Забір матеріалу для дослідження (периферійної крові) здійснювався відповідно до загальноприйнятих вимог на 1, 3, 5, 7 та 10 (згідно періоду ТХ) доби від моменту травми. У контролі також забирали кров до моменту оперативного втручання. Для оцінки порушень гемостазу та агрегації тромбоцитів, визначали концентрації простацикліну і тромбоксану  $A_2$  ( $T_xA_2$ ) методом радіоімунного аналізу за вмістом їх стабільних метаболітів у крові: відповідно 6-кето-ПГФ $_{1\alpha}$  та тромбоксану  $B_2$  ( $T_xB_2$ ). Також, отримані дані дають можливість оцінки обміну ейкозаноїдів – метаболітів арахідонової кислоти [5, 10].

Для вірогідної оцінки системи первинного гемостазу вважали за доцільне скористатися методикою визначення розчинних комплексів

фібрин-мономеру (РКФМ) у сироватці крові, що пов'язано з недостатньою вірогідністю та суб'єктивністю параметрів стандартної коагулограми [2, 6, 7]. Обробка отриманих баз даних проводилась методом варіаційної статистики за критерієм W.S.Gosset (Student) з використанням програмних пакетів Excel® build 10.2701.2625 (Microsoft®) та Primer of Biostatistics (Biostat Software).

#### Результати дослідження та їх обговорення.

Аналіз регуляторних механізмів тромбоцитарно-судинного гемостазу показав (табл. 1), що концентрація  $T_xB_2$  відносно контролю вірогідно зростала на першу добу в усіх дослідних групах хворих на ТХ. На третю добу рівень  $T_xB_2$  високовірогідно збільшувався у 1-й групі (більше ніж удвічі), у той час у хворих 2-ї групи відмічалася суттєва тенденція до підвищення плазмового вмісту цього ейкозаноїда, а у хворих з тяжким перебігом ТХ (3 група) зміни були менш значимими, хоча постійно переважали аналогічні показники всіх інших груп.

Концентрація у крові простацикліну (див. табл. 1), судячи по вмісту його стабільного метаболіту (6-кето-ПГФ $_{1\alpha}$ ) у хворих 1-ї та 2-ї груп на першу добу змінювалася незначно, у той час як у хворих 3-ї групи вона знижувалася практично вдвічі. Вірогідної динаміки змін вмісту в крові  $T_xB_2$  і 6-кето-ПГФ $_{1\alpha}$  в групі контролю в післяопераційному періоді виявлено не було. При I ступені тяжкості ТХ спостерігалася значне (більш ніж двохкратне) підвищення рівня  $T_xB_2$  за деякого зниження 6-кето-ПГФ $_{1\alpha}$  на третю добу після травми. Однак за умов проведення у багатьох хворих контрольної та дослідних груп профілактики тромбоутворення досить тяжко однозначно оцінити виявлені зміни.

У хворих 2-ї групи чіткої однозначної динаміки змін концентрацій ейкозаноїдів не визначалося, хоча спостерігали вірогідну тенденцію до підвищення  $T_xB_2$  та зниження утворення простацикліну. У 3-й групі висока концентрація  $T_xB_2$  в крові відзначалася як на першу, так і на третю післяопераційну доби, однак концентрація 6-кето-ПГФ $_{1\alpha}$  на третю добу спостереження підвищувався досить незначно. На першу добу максимальний рівень  $T_xB_2$  був характерним для хворих 3-ї групи, в той же час у них відмічалася найнижча концентрація простацикліну в крові. На третю добу найвищий рівень  $T_xB_2$  при порівняно невисокій (практично нормальній) концентрації 6-кето-ПГФ $_{1\alpha}$  був встановлений у хворих 1-ї групи.

Ймовірно, що така ситуація відображає ризик генералізації внутрішньосудинного згортання

Динаміка рівнів 6-кето-ПГФ<sub>1α</sub> та ТхВ<sub>2</sub> (пг/мл) у плазмі крові хворих на травматичну хворобу (М±m)

Групи хворих	Тромбоксан В <sub>2</sub>		6-кето-ПГФ <sub>1α</sub>	
	1-ша доба після операції (травми)	3-тя доба після операції (травми)	1-ша доба після операції (травми)	3-тя доба після операції (травми)
Контроль (n=26)	158,63±12,18	164,38±11,29	160,32±14,05	161,26±12,14
I група (n=18)	233,61±10,21 P<0,05	465,63±23,52 P<0,05 P <sub>1</sub> <0,05	171,24±11,64	150,11±10,42 P<0,05 P <sub>1</sub> <0,05
II група (n=50)	214,09±12,33 P<0,05	232,47±19,64 P<0,05 P <sub>2</sub> <0,05	169,55±9,14	149,93±8,56 P<0,05 P <sub>1</sub> <0,05
III група (n=32)	293,44±27,12 P<0,05 P <sub>2</sub> <0,05 P <sub>3</sub> <0,05	341,12±36,21 P<0,05 P <sub>2</sub> <0,05 P <sub>3</sub> <0,05	108,43±17,55 P<0,05 P <sub>2</sub> <0,05 P <sub>3</sub> <0,05	123,22±20,70 P<0,05 P <sub>2</sub> <0,05 P <sub>3</sub> <0,05

Примітки: P – ступінь вірогідності різниць показників порівняно з даними контролю;

P<sub>1</sub> – ступінь вірогідності різниць показників порівняно з даними 1-ї доби спостереження;

P<sub>2</sub> – ступінь вірогідності різниць показників порівняно з даними 1-ї групи;

P<sub>3</sub> – ступінь вірогідності різниць показників порівняно з даними 2-ї групи

крові тільки на третю добу після травми у хворих 1-ї групи, тоді як у 2-й групі й, особливо, у хворих 3-ї групи, ДВЗ-синдром розвивався раніше. Оскільки тромбоксан А<sub>2</sub>, як правило, стимулює агрегацію тромбоцитів і сприяє, таким чином, внутрішньосудинній коагуляції, а простагліцин, як правило, володіє зворотнім ефектом, то вважали за доцільне оцінити їх співвідношення у хворих на ТХ різних груп впродовж різних періодів розвитку захворювання.

Так, у хворих контрольної групи через 1 та 3 дні після операції співвідношення ТхВ<sub>2</sub>/6-кето-ПГФ<sub>1α</sub> становило близько одиниці. Як засвідчують дані наведені у таблиці 1, тільки у хворих з тяжким перебігом травматичної хвороби спостерігається тенденція до зниження тромбоксан/простагліцин (ТхВ<sub>2</sub>/6-кето-ПГФ<sub>1α</sub>), а в усіх інших випадках цей показник стійко підвищується впродовж перебігу ТХ. Очевидно, що при тяжкому перебігу ТХ друга фаза ДВЗ-синдрому та, відповідно, порушення агрегації тромбоцитів спостерігається вже на третю добу після травми. У інших груп, відповідно тривалість моніторингу (3 дні) не дозволила засвідчити розвиток другої фази ДВЗ-синдрому, або ж відбулась адаптація/компенсація порушень, зумовлених травмою.

Тим не менш, дані таблиці 1 не дають повної уяви про механізми розвитку коагуляційного гемостазу при ТХ та його можливі порушення. І простагліцин, і тромбоксан більшою мірою хара-

ктеризують реологічні властивості плазми та активність тромбоцитів і факторів їх агрегації. Тому вважали за доцільне здійснити детальне дослідження факторів і механізмів формування первинного гемостазу при травмі. Оскільки дані таблиці 1 свідчать про недостатність триденного періоду спостереження для розвитку усіх періодів ДВЗ-синдрому в усіх дослідних групах, вважали за доцільне збільшити тривалість моніторингу первинного гемостазу.

Для оцінки активності первинного гемостазу у хворих на ТХ, провели визначення динаміки змін розчинних комплексів фібрин-мономеру (РКФМ) впродовж більш тривалого періоду (10 діб) після травми. Результати моніторингу РКФМ наведені у таблиці 2.

Згідно отриманих даних (див. табл. 2), в усіх хворих, як контрольної групи, так і пацієнтів з травмою, вже на першу добу рівні РКФМ були вірогідно вищими, ніж у доопераційному періоді групи контролю. Це засвідчує компенсаторний характер подібного підвищення, частково у відповідь на операційну травму (особливо у контролі), а також як результат розвитку неспецифічного системного запального процесу внаслідок ушкодження тканин та виділення великої кількості біологічно активних субстанцій, здатних ініціювати імунні та дисрегуляторні процеси. При цьому, у пацієнтів контрольної групи концентрація РКФМ у крові підвищувалася тільки в 2,46 раза, а у хво-

**Динаміка рівнів розчинних комплексів фібрин-мономеру (мкг/мл)  
у крові хворих на травматичну хворобу (M±m)**

Групи хворих	Період обстеження					
	До операції	1-ша доба після операції (травми)	3-тя доба після операції (травми)	5-та доба після операції (травми)	7-ма доба після операції (травми)	10-та доба після операції (травми)
Контроль (n=26)	2,24±0,17	5,51±0,16 P<0,05	3,01±0,26 P<0,05 P <sub>1</sub> <0,05	2,35±0,24 P <sub>1</sub> <0,05	2,33±0,37 P <sub>1</sub> <0,05	*
I група (n=18)	*	12,41±1,33 P<0,05 P <sub>2</sub> <0,05	26,79±2,48 P<0,05 P <sub>1</sub> <0,05 P <sub>2</sub> <0,05	16,03±1,47 P<0,05 P <sub>1</sub> <0,05 P <sub>2</sub> <0,05	9,59±1,33 P<0,05 P <sub>1</sub> <0,05 P <sub>2</sub> <0,05	6,41±0,85 P<0,05 P <sub>1</sub> <0,05
II група (n=50)	*	18,73±1,73 P<0,05 P <sub>2</sub> <0,05	27,71±2,51 P<0,05 P <sub>1</sub> <0,05 P <sub>2</sub> <0,05	17,64±1,65 P<0,05 P <sub>2</sub> <0,05	9,62±1,58 P<0,05 P <sub>1</sub> <0,05 P <sub>2</sub> <0,05	8,21±1,39 P<0,05 P <sub>1</sub> <0,05
III група (n=32)	*	27,14±4,21 P<0,05 P <sub>2</sub> <0,05	23,22±1,54 P<0,05 P <sub>1</sub> <0,05 P <sub>2</sub> <0,05	22,14±1,86 P<0,05 P <sub>1</sub> <0,05 P <sub>2</sub> <0,05	12,37±1,3 5 P<0,05 P <sub>1</sub> <0,05 P <sub>2</sub> <0,05	12,24±1,19 P<0,05 P <sub>1</sub> <0,05

Примітки: P – ступінь вірогідності різниць показників порівняно з даними передопераційного періоду (контроль);

P<sub>1</sub> – ступінь вірогідності різниць показників порівняно з даними 1-ї доби спостереження;

P<sub>2</sub> – ступінь вірогідності різниць показників порівняно з даними контролю відповідного періоду;

\* – показник не визначався

рих дослідних груп – у більш ніж п'ять, десять та двадцять разів, відповідно.

Спостерігалися суттєві відмінності динаміки змін рівнів РКФМ у плазмі крові по групам хворих. Так, у контролі вірогідне зниження цього показника відносно першої доби простежувалося вже на третю добу після операції і зберігалось аж до виписки пацієнтів зі стаціонару, що засвідчує розвиток тенденції до нормалізації цього маркера вже через 3 доби післяопераційного періоду. Відповідно ймовірність розвитку ДВЗ-синдрому у хворих контрольної групи, мінімізована на початку, зводиться нанівець вже з першої доби після оперативного втручання. У 1-й групі хворих на ТХ з помірним ступенем тяжкості перебігу захворювання, концентрація РКФМ у плазмі крові на третю добу після операції збільшувалася, а на п'яту, сьому, десяту доби спостереження поступово зменшувалася, залишаючись, однак вірогідно більш високою, ніж у хворих контрольної групи в доопераційному та післяопераційному періодах.

У 2-й групі хворих з середнім ступенем тяжкості перебігу, вірогідне зниження вмісту РКФМ починалося тільки з сьомої доби, а на десяту добу спостережень все ж високовірогідно перевищувало доопераційний рівень групи контролю. Що

стосується 3-ї групи (тяжкий перебіг ТХ), то для цих хворих також була характерна тенденція до поступового зниження концентрації РКФМ у плазмі крові, але в усі дні спостережень цей показник був значно вищим рівнів РКФМ контрольної групи. Слід наголосити, що в усіх дослідних групах хворих концентрація розчинних комплексів фібрин-мономеру у відповідний період спостереження була вища, ніж у контролі.

Окрім того, відмічалася суттєва різниця у рівнях РКФМ між дослідними групами. Так, на першу добу післяоперації максимальне підвищення вмісту РКФМ у крові було виявлено у хворих з тяжкою ТХ, яке було вірогідне по відношенню як до першої, так і до другої дослідних груп.

На третю добу спостереження вміст РКФМ був найменшим у хворих 1-ї групи, а у 2-й та 3-й групах величини РКФМ між собою вирізнялися не так суттєво. Через п'ять діб рівні розчинних комплексів фібрин-мономеру знижувалися у хворих першої та другої дослідних груп, але вміст РКФМ у хворих з тяжким перебігом ТХ залишався високим. На сьому добу після травми висока вірогідність цих різниць зникала, але виражена тенденція до більш високого вмісту РКФМ у крові хворих 3-ї групи зберігалася.



**Висновки.** 1. У хворих з тяжким перебігом травматичної хвороби спостерігається тенденція до зниження співвідношення тромбоксану  $B_2$  та б-кето-ПГФ $_{1\alpha}$  ( $T_xB_2/6\text{-кето-ПГФ}_{1\alpha}$ ), а в інших випадках цей показник стійко підвищується впродовж періоду спостереження. Тобто, при тяжкому перебігу травматичної хвороби друга фаза ДВЗ-синдрому та, відповідно, порушення агрегації тромбоцитів спостерігається вже на третю добу після травми. При середній та помірній тяжкості перебігу травматичної хвороби відбувається адаптація/компенсація порушень, зумовлених травмою. 2. Вста-

новлений зв'язок між тяжкістю перебігу травматичної хвороби та змінами концентрації РКФМ у плазмі крові, яка відображає розвиток ДВЗ-синдрому у постраждалих від травм. Відповідно, визначення концентрації розчинних комплексів фібрин-мономеру у крові хворих може слугувати в якості певного прогностичного маркера, як розвитку травматичної хвороби, її тяжкості, так і розвитку ДВЗ-синдрому при травматичній хворобі.

**Перспектива подальшого дослідження.** Розробка методів корекції виявлених порушень гемостазу у травмованих індивідуумів.

### Список використаної літератури

1. Плегуца І.М. Динаміка змін вуглеводного обміну у хворих на травматичну хворобу / І.М. Плегуца, Р.І. Сидорчук, О.М. Плегуца // Харківська хірург. школа. – 2011. – № 6(51). – С. 107-110.
2. Early coagulopathy predicts mortality in trauma / J.B. MacLeod, M. Lynn, M.G. McKenney [et al.] // J. Trauma. – 2003. – Vol. 55(1). – P. 39-44.
3. Trauma-induced coagulopathy: standard coagulation tests, biomarkers of coagulopathy, and endothelial damage in patients with traumatic brain injury / G.F. Genét, P.I. Johansson, M.A. Meyer [et al.] // J. Neurotrauma. – 2013. – Vol. 15, № 30 (4). – P. 301-306.
4. Acute traumatic coagulopathy among major trauma patients in an urban tertiary hospital in sub Saharan Africa / E. Mujuni, R. Wangoda, P. Ongom, M. Galukande // BMC Emerg. Med. – 2012. – Vol. 12. – P. 12-16.
5. Acute coagulopathy and early deaths post major trauma / B. Mitra, P.A. Cameron, A. Mori, M. Fitzgerald // Injury. – 2012. – Vol. 43(1). – P. 22-25.
6. Clinical and mechanistic drivers of acute traumatic coagulopathy / M.J. Cohen, M. Kutcher, B. Redick [et al.] // J. Trauma Acute Care Surg. – 2013. – Vol. 75 (Suppl. 1). – S. 40-47.
7. Maeglele M. Acute traumatic coagulopathy in severe injury: incidence, risk stratification, and treatment options / M. Maeglele, T. Paffrath, B. Bouillon // Deutsch Arzteblatt Int. – 2011. – Vol. 108(49). – P. 827-835.
8. Disseminated intravascular coagulation or acute coagulopathy of trauma shock early after trauma? An observational study / P.I. Johansson, A.M. Sørensen, A. Perner [et al.] // Crit Care. – 2011. – Vol. 15(6). – P. 272-276.
9. Frith D. The acute coagulopathy of trauma shock: clinical relevance / D. Frith, K. Brohi // Surgeon. – 2010. – Vol. 8(3). – P. 159-163.
10. Gando S. Trauma, shock, and disseminated intravascular coagulation: lessons from the classical literature / S. Gando, A. Sawamura, M. Hayakawa // Ann. Surg. – 2011. – Vol. 254(1). – P. 10-19.

### НАРУШЕНИЯ СИСТЕМЫ ПЕРВИЧНОГО ГЕМОСТАЗА И МЕТАБОЛИЗМА ЭЙКОЗАНОИДОВ ПРИ ТРАВМАТИЧЕСКОЙ БОЛЕЗНИ

**Резюме.** Исследование охватывает 104 больных различными формами травматической болезни в возрасте 18-69 лет ( $37,91 \pm 4,28$ ). Все больные основной группы были распределены на 3 группы в соответствии тяжести состояния травматической болезни. Контрольную группу составили 26 человек, которым выполнялись плановые оперативные вмешательства, не связанные с патологией опорно-двигательного аппарата. Для оценки нарушений гемостаза и агрегации тромбоцитов, определяли концентрации простаглицина и тромбоксана  $A_2$  ( $T_xA_2$ ) методом радиоиммунного анализа по содержанию их стабильных метаболитов в крови: б-кето-ПГФ $_{1\alpha}$  и тромбоксана  $B_2$  ( $T_xB_2$ ), а также растворимые комплексы фибрин-мономера (РКФМ) в сыворотке крови. У больных с тяжелым течением травматической болезни наблюдается тенденция к снижению б-кето-ПГФ $_{1\alpha}$  та тромбок-

сана  $B_2$  ( $T_xB_2/6\text{-кето-ПГФ}_{1\alpha}$ ), а во всех других случаях этот показатель устойчиво повышается в течение периода наблюдения. При тяжелом течении травматической болезни вторая фаза ДВС-синдрома и, соответственно, нарушения агрегации тромбоцитов наблюдается уже на третьи сутки после травмы. При средней и умеренной тяжести травматической болезни происходит адаптация/компенсация нарушений, обусловленных травмой. Существует связь между тяжестью течения травматической болезни и изменениями концентрации РКФМ в плазме крови, которая отражает развитие ДВС-синдрома у пострадавших от травм. Соответственно, определение концентрации растворимых комплексов фибрин-мономер в крови больных может служить в качестве своеобразного прогностического маркера, как развития травматической болезни, ее тяжести, так и развития ДВС-синдрома при травматической болезни.

**Ключевые слова:** травматическая болезнь, первичный гемостаз, адаптация, компенсация.

### DISORDERS OF PRIMARY HEMOSTASIS AND METABOLISM OF EICOSANOIDS IN TRAUMATIC DISEASE

**Abstract.** The study includes 104 patients with various forms of traumatic disease, aged 18-69 years ( $37.91 \pm 4.28$ ). All patients of the group were divided into 3 subgroups according the severity of traumatic disease. The control group consisted of 26 people, who underwent routine surgery not related to the pathology of musculoskeletal system. To evaluate disorders of hemostasis and platelet aggregation was determined concentration prostacyclin and thromboxane  $A_2$  ( $TxA_2$ ) method on the content of their stable metabolites in blood: 6-keto-PGF $_{1\alpha}$  and thromboxane  $B_2$  ( $TxB_2$ ) and soluble complexes of fibrin-monomer (SCFM) in serum. In patients with severe course of traumatic disease tends to decrease of 6-keto-PGF $_{1\alpha}$  and  $TxB_2$  ( $TxB_2/6\text{-keto-PGF}_{1\alpha}$ ), but in all other cases,

this variable increased steadily over the study period. In severe traumatic disease second phase of disseminated intra-vessel coagulation syndrome (DIC) and, therefore, a violation of platelet aggregation is observed on the third day after injury. In the medium to moderate severity of traumatic disease there is adaptation/compensation changes caused by trauma. There is a relationship between severity of illness and traumatic changes SCFM concentration in plasma, which reflects the development of DIC in trauma victims. Accordingly, the determination of the concentration of soluble fibrin complexes in the blood of patients can serve as a certain prognostic marker for the development of traumatic disease, its severity and the development of disseminated intravascular coagulation in traumatic disease.

**Key words:** traumatic disease, primary hemostasis, adaptation, compensation.

Bukovinian State Medical University (Chernivtsi)

Надійшла 18.09.2014 р.  
Рецензент – проф. Іфтодій А.Г. (Чернівці)

УДК 616.381-002:616.361]-092

*М.Ю. Ничитайло, О.М. Литвиненко, І.І. Лукеча, І.І. Булик, А.В. Гоман, М.С. Загрійчук, А.І. Гуцуляк, А.В. Колесник*

*Національний Інститут хірургії та трансплантології імені О.О. Шалімова НАМН України, м. Київ*

## ЖОВЧОТЕЧІ ПІСЛЯ ХОЛЕЦИСТЕКТОМІЙ: ДІАГНОСТИКА ТА ЛІКУВАННЯ

**Резюме.** Застосування мінімально інвазивного діагностично-лікувального алгоритму з використанням ендобіліарного стентування та релапароскопії є ефективним методом лікування жовчотеч після холецистектомії.

**Ключові слова:** жовчотеча, холецистектомія, ендоскопічна ретроградна холангіографія, ендобіліарне стентування.

Одним з ускладнень холецистектомії (ХЕ) є витікання жовчі. Жовчотеча, як ускладнення ХЕ, частіше спостерігається при лапароскопічній холецистектомії (ЛХЕ) (частота від 0,5% до 3% порівняно з від 0,1% до 0,5% при відкритій ХЕ) [1, 2]. Найбільш частим місцем жовчотечі є кукса міхурової протоки, а також субвезикальні протоки ложа жовчного міхура [1]. На початку виконання ЛХЕ жовчотечі лікувалися консервативно. Якщо стан пацієнта не покращувався, часто виконувалася лапаротомія. Тактика базувалася на досвіді хірурга та була індивідуальною. З впровадженням сучасних черезшкірних радіологічних втручань, терапевтичної ендоскопічної ретроградної холангіографії (ЕРХПГ) і підвищенням довіри до лапароскопічного методу, включаючи накладання швів [3] стало зрозумілим, що жовчотечі можуть успішно лікуватися мінімально інвазивно, що потенційно знижує ускладнення та летальність. Метою даного дослідження є порівняння результатів лікування у пацієнтів до і після введення малоінвазивного підходу в лікуванні жовчотеч.

**Мета дослідження:** оцінити ефективність мініінвазивних технологій в лікуванні жовчотеч після холецистектомії.

**Матеріали та методи.** Були проаналізовані результати лікування 31 хворого з жовчотечами (внаслідок малих пошкоджень протоків) після ЛХЕ, що знаходилися на лікуванні у клініці НІХТ імені О.О. Шалімова впродовж 2001-2013 років. Першу групу становили 16 хворих, які лікувалися у 2001-2006 роках, до застосування у клініці мінімально інвазивного алгоритму ведення жовчотеч. Другу групу – 15 хворих, що були проліковані з

застосуванням мініінвазивних технологій згідно розробленого мінімально інвазивного алгоритму. Жінок було 19 (61,3%), чоловіків 12 (38,7%). Середній вік становив 55,9 років (39-75) у першій групі та 58,8 (37-76) у другій.

Першим кроком, якщо клінічно підозрюється або діагностується жовчотеча є виконання ультрасонографії. Якщо діагностується велике пошкодження магістральних жовчних шляхів необхідна лапаротомія. При виявленні резидуальних конкрементів спільної жовчної протоки, які звичайно підтримують жовчотечу, проводиться їх ендоскопічне видалення. Якщо при первинній операції був встановлений дренаж та відмічається дренування жовчі, він залишається. Якщо ні, то любе знайдене скупчення жовчі дренується під УЗ-контролем за умов відсутності пошкоджень магістральних жовчних проток. В разі вдалого та адекватного дренування стан хворого покращується, небезпека розвитку перитоніту або сепсису зникає та можна продовжити проводити інтенсивну консервативну терапію з застосуванням антибіотиків та щоденною оцінкою стану хворого та вмісту дренажу.

З нашого досвіду, виділення 300 мл та менше жовчі за добу та тенденція до зменшення за декілька днів призводить до самостійного припинення жовчотечі. В деяких випадках достатньо одного дренування для зупинення жовчотечі. Але якщо щодня виділяється 300 мл або більше жовчі впродовж декількох днів, необхідна біліарна декompresія. Якщо стан хворого після ЛХЕ погіршується, або з'являються ознаки біліарного перитоніту не дивлячись на зовнішнє дренування жо-

вчі, ЕРХПГ з ЕПСТ/ЕБС виконуються невідкладно. Ці заходи призводять до зменшення та припинення жовчотечі, дозволяючи розрішити явища абдомінального сепсису консервативно. Відсутність покращання, наявність ознак жовчного перитоніту означає, що дренування жовчотечі неадекватне. В такому випадку необхідна невідкладна релапароскопія. Вона виконується з використанням попередніх місць введення троакарів. Вся жовч та рідинні скупчення аспіруються та очеревинна порожнина промивається до “чистих вод”. Після цього ретельно оглядається ложе жовчного міхура та кукса міхурової протоки з метою ідентифікації місця жовчотечі. При його локалізації проводиться прошивання вікрилом 3.0 або кліпування. В підпечінковий простір вводиться 6-8 мм дренаж. Якщо не вдається знайти джерело жовчотечі, дренується підпечінковий простір, правий боковий канал та малий таз при необхідності.

**Результати дослідження та їх обговорення.**

Приблизно в половини хворих проводилося дренування ложа жовчного міхура інтраопераційно – у 9 та у 8 хворих першої та другої груп відповідно. Тому у цих хворих жовчотечі виявилися як підтікання жовчі назовні по дренажу черевної порожнини. Жовчний перитоніт був першим симптомом жовчотечі у 3 пацієнтів першої групи та 5 пацієнтів другої. У двох пацієнтів першої групи та у двох другої – дренажі були видалені на другий день після ХЕ. Явища перитоніту розвинулися через 2 доби. В інших хворих, у яких не дренувався підпечінковий простір, розвинулися явища місцевого або розповсюдженого перитоніту на 3-6-ту добу після операції. Джерела жовчотечі, що були виявлені при ЕРХПГ, лапаротомії та релапароскопії, у пацієнтів обох груп відображені у таблиці 1.

Таблиця 1

**Джерела жовчотеч (ЖТ)**

	1гр	2гр	Всього
ЖТ з кукси міхурової протоки	4	5	9
ЖТ з ложа міхура	2	1	3
ЖТ з крайового ушкодження спільної жовчної протоки	0	1	1
ЖТ з аберантної протоки	1	1	2
Не виявлено	9	7	16

У 7 хворих першої групи спостерігалось спонтанне видужання під дією консервативної терапії, інші (9) – вимагали оперативного втручання. Показаннями для операції були розвиток жовчного перитоніту у 3 хворих, в тому числі після раннього видалення дренажу – у 2 хворих, тривала

жовчотеча у 4 та утворення великого рідинного скупчення разом з жовчотечею у 2 хворих. Всім 9 хворим виконали лапаротомію (див. табл. 1) У кожному випадку місце жовчотечі було кліповане або прошите атравматичними нитками, встановлений трубчатий дренаж 8-10 мм. В двох випадках джерело жовчотечі встановити не вдалося, проведені санація та дренування черевної порожнини. Виконані втручання наведені у таблиці 2.

Таблиця 2

**Види втручань**

	1 група	2 група
Ч/шкірні дренування	3	5
ЕРХПГ	3	10
Літоекстракція	2	4
Сфінктеротомія	3	10
Стентування/НБД	0	7
Релапароскопія	0	6
Лапаротомія	9	0
Консерв. лікування	7	9
п/о ліжко-день	13.1	11,7

Помер один хворий. Середня тривалість госпіталізації становила 13,1 дні.

9 з 15 хворих (60%) другої групи були проліковані консервативно. У трьох з 9 хворих було достатньо простого дренування, що призвело до спонтанного зменшення та припинення жовчотечі на шостий післяопераційний день. Але ЕРХПГ була застосована для діагностики стану жовчних шляхів та виявлення джерела жовчотечі у інших 6 хворих, а також у 4 хворих, які крім того потребували хірургічного втручання (релапароскопії). Дослідження було виконане у середньому через 5 днів (діапазон 2-37) після первинної ЛХЕ. У 4 хворих місцем жовчотечі була встановлення неспроможність кукси міхурової протоки, у 1 – бокове ушкодження спільної жовчної протоки (ймовірно електротермічне), в інших випадках визначити джерело жовчотечі було неможливим. Холедохолітаз був виявлений у 4 хворих, їм була виконана ЕПСТ та літоекстракція, жовчні протоки були сановані. Ендобіліарні стенти були встановлені у 7 хворих з метою більш ефективного забезпечення переважного току жовчі у дванадцятипалу кишку, що дозволяло припинити жовчотечу.

Оперативне втручання виконано у 6 хворих, всі з яких були проліковані лапароскопічно (рис. 1, 2).

Біліарний перитоніт були першим проявом жовчотечі у 5 хворих, у двох з них не дивлячись на наявність дренажу. У 3 хворих виконані ЕРПХГ, ендобіліарне стентування та релапароскопія з санацією та дренуванням. У 3 хворих ре-

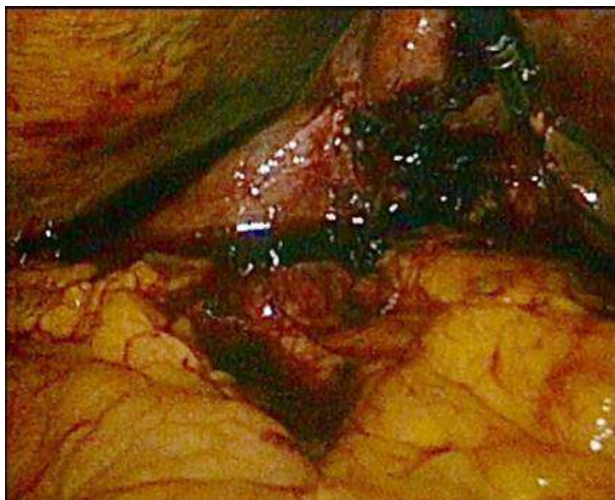

Рис. 1. Релaparоскопія, ревiзiя. Скупчення жовчi в пiддiафрагмовому, пiдпечiнковому просторi, правому боковому каналi

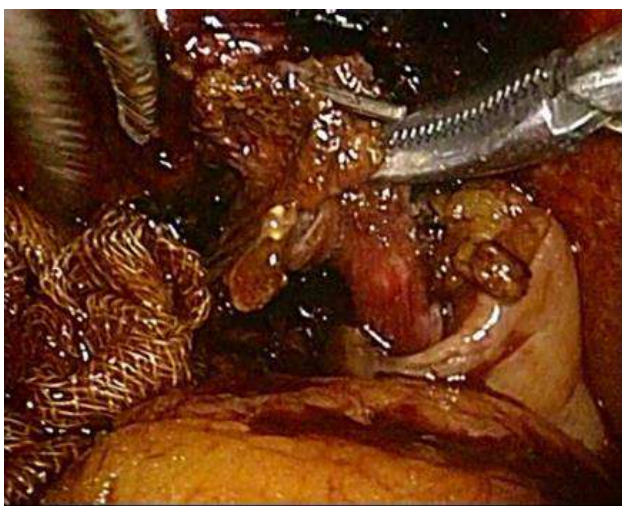


Рис. 2. Видiлення неспроможної кукси мiхурової протоки – джерела жовчотечi

лапароскопія виконана після виявлення рідини у черевній порожнині та цілісності магістральних жовчних проток і відсутності конкрементів. У одного хворого місцем жовчотечі були протоки у ложі жовчного міхура, які були лапароскопічно прошиті та кліповані. У одного хворого спостерігали недостатність кукси міхурової протоки, ще у одного – пошкодження аберантної жовчної протоки. Було виконане кліпування. У інших 3 хворих джерело жовчотечі не було знайдено. Всім хворим виконано лаваж черевної порожнини та дронування підпечінкового простору та порожнини малого таза трубчатими дренажами 8-10 мм. Хворі видужали та були виписані у задовільному стані. Середній ліжко-день становив 11,7 дні.

Запальні зміни в ділянці печінково-дванадцятипалокишкової зв'язки, конкременти спільної

жовчної протоки або дисфункція сфінктера Одді можуть відіграти значну роль в патогенезі жовчотечі [4]. Найбільш частою причиною пошкодження жовчних протоків є помилкова ідентифікація спільної жовчної протоки, загальної печінкової протоки або аберантного протоку [4]. Розраховано, що більше 70% пошкодження жовчних протоків можна уникнути при переконливій та точній ідентифікації міхурової протоки та жовчно-міхурової артерії. Менш частою причиною жовчотечі є сковзання кліпси, електротермічні ушкодження, надмірне натягнення міхурової протоки при накладанні на неї кліпс та пошкодження жовчних протоків, що входять безпосередньо у ложе жовчного міхура [4, 5].

Більшість випадків жовчотеч спостерігається у пацієнтів, оперованих з приводу деструктивних форм холецистита [6]. Доброякісні властивості жовчного перитоніту затримують постановку раннього діагнозу, що може призвести до значних ускладнень і навіть летальності [7].

Жовчотечі з ложа жовчного міхура та пошкодженої аберантної протоки рідко діагностуються під час ЕРХПГ. Це пояснюється тим, що у випадку з аберантними протоками, при їх пересіченні в більшості випадків центральна кукса кліпується і периферична не має зв'язку з магістральною жовчною протокою і не може бути контрастована при ЕРХПГ [8]. При жовчотечі з ложа міхура, якщо вона виникає з тангенціально пошкоджених субвезикальних протоків, що дрениуються у праву печінкову протоку або загальну печінкову, не завжди вдається при ЕРХПГ створити достатній тиск контрастної речовини, щоб вона дійшла до периферійних відділів дрібних протоків та витікала назовні через невеликий дефект (0,5-1,0 мм). Якщо пошкоджені печінково-міхурові протоки, які не пов'язані з магістральними протоками, то в такому випадку вони не можуть бути контрастовані. Тому такі типи ушкоджень можливо виявити тільки при ретельному візуальному огляді ділянки втручання при лапаротомії чи релaparоскопії.

**Висновок.** Розроблено діагностично-лікувальний алгоритм з пріоритетом мінімально інвазивних технологій, що дозволяє максимально скоротити час обстеження, уникнути необґрунтованих діагностичних та терапевтичних дій, скоротити терміни медичної та соціальної реабілітації пацієнтів.

**Перспектива подальших досліджень.** З'ясування клініко-патофізіологічних та патоморфологічних критеріїв діагностично-лікувальних алгоритмів при жовчотечах після холецистектомії.

### Список використаної літератури

1. Chandra S. Cystic duct leaks after laparoendoscopic single-site cholecystectomy / S. Chandra, R. Sinha // *J. Laparoendosc Adv. Surg. Tech. A.* – 2012. – Vol. 22. – P. 533-537.
2. Диагностика и лечение ранних билиарных осложнений после холецистэктомии / Н.А. Кузнецов, А.А. Соколов, А.Т. Бронтвейн [и др.] // *Хирургия.* – 2011. – Т. 3. – С. 3-7.
3. Jorgensen Jo Wills V. Role of relaparoscopy in the management of minor bile leakage after laparoscopic cholecystectomy. / V. Jorgensen Jo Wills, Dr. Hunt // *Br. J. Surg.* – 2000. – Vol. 87(2). – P. 176-180.
4. Prevention and treatment of bile duct injuries during laparoscopic cholecystectomy: the clinical practice guidelines of the European Association for Endoscopic Surgery (EAES) / M. Eikermann, R. Siegel, I. Broeders [et al.] // *Surg. Endosc.* – 2012. – Vol. 26. – P. 3003-3039.
5. Nordin A. Treatment of biliary complications after laparoscopic cholecystectomy. / A. Nordin, J.M. Grönroos, H. Mäkisalo // *Scandinavian Journal of Surgery.* – 2011. – Vol. 100. – P. 42-48.
6. Тимербулатов М.В. Хирургическая коррекция ранних послеоперационных осложнений лапароскопической холецистэктомии / М.В. Тимербулатов, Т.Н. Хафизов, Е.И. Сендерович // *Эндоскоп. хирург.* – 2010. – Т. 1. – С. 25-27.
7. Karvonen J. Bile duct injuries during open and laparoscopic cholecystectomy in the laparoscopic era: alarming trends. / J. Karvonen, P. Salminen, J.M. Gronroos // *Surg. Endosc.* – 2011. – Vol. 25. – P. 2906-2910.
8. Mazer L.M. Non-Operative Management of Right Posterior Sectoral Duct Injury Following Laparoscopic Cholecystectomy / L.M. Mazer, E.B. Tapper, J.M. Sarmiento // *J. Gastrointest. Surg.* – 2011. – Vol. 15. – P. 1237-1242.

#### ЖЕЛЧЕИСТЕЧЕНИЕ ПОСЛЕ ХОЛЕЦИСТЭКТОМИИ: ДИАГНОСТИКА И ЛЕЧЕНИЕ

**Резюме.** Применение минимально инвазивного диагностическо-лечебного алгоритма с использованием эндобилиарного стентирования и релапароскопии является эффективным методом лечения желчетеч после холецистэктомии.

**Ключевые слова:** желчетеча, холецистэктомия, эндоскопическая ретроградная холангиография, эндобилиарное стентирование.

#### LEAKAGE OF BILE AFTER CHOLECYSTECTOMY: DIAGNOSIS AND TREATMENT

**Abstract.** The use of minimally invasive diagnostic and therapeutic algorithms using endobiliary and relaparoscopy stenting is an effective treatment leakage of bile after cholecystectomy.

**Key words:** leakage of bile, cholecystectomy, endoscopic retrograde cholangiography, endobiliary stenting.

О.О. Shalimov National Institute of surgery and transplantology NAMS Ukraine (Kiev)

Надійшла 14.07.2014 р.

Рецензент – проф. Полянський І.Ю. (Чернівці)

УДК 616.89-02-089.001 – 616.643.366-089.819.843

**З.Б. Курбаниязов, К.Б. Саидмурадов, К.Э. Рахманов**

Самаркандский государственный медицинский институт, Узбекистан

## РЕЗУЛЬТАТЫ ХИРУРГИЧЕСКОГО ЛЕЧЕНИЯ БОЛЬНЫХ С ПОСТТРАВМАТИЧЕСКИМИ РУБЦОВЫМИ СТРИКТУРАМИ МАГИСТРАЛЬНЫХ ЖЕЛЧНЫХ ПРОТОКОВ И БИЛИОДИГЕСТИВНЫХ АНАСТОМОЗОВ

### РЕЗУЛЬТАТИ ХІРУРГІЧНОГО ЛІКУВАННЯ ХВОРИХ З ПОСТТРАВМАТИЧНИМИ РУБЦЕВИМИ СТРИКТУРАМИ МАГІСТРАЛЬНИХ ЖОВЧНИХ ПРОТОКІВ ТА БІЛІОДІГЕСТИВНИХ АНАСТОМОЗІВ

**Резюме.** Представлено аналіз безпосередніх та віддалених результатів лікування 153 хворих післяопераційними рубцевими стриктурами магістральних жовчних протоків і раніше накладених біліодігестивних анастомозів. У переважній більшості спостережень 125 (81,7%) хворим операцією вибору був ДПУ по Ру, з них у 34 без транспечінкового каркасного дренивання. БА виконаний 13, ГепДА – 4, РЕБВ – 11 пацієнтам. У ранні терміни спостереження післяопераційні ускладнення – 33,4%, летальність – 9,15%. Добрі та задовільні результати у віддаленому періоді після ДПУ спостерігалися в 85,4%. Факторами, які сприяли розвитку рестриктури БДА є високий рівень стриктури (“-1”, “-2”), відносно малий діаметр анастомозу ( $\leq 15$  мм), використання ТПКД. Зрештою після повторних втручань задовільні результати лікування отримані у 91,8% хворих, які були виявлені у віддалені терміни спостережень.

**Ключові слова:** жовчні протоки, біліодігестивні анастомози, стриктури, операція.

Несмотря на давно отработанную и постоянно совершенствующуюся технику выполнения холецистэктомии, частота повреждений желчных протоков не имеет тенденции к снижению. Авторы, занимающиеся проблемой реконструктивной хирургии внепеченочных желчных путей отмечают, что, по сравнению с холецистэктомией из традиционного доступа, внедрение лапароскопической холецистэктомии повлекло за собой увеличение частоты повреждений желчных протоков в 2-4 раза и в процентном соотношении составляет 0,1-3% [1-3].

При травме желчных протоков ее лечение представляет исключительную сложность, требующую длительного лечения, дорогостоящих лечебно-диагностических манипуляций, приводящие к серьезной инвалидизации больных. Летальность составляет 8-17%, осложнения при операциях возникают до 47%, развитие посттравматических стриктур желчных протоков до 35-55% [2, 4-7].

Последствия ятрогенного повреждения желчных протоков способны нанести катастрофи-

ческий урон здоровью больного, и только своевременно и грамотно выполненная операция способна предотвратить развитие столь тягостных осложнений как перитонит, наружных желчных свищей, рубцовых стриктур печеночного протока и как их следствие механическая желтуха, холангит, абсцессы печени, билиарный цирроз [1, 3, 6-8].

Несмотря на определенные успехи, достигнутые в реконструктивной билиарной хирургии, неудовлетворительные результаты даже у самых опытных хирургов отмечаются в среднем в 10-33% наблюдений. Такие больные нуждаются в повторных, иногда неоднократных реконструктивных операциях и их справедливо называют “билиарными калеками” [9].

Темами для обсуждения на сегодняшний день являются выбор оптимального метода реконструкции билиарного дерева, показания к транспеченочному каркасному дренированию анастомоза и к операциям без использования каркасных дренажей, факторы риска развития стеноза билиодигестивных анастомозов (БДА).

© Курбаниязов З.Б., Саидмурадов К.Б., Рахманов К.Э., 2014

**Матеріал и методи.** В основу исследования включены результаты лечения 153 пациентов оперированных в Республиканском специализированном Центре хирургии имени академика В. Вахидова и в клинике СамМИ с посттравматическими рубцовыми стриктурами магистральных желчных протоков (МЖП) (134 больных – 87,6%), а также с рубцовыми стенозами БДА (19 больных – 12,4%), сформированных ранее в связи с травмой МЖП в сроки с 2000 по 2010 год.

Возраст больных варьировал от 21 до 77 лет. Средний возраст составил  $48,12 \pm 1,4$  лет. Женщин было 111 (72,5%), мужчин 42 (27,5 %).

Среди 137 (89,5%) пациентов причиной развития стриктуры МЖП послужила ятрогенная травма гепатикохоледоха (ГХ) в процессе холецистэктомии. Из них у 53 во время лапароскопической холецистэктомии, у 63 при традиционной или “открытой” холецистэктомии, у 21 при минилапаротомной холецистэктомии. У 7 больных повреждение МЖП произошло при выполнении резекции желудка по поводу язвенной болезни двенадцатиперстной кишки, у 9 при операциях по поводу эхинококкоза печени и его осложнений. Ко времени поступления 56 (36,6%) больных имели в анамнезе одну операцию, 97 пациентов (63,4%) поступили имея в анамнезе 2-4 операции, выполненных ранее в связи с повреждением МЖП.






Диагностический алгоритм базировался на учете клинических симптомов и применении комплекса современных диагностических методов исследования, которые начинали с УЗИ. Наиболее информативным явилась ЧЧХГ – 47 (88,6%) из 53, затем фистулохолангиография – 31 (67,4%) из 46, ЭРПХГ – 14 (19,7%) из 71.

Ведущими клиническими симптомами стриктуры были холангит – 102 (66,7%), желтуха – 129 (84,3%). Наружный желчный свищ имелся у 57 (37,2%) пациентов, при этом у 14 больных он был полным. Важнейшим фактором, определяющим хирургическую тактику, являлся тип стриктуры. Схематично распределение больных по уровню стриктуры (по классификации Э.И. Гальперина, 2002) представлено в таблице 1.

Среди наблюдавшихся пациентов, первоначальный уровень повреждения ГХ удалось выявить у 146 (95,4%) больных. У 7 (4,6%) больных, поступивших из других стационаров, уровень стриктуры был выявлен только во время операции, поскольку медицинская документация не содержала необходимую информацию.

Ближайшие результаты лечения оценивались по числу и характеру осложнений, развив-

Уровень рубцовой стриктуры желчного протока

Тип стриктуры	Всего	%
 “+2 Тип”	10	6,5
 “+1 Тип”	19	12,4
 “0 Тип”	45	29,4
 “-1 Тип”	58	37,9
 “-2 Тип”	21	13,7
Всего	153	100

шихся в послеоперационном периоде, числу летальных исходов. Отдаленные результаты оценивались по данным стационарного и амбулаторного обследования, а также путем анкетирования.

**Результаты исследования и их обсуждение.** Реконструктивные оперативные вмешательства были выполнены в 129 (84,3%) наблюдениях: ГепЕА – 125, ГепДА – 4. Восстановительные операции – ББА выполнен у 13 (8,5%) и рентгенэндобилярные вмешательства (РЭБВ) у 11 (7,2%) больных (табл. 2).

В зависимости от клинических и интраоперационных признаков, реконструкцию желчных протоков выполняли одно- или двухэтапными оперативными вмешательствами. В случаях уже сформированных стриктур стенки желчного протока, как правило, были уплотнены и пригодны для формирования герметичного БДА. При интенсивной желтухе, холемиической эндотоксемии и высоком риске декомпенсации печеночной недостаточности формирование БДА представляло собой высокий риск развития послеоперационных осложнений вплоть до летального исхода. В подобных ситуациях у 56 (36,6%) больных выпол-



Таблиця 2

**Методы хирургической коррекции посттравматических стриктур  
МЖП в зависимости от ее типа**

Операция		Тип стриктуры					Всего
		+2	+1	0	-1	-2	
ГепЕА	с ТПКД	-	-	15	49	21	85
	без ТПКД	1	2	22	7	-	32
Разобшение ГепДА, наложение ГепЕА	с ТПКД	-	-	2	2	-	4
	без ТПКД	1	-	-	-	-	1
Разобшение ГепЕА, наложение ГепЕА	с ТПКД	-	-	2	-	-	2
	без ТПКД	1	-	-	-	-	1
ГепДА		1	3	-	-	-	4
ББА		2	11	-	-	-	13
РЭБВ	Стентирование ГХ	1	3	-	-	-	4
	Эндоскопическое диатерморасшире- ние ГепДА	3	-	3	-	-	6
	Антеградное бужи- рование ГепЕА	-	-	1	-	-	1
Всего		10	19	45	58	21	153

нено двухэтапное лечение: первым этапом формировали холангиостому. После стабилизации состояния больного производили вторым этапом реконструктивную операцию.

При выполнении ГепЕА придерживались основных принципов формирования высокого прецизионного БДА:

- выделение печеночных протоков проксимальнее стриктуры над рубцовыми тканями;
- рассечение левого печеночного протока по методике Нерр-Сюинауд;
- выключение сегмента тощей кишки длиной 80-90 см по Ру;
- прецизионное формирование анастомоза однорядным узловым швом узлами наружу.

Анализ результатов ГепЕА показал, что наиболее часто удавалось создать широкий анастомоз при стриктурах, не захватывающих верхний свод конfluence. Так, при стриктуре "0, -1" в большинстве случаев удалось сформировать анастомоз шире 20 мм, за счет выделения левого печеночного протока у места слияния его с правым протоком под портальной пластинкой, так называемая операция Нерр-Сюинауд.

Это давало возможность выделять протоки вне рубцовых тканей и накладывать анастомоз

шириной до 2-3 см главным образом за счет левого печеночного протока.

В группе больных с типом "-2", чтобы сформировать единый анастомоз с тощей кишкой, площадку создавали за счет параллельного сшивания остатков долевого протоков по их медиальным стенкам, рассекая перегородку между ними (метод Cattell). После того как неоконфлюэнс был сформирован, дополнительно рассекали оба долевого протока, что значительно увеличивало диаметр будущего соустья.

Чем выше был уровень стриктуры, тем чаще приходилось прибегать к транспеченочному дренированию зоны БДА. Так, в группе "+2", а также в группе "+1" отсутствовала необходимость в применении транспеченочного дренажа. В группе "0" и "-1" необходимость в указанных мероприятиях имела в 19 (46,3%) и 51 (87,9%) наблюдений соответственно. В группе больных со стриктурой типом "-2" во всех наблюдениях потребовалось транспеченочное дренирование зоны БДА (табл. 3).

Транспеченочное дренирование зоны БДА применяли по Сейпол-Куриану (47), Прадери-Смиту (13) и Гальперину (31).

Таким образом, анализ выполненных вмеша-

Таблиця 3

**Необходимость применения транспеченочного каркасного дренажа от типа стриктуры**

Тип стриктуры	Транспеченочный дренаж (ТПД)		Всего
	Без ТПД	ТПД	
“+2”	3	-	3
“+1”	2	-	2
“0”	22	19	41
“-1”	7	51	58
“-2”	-	21	21
Всего	34	91	125

тельств показал, что наиболее благоприятные возможности для выполнения радикальной операции имелись при стриктурах “+2;+1;0;-1”.

Остальным 28 (18,3%) больным выполнены следующие операции:

- 4 (2,6%) наложен гепатикодуоденоанастомоз (ГепДА);
- 13 (8,5%) наложен ББА;
- 4 (2,6%) выполнено эндоскопическое стентирование желчного протока;
- 7 (4,6%) поступили клинкой рецидивирующего холангита и стеноза БДА после наложения ГепДА (6 больных) и ГепЕА (1 больной), им потребовались неоднократные сеансы РЭБВ.

Среди 153 оперированных больных различного рода осложнения в раннем послеоперационном периоде отмечены у 48 (31,4%), из них в 14 (9,15%) с летальным исходом. Осложнения в ближайшем послеоперационном периоде представлены в таблице 4.

Несостоятельность БДА отмечена у 8 (5,2%) больных. Примечательно, что несостоятельность БДА развилась у 3 больных с типом стриктуры “0”, у 2 типом стриктуры “-1”, и у 3 тип стриктуры классифицировался как “-2”. Анализ собственных данных показал, что несостоятельность билиодигестивного соустья развивалась в среднем на 4-5 сутки после операции (от 2 до 12 суток). В общей структуре данного осложнения, (в 6 из 8 наблюдений) несостоятельность БДА оказалась частичной и представляла собой наружное желчеистечение по контрольным дренажам, которое самостоятельно прекратилось на 14-19 сутки. При полной несостоятельности БДА в 2 случаях потребовалась релапаратомия с наружным дренированием желчных протоков.

Гемобилия развилась у 3 пациентов после проведенной реконструктивной операции. Этим больным произведена релапаратомия, так как консервативные методы гемостаза были неэффективными или эффект от их применения был крат-

ковременным, а эпизоды рецидива кровотечения принимали угрожающий характер. Во всех 3 наблюдениях пришлось прибегнуть к разобщению анастомоза, прошиванию кровоточащего участка. В 3 (1,9%) наблюдениях, когда гемобилия явилась следствием чрескожно-чреспеченочных манипуляций, успешно применена консервативная тактика.

Внутрибрюшное кровотечение имело место у 3 (1,9%) пациентов. При релапаратомии во всех наблюдениях явного источника кровотечения обнаружить не удалось: имела место диффузная кровоточивость из мягких тканей, из мест разделенных сращений. В 3 (1,9%) случаях после наложения ГепЕА на 7-9 сутки после операции открылся тонкокишечный свищ через послеоперационную рану. В 1 случае свищ самостоятельно ликвидировался. В 2 закончился летальным исходом на фоне полиорганной недостаточности. Нагноение послеоперационной раны выявлено у 8 (5,2%) пациентов, при этом отягчающими факторами, провоцирующими гнойное воспаление, были большое число перенесенных ранее оперативных вмешательств на органах брюшной полости, рубцовая деформация мягких тканей передней брюшной стенки, травматичность оперативного доступа.

Печеночно-почечная и полиорганная недостаточность отмечена у 4 (2,6%) и 12 (7,8%) больных соответственно: все они были ранее неоднократно оперированы по поводу основного заболевания, имели в анамнезе длительную и интенсивную желтуху, гистологически выявленный билиарный цирроз. В 6 из 16 наблюдений данного осложнения указанные состояния были излечены консервативно, в 10 полиорганная недостаточность привела к летальному исходу. В 3 случаях летальный исход наступил в первые сутки после операции вследствие острой сердечно-сосудистой недостаточности.

В отдаленном периоде удалось проследить 122 из 139 пациентов, что составило 87,8%. При этом в группе “+2” отслежены 9 (6,5%) больных, в группе “+1” – 15 (10,8%), “0” – 34 (24,5%), “-1” – 46 (33,1%), “-2” – 18 (12,9%). Средний срок наблюдения составил  $5,34 \pm 0,5$  года (табл. 5).

Как свидетельствует опыт БДА, несмотря на кажущиеся простоту формирования и физиологичность подвергаются рубцеванию в течение 1-2 лет после операции. В наших наблюдениях после восстановительных операций с рестриктурой ГХ поступили 11 больных в сроки от 1 года до 5 лет. В связи с наличием рецидива стриктуры, всем больным наложен ГепЕА по Ру (4 на ТПКД и 7 –

Таблиця 4

## Осложнения в раннем послеоперационном периоде у больных с рубцовыми стриктурами печеночных протоков и БДА

Осложнение	Число больных	%	Из них умерло	%
Несостоятельность швов БДА	8	5,2	-	-
Гемобилия	6	3,9	-	-
Внутрибрюшное кровотечение	3	1,9	-	-
Тонкокишечный свищ	3	1,9	-	-
Острый панкреонекроз	1	0,65	1	0,65
Нагноение послеоперационной раны	8	5,2	-	-
Печено-почечная недостаточность	4	2,6	-	-
Сердечно-сосудистая недостаточность	3	1,9	3	1,9
Полиорганная недостаточность	12	7,8	10	6,5
<b>Всего</b>	<b>48</b>	<b>31,4</b>	<b>14</b>	<b>9,15</b>

Таблиця 5

## Отдаленные результаты лечения и повторные хирургические вмешательства

Тип операции		К-во б-ных	Рецидив стриктуры ГХ или БДА	Повторное вмешательство и количество больных
ГепЕА	с ТПКД	66	11	5-РЭБВ, 3-ГепЕА
	без ТПКД	24	1	1-РЭБВ
Разобщение ГепДА, наложение ГепЕА	с ТПКД	3	-	-
	без ТПКД	1	1	-
Разобщение ГепЕА наложение ГепЕА	с ТПКД	2	1	-
	без ТПКД	-	-	-
ГепДА		4	4	1-РЭБВ, 3-ГепЕА
ББА		11	11	11-ГепЕА
РЭБВ	Стентирование ГХ	4	-	-
	Эндоскопическое диатерморасширение ГепДА	6	6	5-РЭБВ, 1-ГепЕА
	Антеградное бужирование ГепЕА	1	1	1-РЭБВ
Всего		122	36	-

без каркасного дренирования).

После наложения ГепДА у всех больных в отдаленном периоде наблюдали холангит и стеноз анастомоза: из них 6 пациентам проведены сеансы эндоскопической баллонной дилатации и диатерморасширения, а 4 больным выполнена реконструктивная операция разобщение ГепДА и наложение ГепЕА по Ру на ТПКД.

Нами проведен анализ отдаленных результатов гепатикоюноанастомозов. Из 125 больных с ГепЕА по Ру в отдаленном послеоперационном периоде удалось наблюдать 96 (76,8%) больных. В 82 (85,4%) наблюдениях полученный результат

позволил говорить об отсутствии признаков стриктуры, в 14 (14,6%) наблюдениях отдаленные результаты признаны неудовлетворительными. В результате ретроспективного анализа установлено, что рецидив стриктуры наступал, в основном, в течение первых двух лет с момента реконструктивной операции. Так, в течение 1 года рецидив отмечен у 5 пациентов, в сроки от 2 до 3 лет у 9 пациентов.

При ретроспективном сопоставлении полученных отдаленных результатов с данными протоколов операций установлены факторы способствовавшие развитию рестриктуры БДА у 14

больных:

- высокий уровень стриктуры (“-1”, “-2”) у 9;
- относительно малый диаметр анастомоза ( $\leq 15$  мм) у 7;
- использование транспеченочных каркасных дренажей у 12 пациентов.

Зависимость развития неудовлетворительных результатов ГепЕА от указанных факторов подтверждается данными, представленными в таблицах 6, 7, 8.

У 14 больных в связи с рецидивом стриктуры ГепЕА, 6 выполнено антеградное бужирование зоны анастомоза, 3 повторно наложен ГепЕА и 5 больных периодически получают консервативную терапию. У 12 из 14 пациентов конечный зафиксированный результат был удовлетворительным, неудовлетворительный результат зафиксирован у 2 пациентов.

Таким образом, в лечении стриктур МЖП получены хорошие результаты у 86 (70,5%) больных

Таблица 6

#### Влияние типа стриктуры на отдаленный результат

Результат	Уровень стриктуры				Всего
	“+1”	“0”	“-1”	“-2”	
Хороший	1	26	40	15	82
Неудовлетворительный	1	4	6	3	14

Таблица 7

#### Влияние диаметра БДА на отдаленный результат

Результат	Диаметр анастомоза			Всего
	$\leq 15$ мм	16-25 мм	$\geq 25$ мм	
Хороший	13	22	47	82
Неудовлетворительный	7	5	2	14

Таблица 8

#### Влияние использования каркасных дренажей на качество отдаленного результата

Результат	Без ТПКД				ТПКД				Всего
	“+1”	“0”	“-1”	“-2”	“+1”	“0”	“-1”	“-2”	
Хороший	1	16	7	-	-	10	33	15	82
Неудовлетворительный	1	1	-	-	-	3	6	3	14

из 122 прослеженных в отдаленном периоде. Рецидив возник у 29,5% больных. Повторная операция позволила добиться удовлетворительных результатов у 72,2% из этой категории пациентов. В конечном итоге хорошие и удовлетворительные результаты составили 91,8%, частота неудовлетворительных результатов 8,2%.

**Выводы.** 1. Операцией выбора при рубцовых стриктурах МЖП является ГепЕА по Ру. Основными условиями, влияющими на отдаленные результаты ГепЕА, являются уровень стриктуры, диаметр сформированного анастомоза и использование ТПКД. 2. ГепЕА без ТПКД улучшает результаты лечения, однако от этой методики приходится отказываться у значительной части

больных с высокими стриктурами желчных протоков. 3. Стриктуры тип “-1” и стриктуры разобщающие систему слияния долевых протоков тип “-2”, являются наиболее сложными для хирургической коррекции и занимают лидирующее место в развитии осложнений, что позволяет отнести больных с данным типом стриктур к группе пациентов с потенциальным риском развития рецидива.

**Перспективы дальнейших исследований.** Выяснение клинико-патофизиологических и патоморфологических критериев лечебно-диагностических алгоритмов с посттравматическими рубцовыми стриктурами магистральных желчных протоков.

#### Список использованной литературы

1. Нечай А.И. Ятрогенные повреждения желчных протоков при холецистэктомии и резекции желудка / А.И. Нечай, К.В. Новиков // *Анналы хирург. гепатолог.* – 2006. – Т. 11, № 4. – С. 95-100.
2. Итала Э. Атлас абдоминальной хирургии: Хирургия печени, желчных путей, поджелудочной железы и портальной системы / Эмилио Итала: пер. с англ. под ред. проф. Ю.Б. Мартова. – М.: Мед. лит., 2006. – Т. 1. – С. 134-182.
3. Shiano Di Visconte. Analysis of patogenetic mechanisms of common bile duct iatrogenic lesion during laparoscopic cholecystectomy / Di Visconte Schiano // *Minerva Chir.* – 2002. – V. 57, № 5. – P. 663-667.
4. Причины развития, диагностика и хирургическое лечение стриктур долевых и сегментарных печеночных протоков / Э.И. Гальперин, Т.Г. Дюжева, А.К. Чевокин [и др.] // *Хирург.* – 2005. – № 8. – С. 64-70.
5. Операции при повреждениях и стриктурах желчных протоков / Ф.Г. Назыров, А.М. Хаджибаев, Б.К. Алтыев [и др.] // *Хирург.* – 2006. – № 4. – С. 46-52.
6. Aduna M. Bile duct leaks after

*laparoscopic cholecystectomy: value of contrast-enhanced MRCP / M. Aduna // J. Radiol. – 2007. – V. 100, № 2. – P. 61-69. 7. Iatrogenic bile duct injury: the scourge of laparoscopic cholecystectomy / K. Slater, R.W. Strong, P.R. Wall [et al.] // ANZ J. Surg. – 2002. – № 72(2). – P. 83-86. 8. Гальперин Э.И. Факторы, определяющие выбор операции при “свежих” повреждениях магистральных желчных протоков. / Э.И. Гальперин, А.Ю. Чевокин // Анналы хирург. гепатолог. – 2009. – Т. 14, № 1. – С. 49-56. 9. Эндоскопическая коррекция рубцовых стриктур желчных протоков / С.Г. Шаповальянц, С.Ю. Орлов, С.А. Будзинский // Анналы хирург. гепатолог. – 2006. – Т. 11, № 2. – С. 57-64.*

## РЕЗУЛЬТАТЫ ХИРУРГИЧЕСКОГО ЛЕЧЕНИЯ БОЛЬНЫХ С ПОСТТРАВМАТИЧЕСКИМИ РУБЦОВЫМИ СТРИКТУРАМИ МАГИСТРАЛЬНЫХ ЖЕЛЧНЫХ ПРОТОКОВ И БИЛИОДИГЕСТИВНЫХ АНАСТОМОЗОВ

**Резюме.** Проведены макро- и микроскопические исследования атипично расположенных хорд (АРХ) левого желудочка сердца человека. Определение положения АРХ по отношению к внутренним структурам сердца и изучение их морфологических особенностей необходимо для прогнозирования и предупреждения осложнений, возникающих у лиц с АРХ. Результаты исследования показали, что АРХ имели различное положение в полости левого желудочка. В зависимости от локализации в отделах желудочка, мы выделяли базальные, срединные и верхушечные АРХ. На основании проведенных светооптических исследований АРХ по строению мы разделили на фиброзные, смешанные (фиброзно-мышечные или мышечно-фиброзные) и мышечные. Во многих случаях АРХ при микроскопическом исследовании имели травматическое повреждение. Иногда наблюдалась дезорганизация коллагеновых волокон с разволокнением и фрагментацией их пучков.

**Ключевые слова:** атипично расположенные хорды, левый желудочек сердца.

## RESULTS OF SURGICAL TREATMENT OF PATIENTS WITH POST-TRAUMATIC CICATRICAL STRICTURES OF THE MAJOR BILE DUCTS AND BILIARY-ENTERIC ANASTOMOSIS

**Abstract.** The analysis of direct and remote results of treatment of 153 patients with postoperative cicatrival strictures of the major bile ducts and biliary-enteric anastomosis applied earlier is presented in the article. In the majority of cases, that is 125 (81,7%) patients were operated on by Hep EA by Roux method, 34 of them – without transhepatic frame drainage (THFD). Biliary-enteric anastomosis (BEA) was performed on 13 patients, HepDA – 4, PEBV – 11 patients. In early period of observation postoperative complications were found in 33,4%, lethal outcome – 9,15%. Good and satisfactory results in the remote period after HepEA were found in 85,4%. The factors promoting the development of restriction of biliary-enteric anastomosis were a high level of stricture (“-1”, “-2”), a relatively small diameter of anastomosis ( $\leq 15$ mm), and the application of THFD. Finally, after repeated surgery satisfactory results were obtained in 91,8% of patients examined in remote periods of observation.

**Key words:** bile ducts, biliary-enteric anastomosis, strictures, surgery.

Samarkand State Medical Institute (Uzbekistan)

Надійшла 14.09.2014 р.

Рецензент – проф. Білокий В.В. (Чернівці)

УДК 611.127.018.28.012

**Ю.Ю. Малик**

*Кафедра гістології, цитології та ембріології (зав. - проф. Т.М. Бойчук)*

*Буковинського державного медичного університету, м. Чернівці*

## МОРФОЛОГІЧНА ХАРАКТЕРИСТИКА АТИПОВО РОЗМІЩЕНИХ СТРУН ЛІВОГО ШЛУНОЧКА СЕРЦЯ ЛЮДИНИ

**Резюме.** Проведені макро- і мікроскопічне дослідження атипово розміщених струн (АРС) лівого шлуночка серця людини. Визначення положення АРС по відношенню до внутрішніх структур серця та вивчення їх морфологічних особливостей необхідно для прогнозування і попередження ускладнень, виникаючих у осіб з АРС. Результати макроскопічного дослідження показали, що АРС мали різне положення у порожнині лівого шлуночка. Залежно від локалізації у відділах шлуночка, ми вирізняли базальні, серединні та верхівкові АРС. На підставі світлооптичних досліджень АРС за будовою ми поділили на фіброзні, змішані (фіброзном'язові або м'язово-фіброзні) та м'язові. У багатьох випадках АРС при мікроскопічному дослідженні мали травматичне пошкодження. Деколи спостерігалися дезорганізація колагенових волокон з розволокненням і фрагментацією їх пучків.

**Ключові слова:** атипово розміщені струни, лівий шлуночок серця.

За даними вітчизняних авторів основне клінічне значення атипово розташованих струн лівого шлуночка полягає в тому, що вони можуть бути однією з причин аритмій, етіопатогенетичним фактором ішемічного інсульту в молодих пацієнтів, а також рецидивуючої фібриляції шлуночків [1-4]. Однак дані про аритмогенні властивості атипових струн неоднорідні та суперечливі [5-7].

Визначення положення атипової струни по відношенню до внутрішніх структур серця та їх морфологічних особливостей необхідно для прогнозування і попередження ускладнень у вигляді розривів струн, інфекційного ендокардиту, тромбоемболій судин, аритмічного синдрому [8-10].

**Мета дослідження:** з'ясувати особливості структурної організації атипово розміщених струн лівого шлуночка серця людей.

**Матеріал і методи.** Матеріалом для дослідження були ліві шлуночки 40 сердець людей. Для дослідження були використані макроскопічний метод, метод світлової мікроскопії та гістохімічний методи. Дослідження виконані з дотриманням "Правил етичних принципів проведення наукових медичних досліджень за участю людини", затверджених Гельсінською декларацією (1964-2013 рр.), ІСН GCP (1996 р.), Директиви ЄС №609 (від 24.11.1986 р.), наказів МОЗ України № 690 від 23.09.2009 р., № 944 від 14.12.2009 р., № 616 від 03.08.2012 р.

**Результати дослідження та їх обговорення.**

При дослідженні атипово розміщених струн (АРС) в камерах лівого шлуночка встановлено, що дані структури представляли собою фіброзні або фіброзно-м'язові тяжі, що перетинали порожнину лівого шлуночка і на відміну від типових струн, ектопічно фіксувалися до вільних стінок шлуночка, міжшлуночкової перегородки, соскоподібних м'язів, але не сполучалися зі стулками клапана.

Для визначення топографічного варіанта розташування атипової струни, порожнину лівого шлуночка умовно було поділено перпендикулярно до довгої осі двома площинами на три рівних частини: верхівкову, середню та базальну. Отже, залежно від локалізації в частинах шлуночка, ми вирізняли базальні, серединні, верхівкові АРС. Якщо точки прикріплення АРС знаходилися у межах однієї частини – її ідентифікували як поперечну. Діагональна АРС мала місця прикріплення у прилеглих частинах. Поздовжньою вважалась АРС, що простягалась від верхівкової до базальної частини, часто паралельно до міжшлуночкової перегородки.

АРС локалізувалися між наступними внутрішньосерцевими утворами: задній соскоподібний м'яз і стінка лівого шлуночка; передній соскоподібний м'яз і міжшлуночкова перегородка; соскоподібні м'язи; стінки лівого шлуночка і міжшлуночкова перегородка; стінки лівого шлуночка. Деколи АРС віялоподібно прикріплювалися до

© Малик Ю.Ю., 2014

трьох і більше утворів.

В основному APC були представлені поодинокими тяжами. Якщо в порожнині лівого шлуночка виявляли декілька APC різної локалізації, то їх називали множинними. В 5 випадках нами виявлені 2 і більше атипосих струн в одній камері серця (рис. 1).

У двадцяти дев'яти випадках були виявлені струни з поперечним положенням. При чому, часто вони розташовувались у серединному відділі, переважно зв'язуючи між собою соскоподібні м'язи, соскоподібні м'язи і стінку шлуночка.

Діагональне розташування атипосих струн виявили в 11 випадках. Вони локалізувались в серединно-базальному і в верхівково-серединному відділах лівого шлуночка.

При світлооптичному дослідженні APC серця людини встановлено, що ззовні поверхня струн вкрита ендокардом, який утворений поверхневим шаром ендотеліальних клітин (рис. 2), що розміщуються на суцільній базальній мембрані та підендотеліальним шаром.

Під ендотелієм розташовувалася велика кількість еластичних волокон, які мали хвилеподібний напрям (рис. 3).

Шар стріми, що розташовується під ендокардом характеризувався пухко розташованими колагеновими, еластичними волокнами, фібробласти та фіброцитами, які занурені в аморфний компонент сполучної тканини. Еластичні волокна містилися в меншій кількості та розташовувалися поздовжньо серед хвилеподібних колагенових волокон і заповнювали проміжки між клітинами сполучної тканини (рис. 4).

Цей периферійний колагеново-еластичний шар межував або з колагеновим стрижнем струни, що вмщував потужні, щільні пучки колагенових волокон, або з серцевою м'язовою тканиною.

Якщо у типових сухожилкових струнах серцеві м'язові клітини частіше виявлялися в місцях відходження від соскоподібних м'язів, то в APC серцеві м'язові клітини мали різну топографію. Співвідношення сполучної тканини до м'язового компонента різне: в одних APC переважали ком

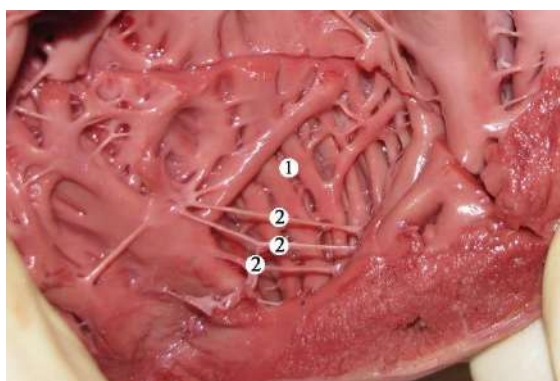


Рис. 1. Фрагмент лівого шлуночка серця людини. Макропрепарат. 1 – порожнина лівого шлуночка; 2 – множинні верхівкові аномально розташовані струни

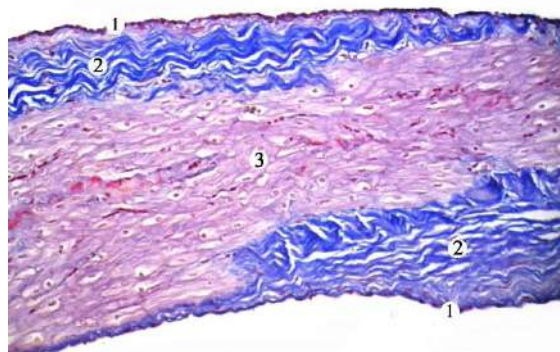


Рис. 2. Поздовжній зріз аномально розташованої сухожилкової струни лівого шлуночка серця людини. Забарвлення: Пікро-Малорі. Мікрофотографія. Зб. х 400. 1 – ендотелій; 2 – колагенові волокна; 3 – серцева м'язова тканина

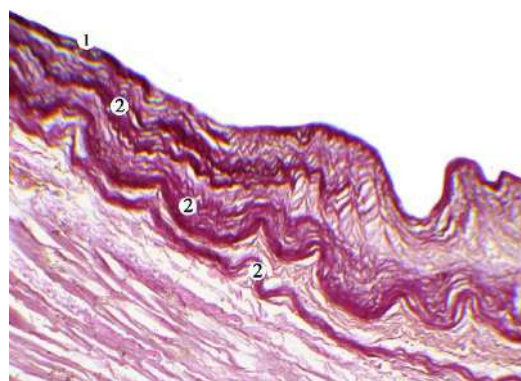

Рис. 3. Поздовжній зріз аномально розташованої сухожилкової струни лівого шлуночка серця людини. Забарвлення: за Вейгертом. Мікрофотографія. Зб. х 400. 1 – ендотелій; 2 – еластичні волокна

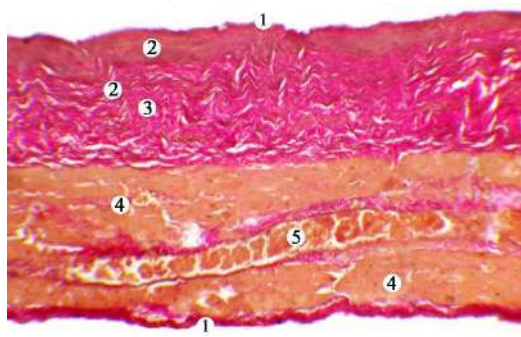


Рис. 4. Поздовжній зріз аномально розташованої сухожилкової струни лівого шлуночка серця людини. Забарвлення: за Вейгерт-ван-Гізон. Мікрофотографія. Зб. х 400. 1 – ендотелій; 2 – еластичні волокна; 3 – колагенові волокна; 4 – кардіоміоцити; 5 – кровоносна судина

поненти сполучної тканини, а саме: колагенові волокна, в інших кардіоміоцити. Кардіоміоцити перепліталися між собою, інколи розміщувались острівцями, супроводжувались кровоносними судинами. В деяких випадках м'язові клітини були тільки в місцях прикріплення АРС або до соскоподібного м'яза, або до стінки шлуночка (рис. 5).

В 50% випадків кардіоміоцити простягалися вздовж всієї струни, при цьому остання мала вигляд поділеної навпіл: одна половина утворена волокнистою сполучною тканиною, інша – поперечно-посмугованою серцевою м'язовою тканиною (див. рис. 4). В 10% виявлялись струни, серцевина яких була утворена тільки поперечно-посмугованою серцевою м'язовою тканиною.

В більшості випадків спостерігалися скоротливі кардіоміоцити, але також виявлялись і провідні, які напевно є продовженням гілки лівої ніжки пучка провідної системи. Вони розташовувались у внутрішніх шарах струни та були ширші та коротші порівняно зі скоротливими (рис. 6).

Строма, що оточувала кардіоміоцити була представлена щільними пучками колагенових волокон, фібробластами та еластичними волокнами, зануреними в аморфну речовину мукополісахаридної природи. Між кардіоміоцитами ми спостерігали кровоносні судини (див. рис. 4). Переважали судини мікроциркуляторного русла.

У багатьох випадках АРС при мікроскопіч-

ному дослідженні мали травматичне пошкодження, локальні ділянки фіброза. Деколи спостерігалися дезорганізація колагенових волокон із розволокненням і фрагментацією їх пучків (рис. 7).

На підставі проведених досліджень АРС за будовою ми поділили на фіброзні, змішані (фіброзно-м'язові або м'язово-фіброзні) та м'язові. В більшості досліджень АРС були змішаного типу.

**Висновок.** Визначення положення АРС по відношенню до внутрішніх структур серця та вивчення їх морфологічних особливостей необхідно для прогнозування і попередження ускладнень, виникаючих у осіб з АРС. Результати дослідження показали, що АРС мали різне положення у порожнині лівого шлуночка. Залежно від локалізації у відділах шлуночка, ми вирізняли базальні, середні та верхівкові АРС. На підставі світлооптичних досліджень АРС за будовою ми поділили на фіброзні, змішані (фіброзно-м'язові або м'язово-фіброзні) та м'язові. У багатьох випадках АРС при мікроскопічному дослідженні мали травматичне пошкодження. Деколи спостерігалися дезорганізація колагенових волокон з розволокненням і фрагментацією їх пучків.

**Перспективи подальших досліджень.** Співставлення результатів морфологічних досліджень з клінічними та ехокардіологічними даними допоможе визначити механізми виникнення ускладнень, що виникають у осіб з АРС.

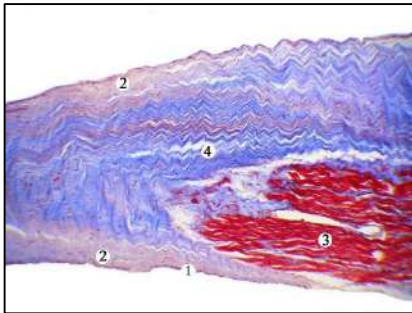


Рис. 5. Поздовжній зріз аномально розташованої сухожилкової струни лівого шлуночка серця людини. Забарвлення: за Слінченко. Мікрофотографія. Зб. х 400.

1 – ендотелій; 2 – колагеново-еластичний шар; 3 – кардіоміоцити; 4 – колагенові волокна

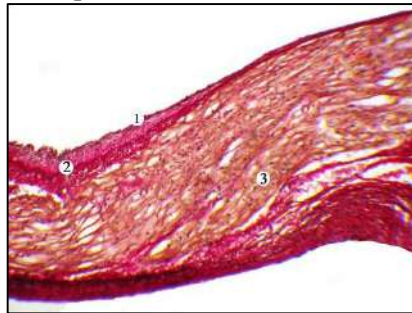


Рис. 6. Поздовжній зріз аномально розташованої сухожилкової струни лівого шлуночка серця людини з наявністю провідних кардіоміоцитів. Забарвлення: за Вейгерт-ван-Гізон. Мікрофотографія. Зб. х 400.

1 – ендотелій, 2 – колагеново-еластичний шар, 3 - провідні серцеві клітини (клітини Пуркінє)

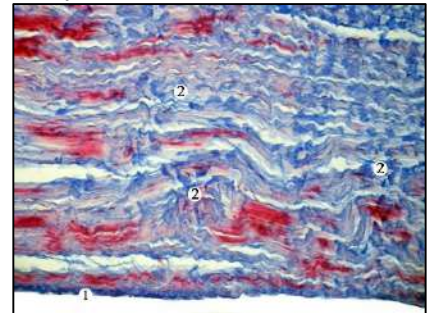


Рис. 7. Поздовжній зріз аномально розташованої сухожилкової струни лівого шлуночка серця людини. Забарвлення: за Слінченко. Мікрофотографія. Зб. х 400

1 – ендокард; 2 – фрагментовані колагенові волокна

#### Список використаної літератури

1. Абдуллаєв Р.Я. Вплив розташування аномальної хорди на характер кровотоку в виносному тракті лівого шлуночка серця / Р.Я. Абдуллаєв, С.А. Старостенко // Укр. радіолог. ж. – 2006. – Т. XIV, № 2. – С. 138-141.
2. Колиушко Г.И. Клиническое значение аномальных хорд левого желудочка / Г.И. Колиушко, Е.Г. Колиушко // Укр. терапевт. ж. – 2002. – № 1. – С. 75-78.
3. Осовська Н.Ю. Порівняльний



аналіз порушень ритму, провідності серця та процесів реполяризації в пацієнтів з аномальними хордами лівого шлуночка різної локалізації / Н.Ю. Осовська // Укр. кардіолог. ж. – 2008. – № 1. – С. 90-96. 4. Савво В.М. Клінічне значення додаткових хорд лівого шлуночка у дітей з недиференційованою дисплазією сполучної тканини / В.М. Савво, О.М. Апанасенко, Т.О. Філонова // ПАГ. – 2008. – № 4. – С. 86. 5. Апанасенко О.М. Порушення серцевого ритму та провідності у дітей із синдромом дисплазії сполучної тканини серця / О.М. Апанасенко // Вісн. Сумського держ. ун-ту. – 2008. – Т. 2, № 2. – С. 26-35. 6. Куприянова О.О. Особенности ритма сердца у детей с пролапсом митрального клапана и аномально расположенными трабекулами левого желудочка / О.О. Куприянова, С.Е. Лебедькова, Н.Б. Кривелевич // Вопр. современ. педиатр. – 2003. – Т. 2, № 5. – С. 68-73. 7. Осовська Н.Ю. Зв'язок аномальних хорд лівого шлуночка із шлуночковими аритміями / Н.Ю. Осовська // Укр. мед. часопис. – 2006. – № 5. – С. 81-84. 8. Старостенко С.А. Влияние разных морфологических вариантов аномальных хорд на ритм и проводимость в левом желудочке / С.А. Старостенко // Международ. мед. ж. – Харьков, 2007. – Т. 13, № 2. – С. 50-53. 9. Трисветова Е.Л. Топографические варианты аномально расположенных хорд левого желудочка / Е.Л. Трисветова, О.А. Юдина // Белорус. мед. ж. – 2003. – № 1. – С. 86-90. 10. False chordae tendineae in right ventricle of adult human hearts – morphological aspects / Adam Kosiński, Marek Grzybiak, Ada Dubaniewicz [et al.] // Arch. Med. Sci. – 2012. – Vol. 5. – P. 834-840.

#### МОРФОЛОГИЧЕСКАЯ ХАРАКТЕРИСТИКА АТИПИЧНО РАСПОЛОЖЕННЫХ ХОРД ЛЕВОГО ЖЕЛУДОЧКА СЕРДЦА ЧЕЛОВЕКА

**Резюме.** Проведены макро- и микроскопические исследования атипично расположенных хорд (АРХ) левого желудочка сердца человека. Определение положения АРХ по отношению к внутренним структурам сердца и изучение их морфологических особенностей необходимо для прогнозирования и предупреждения осложнений, возникающих у лиц с АРХ. Результаты исследования показали, что АРХ имели различное положение в полости левого желудочка. В зависимости от локализации в отделах желудочка, мы выделяли базальные, срединные и верхушечные АРХ. На основании проведенных светооптических исследований АРХ по строению мы разделили на фиброзные, смешанные (фиброзно-мышечные или мышечно-фиброзные) и мышечные. Во многих случаях АРХ при микроскопическом исследовании имели травматическое повреждение. Иногда наблюдалась дезорганизация коллагеновых волокон с разволокнением и фрагментацией их пучков.

**Ключевые слова:** атипично расположенные хорды, левый желудочек сердца.

#### MORPHOLOGICAL CHARACTERISTICS OF THE ATYPICALLY LOCATED CHORDAE OF THE HUMAN HEART LEFT VENTRICLE

**Abstract.** Performed macro- and microscopic examinations of atypically located chordae of the human heart left ventricle. Determination of atypically located chordae in relation to the internal structures of the heart and the study of their morphological features necessary to predict and prevent complications that arise in patients with ALCh. The results showed that atypically located chordae had different positions in the cavity of the left ventricle. Depending of the location in the departments of the ventricle, we distinguished the basal, middle and apical atypically located chordae. Based on research conducted by light microscopy atypically located chordae by structure we divided into the fibrous, mixed (fibrous-muscular or muscular-fibrous) and muscular. In many cases the atypically located chordae by microscopic examination had traumatic injury. Sometimes observed disorganization of collagen fibers and easing and fragmentation of their bundles.

**Key words:** atypically located chordae, left ventricle of the heart.

Bukovinian State Medical University (Chernivtsi)

Надійшла 21.07.2014 р.

Рецензент – проф. Булик Р.Є. (Чернівці)

УДК 616.728.2-089.28-06:616.9]-037-084

**Я.М. Васильчишин**

*Кафедра травматології, ортопедії та нейрохірургії (зав. – проф. В.Л. Васюк)*

*Буковинського державного медичного університету, м. Чернівці*

## ДВОЕТАПНЕ РЕВІЗІЙНЕ ЕНДОПРОТЕЗУВАННЯ КУЛЬШОВОГО СУГЛОБА ІЗ ЗАСТОСУВАННЯМ ПРЕС-ФОРМ ДЛЯ ІНТРАОПЕРАЦІЙНОГО ВИГОТОВЛЕННЯ СПЕЙСЕРІВ

**Резюме.** Метою даного дослідження є підвищення ефективності хірургічного лікування інфекційних ускладнень ендопротезування кульшового суглобу шляхом удосконалення технології двоетапного ревізійного ендопротезування (ДРЕ) із застосуванням розроблених прес-форм, що дозволяє швидко виготовити під час операції спейсер потрібного розміру, який за формою точно імітує однополюсний ендопротез. Виготовлення спейсера з використанням прес-форми виконує операційна медсестра, що економить операційний час хірурга. Головка спейсера має ідеально сферичну форму та гладеньку поверхню. Завдяки армуючим спицям спейсер набуває достатньої механічної міцності, що дозволяє пацієнту дотримуватися активного рухового режиму. До цементу додають високі дози антибіотиків з урахуванням даних антибіотикограми конкретного пацієнта. Удосконалена технологія ДРЕ кульшового суглоба застосована при хірургічному лікуванні перипротезної інфекції у 49 пацієнтів. Проведений аналіз віддалених результатів ДРЕ кульшового суглоба показав, що ерадикація інфекції та добрі функціональні результати досягнуті у 89,5% випадків. Середня оцінка у них становила  $87,18 \pm 6,44$  балів за шкалою Harris Hip Score.

**Ключові слова:** ендопротезування, кульшовий суглоб, інфекційні ускладнення, перипротезна інфекція, ревізійне ендопротезування, спейсер.

Тотальне ендопротезування колінного та кульшового суглобів – поширена операція, яка дозволяє вирішити проблему лікування найтяжчих патологічних станів, таких як, переломи проксимального кінця стегнової кістки, деформуючий остеоартроз, ревматоїдний артрит, асептичний некроз головки стегнової кістки, хвороба Бехтерева, післяопераційні, туберкульозні та постсептичні анкілози суглобів [1]. Кінцевий результат цієї операції відмінний у переважній більшості пацієнтів [2-5]. Проте, зростання кількості операцій первинного ендопротезування кульшового та колінного суглобів у світі та в Україні неминуче призводить до збільшення абсолютної кількості ускладнень, зокрема, перипротезної інфекції (ППІ). Це ускладнення не просто зводить нанівець результат операції, але нерідко ставить під погрозу збереження кінцівки або взагалі життя хворого [5-7]. Згідно Загальнонаціональної бази даних стаціонарних пацієнтів (NIS), в США в період з 01.10.2005 р. по 31.12.2006 р. було проведено 60355 випадків ревізійного ендопротезування колінного суглоба. Найчастішими причинами ревізійного ендопротезування були інфекція (25,2%) та асептичне роз-

хитування ендопротеза (16,1%), а найчастішим типом ревізійного втручання – одно- або двоетапна заміна усіх компонентів ендопротеза (35,2%). Середній ліжко-день для всіх ревізійних втручань становив 5,1 днів, а середня вартість лікування – \$49,360 [8, 9]. За даними Національного реєстру ендопротезування суглобів Англії та Уельсу, у 2010 році в цих країнах було виконано 5082 операцій ревізійного тотального ендопротезування колінного суглоба. З них 1157 операцій (23%) виконано з приводу інфекцій.

Найуспішнішою тактикою лікування ППІ кульшового та колінного суглобів лишається двоетапне ревізійне ендопротезування, вперше описане Insall (1983), з частотою успішної ерадикації інфекції 91% [1, 6]. На першому етапі видаляють усі компоненти ендопротеза і цемент, проводять ретельну вторинну хірургічну обробку з розкриттям та промиванням усіх порожнин і ходів і встановлюють тимчасовий цементний спейсер з антибіотиком або антибіотиками. Спейсер слугує депо, що постійно виділяє антибіотики з усіх поверхонь, створюючи їх локальні високі концентрації протягом тривалого часу, що сприяє подо-

Таблиця

## Розподіл пацієнтів за індексом маси тіла

ІМТ	Інтерпретація	Абс.	%
<19	Недостатня вага	1	2,0
19-24,9	Норма	14	28,6
25-29,9	Надмірна вага	16	32,7
30-34,9	Ожиріння I ст.	12	24,5
35-39,9	Ожиріння II ст.	6	12,2
Всього		49	100

ланню інфекції. Окрім того, проводять системну антибіотикотерапію впродовж 6-8 тижнів після першого етапу оперативного лікування [2, 4, 6].

**Мета роботи:** підвищення ефективності хірургічного лікування інфекційних ускладнень ендопротезування кульшового суглобу шляхом удосконалення технології двоетапного ревізійного ендопротезування (ДРЕ).

**Матеріали і методи.** Нами обстежено 49 хворих, оперованих у Центрі травматології та ортопедії м. Чернівці в період з 2009 по 2013 роки, яким було виконано ДРЕ з приводу ППП кульшового суглоба. Чоловіків було 24, жінок – 25 (рис. 1). Середній вік хворих на момент виконання першого етапу ДРЕ становив  $58,5 \pm 15,6$  років (від 22 до 81 років) (рис. 2). Переважали пацієнти віком від 50 до 79 років (77,6%).

Нами встановлено, що середній індекс маси тіла (ІМТ) становив  $23,9 \pm 3,0$  кг/м<sup>2</sup> (від 18,3 до 39,8). 18 (36,7%) пацієнтів мали ожиріння I-II ступеня, лише у одного ІМТ був нижче норми (18,3) (таблиця).

Середній термін від первинного ендопротезування до діагностування ППП становив  $11,2 \pm 4,92$  міс (рис. 3). Найчастіше ППП була діагностована через 6-11 місяців після первинного ендопротезування (49,0%) та через 12-17 місяців (26,5%), що можна розцінити як пізні хронічні ППП (II тип за Fitzgerald).

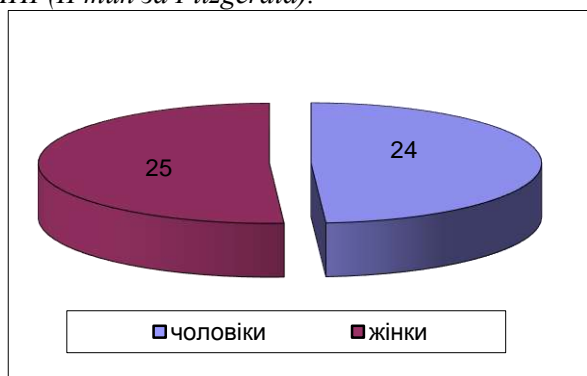


Рис. 1. Розподіл пацієнтів за статтю

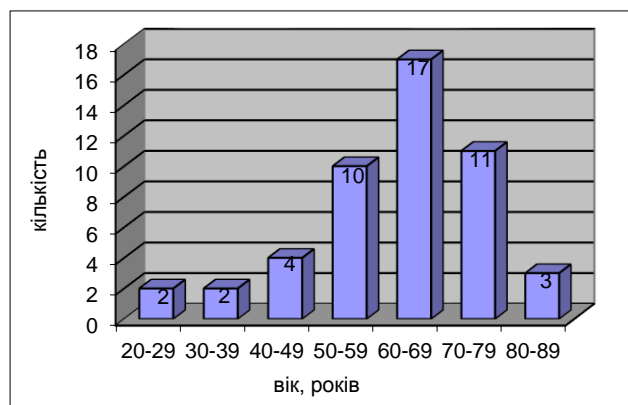


Рис. 2. Розподіл пацієнтів за віком

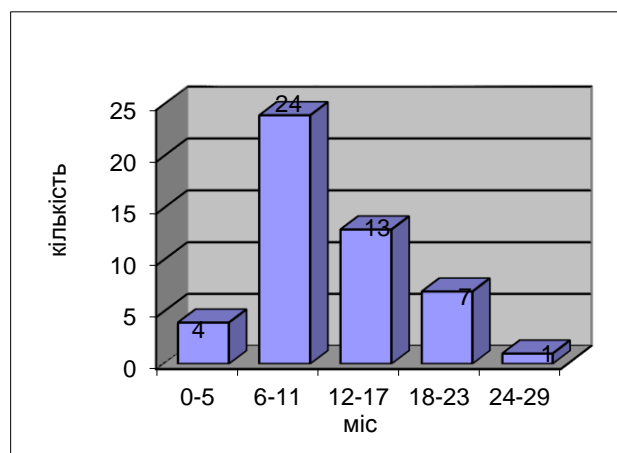


Рис. 3. Розподіл пацієнтів за терміном розвитку ППП

Аналіз клінічного матеріалу показав, що в 41 (83,7%) випадку ППП розвинулася після цементного ендопротезування, у 5 (10,2%) випадках – після безцементного, у 2 (4,1%) випадках – після встановлення оберненого гібридного ендопротеза і в 1 (2,0%) випадку – після встановлення безцементного ендопротезу з проксимальною ніжкою.

Середній термін між етапами ДРЕ становив  $91,6 \pm 41,3$  (від 49 до 195) днів (рис. 4).

Нами удосконалено технологію ДРЕ кульшового суглоба з використанням інтраопераційного виготовлення армованих антибіотикових спейсерів (рис. 5) за допомогою розроблених металевих прес-форм семи типорозмірів (рис. 6), що дозволяє додавати до цементу високі дози антибіотиків відповідно до антибіотикограми пацієнта. Для цього нами розроблено "Пристрій для тимчасового реендопротезування проксимальної частини стегнової кістки" (деклараційний патент України на корисну модель № 53286). При цьому вибір антибіотиків та їх комбінацій значно ширший порівняно з доступними у продажу готовими спейсерами.

Запропонований монолітний пристрій складається з головки 1, шийки 2 та ніжки 3 (рис. 5).

Нами розроблено розбірну прес-форму з нержавіючого сплаву, яка складається з двох симетричних половин (рис. 6). Під час операції в кожену

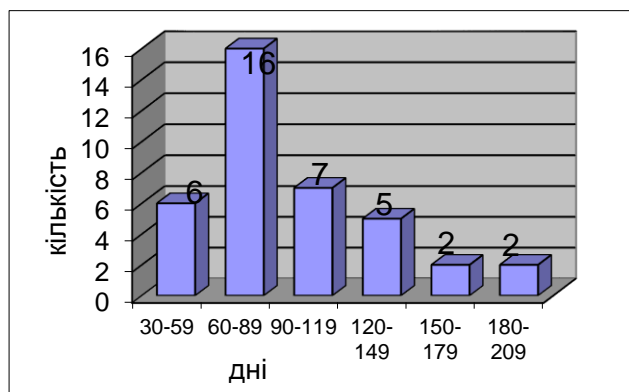


Рис. 4. Розподіл пацієнтів за терміном між етапами ДРЕ

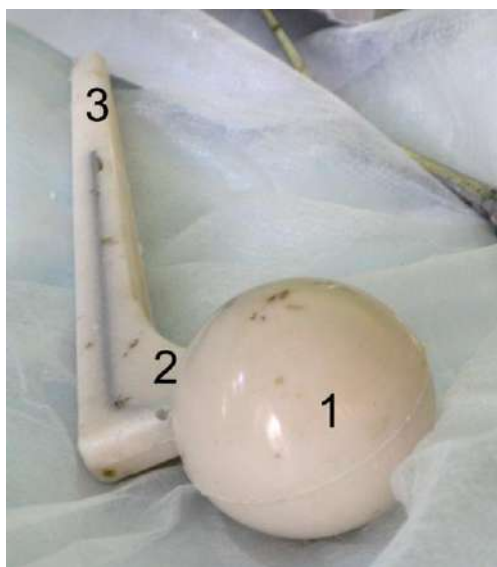


Рис. 5. Пристрій для тимчасового реєндопротезування проксимальної частини стегнової кістки (пояснення в тексті)

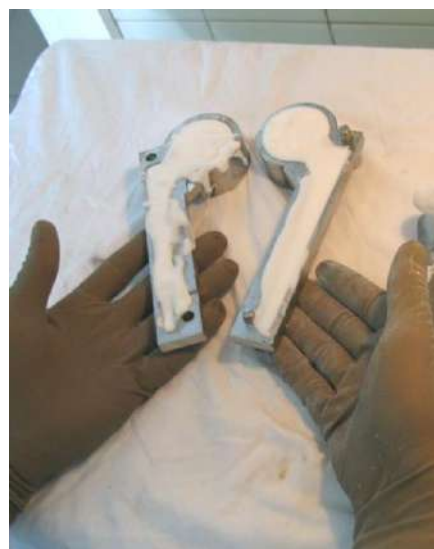

Рис. 7. Відкрита прес-форма в процесі заповнення напіврідким кістковим цементом



Рис. 6. Прес-форма для інтраопераційного виготовлення спейсера

половину вкладають армуючі спиці, заливають кістковий цемент з антибіотиком (рис. 7). Після полімеризації цементу з прес-форми виймають готовий спейсер (рис. 8). Спейсер імплантують на місце видаленого ендопротеза (рис. 9). Прес-форма має сім типорозмірів відповідно до найбільш поширених діаметрів кульшової западини (від 48 до 60 мм з кроком 2 мм) та розмірів медулярного каналу стегнової кістки (рис. 10).

Оперативне лікування ППІ кульшового суглоба за допомогою пристрою здійснювали наступним чином: одним із відомих доступів проводили розріз м'яких тканин, проводили видалення раніше встановленого інфікованого ендопротеза, ретельну ревізію прилеглих тканин, промивання антисептичними розчинами. Виготовлений під час операції за допомогою розробленої нами прес-форми спейсер із вмістом антибіотиків устано-влювали в медулярний канал стегнової кістки. Головку спейсера вправляли у кульшову западину. Рану пошарово зашивали і дренивали.

Другий етап виконували через 6-12 тижнів після першого за умови клінічного та лабораторного підтвердження відсутності інфекції. Він полягав у видаленні спейсера та встановленні ревізійного ендопротезу.

Всі пацієнти отримували системну антибіотикотерапію з урахуванням чутливості збудників, прями антикоагулянти та симптоматичну терапію. Руховий режим передбачав ходьбу з

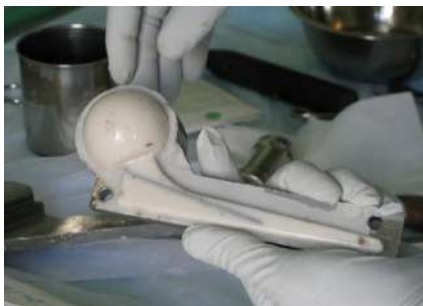

Рис. 8. Готовий цементно-антибіотиковий спейсер у відкритій прес-формі

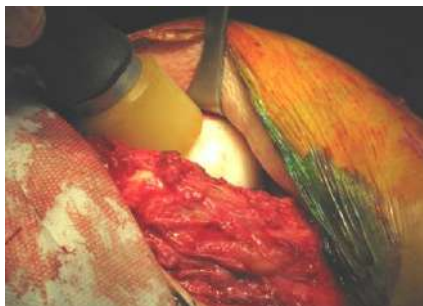

Рис. 9. Імплантація цементно-антибіотикового спейсера кульшового суглоба



Рис. 10. Набір прес-форм семи типорозмірів для інтраопераційного виготовлення спейсерів кульшового суглоба

милицями без опори на оперовану кінцівку з другого дня після операції та лікувальну фізкультуру. В післяопераційному періоді проводилась контрольна рентгенографія оперованого суглоба та контроль лабораторних показників.

#### Результати дослідження та їх обговорення.

Проведений аналіз віддалених результатів двоетапного ревізного ендопротезування кульшового суглоба пацієнтів показав, що застосування розробленої технології дозволило досягти ерадикації інфекції та отримати добрі функціональні результати лікування ППІ у 89,5% випадків. Середня оцінка у них становила  $87,18 \pm 6,44$  балів за шкалою Harris Hip Score.

Застосування розробленої нами технології інтраопераційного виготовлення спейсера із застосуванням прес-форм має ряд переваг: дозволяє швидко виготовити під час операції спейсер потрібного розміру; головка спейсера має ідеально сферичну форму та гладеньку поверхню; завдяки армуючим спицям спейсер набуває достатньої механічної міцності, що дозволяє пацієнту дотримуватися активного рухового режиму; виготовлення спейсера з використанням прес-форми виконує операційна медсестра, що економить операційний час хірурга; до цементу додають високі дози антибіотиків з урахуванням даних антибіотикограми конкретного пацієнта.

Отже, удосконалена нами методика ДРЕ ку-

льшового та колінного суглобів вигідно вирізняється від загальноприйнятої завдяки можливості вибору дози та комбінації антибіотиків, простоті у виконанні та відсутності необхідності постійно мати набір готових спейсерів усіх типорозмірів при невисокій частоті таких операцій та обмежених термінах зберігання.

**Висновки.** 1. При лікуванні перипротезної інфекції кульшового суглоба методом вибору є удосконалена нами технологія двоетапного ревізного ендопротезування з використанням розроблених прес-форм для інтраопераційного виготовлення цементно-антибіотикових спейсерів з урахуванням даних антибіотикограми кожного пацієнта. 2. Удосконалена технологія двоетапного ревізного ендопротезування кульшового суглоба з використанням розроблених прес-форм для інтраопераційного виготовлення спейсерів застосована при хірургічному лікуванні перипротезної інфекції у 49 пацієнтів, дозволила досягти ерадикації інфекції та отримати добрі функціональні результати лікування ППІ у 89,5% випадків. Середня оцінка у них становила  $87,18 \pm 6,44$  балів за шкалою Harris Hip Score.

**Перспективи подальших досліджень.** Розробка нових прес-форм для інтраопераційного виготовлення спейсерів для ендопротезування кульшового та колінного суглобів з метою зменшення перипротезної інфекції.

#### Список використаної літератури

1. Зазірний І.М. Застосування тимчасових імплантатів (спейсерів) у ревізійному ендопротезуванні колінного суглоба / І.М. Зазірний // *Ортопедия, травматолог. и протезирование*. – 2012. – № 2. – С. 13-19.
2. Вакуленко А.В. Інфекційні ускладнення тотального ендопротезування кульшового суглоба: прогнозування та профілактика : автореф. дис. на здобуття наук. ступеня канд. мед. наук : спец. 14.01.21 "Травматологія та ортопедія" / А.В. Вакуленко. – Донецьк, 2008. – 19 с.
3. Васильчишин Я.Н. Причини ревизионного ендопротезування тазобедренного сустава / Я.Н. Васильчишин, В.Л. Васюк, С.В. Васюк // *Актуальні питання протезування суглобів: матер. наук.-практ. конф. з міжнародною участю*. – К., 2013. – С. 22-23.
4. Колов Г.Б. Діагностика та лікування знійних ускладнень після ендопротезування кульшового та колінного суглобів : автореф. дис. на здобуття наук. ступеня канд. мед. наук : спец. 14.01.21 "Травматологія та ортопедія" / Г.Б. Колов. – К., 2008. – 19 с.
5. Стан та перспективи

ендопротезування суглобів // Г.В. Гайко, С.І. Герасименко, М.В. Полулях, В.П. Торчинський // Тези доповідей XIV з'їзду ортопедів-травматологів України. – Одеса, 2006. – С. 423-425. 6. Филиппенко В.А. Диагностика и лечение инфекционных осложнений после эндопротезирования коленного и тазобедренного суставов / А.В. Филиппенко, В.А. Мезенцев, В.В. Краснобай // 36. наук. праць XVI з'їзду ортопедів-травматологів України – Харків, 2013. – С. 259-260. 7. Cordero-Ampuero J. Treatment of Early and Late Infections Following THA // European Instructional Lectures: 14th EFORT Congress (Istanbul, Turkey, 2013); edited by George Bentley / J. Cordero-Ampuero. – Vol. 13. – Springer, 2013. – P. 217-227. 8. Prevalence of primary and revision total hip and knee arthroplasty in the United States from 1990 through 2002 / S. Kurtz, F. Mowat, K. Ong [et al.] // J. Bone Joint Surg. Am. – 2005. – Vol. 87. – P. 1487-1497. 9. Wang C. Clinical outcome and patient satisfaction in aseptic and septic revision total knee arthroplasty / C. Wang, M.C. Hsieh, T.W. Huang // Knee. – 2010. – Vol. 11. – P. 45-49.

## ДВУХЭТАПНОЕ РЕВИЗИОННОЕ ЭНДОПРОТЕЗИРОВАНИЕ ТАЗОБЕДРЕННОГО СУСТАВА С ИСПОЛЬЗОВАНИЕМ ПРЕСС-ФОРМ ДЛЯ ИНТРАОПЕРАЦИОННОГО ИЗГОТОВЛЕНИЯ СПЕЙСЕРОВ

**Резюме.** Целью данного исследования было улучшение результатов лечения перипротезной инфекции тазобедренного сустава путем двухэтапного ревизионного эндопротезирования (ДРЭ) с использованием разработанных пресс-форм для интраоперационного изготовления цементно-антибиотиковых спейсеров. Применение разработанной технологии позволяет быстро изготовить во время операции спейсер нужного размера, по форме точно имитирующий однополюсный эндопротез. Изготовление спейсера с использованием пресс-формы выполняет операционная медсестра, что экономит операционное время хирурга. Головка спейсера имеет идеально сферическую форму и гладкую поверхность. Благодаря армирующим спицам спейсер приобретает достаточную механическую прочность, что позволяет пациенту придерживаться активного двигательного режима. В цемент добавляют высокие дозы антибиотиков с учетом данных антибиотикограммы конкретного пациента. Усовершенствованная технология ДРЭ использована при хирургическом лечении перипротезной инфекции у 49 пациентов. Проведенный анализ отдаленных результатов ДРЭ тазобедренного сустава показал, что эрадикация инфекции и хорошие функциональные результаты достигнуты в 89,5% случаев. Средняя оценка у них составила 87,18±6,44 баллов по шкале Harris Hip Score.

**Ключевые слова:** эндопротезирование, тазобедренный сустав, инфекционные осложнения, перипротезная инфекция, ревизионное эндопротезирование, спейсер.

## TWO-STEP REVISION ENDOPROSTHETICS OF THE FEMORAL JOINT APPLYING PRESS-FORMS FOR INTRAOPERATIVE SPACERS MAKING

**Abstract.** The objective of the research is to promote the efficacy of surgical treatment of infectious complications after endoprosthesis of the femoral joint by means of improvement of two-step revision endoprosthesis (TSRE) method applying the designed press-forms, which enables quickly to make a spacer of necessary size during the operation imitating the shape of a hemialloplastic endoprosthesis exactly. The spacer is made with the use of a press-form by a surgical nurse saving the operative time of a surgeon. The spacer's head is of an ideal spherical shape and smooth surface. Due to reinforcing wires the spacer becomes rather strong mechanically enabling the patient to lead active motor regime. High doses of antibiotics are added to cement considering the findings of antibioticogram of every patient. Improved TSRE method of the femoral joint has been applied in surgical treatment of periprosthetic infection in 49 patients. The analysis of remote results of TSRE of the femoral joint was indicative of the fact that eradication of infection and favourable functional outcome were achieved in 89,5% of cases. An average evaluation among them was 87,18±6,44 by Harris Hip Score.

**Key words:** endoprosthesis, femoral joint, infectious complications, periprosthetic infection, revision endoprosthesis, spacer.

Bukovinian State Medical University (Chernivtsi)

Надійшла 23.09.2014 р.  
Рецензент – проф. Сидорчук Р.І. (Чернівці)

УДК 616-073.756.8-073.8:616.831-006.484-005.98-0024

**Т.С. Комишук***Кафедра анатомії людини імені М.Г. Туркевича (зав. – проф. Б.Г. Макар)**Буковинського державного медичного університету, м. Чернівці*

## **ВІКОВІ ОСОБЛИВОСТІ ВЕНТРИКУЛЯРНОЇ СИСТЕМИ МОЗКУ В ОСІБ ЛІТНЬОГО ВІКУ ЗА ДАНИМИ МАГНІТНО-РЕЗОНАНСНОЇ ТОМОГРАФІЇ**

**Резюме.** У ході морфометричного дослідження магнітно-резонансних томограм дано комплексну прижиттєву характеристику вентрикулярної системи головного мозку у людей літнього віку. Вивчені гендерні особливості та міжпівкульна асиметрія відповідних параметрів. Обстеження проводились у стандартних анатомічних площинах (сагітальній, фронтальній і аксіальній) у людей без візуальних ознак органічних уражень головного мозку і черепа. Проаналізовано 38 томограм осіб літнього віку (14 чоловіків та 24 жінок). Вивчено 13 показників лікворної системи головного мозку та виявлено вірогідне збільшення у осіб чоловічої статі наступних параметрів: довжини переднього рога правого бічного шлуночка, довжини та ширини центральної частини бічного шлуночка як справа, так і зліва, довжини нижнього рога бічного шлуночка зліва і справа, та передньозаднього розміру бічного шлуночка справа і зліва. Деякі із вивчених параметрів мали вірогідну міжпівкульну асиметрію, а саме у чоловіків зліва: ширини тіла бічного шлуночка, довжини та ширини заднього рога бічного шлуночка, передньозаднього розміру бічного шлуночка; у жінок – довжини нижнього рога бічного шлуночка справа.

**Ключові слова:** вентрикулярна система, літній вік, чоловіки, жінки, МРТ, морфометрія.

На сучасному етапі розвитку медичної науки помітно зростає роль фундаментальних дисциплін, у тому числі анатомії людини, медичної та інтегративної антропології [1, 2]. Чим точніше і вірогідніше стають методи медичної візуалізації, тим актуальніше постає проблема правильної інтерпретації та стандартизації даних одержуваного зображення [3].

Введення в медичну практику нових методів нейровізуалізації – комп'ютерної та магнітно-резонансної томографії (МРТ) змінило принципи діагностики морфологічних змін головного мозку і відкрило нові горизонти у вивченні його будови [4].

У джерелах літератури наводяться суперечливі і фрагментарні дані про анатомічні особливості та морфометричні параметри відділів головного мозку, і насамперед його вентрикулярної системи, в різні вікові періоди життя людини. Головному мозку людини притаманна значна статевікова анатомічна мінливість. Він різниться у чоловіків і жінок, у різних рас, етнічних груп. Ознаки відмінностей зберігаються з покоління в покоління і можуть бути важливою характеристикою варіабельності мозку людини, як біологіч-

ного виду [5]. Проте, статевікові особливості будови шлуночків головного мозку з урахуванням їх індивідуальної анатомічної мінливості вивчені недостатньо [6, 7].

У той же час, практично відсутні роботи із застосуванням класичного методу анатомії – “описувально-вимірального”, тобто дослідження по індивідуальній мінливості людей із залученням морфометричних методів та використанням методів варіаційної статистики.

Недостатньо розроблена проблема індивідуального розвитку головного мозку в постнатальному періоді онтогенезу. Процес розвитку людського організму після народження більше вивчений лише щодо періоду дитинства [8] і недостатньо щодо періодів літнього та старечого віку. У зв'язку з цим актуальним є з'ясування прижиттєвих морфометричних характеристик, насамперед для вентрикулярної системи головного мозку у людей літнього віку [9].

**Мета дослідження:** оцінити морфометричні параметри вентрикулярної системи головного мозку за результатами МРТ людей літнього віку (жінки – 56-74 роки та чоловіки 61-74 роки).

Робота виконана відповідно до основного

плану НДР Буковинського державного медичного університету і є фрагментом комплексної міжкафедральної теми “Закономірності перинатальної анатомії та ембріотопографії. Визначення статеві-вікових особливостей будови і топографо-анатомічних взаємовідношень органів та структур в онтогенезі людини” (№ державної реєстрації 0110U003078).

**Матеріали і методи.** Обстеження проводились у відділенні променевої діагностики клінічного закладу “Рівненська обласна клінічна лікарня” на комп’ютерному томографі General Electric Healthcare “SignaMRI 1.5T” та у кабінеті магнітно-резонансної томографії клінічного закладу “Луцька міська клінічна лікарня” на комп’ютерному томографі Signa Profile Ce Medical Sistem-1,5 Тл у стандартних анатомічних площинах (сагітальній, фронтальній і аксіальній). Вимірювання проводилися у людей без візуальних ознак органічних уражень головного мозку і черепа.

Проаналізовано 38 томограм осіб літнього віку (14 чоловіків та 24 жінок). Результати оброблялися методами дескрипційної статистики з використанням t-критерію подібності-відмінності Стьюдента.

**Результати дослідження та їх обговорення.** Вивчено 13 морфометричних параметрів лікворної системи головного мозку, а саме розміри бічних, III та IV шлуночків головного мозку та довжину водопроводу мозку в осіб обох статей літнього віку. Дані представлені в таблиці.

Аналіз морфометричних параметрів шлуночків головного мозку, наведених у таблиці, свідчить про наявність певної статевої анатомічної мінливості вентрикулярної системи головного мозку та міжпівкульної асиметрії.

Найбільша мінливість у вивчених нами морфометричних параметрах спостерігається при аналізі розмірів бічних шлуночків. Встановлено, що довжина переднього рога бічного шлуночка є дещо більшою зліва у жінок на 4,6%. У чоловіків довжина переднього рога бічного шлуночка є однаковою як справа,

так і зліва. У жінок виявлено вірогідне зменшення довжини переднього рога правого бічного шлуночка, а лівого – на 1,9% порівняно з чоловіками.

Ширина переднього рога бічного шлуночка однакова справа і зліва у чоловіків, а у представників протилежної статі навпаки незначне збільшення спостерігається зліва на 1,2%. Довжина тіла правого і лівого бічних шлуночків є вірогідно меншою у жінок порівняно з чоловіками та спостерігається міжпівкульна асиметрія із збільшенням даного параметра зліва у жінок на 1,5%. Ширина тіла бічного шлуночка є вірогідно більшою зліва у чоловіків, а у жінок лише на 1,5%. Спостерігається вірогідна різниця у ширині тіла бічного шлуночка між чоловіками та жінками, із зменшенням цього параметра у жінок.

Довжина заднього рогу бічного шлуночка

Таблиця

**Морфометричні параметри шлуночків головного мозку у чоловіків та жінок літнього віку (M±m)**

№ п/п	Морфометричний параметр (мм)		Справа	Зліва
1	Довжина переднього рога бічного шлуночка	ч	31,4±1,8	31,3±1,4
		ж	29,3±1,4*	30,7±1,8
2	Ширина переднього рога бічного шлуночка	ч	8,4±0,8	8,4±0,7
		ж	8,1±0,8	8,2±0,9
3	Довжина тіла бічного шлуночка	ч	47,5±2,3	47,5±1,7
		ж	44,8±2,7*	45,4±3,5*
4	Ширина тіла бічного шлуночка	ч	14,6±0,9	15,4±0,9**
		ж	12,2±0,8*	12,39±0,7*
5	Довжина заднього рогу бічного шлуночка	ч	34,3±7,5	39,8±3,6**
		ж	36,3±3,8	37,7±5,2
6	Ширина заднього рогу бічного шлуночка	ч	9,6±1,4	9,4±1,1
		ж	8,7±1,8	9,2±2,0
7	Довжина нижнього рогу бічного шлуночка	ч	46,5±0,9	45,7±0,7**
		ж	45,3±0,3*	44,1±0,7**
8	Передньозадній розмір бічного шлуночка	ч	99,3±1,7	102,8±1,8**
		ж	96,7±3,4*	96,7±3,1*
9	Довжина III шлуночка	ч	30,6±2,8	
		ж	29,9±3,4	
10	Висота III шлуночка	ч	17,3±0,7	
		ж	17,8±1,4	
11	Довжина водопровода мозку	ч	12,2±0,7	
		ж	13,1±0,7*	
12	Довжина IV шлуночка	ч	36,8±1,9	
		ж	36,1±3,3	
13	Висота IV шлуночка	ч	11,1±1,0	
		ж	10,8±0,9	

Примітки: \* – вірогідна різниця між чоловіками та жінками, \*\* – вірогідна різниця між відповідними параметрами справа та зліва; ч – чоловіки, ж – жінки



зліва у чоловіків є більшою на 5,3% порівняно з протилежною статтю, а у жінок цей параметр справа більший на 5,5%.

У чоловіків спостерігається вірогідна асиметрія зі збільшенням довжини заднього рога лівого бічного шлуночка порівняно з правим, а у жінок теж спостерігається тенденція до збільшення цього параметра зліва на 3,7%. Довжина нижнього рогу правого бічного шлуночка вірогідно більша як у жінок, так і у чоловіків. Також відмічена вірогідна статева різниця у показнику як справа так і зліва, зі збільшенням у чоловіків.

Передньозадній розмір бічних шлуночків вірогідно більший у чоловіків, порівняно з жінками. При аналізі міжпівкульної різниці даного параметра виявлено вірогідне збільшення передньозаднього розміру лівого бічного шлуночка у чоловіків.

Довжина III шлуночка дещо більша у чоловіків порівняно з жінками на 2,3%. Статевих відмінностей у ширині III шлуночка не виявлено. Довжина водопроводу мозку є вірогідно більшою у жінок, ніж у чоловіків. Довжина та висота IV шлуночка має тенденцію до збільшення у чоловіків на 2,2% та 2,7% відповідно.

При проведенні дослідження нами встановлено збільшення розмірів структур шлуночкової системи мозку, а саме: довжини передніх рогів і вірогідно тіла правого і лівого бічних шлуночків у чоловіків, ширини заднього рогу та довжини нижнього рогу правого бічного шлуночка у чолові-

ків, вірогідне збільшення передньозаднього розміру бічних шлуночків у чоловіків.

Виявлена вірогідна міжпівкульна асиметрія із збільшенням ширини тіла та довжини заднього рога лівого бічного шлуночка у чоловіків, збільшенням довжини нижнього рога правого бічного шлуночка як у чоловіків, так і у жінок, збільшення передньозаднього розміру лівого бічного шлуночка у чоловіків.

Можна припустити, що подібна вікова структурна реорганізація головного мозку зумовлена стійкими метаболічними зрушеннями, що відбуваються в мозку в процесі “старіння” [5].

**Висновки.** 1. Аналіз морфометричних параметрів виявив вірогідне збільшення у осіб чоловічої статі наступних показників: довжини переднього рога правого бічного шлуночка, довжини та ширини центральної частини і довжини нижнього рога правого і лівого бічних шлуночків та їх передньозаднього розміру. 2. При вивченні міжпівкульної асиметрії виявлено вірогідне збільшення у чоловіків наступних параметрів: ширини тіла, довжини та ширини заднього рога лівого бічного шлуночка, а також його передньозаднього розміру; у жінок – довжини нижнього рога правого бічного шлуночка.

**Перспективи подальших досліджень.** Дослідження залежності параметрів лікворної системи головного мозку людини від форми черепа, типу тілобудови і статі.

### Список використаної літератури

1. Савельева Л.А. Особенности венозного оттока от головного мозга, по данным магнитно-резонансной ангиографии / Л.А. Савельева, А.А. Тулупов // *Вестн. Новосиб. гос. ун-та. Серия: Биология, клиническая медицина.* – 2009. – Т. 7, вып. 1. – С. 36-40.
2. МРТ-морфометрия желудочков головного мозга у пациентов с синдромом дефицита внимания и гиперактивности / В.М. Верхлютов, Г.В. Гапиенко, В.Л. Ушаков [и др.] // *Ж. высшей нервной деятельности им. И.П. Павлова.* – 2009. – Т. 59, № 1. – С. 34-44.
3. Серков С.В. МРТ в диагностике расширенных периваскулярных пространств головного мозга (результаты собственных исследований и обзор литературы) / С.В. Серков, И.Н. Пронин, В.Н. Корниенко // *Мед. визуализация.* – 2006. – № 5. – С. 10-25.
4. Тулупов А.А. МРТ характеристики венозного оттока от головного мозга / А.А. Тулупов, Л.А. Савельева, В.Н. Горев // *Вестн. НГУ. Серия: Биология, клиническая медицина.* – 2009. – Т. 7, Вып. 3. – С. 34-40.
5. A common brain network links development, aging, and vulnerability to disease/ G. Douaud, A.R. Groves, C.K. Tamnes [et al.] // *Proc. Natl. Acad. Sci USA.* – 2014. – V. 24. – P. 73-78.
6. Труфанов Г.Е. МРТ- и КТ-анатомия головного мозга и позвоночника (атлас изображений) / Г.Е. Труфанов. – 2-е изд. – Монография. – 2009. – СПб: Изд-во ЭЛБИ-СПб. – 188 с.
7. New endoscopic route to the temporal horn of the lateral ventricle: surgical simulation and morphometric assessment / J.J. Sanchez, J. Rincon-Torroella, A. Prats-Galino [et al.] // *J. Neurosurg.* – 2014. – V. 121, № 3. – P. 751-759.
8. Association between gait variability and brain ventricle attributes: a brain mapping study / C. Annweiler, M. Montero-Odasso, R. Bartha [et al.] // *Exp Gerontol.* – 2014. – V. 57. – P. 256-263.
9. Normal age-related brain morphometric changes: Nonuniformity across cortical thickness, surface area and gray matter volume? / H. Lemaitre [et al.] // *Neurobiol. Aging.* – 2012. – V. 33, № 3. – P. 617-619.

**ВОЗРАСТНЫЕ ОСОБЕННОСТИ ВЕНТРИКУЛЯРНОЙ СИСТЕМЫ МОЗГА У ЛИЦ ПОЖИЛОГО ВОЗРАСТА ПО ДАННЫМ МАГНИТНО-РЕЗОНАНСНОЙ ТОМОГРАФИИ**

**Резюме.** В ходе морфометрического исследования магнитно-резонансных томограмм дано комплексную прижизненную характеристику желудочковой системы головного мозга у пожилых людей. Изучены гендерные особенности и межполушарная асимметрия соответствующих показателей. Обследования проводились в стандартных анатомических плоскостях (сагиттальной, фронтальной и аксиальной) у людей без визуальных признаков органических поражений головного мозга и черепа. Проанализированы 38 томограмм лиц пожилого возраста (14 мужчин и 24 женщин). Изучено 13 показателей ликворной системы головного мозга и выявлено достоверное увеличение у лиц мужского пола следующих показателей: длины переднего рога правого бокового желудочка, длины и ширины центральной части бокового желудочка как справа, так и слева, длины нижнего рога бокового желудочка слева и справа, и переднезаднего размера бокового желудочка справа и слева. Некоторые из изученных показателей имели достоверную межполушарную асимметрию, а именно у мужчин слева: ширины тела бокового желудочка, длины и ширины заднего рога бокового желудочка, переднезаднего размера бокового желудочка; у женщин – длины нижнего рога бокового желудочка справа.

**Ключевые слова:** желудочковая система, пожилой возраст, мужчины, женщины, МРТ, морфометрия.

**AGE-DEPENDENT FEATURES OF THE CEREBRAL VENTRICULAR SYSTEM IN ELDERLY PERSONS BY THE FINDINGS OF MAGNETIC-RESONANCE TOMOGRAPHY**

**Abstract.** During morphometric study of magnetic resonance tomograms a comprehensive in vivo characteristic of the cerebral ventricular system in elderly persons is presented. Gender peculiarities and inter-hemispheric asymmetry of relevant indicators are studied. The examinations were conducted in standard anatomical planes (sagittal, frontal and axial) in people with no visual signs of organic lesions of the brain and skull. 38 tomograms of elderly patients were analyzed 38 (14 men and 24 women). 13 indicators of the liquor system of the brain were studied and a significant increase of the following parameters were found in males: the length of the anterior horn of the right lateral ventricle, the length and width of the central part of the lateral ventricle both on the right and left, the length of the lower horn of the lateral ventricle on the left and right, and anterior-posterior size of the lateral ventricle on the right and left. Some of the parameters studied possessed reliable inter-hemispheric asymmetry, namely, in men on the left: the body width of the lateral ventricle, the length and width of the posterior horn of the lateral ventricle, anterior-posterior size of the lateral ventricle; in women – the length of the lower horn of the lateral ventricle on the right.

**Key words:** ventricular system, elderly, men, women, MRI, morphometry.

Bukovinian State Medical University (Chernivtsi)

Надійшла 04.11.2014 р.

Рецензент – проф. Пашковський В.М. (Чернівці)

УДК 617.55-089.847:616.381-002-089

**В.Ю. Бодяка, О.І. Іващук, В.В. Власов\*, І.О. Козак\****Кафедра онкології та радіології (зав. – проф. О.І. Іващук)**Буковинського державного медичного університету, м. Чернівці**\*Кафедра хірургії ФПО (зав. – проф. А.І. Суходоля)**Вінницького національного медичного університету імені М.І. Пирогова*

## ОСОБЛИВОСТІ ЗАКРИТТЯ ЛАПАРОСТОМІЇ ЗА ГОСТРОГО ПОШИРЕНОГО ПЕРИТОНІТУ

**Резюме.** У даній статті клінічно-лабораторно обґрунтовано запропонований метод корекції рівня внутрішньочеревного тиску після закриття лапаротомії за гострого поширеного перитоніту, який включає зшивання лише країв шкіри лапаротомної рани. Встановлено, що застосування даного методу призводить до відсутності випадків внутрішньочеревної гіпертензії III-IV ступенів, вірогідного зниження рівня внутрішньочеревного тиску, ступеня органної дисфункції, а також ліжкоднів.

**Ключові слова:** гострий поширений перитоніт, лапаростомія, внутрішньочеревний тиск, внутрішньочеревна гіпертензія.

Незважаючи на значні досягнення сучасної медицини у лікуванні гострої хірургічної патології органів черевної порожнини (ОЧП), гострий поширений перитоніт (ГПП) все ще залишається найбільш частою причиною високої летальності, яка сягає 40-85% [1, 2].

Складність цієї проблеми обумовлена відсутністю чітких критеріїв у виборі об'єму оперативного втручання при ліквідації джерела перитоніту, встановленні показань щодо оптимального вибору методів санації черевної порожнини тощо [1-3].

Однією із вагомих причин незадовільних результатів лікування хворих на ГПП є внутрішньочеревна гіпертензія (ВЧГ), яка виникає майже у кожного третього пацієнта в ранній післяопераційний період та є пусковим механізмом порушення функцій різних органів і систем організму [4].

За даними С.Д. Шеянова та ін. (2009), у хворих на ГПП незалежно від ступеня його розповсюженості після виконання оперативного втручання рівень ВЧГ поступово знижується, проте залишається вірогідно вищим, ніж у здорових осіб [5].

Формування лапаростомії, окрім адекватної санації черевної порожнини, дозволяє зменшити рівень ВЧГ в ранній післяопераційний період, проте відновлення цілісності черевної стінки призводить до різкого його зростання на тлі вираженої органної дисфункції, що значно ускладнює процес одужання таких пацієнтів та в деяких випадках може призвести до летальних наслідків.

Одним із способів зниження рівня ВЧГ в ранній післяопераційний період є зшивання лише країв шкіри лапаротомної рани. Незважаючи на технічні труднощі закриття лапаротомної рани, необхідність виконання пластики передньої черевної стінки після застосування даного способу, багато авторів, вказують на його ефективність та пропонують застосовувати [4, 6].

Зважаючи на це, необхідно чітко визначити доцільність застосування даного методу, саме після закриття лапаростомії, оскільки її наявність позитивно впливає на рівень ВЧГ в ранньому післяопераційному періоді.

**Мета дослідження:** порівняти рівень ВЧГ та частоту розвитку ВЧГ, а також ступінь органної дисфункції у хворих на ГПП із накладеною лапаростомією, залежно від вибору методу її закриття.

**Матеріали і методи.** Досліджено 25 хворих на ГПП, із сформованою лапаростомією, які, залежно від типу її закриття, були розподілені на дві групи – контрольну та основну.

Основну групу утворили 9 осіб, яким лапаростомію закрито шляхом зшивання лише країв шкіри лапаротомної рани.

При формуванні лапаростомії, великий сальник покривали перфорованою поліетиленовою плівкою поверх якої накладали марлеву серветку змочену розчином антисептика. Відступивши від краю рани на 2,0 см, на шкіру та підшкірну клітковину накладали П-подібні шви, не захоплюючи тканини апоневрозу, які зав'язували на "бантики" [7].

Повторні санації черевної порожнини прово-

© Бодяка В.Ю., Іващук О.І., Власов В.В., І.О. Козак І.О., 2014

дили через 24-48 годин. Середня кількість повторних санацій черевної порожнини, яка залежала від перебігу патологічного процесу, нормалізації загального стану пацієнта, швидкості ліквідації ендотоксичного шоку становила  $2,64 \pm 0,207$  раз.

Контрольну групу становили 16 пацієнтів, яким лапаростомію закрито із захопленням у шов м'язово-апоневротичний шар передньої черевної стінки.

Середній вік пацієнтів становив  $54,56 \pm 2,455$  роки. Обидві дослідні групи осіб були репрезентативні за віком, статтю, стадією (фазою), ступенем тяжкості перитоніту (згідно Мангеймського перитонеального індексу), поширенням патологічного процесу в черевній порожнині, характером ексудату та наявністю хронічної супровідної патології.

Розподіл хворих на ГПП залежно від причин його виникнення представлено в таблиці 1.

Пацієнтам основної групи, не раніше шести місяців, після закриття лапаростомії дефект м'язово-апоневротичного шару в даному місці зашивали шляхом виконання його пластики за методикою Ramirez із використанням сітчастих трансплантатів [8, 9].

Всі пацієнти отримували лікування згідно протоколів надання медичної допомоги хворим на невідкладну хірургічну патологією органів живота (Я.С. Березницький та ін., 2010) [10].

Рівень ВЧТ вимірювали, дотримуючись рекомендацій Всесвітнього товариства з вивчення синдрому абдомінальної компресії WSACS (2004), через сечовий міхур перед оперативним втручанням та впродовж перших п'яти діб раннього післяопераційного періоду.

Таблиця 1

**Розподіл хворих на гостру хірургічну патологію органів черевної порожнини залежно від причин її розвитку, абс., %**

Гостра хірургічна патологія органів черевної порожнини	Контрольна група		Основна група	
	абс.	%	абс.	%
Перфоративна виразка шлунка та ДПК	5	31,3	4	44,4
Гострий деструктивний апендицит	4	25,0	3	33,4
Перфорація, розрив та некроз тонкої кишки	3	18,7	1	11,1
Перфорація товстої кишки	3	18,7	1	11,1
Абсцес черевної порожнини з проривом	1	6,3	-	-
Всього:	16	100	9	100

Методика вимірювання рівня ВЧТ вміщує введення в сечовий міхур після його повного спорожнення через катетер Фолєя 25 мл фізіологічного розчину. До катетера приєднували запропонований нами пристрій для трансвезикального вимірювання ВЧТ [11].

Отримані цифрові дані в см вод. ст. переводили у mmHg, оскільки в клінічній практиці широко використовують цю одиницю вимірювання із розрахунку 1 mmHg приблизно дорівнює 1,36 см вод. ст. [4, 11].

Ступінь органної дисфункції оцінювали за шкалою SOFA (Sequential Organ Failure Assessment) [12].

Статистичний аналіз отриманих результатів проводили з використанням електронних таблиць Microsoft Excel та пакета програм статистичної обробки PAST. Для перевірки нормальності розподілу даних у вибірках застосовували критерій Shapiro-Wilk. Розбіжності між групами досліджень визначали за допомогою критеріїв Mann-Whitney. Результат вважали вірогідним, якщо коефіцієнт вірогідності був  $\leq 0,05$ , що є загальноприйнятим у медико-біологічних дослідженнях.

**Результати дослідження та їх обговорення.**

Результати дослідження представлені на рис. 1 вказують на нижчий рівень ВЧТ у пацієнтів основної групи із вірогідною різницею показників, починаючи з другої доби спостереження. Впродовж всього терміну дослідження в контрольній групі пацієнтів відмічається вірогідно вищий рівень

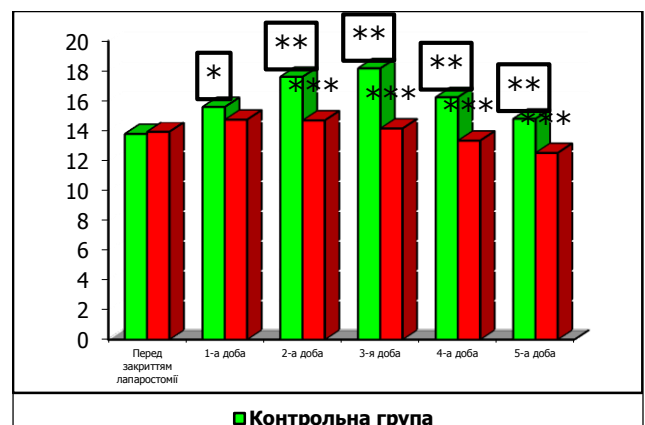


Рис. 1. Динаміка рівня внутрішньочеревного тиску за гострого поширеного перитоніту залежно від методу закриття лапаростомії у різні терміни спостереження, mmHg

Примітки:

\* вірогідно по відношенню до попереднього показника відповідної групи осіб;

\*\* вірогідно по відношенню до показників в передопераційний період;

\*\*\* вірогідна різниця показників між обома дослідними групами

ВЧГ порівняно із показниками до закриття лапаростомії. В основній групі динаміка рівня ВЧГ по відношенню до показників перед закриттям лапаростомії невірогідна.

Отже, закриття лапаростомії шляхом зшивання лише країв шкіри лапаротомної рани не впливає на рівень ВЧГ в ранній післяопераційний період.

На таблиці 2 представлено результати дослідження частоти розвитку різних ступенів ВЧГ у хворих на ГПП, залежно від вибору методу закриття лапаростомії.

Аналізуючи результати дослідження, слід зазначити невірогідну різницю частоти розвитку ВЧГ між обома групами пацієнтів упродовж усього терміну дослідження. Формування лапаростомії призводить до відсутності випадків ВЧГ III та IV ступенів. Після закриття лапаростомії у пацієнтів основної групи відсутні випадки ВЧГ III-IV ступенів, також, починаючи з третьої доби спостереження, переважає відсоток осіб без ВЧГ.

Отже, закриття лапаростомії шляхом зши-

вання лише країв шкіри лапаротомної рани призводить до вірогідного зниження рівня ВЧГ, починаючи з другої доби в ранній післяопераційний період, а також запобігає розвитку ВЧГ III та IV ступенів.

Важливим клінічно-лабораторним показником ефективності запропонованого методу хірургічної корекції рівня ВЧГ після закриття лапаростомії є дослідження ступеня органної дисфункції, оскільки її розвиток безпосередньо пов'язаний із негативною дією ВЧГ.

Оцінюючи результати дослідження представлені на рис. 2, слід відмітити, що у пацієнтів основної групи ступінь органної дисфункції вірогідно менша впродовж всього терміну дослідження. Відмічається вірогідне переважання ступеня органної дисфункції в контрольній групі пацієнтів порівняно із показниками перед закриттям лапаростомії. Динаміка ступеня органної дисфункції у пацієнтів основної групи невірогідна впродовж всього терміну дослідження.

Середній термін стаціонарного лікування па-

Таблиця 2

**Частота розвитку внутрішньочеревної гіпертензії у хворих на гострий поширений перитоніт залежно від методу закриття лапаростомії у різні терміни спостереження, абс., %**

Термін дослід.	Дослідна група	Без ВЧГ		Основна група							
				Стіп внутрішньочеревної гіпертензії							
		абс.	%	I		II		III		IV	
				абс.	%	абс.	%	абс.	%	абс.	%
До операції	Контр. n=16	3	18,8	9	56,3	4	25,0	-	-	-	-
	Основна n=9	1	11,1	6	66,7	2	22,2	-	-	-	-
1-а доба	Контр. n=16	-	-	8	50,0	7	43,8	1	6,2	-	-
	Основна n=9	-	-	5	55,6	4	44,4	-	-	-	-
2-а доба	Контр. n=16	-	-	5	31,3	7	43,8	3	18,7	1	6,2
	Основна n=9	-	-	4	44,4	5	55,6	-	-	-	-
3-я доба	Контр. n=16	-	-	4	25,0	7	43,8	4	25,0	1	6,2
	Основна n=9	1	11,1	5	55,6	3	33,3	-	-	-	-
4-а доба	Контр. n=15	1	6,7	6	40,0	5	33,3	3	20,0	-	-
	Основна n=9	2	22,2	6	66,7	1	11,1	-	-	-	-
5-а доба	Контр. n=15	3	20,0	7	46,6	4	26,7	1	6,7	-	-
	Основна n=9	4	44,4	4	44,4	1	11,2	-	-	-	-

Примітка: n – кількість осіб

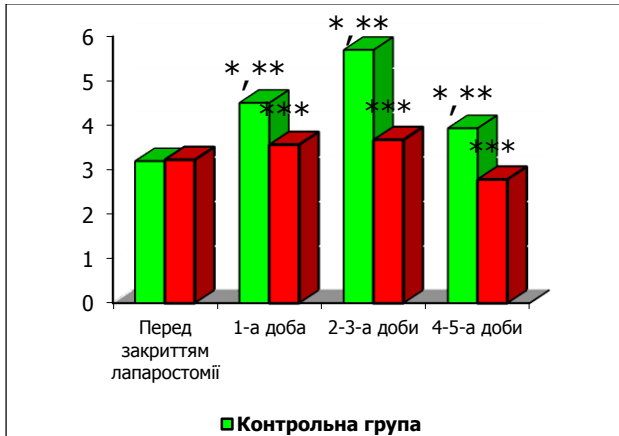


Рис. 2. Ступінь органної дисфункції за шкалою SOFA за гострого поширеного перитоніту, залежно від методу закриття лапаротомії у різні терміни спостереження, бал

Примітки:

\* вірогідно по відношенню до попереднього показника відповідної групи осіб;

\*\* вірогідно по відношенню до показників в передопераційний період;

\*\*\* вірогідна різниця показників між обома групами пацієнтів

цієнтів після закриття лапаротомії у контрольній групі становив  $11,94 \pm 0,782$  доби, а в основній –  $8,44 \pm 0,444$  доби, тобто знизився в 1,41 раза ( $p < 0,001$ ).

Підсумовуючи результати проведеного дослідження, слід зазначити, що закриття лапаротомії за ГПП шляхом зшивання лише країв шкіри

лапаротомної рани дозволяє уникнути ускладнень з боку серцево-судинної, дихальної та сечовидільної систем, тобто які безпосередньо пов'язані із негативною дією зростаючого рівня ВЧТ. Це безпосередньо впливає на ступінь органної дисфункції, яка вірогідно нижча впродовж усього післяопераційного періоду у пацієнтів яким лапаротомія була закрита шляхом зшивання лише країв шкіри лапаротомної рани.

Виконання пластики передньої черевної стінки після повної стабілізації загального стану пацієнта та ліквідації патологічних наслідків в черевній порожнині (через 6 місяців) дозволяє повністю усунути дефект м'язово-апоневротичного шару передньої черевної стінки, тим самим покращити якість життя пацієнтів, оскільки закриття лапаротомії традиційним методом супроводжується високою частотою розвитку післяопераційних вентральних гриж становить.

**Висновок.** Зшивання лише країв шкіри лапаротомної рани, при закритті лапаротомії, призводить до відсутності випадків внутрішньочеревної гіпертензії III-IV ступенів вірогідного зниження рівня внутрішньочеревного тиску та ступеня органної дисфункції за шкалою SOFA, а також скорочує середній термін перебування пацієнта у стаціонарі.

**Перспективи подальших досліджень.** Вважаємо за доцільне дослідити динаміку рівня ВЧТ та частоти розвитку ВЧГ, після застосування методів спрямованих на збільшення поперечних розмірів м'язово-апоневротичного шару передньої черевної стінки.

### Список використаної літератури

1. Поширений гнійний перитоніт: монографія / В.В. Бойко, І.А. Криворучко, С.М. Тесленко, А.В. Сиво-желізов – Х.: Прапор, 2008. – 280 с.
2. Логачев В.К. Роль санации брюшной полости при разлитом перитоните в развитии послеоперационных осложнений и летальных исходов / В.К. Логачев, М.Е. Тимченко // Харківська хірург. школа. – 2008. – № 2. – С. 195-198.
3. Пиптюк О.В. Моніторинг ведення післяопераційних хворих на перитоніт / О.В. Пиптюк, І.К. Чурній, К.Л. Чурній // Укр. ж. хірург. – 2011. – № 3(12). – С. 60-61.
4. Забелін М.В. Синдром внутрішньочеревної гіпертензії в неотложной абдоминальной хирургии: автореф. дис. на соискание ученой степени доктора мед. наук: спец. 14.01.17 "Хирургия" / М.В. Забелін. – М., 2010. – 46 с.
5. Шеянов С.Д. Синдром интраабдоминальной гипертензии у пациентов с острыми хирургическими заболеваниями органов брюшной полости / С.Д. Шеянов, Я.Н. Кравчук, Е.А. Харитонова // Вестн. Санкт-Петербургского ун-та. – 2009. – Вып. 3, № 11. – С. 151-163.
6. Теплий В.В. Планування та проведення абдомінопластики з урахуванням тиску в черевній порожнині / В.В. Теплий // Хірург. України. – 2006. – Т. 17, № 1. – С. 33-40.
7. Власов В.В. До методики виконання програмованої лапаротомії і дренивання черевної порожнини в умовах розлитого гнійного перитоніту / В.В. Власов // Клін. анатом. та оператив. хірург. – 2002. – Т. 1, № 2. – С. 43.
8. Власов В.В. Этиология, патогенез, профилактика и лечение послеоперационных вентральных грыж: автореф. дис. на соискание ученой степени доктора мед. наук: спец. 14.01.03 "Хирургия" / В.В. Власов. – К., 2002. – 32 с.
9. Дубенець В.О. Модифікована операція Ramirez як профілактика абдоминального компартмент синдрому при гігантських післяопераційних грижах живота // Хірургія України: Новітні технології в хірургічному лікуванні гриж живота: матер. V ювілейної Всеукр. наук.-практ. конф. з міжнародною участю. – 2008. – № 2(26). – С. 98-99.
10. Стандарти організації та професійно орієнтовані протоколи надання медичної допомоги хворим з невідкладною хірургічною патологією органів живота

/ Науково-методичне видання // за редакцією Березницький Я.С., Фоміна П.Д. – К.: ТОВ “Доктор-Медіа”, 2010. – 470 с. – (Серія “Бібліотека” Здоров’я України”). 11. Патент України на корисну модель 61803, МПК А 61 В 5/03. Спосіб вимірювання внутрішньочеревного тиску / Іващук О.І., Бодяка В.Ю.; заявник та патентовласник Буковинський державний медичний університет. – № и 2011 01361; заявл. 07.02.11; опубл. 25.07.11, Бюл. № 14. 12. Шкала оценки гастроинтестинальной недостаточности у пациентов с критическими состояниями / Л.А. Мальцева, Н.Ф. Мосенцев, Л. Феблес Аникеева [и др.] // Вестн. интенсивной терап. – 2010. – № 1. – 18-20.

### ОСОБЕННОСТИ ЗАКРЫТИЯ ЛАПАРОСТОМИИ ПРИ ОСТРОМ РАСПРОСТРАНЕННОМ ПЕРИТОНИТЕ

**Резюме.** В данной статье клинически лабораторно обосновано предложенный метод коррекции уровня внутрибрюшного давления после закрытия лапаротомии при остром распространенном перитоните, который включает зашивание только краев кожи лапаротомной раны. Установлено, что применение этого метода приводит к достоверному снижению уровня внутрибрюшного давления, степени органной дисфункции, а также койко-дней.

**Ключевые слова:** острый распространенный перитонит, лапаростомия, внутрибрюшное давление, внутрибрюшная гипертензия.

### PECULIARITIES OF LAPAROSTOMY WOUND CLOSING IN CASES OF ACUTE SYSTEMIC PERITONITIS

**Abstract.** The article deals with issues of the suggested method of intra-abdominal pressure correction after closing of laparotomy opening performed in cases of acute systemic peritonitis grounded on clinical and laboratory test results; the method includes sewing up of laparotomy wound edges only. This method has been found to result in reliable drop of intra-abdominal pressure, organs dysfunction degree, and an average hospitalization term.

**Key words:** acute systemic peritonitis, laparostomy, intra-abdominal pressure, intra-abdominal hypertension.

Bukovinian State Medical University (Chernivtsi),  
Vinnytsya National Medical University Named after M.I. Pyrogov (Vinnytsya)

Надійшла 10.11.2014 р.  
Рецензент – проф. Шкварковський І.В. (Чернівці)

УДК 611.146.6.013

*O.M. Slobodian, V.S. Sambirskii, D.V. Proniaiev*

*Department of Anatomy, Topographic Anatomy and Operative Surgery (Head – Prof. O.M. Slobodian) of Bukovinian State Medical University, City of Chernivtsi*

## PERINATAL ANATOMY OF THE PAMPINIFORM PLEXUS AND TESTICULAR VEINS

---

### ПЕРИНАТАЛЬНА АНАТОМІЯ ЛОЗОПОДІБНОГО СПЛЕТЕННЯ ТА ЯЄЧКОВИХ ВЕН

**Резюме.** Тлумачення результатів дослідження і обсяг оперативних втручань з приводу варикоцеле пов'язане з детальним і ґрунтовним вивченням анатомії вен сім'яного канатика. Водночас аналіз наукових джерел засвідчує, що відомості про анатомію венозних лозоподібних сплетьень та яєчкових вен уривчасті, одиничні та несистематизовані. Дослідження проведено на 70 трупах плодів та 15 трупах новонароджених людини чоловічої статі. Встановлена асиметрія величини діаметра та форми просвіту вен сплетення сім'явиносної протоки, справа ці параметри мінливіші, ніж зліва. На рівні голівки правого над'яєчка помітні розширені круглясті просвіти судин венозних сплетьень, а відстань між сім'явиносною протокою та її артерією значно більша, ніж зліва. За межами над'яєчка венозні сплетьення прямують уздовж сім'явиносної протоки та її артерії, анастомозуючи між собою, що є підставою стверджувати про існування спільного венозного сплетьення навколо цих структур.

**Ключові слова:** лозоподібне сплетьення, яєчкові вени, плід, анатомія, людина.

---

In spite of the progress of modern surgical technologies numerous methods of surgical treatment of varicocele are not always effective. Undoubtedly, such situation resulted from the fact that while performing this or that surgical maneuver physicians do not consider certain anatomical peculiarities of the testicular venous plexus and spermatic cord. Varicocele is an element of the collateral renocaval anastomosis which occurrence is indicative of the obstruction of the renal vein or disorders of flow into the iliac vein [1]. According to different data the frequency of this pathology achieves 20%. Varicocele is a cause of male sterility in 50% of men. The frequency of relapse of this pathology after treatment by means of various methods is impressive. Thus, after endovascular occlusion of the testicular vein relapses constitute 26%, after Ivanissevych operation – up to 23% [2, 3], after laparoscopic occlusion of the testicular veins – up to 8%, after application of intervenous vascular anastomosis relapses occur in 2% of cases [4, 5]. These are the facts causing the topicality of morphological examinations of the venous structures of the spermatic cord.

Early diagnostics of varicocele by means of phleborenosticulography, tensometry, duplex scanning determines the choice of an optimal method of surgery and further prognosis of this pathology. Interpreting of the results of examination and the volume

of surgery on varicocele is connected with a detailed and comprehensive study of the anatomy of veins of the spermatic cord. At the same time, analysis of scientific sources is indicative of the fact that evidence of the anatomy of the pampiniform plexus and testicular veins is isolated, disembodied and not systematized. The data concerning topographic-anatomical peculiarities of the spermatic cord veins in the perinatal period of human ontogenesis are practically absent. Therefore, a topical task of normal anatomy concerning individual and age peculiarities of the structure of the pampiniform plexus and testicular veins in the perinatal period of human ontogenesis requires further solution.

**Objective:** to detect topographic-anatomical peculiarities of the pampiniform plexus and testicular veins in the early period of human ontogenesis.

**Materials and methods.** The study was conducted on 70 dead fetuses and 15 dead human male newborns. At first dead fetuses and newborns were measured, vascular injection was performed, and fixed in 10% neutral formalin solution during 3 weeks. Between the stages of the study specimens were kept in 5% formalin solution.

To detect topographic-anatomical peculiarities of the venous pampiniform plexus and testicular veins in early human ontogenesis the whole complex of morphological methods of examination used in the

© Slobodian O.M., Sambirskii V.S., Proniaiev D.V., 2014



following succession for the rational conservation of the material: 1) anthropometry, 2) vascular injection, 3) radiography, 4) micro- and macroscopy, 5) preparing topographic-anatomical sections, 6) histological examination, 7) morphometry, 8) graphic reconstruction, 9) statistical processing of the digital data.

The angles and size of anatomical structures were measured by means of trammel, protractor, and eyepiece with micrometer. The longest longitudinal size was considered the length of the testicle, the longest transverse size was its width, and the biggest anterior-posterior size was its thickness.

Injection of the vessels was performed with the aim of their further dissection and macro-, microscopic examination and radiography. To study the connection of the venous testicular system and adjacent organs radiographic method of examination was used. After injection of vessels by means of radio-opaque mixtures on the base of barium sulfate, lead or iron minium, the specimens were fixed during 10 days, after that review radiography on the apparatus EDR-750B was conducted. In some cases radio-opaque mixtures were prepared on the base of a radio-opaque substances and dye with the aim of simultaneous study of the arteries and veins on one specimen.

Under control of a binocular magnifying glass on the fixed specimens testicles were dissected depending on their location, the testicular veins and adjacent structures were carefully separated.

To prepare topographic-anatomical sections horizontal sections of the trunk fixed in 10% neutral formalin solution were washed in water during 24 hours, after that they were saturated with 25% gelatin solution at the temperature of 37°C. After cooling and hardening of gelatin the blocks were cut according to the size of the sections, then they were consolidated in 20% formalin solution during 6 hours. During all the stages of the study photos were made and recorded.

To study spatial micro-organization and dynamics of topographic-anatomical interrelations of the testicular vessels the method of graphic reconstruction was used, enabling not only to examine anatomical formations in the volumetric image but to detect its shape and size as well.

**Results and discussion.** The protein testicular membrane contains centrifugal veins collecting blood from the testicular septa and passing transversally to the longitudinal axis of the testicle into the partial septum of testis (mediastinum testis, Highmore's body) where they are connected with the centripetal veins and form the venous plexus around the branches of the testicular artery. In early fetal period centrifugal veins look like separate practically parallel to each other branches, but with time connections appear be-

tween them and in 7-8-month fetuses they have a loop external structure. It is connected with the fact that separate venous branches are going to the mediastinum testis transversally to its longitudinal axis making anastomosis between them. Close to the mediastinum testicular veins are grouped in the networks around two branches of the testicular artery. Such venous plexus consists of the vessels of a clustering shape surrounding them like a network.

Histological sections of the fetuses reveal from 5 to 9 veins around every branch of the testicular artery, and on histological sections and macro-specimens of the testicles of newborns the number of veins around every artery decreases to 4-5. On the specimens of testicles of 4-7-month fetuses some veins have a dead end, forming dilations which are indicative of the continuing processes of vascular formation. In 8-month fetuses the venous plexus is spindle-shaped. In the caudal suprastesticular region the veins of the spermatic duct form anastomosis with the venous plexus around the testicular arteries. They are of a prolonged-oval shape and surround this duct and artery of the spermatic duct by 3-4 trunks forming an original network as well. The venous plexus of the spermatic duct forms anastomosis with veins accompanying the arteries of the levator muscle and habenula of the testicle and collecting blood from the membranes of the testicle and the spermatic cord. At the beginning of the fetal period the venous wall is not formed yet: it consists only of the endothelium and thin sub-endothelial layer, the elements of blood are found in the lumen of these vessels. At the end of the fetal period the venous wall is practically formed, it consists of the endothelium, subendothelial layer, surrounded by the connective tissue, and a thin muscular membrane is seen.

Structural rebuilding of the venous system of the testicle (reduced number of veins and their shape in the content of plexus, formation of the pampiniform venous plexus) and the process of testicular descending cause irregular dynamic changes of the size of the venous plexus. Thus, accelerated growth rates of diameters of certain veins in the plexus around branches of the testicular artery and spermatic duct take place at the beginning of the 5<sup>th</sup> month and at the end of the fetal period. Retarding growth rates are found at the beginning of the fetal period and in 7-month fetuses. During 7-8 months the size of the veins in these plexuses decreases, which can be explained by intensive processes of their formation and structural rebuilding, formation of the pampiniform plexus and venous valves. At the beginning of the fetal period in the points of attachment of certain veins between themselves the endothelium duplicates are found directed

along the blood flow which is the sign of valve formation. On histological sections of 7-month fetuses the valves of the testicular veins are found, and on 10-month fetuses and newborns the valves of the pampiniform plexus and testicular veins are vividly seen. They are mostly found in the right and look like cusps-duplicates of the endothelium. On the transverse and oblique-transverse sections of the abdominal portion of the testicular veins usually 2-3 cusps of the valves are found. On longitudinal sections the testicular veins are of a prolonged oval and spindle-like shape, on transverse sections – spherical, and in the places of valves – star-shaped. The valves of the testicular veins are found to be very labile, sometimes they may be absent which is an additional risk of occurring congenital varicocele. We have not found clear signs of valve formation in fetuses on the level of visceral venules. It may be suggested that the process of their formation continues after birth.

At the end of the 7<sup>th</sup> month when testicles descend into the inguinal canal, the connections between the venous plexus around the testicular artery, the plexus of the spermatic duct and its artery on the level of the suprastesticular head are found. This period may be considered an initial stage of formation of the pampiniform plexus. The process of testicle descending into the inguinal canal creates preconditions for the formation of anastomosis between the venous plexes of the testicle and suprastesticular on the level of deep inguinal ring, and functioning of anastomosis with the veins of the peritoneum, anterior-lateral abdominal wall, venous plexuses of the pelvis and skin of the scrotum. Thereby, the veins of the peritoneum, deep muscular-aponeurotic layer of the anterior-lateral abdominal wall, and levator muscle of the testicle in particular, take part in the formation of the pampiniform plexus. At the end of the 7<sup>th</sup> month of the intrauterine development the venous system of the testicle generally resembles the structure of the mature organism.

The asymmetry of the size of diameter and the shape of the lumen of veins in the plexus of the spermatic duct was found, in the right these parameters are more changeable than in the left. On the level of the

head of the right suprastesticular there are dilated round vascular lumens of the venous plexus, and the distance between the spermatic duct and its artery is much bigger than in the left. Behind the borders of the suprastesticular the venous plexuses are going along the spermatic duct and its artery forming anastomosis between them, which is the base to suggest the existence of the common venous plexus around these structures. In 4-7-month fetuses the venous plexuses around branches of the testicular arteries are going upwards transversally crossing the ureters till the point of emptying into the hollow vein (vena cava) in the right and left renal vein in the left, forming anastomosis with the veins of adjacent organs and structures. Such anastomosis is formed by the peritoneal veins and with the vascular system of the spermatic duct, ureter, anterior-lateral abdominal wall, renal capsule, vertebral column in particular. Anastomoses with superficial femoral veins, ascending transverse vein, veins of the scrotum, and venous plexus of the pelvis are found. Due to this fact venous blood of the testicle has accessory ways for the outflow in the system of the inferior hollow vein, opposite veins, and through the peritoneal veins in the mesenteric area of the descending and sigmoid colon – into the system of the hepatic portal vein.

**Conclusions.** 1. In early period of human ontogenesis the testicle and its venous system in the shape of plexus is located in the retroperitoneal space; magistralization of the testicular veins begins on the 6<sup>th</sup> month of the intrauterine development and lasts to the period of birth. 2. The formation of the pampiniform plexus of the testicle begins since the 7<sup>th</sup> month of the intrauterine development, which is caused by the process of testicle descending into the inguinal canal. 3. Testicles of the fetuses and newborns possess accessory ways of venous outflow: into the veins of the anterior-lateral abdominal wall, superficial veins of the lower limb, peritoneal veins, ureters, renal capsule, and vertebral column.

**Prospects of further study.** The study of embryotopographic processes of morphogenesis of the vascular testicular bed is considered to be reasonable which enables to clarify the peculiarities of its anlage better.

#### References:

1. Грубник В.В. Новые подходы к классификации варикоцеле / В.В. Грубник, В.А. Боровикова // Хирург. України. – 2007. – № 2. – С. 93-96.
2. Выбор способа хирургического лечения варикоцеле / С.Н. Шамраев, А.Я. Канана, И.А. Бабюк, Д.Н. Шамраева // Вестн. неотложной и восстановительной мед. – 2013. – Т. 14, № 1. – С. 21-23.
3. Borruto F.A. Laparoscopicvsopen varicolectomy in children and adolescents: review of there cent literature and meta-analysis / F.A. Borruto, P. Impellizzeri, P. Antonuccio [et al.] // J. Pediatr. Surg. – 2010. – Vol. 45, № 12. – P. 2464-2469.
4. Нариси перинатальної анатомії / [Ю.Т.Ахтемійчук, О.М.Слободян, Т.В.Хмара та ін.]; за ред. Ю.Т.Ахтемійчука. – Чернівці: БДМУ, 2011. – 300 с.
5. Тандилава Р.З. Оптимизация хирургической коррекции варикоцеле у детей / Р.З. Тандилава, З.Р. Тандилава // Клін. хірург. – 2012. – № 6. – С. 40-43.

## ПЕРИНАТАЛЬНАЯ АНАТОМИЯ ЛОЗОВИДНОГО СПЛЕТЕНИЯ И ВЕН ЯИЧКА

**Резюме.** Интерпретация результатов исследования и объем оперативных вмешательств по поводу варикоцеле связано с детальным и обстоятельным изучением анатомии вен семенного канатика. Вместе с тем анализ научных источников показывает, что сведения об анатомии лозовидного сплетения и яичковых отрывочные, единичные и несистематизированы. Исследование проведено на 70 трупах плодов и 15 трупах новорожденного человека мужского пола. Установлена асимметрия величины диаметра и формы просвета вен сплетения семявыносящего протока, справа эти параметры изменчивее, чем слева. На уровне головки правого надъяичка заметны расширенные округлые просветы сосудов венозных сплетений, а расстояние между семявыносящих протоков и ее артерией значительно больше, чем слева. За пределами надъяичка венозные сплетения направляются вдоль семявыносящего протока и его артерии, анастомозируя между собой, что является основанием утверждать о существовании общего венозного сплетения вокруг этих структур.

**Ключевые слова:** лозовидное сплетение, вены яичка, плод, анатомия, человек

## PERINATAL ANATOMY OF THE PAMPINIFORM PLEXUS AND TESTICULAR VEINS

**Abstract.** Interpreting of the results of examination and the volume of surgery on varicocele is connected with a detailed and comprehensive study of the anatomy of veins of the spermatic cord. At the same time, analysis of scientific sources is indicative of the fact that evidence of the anatomy of the pampiniform plexus and testicular veins is isolated, disembodied and not systematized. The study was conducted on 70 dead fetuses and 15 dead human male newborns. The asymmetry of the size of diameter and the shape of the lumen of veins in the plexus of the spermatic duct was found, in the right these parameters are more changeable than in the left. On the level of the head of the right suprastesticle there are dilated round vascular lumens of the venous plexus, and the distance between the spermatic duct and its artery is much bigger than in the left. Behind the borders of the suprastesticle the venous plexuses are going along the spermatic duct and its artery forming anastomosis between them, which is the base to suggest the existence of the common venous plexus around these structures.

**Key words:** pampiniform plexus, testicular veins, fetus, anatomy, human

Bukovinian State Medical University (Chernivtsi)

Надійшла 21.11.2014 р.  
Рецензент – проф. Булик Р.Є. (Чернівці)

УДК 612.127.4:616.33-002.44-005.1-07-053.2

**С.О. Сокольник**

*Кафедра дитячої хірургії та отоларингології (зав. – проф. Б.М. Боднар)*

*Буковинського державного медичного університету, м. Чернівці*

## СТАН СИСТЕМИ ГЕМОСТАЗУ В ДІТЕЙ З ВИРАЗКОВИМИ ШЛУНКОВО-КИШКОВИМИ КРОВОТЕЧАМИ

**Резюме.** Проведено аналіз показників системи гемостазу в дітей, хворих на виразкову хворобу ускладнену шлунково-кишковими кровотечами. Виявлені зміни показників систем згортання та протизгортання крові в дітей із шлунково-кишковими кровотечами виразкового генезу залежать від тяжкості крововтрати та тривалості кровотечі, що дозволяє виділити їх як фактори, які визначають ризик розвитку рецидиву кровотечі.

**Ключові слова:** діти, виразкова хвороба, шлунково-кишкові кровотечі, система гемостазу.

Шлунково-кишкові кровотечі (ШКК) – тяжке ускладнення виразкової хвороби (ВХ) шлунка та дванадцятипалої кишки, яке часто призводить до летального наслідку. Тому, діагностика, прогнозування та лікування виразкових гастродуоденальних кровотеч залишаються одним із актуальних проблем ургентної хірургії не лише серед дорослого, але й серед дитячого населення.

Деякими вченими були зроблені спроби розробити бальні системи оцінки ризику виникнення ШКК з виразок гастродуоденальної ділянки та повторних кровотеч на основі клінічно-інструментальних даних, однак суттєвого підвищення якості прогнозування кровотеч не спостерігається внаслідок широкої варіабельності критеріїв, що використовувалися [1].

Відомо, що при ШКК відбувається активація системи гемостазу, що спрямовано на зупинку кровотечі [2]. Однак короткочасна гіперкоагуляція змінюється гіпокоагуляційними порушеннями, вираженість та тривалість яких залежить від тяжкості кровотечі [3]. Причому в постгеморагічному періоді це призводить до посиленого відкладання фібрину не лише в ділянці кровотечі, але й в інших відділах, що погіршує розлади мікроциркуляції та репаративні процеси в ділянці виразкового дефекту [4].

Доведено, що зміни в системі гемостазу вирізняються, залежно від тяжкості крововтрати. За тяжкої та вкрай тяжкої крововтрати спостерігається некробіотичні процеси в ділянці виразки, що часто призводить до рецидиву [5].

Тому, враховуючи механізми реагування на ураження слизової оболонки гастродуоденальної

ділянки та визначальні ознаки гемостазу, доцільним є оцінка основних показників коагулограми в різні періоди розвитку ускладнення ВХ.

**Мета роботи:** з'ясувати зміни в системі гемостазу при кровотечі у дітей, хворих на виразкову хворобу шлунка та дванадцятипалої кишки.

**Матеріал і методи.** Проведено ретельне клінічно-лабораторне та інструментальне обстеження 50 дітей віком 7-18 років, хворих на ВХ, що становили основну групу, та 30 практично здорових дітей відповідного віку (група порівняння). Групи були репрезентативні за віком і статтю ( $p > 0,05$ ). Діти основної групи розподілені на дві підгрупи: I (перша) – 30 (60,0%) осіб, хворих на неускладнену ВХ та II (друга) – 20 (40,0%) осіб, хворих на ВХ, ускладнену ШКК. Середній вік хворих I підгрупи становить  $(11,4 \pm 3,2)$  років, пацієнтів II підгрупи –  $(14,2 \pm 2,1)$  років. Критерії включення дітей у дослідження: місце проживання (м. Чернівці, Чернівецька область); наявність неускладненої або ускладненої ШКК ВХ (для дітей основної групи); вік 7-18 років; інформована згода на проведення дослідження та обробку персональних даних. Критерії виключення: антибактеріальна терапія впродовж трьох останніх місяців; шкідливі звички. Верифікація діагнозу проводилася відповідно до протоколу МОЗ України зі спеціальності “Дитяча гастроентерологія”. Ступінь тяжкості кровотечі та його стійкість оцінювали за класифікацією S.A. Forest et al. (1974). Оцінка функції систем згортання та протизгортання крові проводили за загальноприйнятою методикою на першу та на п'яту добу з визначенням наступних показників: про-

© Сокольник С.О., 2014

тромбіновий час (с.), тромбоцити ( $10^9/\text{л}$ ), протромбіновий індекс (%), час рекальцифікації (с.), активований час рекальцифікації (с.), гематокрит (%), фібриноген А (г/л) та наявність фібриногену Б. Обробка отриманих даних проводилася за допомогою пакету комп'ютерних програм "Statistica 6.0".

#### Результати дослідження та їх обговорення.

Результати загального аналізу крові в дітей порівнювальних груп показали наявність змін показників гемоглобіну, еритроцитів та гематокриту лише в осіб II підгрупи (табл. 1).

Причому зміни цих показників відповідали ступеню тяжкості крововтрати (еритроцити –

$r=0,69$ ,  $p<0,05$ ; гемоглобін –  $r=0,72$ ,  $p<0,01$ ; гематокрит –  $r=0,53$ ,  $p<0,05$ ). Збереження виявлених порушень в процесі спостереження за хворими, їх зниження або підвищення, свідчать, можливо, про ризик виникнення рецидиву кровотечі. Також слід зазначити, що в дітей I підгрупи значення показників хоча й заходились в межах норми, але були дещо нижчі порівняно зі здоровими.

Результати дослідження системи гемостазу свідчать про циклічність змін показників в дітей із ШКК (табл. 2). Тоді як в дітей I підгрупи патологічних змін в системі гемостазу не виявлено ( $p>0,05$ ).

Таблиця 1

#### Середні значення деяких показників загального аналізу крові у дітей, хворих на неускладнену та ускладнену кровотечею виразкову хворобу

Показник	Норма	Група порівняння (n=30)	Основна група (n=50)	
			I підгрупа (n=30)	II підгрупа (n=20)
Еритроцити ( $10^{12}/\text{л}$ )	3,5-4,7	4,3±0,6	3,9±0,5	3,0±0,8*
Гемоглобін (г/л)	120,0-140,0	131,2±6,3	126,3±4,2	101,5±8,4*
Гематокрит (%)	36-48	42,2±0,8	37,3±0,5	30,6±1,2*

Примітка. \* - різниця вірогідна щодо дітей I підгрупи та групи порівняння ( $p<0,05$ )

Таблиця 2

#### Середні значення показників систем згортання та протизгортання крові у дітей, хворих на неускладнену та ускладнену кровотечею виразкову хворобу

Показник (норма)	Основна група (n=50)		
	I підгрупа (n=30)	II підгрупа (n=20)	
		1-а доба*	5-а доба
Протромбіновий час (15-19 с.)	17,2±0,8	23,4±0,6	20,4±0,7
Тромбоцити ( $180-320 \times 10^9/\text{л}$ )	288,4±23,8	196,5±34,2	238,2±31,6
Протромбіновий індекс (80-100 %)	89,1±5,3	55,3±8,2	79,2±7,1
Час рекальцифікації (60-120 с.)	83,2±10,6	102,6±21,8	94,5±15,2
Активований час рекальцифікації (50-70 с.)	57,2±4,4	72,5±3,2	64,1±2,1
Гематокрит (36-48 %)	37,3±0,5	30,6±1,2	33,7±1,5
Фібриноген А (2,0-4,0 г/л)	3,5±0,8	1,9±0,9	2,4±0,6
Фібриноген Б (негативний)	негат.	негат.	негат.

Примітка. \* - різниця вірогідна щодо дітей I підгрупи ( $p<0,05$ )

При ШКК в крові дітей, хворих на ВХ, гіпокоагуляційні зміни більш виражені: відмічено вірогідне збільшення часу рекальцифікації, активованого часу рекальцифікації, протромбінового часу при зниженні рівня тромбоцитів та фібриногену А, однак подальше динамічне спостереження показало відновлення показників впродовж 4-6 діб постгеморагічного періоду.

Слід зауважити, що при незначній крововтраті гіпокоагуляційні зміни не визначалися. Крім того, встановлено кореляційний зв'язок між ступенем активації системи згортання та тяжкістю

крововтрати ( $r=0,48$ ,  $p<0,05$ ).

Беручи до уваги труднощі оцінки тривалості гіперкоагуляційного періоду, можна вважати, що він триває не лише хвилини, а й години, що визначається тяжкістю та швидкістю кровотечі.

**Висновок.** Проведений аналіз системи гемостазу у хворих на виразкову хворобу дітей виявив зміни у пацієнтів із шлунково-кишковими кровотечами, вираженість яких залежить від ступеня крововтрати, швидкості та тривалості кровотечі. Цей факт дозволив виявити значимість показників системи гемостазу для визначення можливого ризику реци-

диву кровотечі та вибору тактики лікування.

**Перспективи подальших досліджень.** Для встановлення певних закономірностей та виді-

лення прогностичних факторів необхідно провести подальше дослідження показників гемостазу на більшій кількості пацієнтів.

#### Список використаної літератури

1. *The outcome of suspected upper gastrointestinal bleeding with 24-hour access to upper gastrointestinal endoscopy: a prospective cohort study* / C.H. Lim, D. Vani, S.G. Shah [et al.] // *Endoscopy*. – 2006. – V. 38. – P. 581-585.
2. *Механизмы острой постгеморрагической гиперкоагуляции* / Д.М. Зубаиров, И.А. Андрушко, Л.Д. Зубаирова, Г.Ю. Свинтенок // *Тромбоз, гемостаз и реолог.* – 2003. – № 1. – С. 27-31.
3. *Баранчук В.Н. Лечение острых желудочно-кишечных кровотечений в специализированном стационаре* / В.Н. Баранчук, А.В. Пичуев, О.Н. Скрябин // *Вестн. хирургии.* – 1992. – Т. 151, № 7-8. – С. 102-108.
4. *Баркаган З.С. Диагностика и контролируемая терапия нарушений гемостаза. Изд. 2-е доп.* / З.С. Баркаган, А.П. Момот. – М.: Ньюдиамед, 2001. – 296 с.
5. *Engelmann B. Intravascular tissue factor pathway a model for rapid initiation of coagulation within the blood vessel* / B. Engelmann, T. Luther, I. Muller // *Thromb. Haemost.* – 2003. – Vol. 89, № 1. – P. 3-8.

#### СОСТОЯНИЕ СИСТЕМЫ ГЕМОСТАЗА У ДЕТЕЙ С ЯЗВЕННЫМИ ЖЕЛУДОЧНО-КИШЕЧНЫМИ КРОВОТЕЧЕНИЯМИ

**Резюме.** Проведён анализ показателей системы гемостаза у детей с язвенной болезнью, осложнённой желудочно-кишечным кровотечением. Выявленные изменения показателей систем свёртывания и противосвёртывания крови у детей с желудочно-кишечными кровотечениями язвенного генеза зависят от тяжести кровопотери и продолжительности кровотечения, что позволяет выделить их в качестве факторов, определяющих риск развития рецидива кровотечения.

**Ключевые слова:** дети, язвенная болезнь, желудочно-кишечные кровотечения, система гемостаза.

#### CONDITION OF THE HEMOSTATIC SYSTEM IN CHILDREN WITH ULCERATIVE GASTROINTESTINAL BLEEDING

**Abstract.** The indicators of the hemostatic system in children with peptic ulcer complicated by gastrointestinal bleeding have been analyzed. Certain changes of coagulation and anticoagulation blood system in children with gastrointestinal bleeding of ulcerous genesis have been found to depend on the severity of blood loss and duration of bleeding, that can distinguish them as factors determining the risk of bleeding relapse.

**Key words:** children, gastrointestinal ulcers, gastrointestinal bleeding, hemostatic system.

Bukovinian State Medical University (Chernivtsi)

Надійшла 23.09.2014 р.

Рецензент – д.мед.н. Бодяка В.Ю. (Чернівці)

УДК 618.34/36-008.64:618.3-06:616.33

**О.К. Головачук, І.В. Каліновська***Кафедра акушерства і гінекології (зав. – проф. О.М. Юзько)**Буковинського державного медичного університету, м. Чернівці*

## ІМУНОЛОГІЧНІ ЗМІНИ У НАВКОЛОПЛІДНИХ ВОДАХ У ВАГІТНИХ ІЗ ГЕНІТАЛЬНИМИ ІНФЕКЦІЯМИ

**Резюме.** У статті наведено результати дослідження навколоплідних вод від вагітних із генітальними інфекціями. Імунологічне дослідження навколоплідних вод проводилось у 25 вагітних з неускладненою вагітністю та у 35 жінок групи високого ризику внутрішньоутробного інфікування плоду. При дослідженні навколоплідних вод визначали рівні  $\alpha$ - та  $\gamma$ -інтерферонів та інтерлейкін-4. Дослідження рівня цитокінів проводили методом імуоферментного аналізу (ІФА) із стандартним набором реактивів. Навколоплідні води набиралися під час пологів у пологовому залі. Співвідношення між рівнями  $\alpha$ - і  $\gamma$ -інтерферонів знижується до 2,31 раза, що свідчить про активне включення механізмів місцевої резистентності навколоплідних вод, підвищення імунної цитотоксичності та активності Т-лімфоцитів і макрофагів, що сприяє розрешенню запального процесу.

**Ключові слова:** генітальні інфекції, навколоплідні води, вагітні.

Основні задачі акушерства – створення оптимальних умов для здійснення жінкою функції материнства, збереження її здоров'я і забезпечення народження здорових дітей. Зниження, що спостерігається в Україні, народжуваності і зростання смертності обумовлене соціально-економічними причинами (нестабільна економічна ситуація, напружена психологічна обстановка, зниження рівня і якості життя) і не може бути вирішена тільки зусиллями установ охорони здоров'я. Однак в цих умовах найважливішою задачею є зниження перинатальної захворюваності і смертності. Недивлячись на певні досягнення в акушерстві і перинатології, основними з яких є зниження материнської та перинатальної захворюваності і смертності, відзначається постійна тенденція до збільшення кількості природжених захворювань, які детерміновані морфофункціональними порушеннями у фетоплацентарній системі, насамперед у матерів з обтяженим акушерсько-гінекологічним і соматичним анамнезом, а також ускладненим перебігом вагітності [1, 2]. Перинатальна смертність в Україні, незважаючи на деяке зниження впродовж останніх років, залишається високою порівняно з іншими економічно розвинутими країнами і перевищує 12‰ [3]. Не меншу значимість із медичної і соціальної точок зору має показник перинатальної захворюваності, який дотепер залишається досить високим. Загально визнано, що плацентарна

недостатність – симптомокомплекс, що супроводжує практично всі ускладнення вагітності. Її частота в пацієнток з гестозами становить до 66,3% [4, 5], з переносуванням вагітності – до 36,3%, зі звичним невиношуванням в анамнезі – 35%, із вірусною і бактеріальною інфекціями – 50-60% [6]. Ступінь і особливості впливу патологічних факторів і станів вагітної на плаценту і плід залежать не тільки від терміну гестації, тривалості впливу, але також і від стану компенсаторно-приспосувальних механізмів у фетоплацентарній системі.

Незважаючи на достатнє вивчення проблеми, дотепер не існує єдиної точки зору на особливості патогенезу порушень функціонального стану фетоплацентарного комплексу при різних ускладненнях вагітності, в тому числі за наявності генітальних інфекцій, не розроблені єдині методичні підходи до ранньої діагностики, відсутні стандарти обстеження і лікування вагітних з виявленими порушеннями.

**Мета дослідження:** з'ясувати імунологічні зміни у навколоплідних водах у вагітних із генітальними інфекціями.

**Матеріали і методи.** Імунологічне дослідження навколоплідних вод проводилось у 25 вагітних з неускладненою вагітністю та у 35 жінок групи високого ризику внутрішньоутробного інфікування плоду. При дослідженні навколоплід-

них вод визначали рівні  $\alpha$ - та  $\gamma$ -інтерферони та інтерлейкін-4. Дослідження рівня цитокінів проводили методом імуноферментного аналізу (ІФА) за стандартним набором реактивів. Навколоплідні води забиралися під час пологів у пологовому залі. Середній вік вагітних основної групи дослідження становив 25,2 роки, порівняно з контрольною групою 23,6 роки. Всі вагітні із генітальними інфекціями залежно від збудника були розподілені на дві підгрупи: вагітні з бактеріальною мікст-інфекцією (14 жінок), вагітні з бактеріально-вірусною мікст-інфекцією (21 жінка).

Слід вказати, що вагітні з плацентарною дисфункцією частіше ( $p < 0,05$ ) страждали на інфекційні захворювання, такі як гостра респіраторна вірусна інфекція, захворюваннями дихальних шляхів (пневмонії, бронхіти), а також захворюваннями шлунково-кишкового тракту. Різноманітні порушення менструальної функції (гіпоменструальний синдром, дисфункційні маткові кровотечі, гіперполіменорея, альгодисменорея) у вагітних із плацентарною недостатністю виявлялися значно частіше ( $p < 0,05$ ) ніж у жінок, які не мали цих ускладнень вагітності.

Так, нормальна менструальна функція в контрольній групі жінок мала місце у 89% випадків, проти 76,1% у вагітних із плацентарною недостатністю ( $p < 0,05$ ); запальні захворювання геніталій відповідно 8,0 і 20,7% ( $p < 0,05$ ), ерозія шийки матки 48,0 і 9,2 % ( $p < 0,05$ ), безпліддя в анамнезі 6,0 і 11,4%.

Наведені дані свідчать про певну значимість гінекологічних захворювань в анамнезі у виникненні плацентарної недостатності і порушенні розвитку плода, що знайшло відображення в роботах О.П. Крамаренко, Т.Г. Романенко (2011).

#### Результати дослідження та їх обговорення.

При проведенні дослідження вміст  $\alpha$ -та  $\gamma$ -інтерферонів та інтерлейкіна-4 в навколоплідних водах вагітних з виявленими генітальними інфекціями були розподілені на декілька підгруп, залежно від інфекційних збудників.

Забір навколоплідних вод проводився під час амніотомії в пологах або під час кесаревого розтину. Результати дослідження в навколоплідних водах  $\alpha$ - та  $\gamma$ -інтерферонів та інтерлейкіна-4 представлені в таблиці.

Як видно з таблиці, рівні  $\alpha$ -інтерферонів у вагітних із неускладненою вагітністю в 2,7 раза вище рівня  $\alpha$ -інтерферонів. У вагітних із виявленою мікст-інфекцією бактеріального походження рівень  $\alpha$ -інтерферону нижчий, ніж при неускладненому перебігу гестаційного процесу, а рівень  $\gamma$ -інтерферону – вищий, але вірогідної різниці в показниках нам встановити не вдалося. Співвідношення між рівнями  $\alpha$ - і  $\gamma$ -інтерферонів знижується до 2,31 раза, що свідчить про активне включення механізмів місцевої резистентності навколоплідних вод, підвищення імунної цитотоксичності та активності Т-лімфоцитів і макрофагів, що сприяє розриву запального процесу. Слід відмітити, вміст інтерлейкіна-4 в навколоплідних водах при виявленні в жінок з генітальною мікст-інфекцією бактеріального походження не вирізняється від такого при неускладненій вагітності. При мікст-інфекції бактеріально-вірусного походження відмічаються більш виражені зміни вмісту цитокінів в амніотичній рідині. Вміст  $\alpha$ -інтерферону знижується на 22,45% порівняно з неускладненою вагітністю, що вказує на послаблення протизапальної (деструктивної) цитокінової відповіді. Вміст протизапального цитокіну  $\gamma$ -інтерферону підвищується на 81,27%, що свідчить про посилення антивірусної цитотоксичної активності навколоплідних вод, активації Т-лімфоцитарної ланки, зниження активності В-лімфоцитарної ланки та зростання активності макрофагів. Співвідношення між рівнями  $\alpha$ - і  $\gamma$ -інтерферонів знижується до 1,36 раза (рисунок).

Вміст інтерлейкіну-4 підвищується порівняно з неускладненою вагітністю на 12,9%, що вірогідно вище, ніж у вагітних з бактеріальною мікст-інфекцією. Вказані зміни в характері цито-

Таблиця

#### Середні значення $\alpha$ -та $\gamma$ -інтерферонів та інтерлейкіна-4 в навколоплідних водах вагітних

Групи вагітних/показники	Контрольна група (n=25)	Вагітні з бактеріальною мікст-інфекцією (n=14)	Вагітні з бактеріально-вірусною мікст-інфекцією (n=21)	p
$\alpha$ -інтерферон (пкг/мл)	18,84±0,16	17,96±0,21	14,61±0,14	<0,05
$\gamma$ -інтерферон (пкг/мл)	6,94±0,04	7,76±0,02	12,58±0,04	<0,05
Інтерлейкін-4	9,52±0,04	9,66±0,06	10,75±0,04	<0,05

Примітка: p – критерій вірогідності



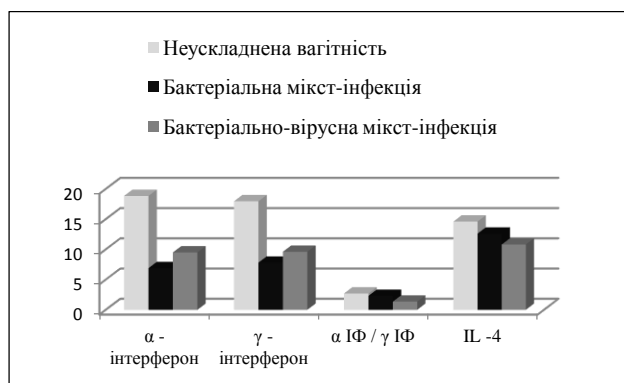


Рисунок. Вміст цитокінів у навколоплідних водах жінок обстеженої групи

кінової відповіді обумовлюють відносну стерильність навколоплідних вод при наявності ехографічної картини запального ураження тканин плідного яйця та плода. При зіставленні ультразвукової картини і результатів доплерометричного дослідження нами було виявлено, найбільші зміни вмісту цитокінів відзначались у вагітних із вираженими ехографічними змінами (зміни в плаценті, ехогенність навколоплідних вод, пієлоектазії). Наявність наведених змін потребує не тільки проведення специфічної антибактеріальної, але й імунокорегуючої терапії.

На основі результатів проведеного дослід-

дження нами були встановлені особливості патогенезу плацентарної недостатності при внутрішньоутробному інфікуванні. До них відносяться:

- розвиток синдрому інфікування навколоплідних вод і хоріоніту (плаценти);
- порушення інвазії трофобласта з порушенням кровотоку;
- зміни з боку внутрішніх органів плода;
- формування гіпоксії плода;
- пошкодження імунологічної резистентності навколоплідних вод.

**Висновки.** 1. Вміст інтерлейкіну-4 підвищується порівняно з неускладненою вагітністю на 12,9 %, що вірогідно вище, ніж у вагітних з бактеріальною мікст-інфекцією. 2. Вказані зміни в характері цитокінової відповіді обумовлюють відносну стерильність навколоплідних вод при наявності ехографічної картини запального ураження тканин плідного яйця та плода. 3. Отримані нами дані свідчать про необхідність своєчасної імунокорегуючої терапії при веденні вагітних з генітальними інфекціями та високим ризиком внутрішньоутробного інфікування плода.

**Перспективи подальших досліджень.** У подальшому планується розробка методів лікування з включення в план лікування імунокорегуючої терапії.

### Список використаної літератури

1. Кулавский В.А. Оценка иммунологических изменений у беременных высокого риска / В.А. Кулавский, А.А. Певцова // *Ультразвук. диагностика.* – 2011. – № 3. – С. 45-47.
2. Кулаков В.И. Роль новых технологий в акушерстве, гинекологии и перинатологии / В.И. Кулаков, В.А. Голубев // *Акушерство и гинеколог.* – 2012. – № 2. – С. 3-6.
3. Лизин А.М. Иммунологический статус вагітних з генітальними інфекціями / А.М. Лизин // *Укр. мед. альманах.* – 2011. – № 1. – С. 112-113.
4. Шалдун Д.Р. Прогнозування та профілактика перинатальних втрат на сучасному етапі / Д.Р. Шалдун // *ПАГ.* – 2012. – № 1. – С. 48-51.
5. Bonatz G. Stellenwert der pulsatilen Doppler-sonographie zur Diagnostik bei Verdacht auf Plazentainsuffizienz im Vergleich zu an-deren Untersuchungsparametern / G. Bonatz, E. Lorcher, D. Weisner // *Zentralbl. Gynakol.* – 2011. – V. 118, № 3. – P. 129-132.
6. Campbell S. New Doppler technique for assessing uteroplacental blood flow / S. Campbell, D. Griffin, J. Pearce // *Lancet.* – 2011. – № 2. – P. 675-677.

### ИММУНОЛОГИЧЕСКИЕ ИЗМЕНЕНИЯ В ОКОЛОПЛОДОВЫХ ВОДАХ У БЕРЕМЕННЫХ С ГЕНИТАЛЬНЫМИ ИНФЕКЦИЯМИ

**Резюме.** В статье приведены результаты исследования околоплодных вод беременных, страдающих генитальными инфекциями. Иммунологическое исследование околоплодных вод проводилось у 25 беременных с неосложненной беременностью и у 35 женщин группы высокого риска внутриутробного инфицирования плода. При исследовании околоплодных вод определяли уровни α- и γ-интерферонов и интерлейкин-4.

Исследования уровня цитокинов проводили методом иммуноферментного анализа (ИФА) со стандартным набором реактивов. Соотношение между уровнями α- и γ-интерферонов снижается до 2,31 раз, что свидетельствует об активном включении механизмов местной резистентности околоплодных вод, повышения иммунной цитотоксичности и активности Т-лимфоцитов и макрофагов, что способствует разрешению воспалительного процесса.

**Ключевые слова:** генитальные инфекции, околоплодные воды, беременные.

### IMMUNOLOGICAL CHANGES IN AMNIOTIC FLUID IN PREGNANT WOMAN WITH GENITAL INFECTIONS

**Abstract.** The article presents the results of examination of amniotic fluid in pregnant with genital infections. Immunological examination of amniotic fluid was conducted in 25 pregnant women with uncomplicated pregnancy and 35 women from the group of a high risk of intrauterine fetal infection. While studying amniotic fluid the levels of  $\alpha$ - and  $\gamma$ -interferon and interleukin-4 were detected. Cytokine level was studied by means of immune-enzyme analysis (IEA) with

the standard set of reagents. The ratio of  $\alpha$ - and  $\gamma$ -interferon decreases to 2,31 times, which is indicative of active involvement of the mechanisms of amniotic fluid local resistance, increase of immune cytotoxicity and activity of T-lymphocytes and macrophages, promoting inflammatory process resolution.

**Key words:** genital infection, amniotic fluid, pregnant woman.

Bukovinian State Medical University (Chernivtsi)

Надійшла 01.10.2014 р.  
Рецензент – проф. Кравченко О.В. (Чернівці)

УДК 616.127-008.061-3-099

**М.С. Гнатюк, О.Б. Слабий, Л.В. Татарчук***Кафедра оперативної хірургії та топографічної анатомії (зав. – проф. М.С. Гнатюк)**Тернопільського державного медичного університету імені І.Я. Горбачевського***МОРФОМЕТРИЧНА ХАРАКТЕРИСТИКА АРТЕРІЙ ШЛУНОЧКІВ  
СЕРЦЯ З РІЗНИМИ ТИПАМИ КРОВОПОСТАЧАННЯ**

**Резюме.** Комплексом морфологічних методів досліджені артерії шлуночків серця з різними типами кровопостачання. Встановлено, що морфометричні параметри досліджуваних судин залежать від особливостей розподілу вінцевих артерій. При лівовінцевому варіанті кровопостачання серцевого м'яза найвираженіша пропускна здатність досліджуваних судин виявлена у лівому шлуночку, при правовінцевому – у правому.

**Ключові слова:** типи кровопостачання серця, артерії, морфометрія.

Дослідження структури і функції неушкодженого серця, а також при патологічних станах на сучасному етапі ініціюється не тільки бурхливим розвитком кардіології, але й необхідністю об'єктивного та детального з'ясування морфогенезу даного органа в різних фізіологічних і патологічних умовах [1-3]. Дослідники в останні десятиліття все частіше звертають увагу та приводять неоднозначні дані про типи кровостачання серця. Незважаючи на варіабельність галуження вінцевих артерій та варіанти кровопостачання міокарда, для щоденної прозекторської практики рекомендують виділяти в основному три типи кровопостачання серцевого м'яза (переважно лівовінцевий, правовінцевий, рівномірний) [4, 5], які суттєво впливають на його структуру та відіграють важливу роль у розвитку адаптаційно-компенсаторних процесів при ураженні даного органа. Морфологи в останні роки все ширше у своїх дослідженнях використовують морфометричні методи, які дозволяють кількісно оцінити фізіологічні і патологічні процеси, що виникають в організмі та логічно інтерпретувати їх [6, 7].

**Мета дослідження:** морфометрично дослідити особливості структури артерій шлуночків серця при різних варіантах кровопостачання.

**Матеріал і методи.** Комплексом морфологічних методів вивчено артеріальне русло шлуночків серця 39 статевозрілих практично здорових свиней в'єтнамської породи, які були розподілені на 3 групи: 1-а група вміщувала 22 серця з переважно правовінцевим типом кровопостачання (56,4%), 2-а – 7 досліджуваних органів (18,0%) з домінуючим лівовінцевим типом кровопоста-

чання, 3-я – 10 сердець (25,6%) з рівномірним типом кровопостачання [4, 5]. Тварини знаходилися у звичайних умовах та раціоні віварію. Евтаназію дослідних тварин здійснювали кровопусканням в умовах тіопенталового наркозу. З лівого та правого шлуночків серця виготовляли мікропрепарати, які забарвлювали гематоксиліном і еозинном, за методами ван-Гізона, Маллорі, Гейденгайна, Вейгерта.

Морфометрично в лівому(ЛШ) і правому(ПШ) шлуночках серця щурів вивчалися дві групи інтрамуральних артерій: середні артеріальні гілки з зовнішнім діаметром 51-125 мкм, гілки дрібного калібру з зовнішнім діаметром 26-50 мкм [8]. При цьому враховували зовнішній (ДЗ) і внутрішній (ДВ) діаметри судини, товщину медії (ТМ), індекс Керногана – ІК (відношення площі просвіту до площі судини) [8], висоту ендотеліоцитів (ВЕ), діаметр їх ядер (ДЯ), ядерно-цитоплазматичні відношення в ендотеліоцитах (ЯЦВ), відносний об'єм ураження цих клітин (ВОУЕ). Вказані виміри артерій проводили на поперечних зрізах за допомогою гвинтового окуляр-мікрометра. Кількісні показники обробляли статистично. Обробка результатів виконана в програмному пакеті STATISTIKA. Різницю між порівнювальними величинами визначали за критерієм Манна-Уїтні [9].

**Результати дослідження та їх обговорення.** Світлооптичними дослідженнями мікропрепаратів шлуночків серця встановлено, що суттєвої різниці у структурі артерій досліджуваних груп не знайдено. В той же час морфометричними вимірами вказаних судин виявлено відмінності між

© Гнатюк М.С., Слабий О.Б., Татарчук Л.В., 2014

деякими морфометричними параметрами артерій лівого та правого шлуночків серця (табл. 1, 2). Так, всебічним аналізом кількісних характеристик артерій середнього калібру шлуночків серця встановлено, що їх зовнішні діаметри суттєво не відрізнялися між собою. При вивченні отриманих параметрів артерій лівого шлуночка з'ясовано,

що внутрішній діаметр (просвіт) вказаних судин виявився найбільшим у 2-й групі спостережень (серця з домінуючим лівовінцевим типом кровопостачання) і дорівнював ( $66,92 \pm 0,70$ ) мкм. Даний показник статистично вірогідно ( $p < 0,05$ ) на 6,4% перевищував аналогічний морфометрич-

Таблиця 1

**Морфометрична характеристика артерій середнього калібру шлуночків неуразеного серця статевозрілих свиней ( $M \pm m$ )**

Показник	Група спостереження		
	1-а	2-а	3-я
ДЗЛШ, мкм	90,2±1,1	90,9±1,2	89,8±1,5
ДВЛШ, мкм	62,9±0,9	66,92±0,70*	65,10±0,63*
ТМЛШ, мкм	16,35±0,21	15,96±0,18	16,14±0,12
ІКЛШ, %	48,60±0,63	54,20±0,60**	52,55±0,66**
ВЕЛШ, мкм	6,22±0,09	6,08±0,06	6,10±0,05
ДЯЛШ, мкм	2,84±0,03	2,80±0,03	2,80±0,04
ЯЦВЛШ	0,208±0,002	0,212±0,003	0,211±0,004
ВОУЕЛШ, %	2,24±0,03	2,30±0,03	2,25±0,05
ДЗПШ, мкм	88,4±1,2	88,3±1,1	88,18±1,10
ДВПШ, мкм	61,48±0,72	59,43±0,60*	59,80±0,63
ТМПШ, мкм	15,90±0,21	16,32±0,18	16,20±0,15
ІКПШ, %	48,30±0,63	45,30±0,57**	46,00±0,54
ВЕПШ, мкм	6,10±0,07	6,16±0,06	6,14±0,08
ДЯПШ, мкм	2,78±0,04	2,80±0,03	2,78±0,04
ЯЦВПШ	0,206±0,002	0,207±0,003	0,205±0,004
ВОУЕПШ, %	2,20±0,03	2,26±0,03*	2,24±0,04

Примітка. Зірочкою позначені величини, що статистично вірогідно відрізняються від аналогічних 1-ї групи спостережень

Таблиця 2

**Морфометрична характеристика артерій дрібного калібру шлуночків неуразеного серця статевозрілих свиней ( $M \pm m$ )**

Показник	Група спостереження		
	1-а	2-а	3-я
ДЗЛШ, мкм	35,98±0,42	36,20±0,45	36,10±0,45
ДВЛШ, мкм	23,42±0,27	25,30±0,24*	24,63±0,24*
ТМЛШ, мкм	6,36±0,07	6,10±0,05*	6,32±0,07
ІКЛШ, %	42,40±0,57	48,80±0,60***	46,55±0,54**
ВЕЛШ, мкм	6,14±0,05	6,10±0,07	6,12±0,06
ДЯЛШ, мкм	2,94±0,04	2,90±0,03	2,92±0,03
ЯЦВЛШ	0,230±0,003	0,226±0,04	0,228±0,03
ВОУЕЛШ, %	2,20±0,03	2,24±0,03	2,22±0,04
ДЗПШ, мкм	35,82±0,44	35,93±0,42	35,87±0,42
ДВПШ, мкм	24,78±0,27	23,30±0,24**	23,50±0,24**
ТМПШ, мкм	6,26±0,05	6,34±0,07*	6,30±0,06
ІКПШ, %	47,80±0,54	42,05±0,51***	42,90±0,48***
ВЕПШ, мкм	6,08±0,06	6,12±0,06	6,10±0,05
ДЯПШ, мкм	2,92±0,03	2,94±0,04	2,93±0,03
ЯЦВПШ	0,230±0,003	0,231±0,004	0,230±0,003
ВОУЕПШ, %	2,24±0,02	2,26±0,04	2,22±0,03

Примітка: Зірочкою позначені величини, що статистично вірогідно відрізняються від аналогічних показників 1-ї групи

ний параметр 1-ї групи спостережень ( $62,9 \pm 0,9$ ) мкм і на 2,8% такий же показник 3-ї групи. Індекс Керногана артерій середнього калібру лівого шлуночка, який вважають функціональним показником пропускної здатності судин [8], також виявився різним у досліджуваних групах спостережень. Так, у 1-й групі наведений морфометричний параметр дорівнював ( $48,60 \pm 0,63$ )%, а у 2-й групі – ( $54,20 \pm 0,60$ )%. Наведені цифрові величини статистично вірогідно ( $p < 0,01$ ) вирізнялися між собою і остання цифрова величина перевищувала попередню на 11,5%. У 3-й групі спостережень досліджуваній морфометричний показник досягав ( $52,55 \pm 0,66$ )% і виявився меншим за попередній на 3,0% і перевищував аналогічний параметр 1-ї групи на 8,1%. Варто зазначити, що товщина медії артерій середнього калібру лівого шлуночка у досліджуваних групах сердець суттєво між собою не вирізнялася. Не знайдено також істотної різниці у 1-й, 2-й та 3-й групах між такими морфометричними параметрами, як висота ендотеліоцитів досліджуваних артерій, діаметр їх ядер, ядерно-цитоплазматичні відношення у вказаних клітинах. Відносний об'єм ушкоджених ендотеліоцитів артерій середнього калібру лівого шлуночка у досліджуваних групах відповідно дорівнював ( $2,24 \pm 0,03$ ), ( $2,30 \pm 0,03$ ) та ( $2,25 \pm 0,05$ )%, що більшість дослідників пояснюють явищами апоптозу [7].

Внутрішній діаметр артерій середнього калібру правого шлуночка виявився найбільшим у серцях з правовінцевим типом кровопостачання ( $61,48 \pm 0,72$ ) мкм, у 2-й групі даний показник зменшився на 3,3% ( $59,43 \pm 0,60$ ) порівняно з попереднім, а у 3-й – на 2,7% ( $59,80 \pm 0,63$ ) мкм. Різні величини індексу Керногана вказаних судин правого шлуночка у досліджуваних групах підтверджували наведене вище. Високі показники даного морфометричного параметра у 1-й групі спостережень ( $48,30 \pm 0,63$ )% свідчили про найбільшу пропускну їх здатність порівняно з 2-ю та 3-ю групами спостережень, де індекс Керногана відповідно знизився на 6,2 та 4,8%. Інші морфометричні показники правого шлуночка у досліджуваних групах суттєво між собою не вирізнялися. Деякі дослідники особливу увагу звертають на ядерно-цитоплазматичні відношення у ендотеліоцитах, виражені зміни яких при різних фізіологічних та патологічних умовах вважають критерієм порушення структурного клітинного гомеостазу [10].

Майже аналогічні зміни кількісних показників встановлені при вивченні артерій дрібного калібру у шлуночках серця з різними типами крово-

постачання. Варто вказати, що виявлена різниця між досліджуваними морфометричними параметрами у 1-й, 2-й та 3-й групах спостережень була більш вираженою порівняно з попередніми судинами. Деякі автори встановлену різницю пояснюють важливішою роллю артерій дрібного калібру у кровопостачанні органів порівняно з більшими судинами [8]. Найбільшим внутрішній діаметр артерій дрібного калібру лівого шлуночка виявився у 2-й групі спостережень ( $25,30 \pm 0,24$ ) мкм і статистично вірогідно ( $p < 0,05$ ) перевищував аналогічний показник 1-ї групи на 8,0%, 3-ї – на 2,7%, а індекс Керногана – відповідно на 15,1 та 4,8%. Відомо, що масометричні та просторові параметри камер серця залежать від типів його кровопостачання. Маса лівого шлуночка, площа його ендокардіальної поверхні, об'ємні параметри домінують у серцях з переважно лівовінцевим типом кровопостачання, а правого шлуночка – при правовінцевому варіанті кровопостачання [11]. У зв'язку з наведеним, можна вважати, що фізіологічна пропускна здатність артерій шлуночків серця залежить від їх масометричних та просторових характеристик.

Внутрішній діаметр артерій дрібного калібру правого шлуночка та індекс Керногана виявився найбільшим у серцях з правовінцевим типом кровопостачання, а при переважно лівовінцевому типі кровопостачання зменшеними відповідно на 6,0 та 12,1%, а при рівномірному розподілі вінцевих артерій на 4,0 та 10,2%. З наведеного випливає, що фізіологічна пропускна здатність артерій частин серця залежить від особливостей його кровопостачання, що адекватно підтверджується кількісними показниками їх просвіту та індексом Керногана.

**Висновок.** Проведені кількісні морфологічні дослідження та отримані результати свідчать, що морфометричні параметри артерій середнього та дрібного калібрів у шлуночках серця неоднакові і залежать від особливостей кровопостачання серцевого м'яза. При переважно лівовінцевому варіанті кровопостачання серця найвираженіша пропускна здатність досліджуваних судин виявлена у лівому шлуночку, а при правовінцевому – у правому.

**Перспективи подальших досліджень.** Всебічне детальне вивчення структури артерій неушкодженого серця, особливостей їх ремоделювання при патологічних станах представляє перспективну проблему з метою її врахування при діагностиці, корекції та профілактиці різних уражень серця.

### Список використаної літератури

1. Кирьякулов Г.С. *Анатомия сложных врожденных пороков сердца* / Г.С. Кирьякулов, В.А. Васильев, Т.В. Бородий. – Донецк: БАО, 2000. – 328 с.
2. Силкина Ю.В. *Развитие проводящей системы в эмбриональном сердце человека* / Ю.В. Силкина // *Вісн. проблем біолог. та мед.* – 2011. – Вип. 2, Т. 2. – С. 249-250.
3. Forra M. *Echocardiographically-based left ventricular mass. How should we define hypertrophy?* / M. Forra, B. Duncan, L. Rohde // *Cardiovascular Ultrasound*. – 2005. – Vol. 2. – P. 17-21.
4. Коробкеев А.А. *Морфометрическая характеристика типов ветвления артерий сердца человека* / А.А. Коробкеев, В.В. Соколов // *Морфология*. – 2000. – Т.117, № 1. – С.34-36.
5. Кульчицкий К.И. *Сравнительная анатомия и эволюция кровеносных сосудов сердца* / К.И. Кульчицкий, О.Ю. Роменський. – К: Здоров'я, 1985. – 176 с.
6. Автандилов Г.Г. *Основы количественной патологической анатомии* / Г.Г. Автандилов. – М.: Медицина, 2002. – 240 с.
7. Гнатюк М.С. *Структурні та функціональні зміни міокарда при токсичному ураженні* / М.С. Гнатюк, А.М. Пришляк // *Здобутки клін. та експеримент. мед.* – 2001. – № 1(3). – С. 26-30.
8. Шорманов С.В. *Гистологические и ультраструктурные изменения печени при экспериментальном стенозе легочного ствола на стадии декомпенсации* / С.В. Шорманов, С.В. Куликов // *Морфология*. – 2010. – № 3. – С. 46-50.
9. Лапач С.Н. *Статистические методы в медико-биологических исследованиях Excell* / С.Н. Лапач, А.В. Губенко, П.Н. Бабич. – К.: Морион, 2001. – 410 с.
10. Саркисов Д.С. *Структурные основы адаптации и компенсации нарушенных функций* / Д.С. Саркисов. – М.: Медицина, 1997. – 230 с.
11. Гнатюк М.С. *Кількісна морфологічна характеристика серця з різними типами кровопостачання дослідних тварин* / М.С. Гнатюк, Л.В. Татарчук, О.Б. Слабий // *Фундаментальна та клінічна медицина*. – К: НМУ, 2014. – С. 22-27.

#### **МОРФОМЕТРИЧЕСКАЯ ХАРАКТЕРИСТИКА АРТЕРИЙ ЖЕЛУДОЧКОВ СЕРДЦА С РАЗЛИЧНЫМИ ТИПАМИ КРОВΟΣНАБЖЕНИЯ**

**Резюме.** Комплексом морфологических методов исследованы артерии желудочков сердца с различными типами кровоснабжения. Выявлено, что морфометрические параметры артерий желудочков сердца зависят от особенностей распределения венечных артерий. При левовенечном варианте кровоснабжения сердечной мышцы наиболее выраженная пропускная способность выявлена у артериях левого желудочка, а при правовенечном – правого.

**Ключевые слова:** типы кровоснабжения сердца, артерии, морфометрия.

#### **MORPHOMETRIC CHARACTER OF HEART VENTRICLES ARTERIES WITH DIFFERENT TYPES OF BLOOD SUPPLY**

**Abstract.** Arteries ventricles of the heart with different types of blood supply were estimated by complex of morphological methods. It was established the morphometric parameters research vessels depend from peculiarities distribution coronary arteries. Best condition function arteries were observed in left ventricles of the hearts with left type of blood supply, with right type of blood supply – in right ventricle.

**Key words:** types of blood supply of the heart, arteries, morphometry.

I.Ya. Horbachevs'kyi State Medical University (Ternopil)

Надійшла 21.12.2014 р.  
Рецензент – проф. Хмара Т.В. (Чернівці)

УДК 615.471:617.55-089

**В.П. Польовий, Ф.Г. Кулачек, Я.В. Кулачек**

*Кафедра загальної хірургії (зав. – проф. В.П. Польовий)*

*Буковинського державного медичного університету, м. Чернівці*

---

### ПРИСТРІЙ ДЛЯ ДРЕНУВАННЯ ОЧЕРЕВИННОЇ ПОРОЖНИНИ ЗА ГОСТРОЇ ХІРУРГІЧНОЇ ПАТОЛОГІЇ

---

**Резюме.** Авторами проаналізовані різні випадки ускладненого післяопераційного періоду за гострої хірургічної патології та розроблено модифікований п'ятиканальний пристрій для проведення дренивання очеревної порожнини та локальної інтраабдомінальної мікроіригації.

**Ключові слова:** очеревина порожнина, пристрій, хірургічна патологія.

---

Проблема розвитку гнійно-септичних ускладнень за гострої хірургічної патології залишається досить актуальною проблемою хірургії. Особливе місце посідають травматичні ушкодження органів черевної порожнини з наступним розвитком інфекційних ускладнень в ранньому та пізньому посттравматичному післяопераційному періоді, що потребує розробки нових методів профілактики та лікування цих ускладнень [1-3].

Нами розроблений дренаж 5-канальний модифікований (Дренаж 5-КМ), який використовується для дренивання очеревинної порожнини та проведення локальної інтраабдомінальної мікроіригації антисептичними засобами.

Пристрій розширює можливості використання дренивання та санації очеревинної порожнини як компонент лікувально-діагностичних заходів. Крім того, удосконалено проведення локальної інтраабдомінальної мікроіригації з наступним динамічним контролем та попередженням розвитку інфекційних ускладнень з боку очеревинної порожнини.

Таке функціонування пристрою можливе завдяки тому, що за 10,0 см до дистального відділу дренивальної трубки розташовано 5 відгалужень поліхлорвінілових трубок значно меншого діаметра, мета яких лише підведення лікарського розчину (антисептика або антибіотика). Кожне із відгалужень має на кінці бічний отвір для попередження можливого закриття трубки фібрином або м'якими тканинами. Дві трубки мають довжину

10,0 см, що відповідає довжині кінцевого отвору основної трубки і, дві довжиною 15,0 см – для можливого підведення їх до більш віддалених ділянок очеревинної порожнини, які повинні дрениватися. Подовження двох мікроіригаційних трубок дозволяє збільшити ділянку дії локально підведених лікарських засобів. На відстані 10,0 см від проксимального кінця трубки відходить поліхлорвінілове відгалуження трубки від основної дренивальної трубки.

На рисунку представлено запропонований пристрій, який складається з поліхлорвінілової трубки – 1, ділянки з'єднання мікроіригаційних трубок – 2, дистальний кінець трубки з отвором – 3, бічний отвір – 4, короткі (10,0 см) мікроіригаційні трубки – 5, довгі (15,0 см) мікроіригаційні трубки – 6, бічний отвір – 7, конектор для можливості з'єднання шприца з трубкою – 8, загальний мікроіригаційний канал – 9. Дренаж 5-КМ використовується наступним чином: після обробки операційного поля розчином антисептику проводиться розтин шкіри та надсіканні підшкірних структур скальпелем. Затискачем проколюється черевна стінка, із середини черевної порожнини затискається проксимальний кінець дренажу 5-КМ затискачем і, виводиться назовні через отвір в черевній стінці. Дренивальна трубка занурюється в черевну порожнину обережно для уникнення можливого ятрогенного пошкодження внутрішніх органів та її дистальний кінець підводиться до місця можливого накопичення рідини

© Польовий В.П., Кулачек Ф.Г., Я.В. Кулачек Я.В., 2014

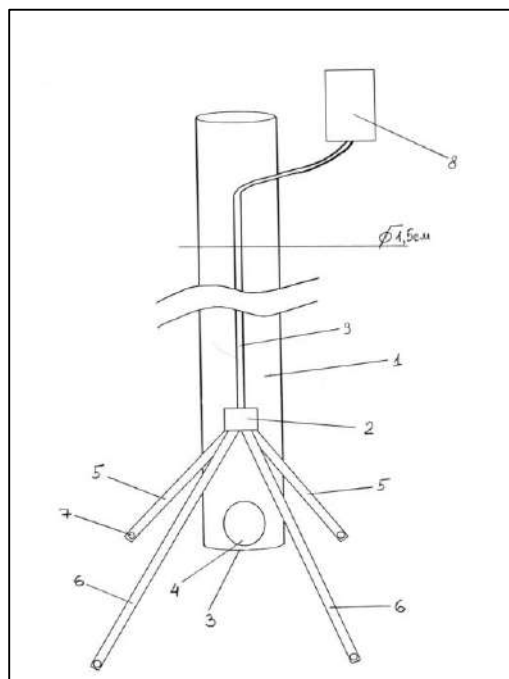


Рисунок. Дренаж 5-КМ (пояснення в тексті)

або ліквідованого патологічного процесу (гнійник, накопичення рідини, ділянки анастомозу, розкритої гематоми) та окремо розташовується кожний із чотирьох мікроіригаторів в ділянках, які потребують підведення лікарських засобів та можливістю відтоку вмісту через дренавальну трубку. Дренавальна трубка фіксується до шкіри за допомогою вузлового шва.

Запропонований дренаж 5-КМ дозволяє проводити профілактику розвитку інфекційних інтраабдомінальних ускладнень шляхом підведення лікарських засобів (антисептиків та антибіотиків).

При застосуванні запропонованого дренажу нами проведено 25 дренувань черевної порожнини: 18 – за тупої травми живота, 2 – з проникним пораненням живота, 5 – при перфоративній виразці шлунка, перитоніт. Післяопераційних ускладнень у даного контингенту хворих у післяопераційному періоді не спостерігали.

Отже, запропонований пристрій може широко використовуватися в хірургічній практиці.

#### Список використаної літератури

1. Алексеев С.А. *Абдоминальный хирургический сепсис* / С.А. Алексеев. – Минск: Юнипак, 2005. – 256с.
2. Брюсов П.Г. *Многоэтапная хирургическая тактика ("damage control") при лечении пострадавших с политравмой* / П.Г.Брюсов // *Воен.-мед. ж.* – 2008. – № 4. – С. 19-25.
3. *Післяопераційний абсцес черевної порожнини* / Є.М. Боровий, Ю.С. Семенюк, В.Ф. Денищук, С.В. Вовк // *Клін. хірург.* – 2003. – № 4/5. – С. 11.

#### УСТРОЙСТВО ДЛЯ ДРЕНИРОВАНИЯ БРЮШИННОЙ ПОЛОСТИ ПРИ ОСТРОЙ ХИРУРГИЧЕСКОЙ ПАТОЛОГИИ

**Резюме.** Авторами проанализированы разные случаи осложненного послеоперационного периода острой хирургической патологии и разработанный модифицированное пятиканальное приспособление с возможностью проведения дренирования брюшной полости и локальной интраабдоминальной микроиригации.

**Ключевые слова:** брюшная полость, приспособление, хирургическая патология.

#### THE DEVICE TO DRAIN THE ABDOMINAL CAVITY IN CASE OF ACUTE SURGICAL PATHOLOGY

**Abstract.** The authors have analyzed different cases of postoperative complications of acute surgical pathology. A modified five-channel device with the possibility to drain the abdominal cavity and perform local intra-abdominal microirrigation is elaborated.

**Key words:** abdominal cavity, device, surgical pathology.

Bukovinian State Medical University (Chernivtsi)

Надійшла 03.06.2014 р.

Рецензент – проф. Білокий В.В. (Чернівці)



УДК 617.55-089.844

**М.Г. Гнатюк, Ю.П. Петрук, М.В. Лянскорунський, С.І. Райчук, С.Ю. Шевченко,  
\*В.Ю. Бодяка**

*Відділення хірургії (зав. – к.мед.н. М.Г. Гнатюк) Старокостянтинівської центральної районної лікарні, Хмельницька область, \*Кафедра онкології та радіології (зав. – проф. О.І. Іващук) Буковинського державного медичного університету, м. Чернівці*

## СПОСІБ ПЛАСТИКИ СІТЧАСТИМ ТРАНСПЛАНТАТОМ ПІСЛЯОПЕРАЦІЙНОЇ ВЕНТРАЛЬНОЇ ГРИЖІ

**Резюме.** В даній статті представлено запропонований спосіб пластики передньої черевної стінки сітчастим трансплантатом з приводу післяопераційної вентральної грижі. За участю 46 пацієнтів клінічно доведено, що застосування запропонованого способу пластики передньої черевної стінки вірогідно зменшує тривалість даного етапу оперативного втручання, кількість післяопераційних ускладнень, знижує рівень внутрішньочеревного тиску та скорочує ліжко день, порівняно із загальновідомою технікою розташування сітчастого трансплантата – “Inlay”.

**Ключові слова:** післяопераційна вентральна грижа, сітчастий трансплантат.

Лікування післяопераційних вентральних гриж залишається одним із головних питань сучасної хірургії. Це обумовлено високою частотою виникнення даного ускладнення, особливо після ургентних оперативних втручань, незадовільними результатами хірургічного лікування, про що свідчить велика кількість рецидивів, які становлять від 10 до 45,5% [1-3].

Незадовільні результати лікування післяопераційних вентральних гриж сприяють росту великої кількості досліджень спрямованих на розробку нових методів пластики передньої черевної стінки та вдосконалення існуючих. Проте кожний із існуючих способів має певні недоліки, які безпосередньо впливають на результати лікування. Це значна травматизація тканин, порівняно більший час оперативного втручання, часте утворення гематом та сером, підвищення рівня внутрішньочеревного тиску (ВЧТ) в ранньому післяопераційному періоді [1, 3, 4].

**Мета дослідження:** розробити спосіб пластики передньої черевної стінки сітчастим трансплантатом та клінічно обґрунтувати його ефективність.

**Матеріали і методи.** Нами запропоновано спосіб пластики передньої черевної стінки із використанням сітчастих трансплантатів (патент України № 75491 від 10.12.12 р.). Даний спосіб полягає у тому, що після висічення післяопераційного рубця шкіри, останню виокремлюють від грижового мішка та ділянки в межах прямих

м'язів живота. Виконують видалення грижового мішка та зшивання країв дефекту м'язово-апоневротичного шару шляхом поздовжнього розтину та виокремлення присередньої частини передньої пластинки піхви обох прямих м'язів живота, створюючи два паралельних клапти у вигляді трапеції, основи яких обернені до середини (рис. 1).

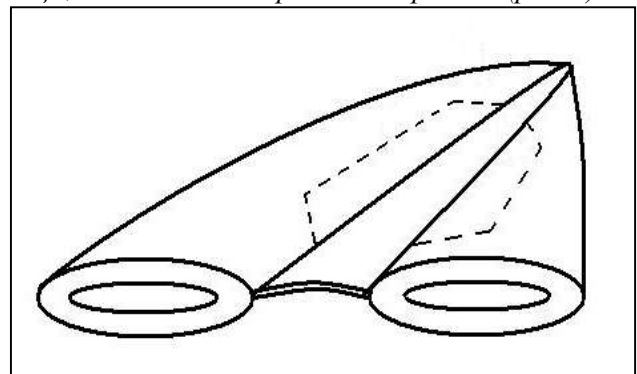


Рис. 1. Лінії розтину передніх пластинок піхв прямих м'язів живота

Завертаючи досередини вільні краї обох створених клаптів, з'єднують їх між собою за допомогою окремо вузлових швів. Поверх створених дефектів передніх пластинок піхв прямих м'язів живота розташовують сітчастий трансплантат та фіксують його до їх бічних країв окремо вузловими швами. Попередньо встановивши трубчасті дренажі в ділянку розташування сітчастого трансплантата, рану шкіри зшивають (рис. 2).

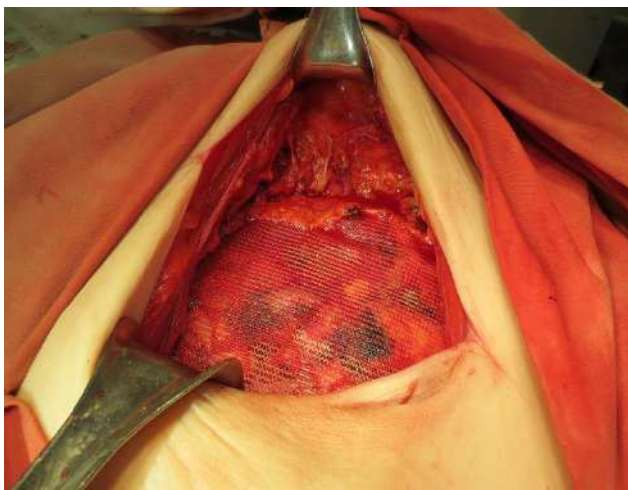


Рис. 2. Сітчастий трансплантат розташований на прямих м'язах живота та фіксований по периметру до бічних клаптів розсіченої передньої пластинки піхви обох прямих м'язів живота

З метою клінічного обґрунтування даного способу нами досліджено 46 хворих на післяопераційну вентральну грижу, які були розподілені на дві групи – порівняння та основну. Групу порівняння становило 18 осіб, яким було виконано пластику передньої черевної стінки, використовуючи загальновідомий спосіб розташування сітчастого трансплантата (техніка “Inlay”). Основну групу становило 28 пацієнтів, яким було виконано пластику передньої черевної згідно із запропонованим нами способом. Середній вік пацієнтів обох дослідних груп становив  $53,745 \pm 1,155$  років. Обидві групи пацієнтів були репрезентативні за віком та статтю, а також у всіх випадках пластику передньої черевної стінки використовували проленовий сітчастий трансплантат.

Ефективність методу оцінювали за такими критеріями, як тривалість виконання пластики передньої черевної стінки сітчастим трансплантатом, частота виникнення післяопераційних ускладнень, розвитку внутрішньочеревної гіпертензії (ВЧГ) в ранньому післяопераційному періоді, а також середній термін стаціонарного лікування.

Вимірювання рівня ВЧГ виконували через сечовий міхур, згідно із рекомендаціями Всесвітнього товариства з вивчення синдрому абдомінальної компресії, використовуючи запропонований нами пристрій [5].

Для оцінки ступеня ВЧГ використовували класифікацію, яка була узгоджена на конференції Всесвітнього товариства з вивчення синдрому абдомінальної компресії, згідно з якою при I ступені рівень ВЧГ становить 10-15 mmHg, при II ступені – 16-20 mmHg, при III ступені – 21-25 mmHg та при IV ступені – понад 25 mmHg [6].

Статистичну обробку отриманих результатів досліджень проводили на персональному комп'ютері з використанням електронних таблиць Microsoft Excel, а також програми IBM SPSS Statistics. З метою оцінки вірогідності різниці між відсотковими долями двох вибірок використовували критерій Фішера. Для порівняльного аналізу, при нормальному розподіленні незалежних груп застосовували критерій (t) Ст'юдента. Розбіжності отриманих результатів вважали статистично вірогідними при  $p < 0,05$ , що є загальноприйнятим у медико-біологічних дослідженнях, де  $p$  – рівень значущості.

#### Результати дослідження та їх обговорення.

Розташування сітчастого трансплантата безпосередньо на прямих м'язах живота сприяє порівняно швидкому утворенню сполучної тканини навколо нього, тим самим прискорює процес загоєння та значно знижує імовірність виникнення місцевих післяопераційних ускладнень, скорочує час оперативного втручання. Часткова заміна передніх пластинок піхв прямих м'язів живота на сітку призводить до зменшення рівня ВЧГ завдяки певному розтягненню передньої черевної стінки.

Середня тривалість виконання пластики передньої черевної стінки у пацієнтів групи порівняння становила  $69,722 \pm 3,105$  хвилин, що в 1,84 раза ( $p < 0,001$ ) перевищує показники основної групи ( $37,536 \pm 1,282$  хвилин).

Післяопераційні ускладнення в групі порівняння спостерігалися у 4 (22,2%) пацієнтів. Це гематома в ділянці імплантації сітчастого трансплантата, яка мала місце у двох осіб, серома та нагноєння рани. В основній групі післяопераційні ускладнення відмічені у 5 (17,9%) пацієнтів. В чотирьох випадках мала місце серома та в одному – відчуття стороннього тіла.

У пацієнтів групи порівняння частота розвитку ВЧГ I ступеня становила 22,2% (4 особи), що на 31,6% ( $p < 0,05$ ) менше ніж в основній – 53,6% (15 осіб). Різниця частоти ВЧГ II ступеня між обома групами пацієнтів невірогідна, проте у осіб групи порівняння вона вища. Частота розвитку ВЧГ III ступеня у пацієнтів групи порівняння становила 33,3% (6 осіб), а в основній – 10,7% (3 особи), що на 22,6% ( $p < 0,05$ ) менше.

Середній термін стаціонарного лікування пацієнтів групи порівняння становив  $11,722 \pm 0,647$  діб, а основної –  $9,464 \pm 0,347$  діб. Летальних випадків в обох дослідних групах не було.

Отже, запропонований метод пластики передньої черевної стінки із використанням сітчастого трансплантата виявився порівняно ефективнішим, оскільки його використання зменшує три-

валість даного етапу оперативного втручання в 1,86 раза ( $p < 0,001$ ), знижує кількість післяопераційних ускладнень – на 4,3% ( $p < 0,05$ ), частоту розвитку ВЧГ III ступеня на 22,6% ( $p < 0,05$ ) та скорочує ліжко день на 2,26 ( $p < 0,01$ ) доби.

**Висновок.** Запропонований спосіб пластики передньої черевної стінки сітчастим трансплантатом дає можливість порівняно швидко та надійно укріпити м'язово-апоневротичний

шар в ділянці грижового дефекту, а також знизити рівень ВЧТ у ранньому післяопераційному періоді.

**Перспективи подальших досліджень.** В подальшому вважаємо за доцільне удосконалити запропонований спосіб пластики передньої черевної стінки сітчастим трансплантатом у напрямку зниження рівня ВЧТ, а також запобігання розвитку місцевих післяопераційних ускладнень.

#### Список использованной литературы

1. Основные грыжесечения / [В.И. Ороховский, И. Гастингер, В.К. Гусак и др.]. – Ганновер-Донецк-Комтбус: МУНЦЭХ, КИТИС, 2000. – 236 с.
2. Miyauchi T. Repair of incisional hernia with prolene hernia system / T. Miyauchi, M. Ishikawa, Y. Tagami // J. Med. Invest. – 2003. – Vol. 50, № 1-2. – P. 108-111.
3. Патогенез и хирургическое лечение послеоперационных вентральных грыж : монография / [В.И. Белоконев, Т.А. Федорина, З.В. Ковалева и др.]. – С. : Перспектива, 2005. – 183 с. – (Трудные вопросы практической хирургии).
4. Пашинський Я.М. Абдомінальний компрамент – синдром, як ускладнення в лікуванні серединних післяопераційних вентральних гриж / Я.М. Пашинський // Biomedical and Biosocial anthrology. – 2008. – № 10. – С. 25-29.
5. Патент України на корисну модель 61803, МПК А 61 В 5/03. Спосіб вимірювання внутрішньочеревного тиску / Іващук О.І., Бодяка В.Ю.; заявник та патентовласник Буковинський державний медичний університет. – № и 2011 01361; заявл. 07.02.11; опубл. 25.07.11, Бюл. № 14.
6. Cheatham M.L. Results from the International Conference of Experts on Intra-abdominal Hypertension and Abdominal Compartment Syndrome. II. Recommendations / M.L. Cheatham, M. Malbrain, A. Kirkpatrick // Intensive Care Med. – 2007. – Vol. 33, № 6. – P. 951-962.

#### СПОСОБ ПЛАСТИКИ СЕТЧАТЫМ ТРАНСПЛАНТАТОМ ПОСЛЕОПЕРАЦИОННОЙ ВЕНТРАЛЬНОЙ ГРЫЖИ

**Резюме.** В данной статье представлено предложенный способ пластики передней брюшной стенки сетчатым трансплантатом при вентральной послеоперационной грыже. При участии 46 пациентов клинически применение предложенного способа пластики передней брюшной стенки достоверно уменьшает длительность данного этапа оперативного вмешательства, количество послеоперационных осложнений, уменьшает уровень внутрибрюшного давления и сокращает койко-день, в сравнении с общепринятой техникой расположения сетчатого трансплантата – “Inlay”.

**Ключевые слова:** послеоперационная вентральная грыжа, сетчатый трансплантат.

#### PLASTIC METHOD WITH WIRE GRAFT OF POSTOPERATIVE VENTRAL HERNIA

**Abstract.** The article presents a method of plastic surgical repair of the anterior abdominal wall with a wire graft in case of ventral hernias. With participation of 46 patients, it has been clinically proved that the suggested method of plastic surgical repair of the anterior abdominal wall reliably reduces the length time of the given stage of surgery, number of postoperative complications, decreases intra-abdominal pressure, and shortens bed-day when compared to «Inlay», a generally known technique of wire graft positioning.

**Key words:** postoperative ventral hernias, wire graft.

Starokostiantyniv Central Regional Hospital (Khmelnyskyi region),  
Bukovinian State Medical University (Chernivtsi)

Надійшла 01.10.2014 р.  
Рецензент – проф. Гринчук Ф.В. (Чернівці)

УДК 616.711-009.7-039.31:615.825

**І.М. Циркот, П.Є. Ковальчук, І.Г. Бірюк**

*Буковинський державний медичний університет, м. Чернівці*

## ДІАГНОСТИКА БОЛЬОВИХ СИНДРОМІВ ПОПЕРЕКОВОГО ВІДДІЛУ ХРЕБТА МЕТОДАМИ ПРИКЛАДНОЇ КІНЕЗІОЛОГІЇ

---

**Резюме.** Проведено диференційовану діагностику больових синдромів поперекового відділу хребта методами прикладної кінезіології. Здійснено аналіз клінічних груп пацієнтів, виявлено основні причини в механізмах формування вертеброгенного, нутрощового та змішаного больових синдромів поперекового відділу хребта. На прикладах пацієнтів з хронічними болями в поперековому відділі хребта доведена доцільність впровадження методів прикладної кінезіології в діагностично-лікувальний процес.

**Ключові слова:** больовий синдром, прикладна кінезіологія, поперековий відділ хребта.

---

Больові синдроми поперекового відділу хребта є однією з основних причин звернень до спеціалістів. Вони на другому місці по частоті звернень до лікарів в країнах Європи [1-4]. Нині не існує одностайної оцінки різноманітних механізмів, які беруть участь у розвитку дегенеративно-дистрофічних захворювань поперекового відділу хребта та супроводжуються больовим синдромом. Тому дана проблема продовжує залишатися недостатньо вивченою як у вітчизняній, так й в зарубіжній літературі [3, 5].

Вважають, що основними пусковими механізмами болю в поперековому відділі хребта є м'язово-тонічний та міофасціальний синдроми, що виникають унаслідок дегенеративно-дистрофічних змін в хребцево-рухових сегментах хребта [2, 3, 6, 7]. Ця думка настільки глибоко пронизує свідомість лікарів, що діагностичний пошук відбувається тільки в напрямі вияву змін в хребті. Проте, при діагностиці болю в поперековому відділі хребта, слід пам'ятати, що не завжди причиною болю в попереково-крижовій ділянці є патологія хребта. У 8-67% випадків виникає біль в спині, що віддзеркалює порушення функції внутрішніх органів [8-10]. Це, так звані, віддзеркалені больові синдроми при захворюваннях внутрішніх органів, де нутрошева патологія домінує при формуванні больового синдрому.

Тому, в повсякденній клінічній практиці необхідно проводити диференціальну діагностику больового синдрому поперекового відділу хребта. Тільки всебічне обстеження пацієнта дає змогу визначити пріоритетний механізм виникнення больового синдрому, допомагає провести якісне та ефективне лікування.

Мета дослідження: проаналізувати та узагальнити дані про пацієнтів з хронічним больовим синдромом в поперековому відділі хребта, сформулювати основні групи за характерними клініко-морфологічними ознаками та даними мануального м'язового тестування, визначити пріоритетні чинники в механізмах виникнення больових синдромів поперекового відділу хребта.

**Матеріал і методи.** На базі кабінету відновлювального лікування "МедАльтернатива" (м. Чернівці) за період із 2010 по 2014 роки було проведено лікування 148 пацієнтам із різноманітними захворюваннями опорно-рухового апарату. Переважну більшість (86 випадків) становили пацієнти з хронічними больовими синдромами поперекового відділу хребта, які тривали від 1 до 8 і більше місяців. Всі пацієнти отримували лікування в медичних закладах м. Чернівці та Чернівецької області, проте больовий синдром продовжував турбувати їх і був однією з основних причин звернення в "МедАльтернативу". Саме ця група хворих була предметом нашого дослідження.

© І.М. Циркот, П.Є. Ковальчук, І.Г. Бірюк, 2013

дження та аналізу.

Одним із основних методів діагностично-лікувального пошуку в нашій роботі були метод мануального м'язового тестування та оцінка функціонального стану м'язів (нормальний тонус, гіпотонус, гіпертонус). Метод мануального м'язового тестування забезпечував біологічно зворотній зв'язок з тілом пацієнта, давав змогу судити про функціональний стан м'язів та стан периферійної нервової системи [11, 12]. До пацієнтів були застосовані наступні діагностичні технології: мануальне м'язове тестування, перехресна терапевтична локалізація, провокація тулуба певним положенням (латерофлексія, ротація, флексія, екстензія).

Всім хворим було проведено МРТ або КТ поперекового відділу хребта. 72% хворих – були консультовані суміжними спеціалістами. Середній вік хворих становив 46,2 роки. В основному це були жінки 67(78%), чоловіків було 19(22%). На основі клініко-морфологічних показників всі хворі були розподілені на 2 групи.

До першої групи ввійшли 53(61,6%) пацієнти. Причиною больового синдрому в хворих цієї групи були структурні зміни поперекового відділу хребта (за даними МРТ та КТ – грижі та протрузії дисків на різних рівнях поперекового відділу хребта (L3-L4-L5-S1). Характерною ознакою в цієї групи хворих було відчутне зменшення больового синдрому при розвантаженні хребта та зміні положення тіла (на 3-5 балів за шкалою ВАШ). Такі больові відчуття, які змінювали свій характер у відповідь на механічну провокацію (латерофлексія, ротація, флексія, екстензія), розцінювалися нами як механічні болі вертеброгенного походження.

Другу групу становили 33(38,4%) пацієнти. У них біль був незначним, турбував постійно та не залежав від зміни положення тіла. Пацієнти відмічали незначне зменшення болю (1-2 бали за шкалою ВАШ) після помірного рухового навантаження. За даними МРТ та КТ – клінічно значимих морфологічних змін на рівні попереково-крижового відділів хребта у них не було виявлено. Больові відчуття у пацієнтів цієї групи ми називали біохімічними болями нутроцевого походження (нутроцева патологія була домінуючою у виникненні больового синдрому).

Отже, було виділено 2 клінічні групи: група з механічними болями вертеброгенного походження та група з біохімічними болями нутроцевого походження.

**Результати дослідження та їх обговорення.** Всім пацієнтам проводилася двобічна

оцінка функціонального стану основних м'язів нижніх кінцівок, таза та поперекового відділу хребта. В процесі діагностичних досліджень вдалось з'ясувати характерну закономірність: у пацієнтів з першої групи найчастіше визначали односторонню функціональну гіпотонію м'язів. У пацієнтів іншої групи функціональна гіпотонія м'язів була, як правило, двобічною. Одностороння гіпотонія м'язів у пацієнтів першої групи можна було аргументувати виявленими морфологічними змінами на МРТ та КТ. У пацієнтів іншої групи ми не спостерігали клінічно значимих змін за даними МРТ та КТ, але в анамнезі були відмічені захворювання внутрішніх органів (в основному – це були проблеми шлунково-кишкового тракту). Тому двобічна гіпотонія м'язів розцінювалася нами як індикатор порушення аферентного сигналу з рецепторів внутрішніх органів. Гіпераферентація імпульсів з внутрішніх органів приводила до інгібіції еферентного сигналу та проявлялася двобічною гіпотонією м'язів, асоційованих з внутрішніми органами.

Застосування техніки перехресних терапевтичних локалізацій допомогло нам виявити пріоритетні пошкодження [2,3,16]. Так, у першій групі хворих домінували вертебральні порушення, які проявлялися радикулопатіями та мали морфологічне підтвердження на МРТ, КТ. У пацієнтів цієї групи ми відмічали посилення функціонально гіпотонічних м'язів при здійсненні терапевтичної локалізації на рівні пошкоджених міжхребцевих дисків. Больовий синдром у цій групі хворих був вертебрального генезу.

У 21(24,4%) пацієнтів іншої групи, функціональна гіпотонія м'язів була обумовлена гіпераферентацією з інтерорецепторів внутрішніх органів. При терапевтичній локалізації на одному з внутрішніх органів (тонка кишка, товста кишка, нирка, сечовий міхур, репродуктивні органи) функціонально гіпотонічні м'язи відновлювали свій тонус – ставали нормотонічними. Больовий синдром у цій групі хворих був нутроцевого генезу.

У 12(13,9%) пацієнтів з цієї групи спостерігалась комбінація пропріо- та інтерорецепторних порушень. Так, після терапевтичної локалізації на внутрішньому органі – двобічна гіпотонія м'язів змінювалася на односторонню, що наштовкувало на думку про наявність латентних проблем на рівні поперекового відділу хребта. В таких випадках ми проводили додаткову перехресну терапевтичну локалізацію на хребцево-руховому сегменті. Це забезпечувало відновлення тонузу функціонально гіпотонічних м'язів. Як один із

додаткових способів діагностики прихованих проблем в поперековому відділі хребта, ми проводили провокацію з латерофлексією/ротацією тіла пацієнта. При цьому оцінювали тонус функціонально гіпотонічних м'язів на тлі терапевтичної локалізації в положеннях латерофлексії/ротації. Такий діагностичний підхід давав змогу виявити не тільки латентні проблеми в хребцево-рухових сегментах, але й допомагав визначити напрямок мануальної корекції даних сегментів. Слід зазначити, що саме в цю підгрупу ввійшли хворі з найбільш тяжкими, хронічними больовими синдромами поперекового відділу хребта. Больовий синдром у хворих цієї підгрупи був змішаного генезу (нутрощевовертебральний).

Відновлювальне лікування було проведено в пацієнтів обох груп відповідно до технологій прикладної кінезіології. На всіх етапах лікування ми здійснювали контроль за загальним станом пацієнта та динамікою відновлення функціонально гіпотонічних м'язів. Критеріями відновлення пацієнтів були: зникнення больового синдрому, нормотонічність гіпотонічних м'язів. Ілюстративним матеріалом до застосованих технологій

можуть бути наведені нижче клінічні приклади.

Хвора Б. 42 років, звернулась з скаргами на біль в поперековому відділі хребта, який іррадіює в ліву нижню кінцівку. Хворіє впродовж 4 років. В періоди загострень лікувалась амбулаторно. За останній рік частота загострень збільшилась. Була проведена КТ. Консультована нейрохірургом – рекомендовано оперативне лікування від якого хвора відмовилася. На рисунку 1 представлена томограма та опис КТ хворої Б. від 19.03.12 (до початку лікування в “МедАльтернативи”).

Провівши тестування м'язів хворої Б., виявили: двобічну гіпотонію квадратних м'язів поперекового відділу хребта, лівобічну гіпотонію чотириголового м'яза стегна, гіпотонію м'яз-натягувача широкої фасції. За даними клінічного дослідження та беручи до уваги пріоритетність пошкодження диску (за даними КТ) – пацієнтка ввійшла до першої групи. Хворій Б. було проведено індивідуально підібране амбулаторне лікування відповідно до методик прикладної кінезіології. За весь період відновлювального лікування частота звернень хворої Б. становила один візит на місяць. Больовий синдром в поперековому відділі хребта та клінічні прояви лівобічної

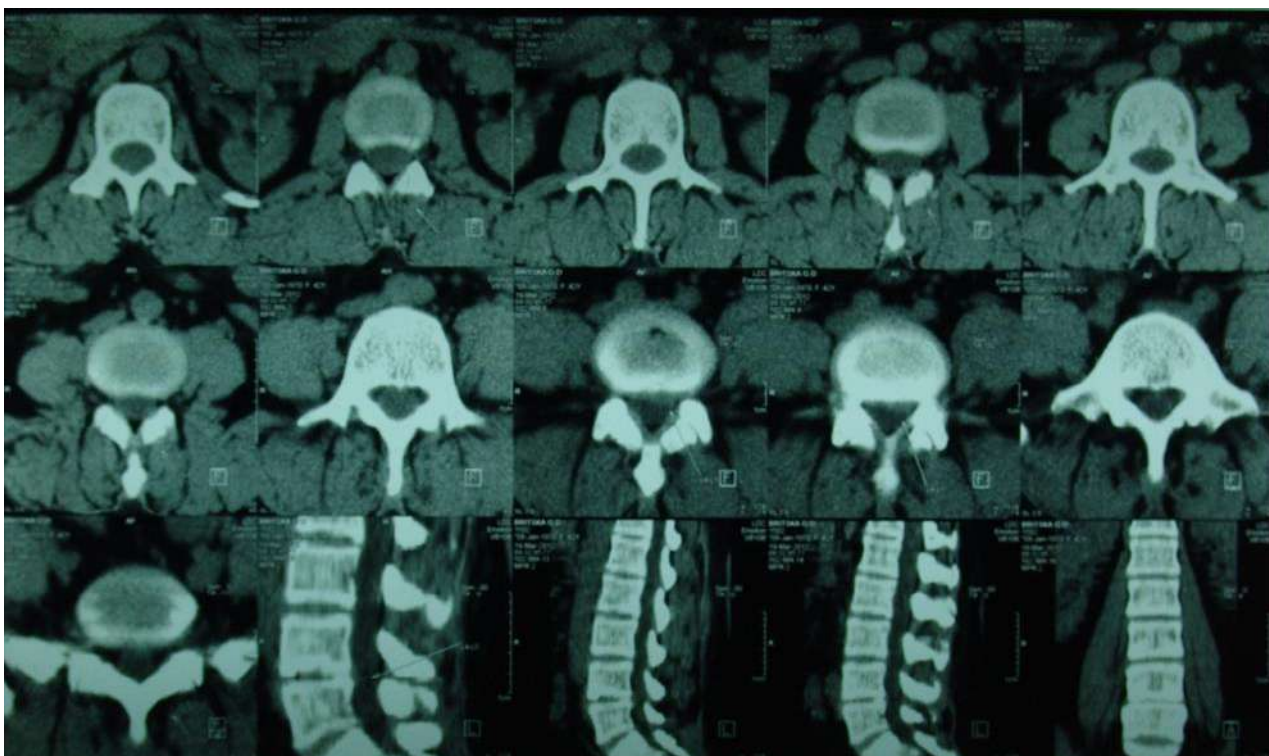


Рис. 1. Серії томограм: фізіологічний лордоз поперекового відділу хребта згладжений. Тіла хребців звичайної форми трабекулярної структури. Товщина кортикального шару задовільна. Наявне нерівномірне зниження висоти міжхребцевих проміжків. В сегменті L4-L5 – дорсальне випинання диску вузькою нижньою глибиною до 0,65 см, що звужує просвіт спинномозкового каналу до 0,95 см та нейрон-форамінального отвору, викликаючи компресію їх структур. На решту оглянутих проміжках дискогенної патології не виявлено. Паравертебральні тканини без особливостей. Заключення: КТ-ознаки грижі диску в сегменті L4-L5. Остеохондроз поперекового відділу хребта

радикулопатії L4-L5 вдалось ліквідувати за три тижні. Вся терапія була направлена на відновлення тонусно-силових характеристик гіпотонічних м'язів, тому загальний термін лікування становив п'ять місяців. Показником ефективності проведеного лікування були: відсутність скарг та клінічних проявів захворювання, відновлення тонусно-силових характеристик функціонально гіпотонічних м'язів, негативна перехресна терапевтична локалізація на пошкодженому сегменті/органі та позитивна динаміка за даними КТ. На рисунку 2 представлена КТ хворої Б. від 28.08.12 (після завершення основного курсу лікування в "МедАльтернативі").

Хвора повторно консультована нейрохірургом. Заключення нейрохірурга – показання до оперативного лікування відсутні. Рекомендовано динамічне спостереження лікуючого лікаря.

Ілюстративним матеріалом може бути ще один клінічний приклад.

Хворий З. 54 років, звернувся з скаргами на біль в поперековому відділі хребта, який іррадіює в праву нижню кінцівку. Хворіє впродовж 8 років. В періоди загострень лікувався стаціонарно та амбулаторно. До моменту звернення в "МедАльтернативу" було проведено МРТ поперекового відділу хребта. Опис МРТ хворого З. від 14.06.10 (до початку лікування в "МедАльтернативі"): на серіях сагітальних, коронарних та аксіальних МР-зрізів у режимах T1, T2 зважених зображень – відмічається субхондральний склероз замикальних пластинок, крайові остеофіти та деформація міжсуглобових фасеток і грижи Шморля поперекових хребців, нерівномірно

звужені міжхребцеві проміжки з вогнищами дегідратації дисків, у сегменті L4-L5 зміщення диску дозадю біля 6,0 мм та каудально 13,0 мм з двобічними форамінальними компонентами, більше праворуч, у сегментах L2-L3 і L3-L4 зміщення дисків дозадю до 5,0 мм, на рівні L2-L3-L4-L5 явища перифокального набряку та часткового звуження спинномозкового каналу на цьому рівні. Висновок: МРТ-ознаки остеохондрозу, деформуючого спондиліозу і спондилоартрозу в поперековому відділі хребта з низхідною грижею диску в сегменті L4-L5 і пролапсів L2-L3-L4 з частковим стенозуванням спинномозкового каналу та явищами епідуриту. Рекомендовано консультація вертебролога.

За даними клінічного дослідження, даними КТ – пацієнт увійшов до другої групи. Хворому З. було проведено комплексне лікування з корекцією біохімічного, структурного дисбалансів відповідно до технологій, які розроблені в кабінеті відновлювального лікування "МедАльтернатива". Отримано позитивну динаміку відновлювального лікування, досягнуто стійкої ремісії.

Наводимо опис КТ поперекового відділу хребта хворого З. у віддаленому періоді (через 3 роки після останнього загострення) – від 14.11.13: при КТ L2-S1 сегментів з кроком зрізів 4,0 мм – виявляється субхондральний склероз замикальних пластинок тіл хребців з ущільненням їх країв без лістезу та деструкцій. Склерозування фасет дуго-відроскових сполучень. Зниження міжхребцевих дисків зі зміщенням у L3-L4 сегментів дозадю дещо більше ліворуч на 4,0 мм і каудально, у L4-L5 сегменті зміщення

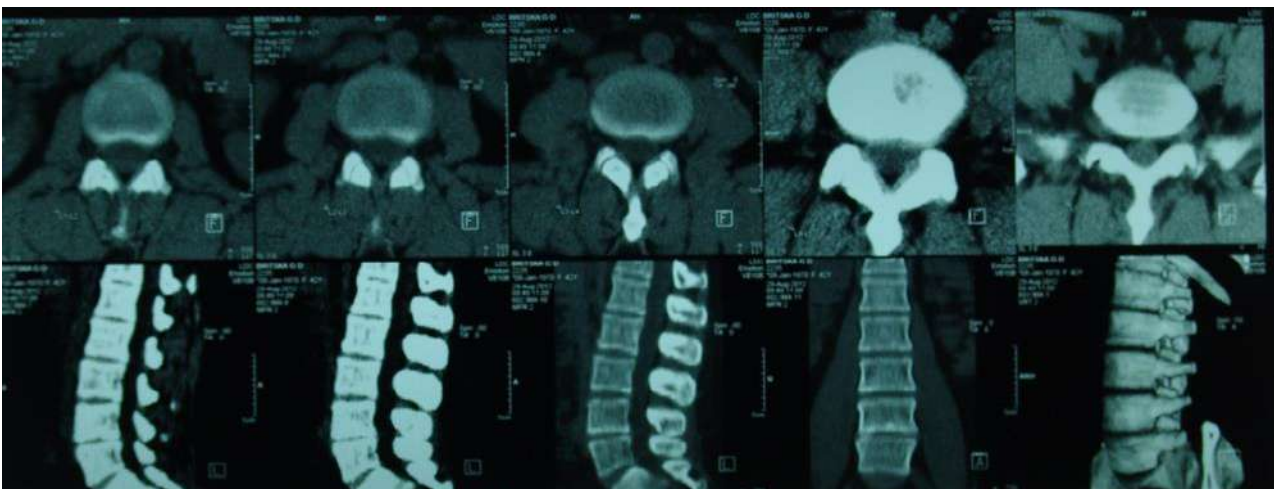


Рис. 2. Серії томограм: фізіологічний лордоз поперекового відділу хребта збережений. Тіла хребців звичайної форми трабекулярної структури. Товщина кортикального шару задовільна. Відмічається нерівномірне зниження висоти міжхребцевих проміжків. В сегменті L4-L5 наявне латеродорсальне пролабування диску лівою глибиною до 0,35 см, що звужує лівий нейрон-форамінальний отвір. На решту оглянутих сегментів дискогенної патології та звуження спинномозкового каналу не виявлено. Паравертебральні тканини без особливостей. Заключення: КТ-ознаки пролапсу диску в сегменті L4-L5. Остеохондроз поперекового відділу хребта

міжхребцевого диску дозду біля 2,0 мм. У L5-S1 сегменті – циркулярне зміщення міжхребцевого диску дозду біля 3,0 мм з частковим правобічним форамінальним компонентом. Висновок: КТ-картина грижи міжхребцевого диску L3-L4 сегмента та протрузій L4-L5, L5-S1 сегментів на тлі остеохондрозу, спондилоартрозу, сколіозу 1ст. попереково-крижового відділу хребта.

Отже, дані клінічні приклади ілюструють, що впроваджені методи кінезіологічної діагностики, корекції та реабілітації дають змогу виявити причину больового синдрому, забезпечують ефективність відновлювального лікування, суттєво покращують подальший працездатний та соціальний прогноз для пацієнтів.

**Висновки.** 1. Проведені дослідження показали, що хронічні больові синдроми поперекового відділу хребта можуть бути віддзеркаленням вертеброгенного 53(61,6%), нутрощового 21(24,4%) та нутрощово-вертебрального 12(13,9%) чинників і потребують диференційованого підходу в діагностиці та лікуванні хворих. 2. У 61,6% випадків клінічних спостережень виявлено однобічність функціональних м'язових гіпотоній, обумовлених пропріорецептивними порушеннями хребцево-рухових сегментів, що проявлялись радикулопатіями та мали морфологічне підтвердження на МРТ, КТ. Позитивна перехресна терапевтична локалізація на хребцево-руховому сегменті підтверджувала пріоритетність вертеброгенного больового синдрому. 3. Двобічна функціональна гіпотонія м'язів (у 38,4% випадків) виникала при порушенні нутрощово-моторних взаємозв'язків і була реакцією-відповіддю м'язів на гіпераферентацію з інтерорецепторів внутрішніх органів. Перехресна тера-

певтична локалізація на внутрішньому органі усувала функціональну гіпотонію м'язів і підтверджувала значимість нутрощового дисбалансу в етіопатогенезі розвитку больового синдрому в поперековому відділі хребта. 4. Комбінація пропріо- та інтерорецепторних порушень у частини пацієнтів другої групи (13,9%) проявлялася різноманітними варіантами м'язових гіпотоній, була найбільш складною для діагностики та вимагала додаткових діагностично-лікувальних прийомів. Больовий синдром у хворих цієї підгрупи був змішаного генезу (нутрощово-вертебральний). 5. Метод мануального м'язового тестування допомагав оцінити функціональний стан периферійної нервової системи, дисбаланс якої був обумовлений функціональною гіпотонією м'язів та больовим синдромом. Доцільно впровадити метод мануального м'язового тестування в протокол обстеження пацієнтів з больовими синдромами поперекового відділу хребта, як один із інформативних способів біологічно зворотного зв'язку з організмом пацієнта.

**Перспективи подальших досліджень.** Оцінка тонуно-силових характеристик функціонально гіпотонічних м'язів методами прикладної кінезіології може стати ще одним важливим критерієм в семіотиці захворювань опорно-рухового апарату. Доцільним є подальше вивчення та впровадження методів прикладної кінезіології (мануальне м'язове тестування, перехресна терапевтична локалізація, провокація положенням) в практичну охорону здоров'я, як одних із інформативних та ефективних засобів діагностики, лікування та профілактики захворювань, що проявляються болями в поперековому відділі хребта.

#### Список використаної літератури

1. Біль: керівництво для лікарів і студентів / За ред. акад. АМН М.М. Яхно. – М.: МЕДпресс-інформ, 2009. – 304 с.
2. Особенности ведения больных с хроническим вертеброгенным болевым синдромом пояснично-крестцовой локализации / А.В. Клименко, Ю.И. Головченко, Т.Н. Калищук-Слободин [и др.] // *Здоров'я України*. – 2007. – № 2(159). – С. 38-39.
3. Куприненко Н. Синдром боли в спине: дифференциальная диагностика и терапия / Н. Куприненко // *Новости медицины и фармации*. – 2007. – № 18(225). – С. 22-23.
4. Waddell G. Occupational health guidelines for them anagement of low back pain at work: evidence review / G. Waddell, A.K. Burton // *Occup. Med.* – 2001. – V. 51, № 2. – P. 124-135.
5. Продан А.И. Дегенеративные заболевания позвоночника / А.И. Продан, В.А. Радченко, Н.А. Корж. – Харьков.: ИПП “Контраст”, 2007. – 272 с.
6. Вертеброгенні больові синдроми попереково-крижового відділу хребта та їх лікування із застосуванням вітамінів групи В / С.М. Віничук, В.В. Бедрій, П.П. Уніч [та ін.] // *Укр. мед. часопис*. – 2007. – № 6(62). – С. 39-44.
7. Морозова О.Г. Острая боль в спине: подходы к терапии / О.Г. Морозова // *Здоров'я України*. – 2007. – № 6/1. – С. 22-23.
8. Шуляк А.Е. Висцеромоторные рефлексы в работах М.Р.Могендовича (обзор работ М.Р.Могендовича и его учеников) / А.Е. Шуляк // *Прикладная кинезиология*. – 2003. – № 1(2). – С. 53-55.
9. Дривотинов Б.В. Висцеро-вертебральный болевой синдром при поясничном остеохондрозе / Б.В. Дривотинов, А.И. Гаманович, С.М. Зубрицкий // *Военная мед.* – 2011. – № 2. – С. 139-143.
10. Дривотинов Б.В. Вертебро-



висцеральний і висцеро-вертебральний болевой синдром при остеохондрозі позвоночника / Б.В. Дри-  
вотин // Мед. ж. – 2010. – № 3. – С. 4-8. 11. Васильева Л.Ф. Новые подходы к патогенезу формиро-  
вания дисфункции мышечно-скелетной системы с позиции прикладной кинезиологии / Л.Ф. Васильева  
// Прикладная кинезиология. – 2007. – № 8-9. – С. 15-18. 12. Васильева Л.Ф. Гипотония мышц, мышеч-  
ный дисбаланс и боль / Л.Ф. Васильева // Прикладная кинезиология. – 2004. – № 2(5). – С.9-13.

#### ДИАГНОСТИКА БОЛЕВЫХ СИНДРОМОВ ПОЯСНИЧНОГО ОТДЕЛА ПОЗВОНОЧНИ- КА МЕТОДАМИ ПРИКЛАДНОЙ КИНЕ- ЗИОЛОГИИ

**Резюме.** Проведено дифференціальну діагно-  
стику болевих синдромів поясничного відділа  
позвоночника методами прикладної кинезіоло-  
гії. Осуществлен аналіз клінічних груп па-  
цієнтів, виявлені основні причини в меха-  
нізмах формування вертеброгенного, висце-  
рального і смешанного болевих синдромів по-  
ясничного відділа позвоночника. На прикладах  
пацієнтів з хронічними болями в поясничном  
відділі позвоночника показано цілесобразність  
введення методів прикладної кинезіології в  
діагностический і лічєбний процес.

**Ключевые слова:** болевой синдром, прикладная  
кинезиология, поясничный отдел позвоночника.

#### DIAGNOSTICS OF PAIN SYNDROMES OF THE LUMBAR SPINAL REGION BY AP- PLIED KINESIOLOGY METHODS

**Abstract.** Differential diagnostics of pain syn-  
dromes of the lumbar spinal region by means of ap-  
plied kinesiology methods was made. Clinical  
groups of patient are analyzed, the main causes of  
the mechanisms of formation vertebrogenic, visceral  
and mixed pain syndromes of the lumbar spinal re-  
gion are found. On examples of patients with chron-  
ic pain in the lumbar spinal region the application of  
applied kinesiology methods in the diagnostic and  
therapeutic process has been found to be reasonable.

**Key words:** pain syndrome, applied kinesiology,  
lumbar spinal region.

Bukovinian State Medical University (Chernivtsi)

Надійшла 18.11.2014 р.  
Рецензент – проф. Васюк В.Л. (Чернівці)

УДК 616.3-003.6-089.878-053.2:621.313.822

**О.Б. Боднар, Б.М. Боднар, Л.І. Ватаманеску. В.С. Хащук**

*Кафедра дитячої хірургії та отоларингології (зав. – проф. Б.М. Боднар)  
Буковинського державного медичного університету, м. Чернівці*

### СТОРОННІ ТІЛА ШЛУНКОВО-КИШКОВОГО ТРАКТУ (МАГНІТИ) У 4-РІЧНОЇ ДИТИНИ

**Резюме.** На сьогоднішній день із розвитком іграшкової продукції виникає безліч випадків проковтування сторонніх тіл дітьми, які зазвичай проходять по шлунково-кишковому тракту безсимптомно та без негативних наслідків. Найнебезпечнішими вважаються магнітні вироби, що призводять до тяжких ускладнень та оперативного втручання.

**Ключові слова:** шлунково-кишковий тракт, магніти, діти.

На сьогоднішній день із розвитком іграшкової продукції виникає безліч випадків проковтування окремих деталей дітьми, які, на щастя, зазвичай проходять по шлунково-кишковому тракту безсимптомно та без негативних наслідків. Найнебезпечнішими вважаються магнітні вироби, які призводять до тяжких ускладнень та оперативного втручання [1, 2].

Більшість випадків проковтування сторонніх тіл у дітей припадає на вік від 6 місяців до 3 років. У 10-20% сторонні тіла вилучаються ендоскопічним шляхом і тільки у 1% – оперативним, в межах якого в основному попадають магнітні сторонні тіла [3-5].

**Мета роботи:** визначення тактики обстеження та лікування дітей із сторонніми тілами травного тракту, особливо магнітами. Профілактичні заходи та міри безпеки.

**Матеріали і методи.** Наводимо клінічний випадок виникнення перфорації тонкої кишки, який ускладнений розлитим гнійним перитонітом, що виник у хлопчика 4 років, який напередодні проковтнув три магніти.

Хлопчик І., 4 років, поступав в дитяче хірургічне відділення 19.02.14 року, зі скаргами на різкі болі в животі, що виникли за 24 години до моменту госпіталізації. Спочатку біль був невизначеного характеру, потім поширився на весь живот. З анамнезу: батьки не підозрювали і не бачили, щоб дитина могла проковтнути сторонній пред-

мет, як виявилось пізніше дитина проковтнула його за 98 год до поступлення. При об'єктивному обстеженні стан дитини тяжкий. Шкіряні покриви бліді. Пульс 120 в 1 хвилину. Язик сухий, обкладений білим нашаруванням. Живіт в акті дихання участі не бере, дошкоподібно напружений, відмічається дефанс м'язів передньої черевної стінки, при пальпації різко болючий, симптом Щоткіна-Блюмберга позитивний на всій поверхні живота.

Загальний аналіз крові (19.02.14 р.): ер. – 3,7 Г/л; гемоглобін – 122 г/л; КП – 0,9; тромбоцити – 218 тис.; лейкоцити – 16,1 Т/л; еоз. – 0 %, пал. – 28 %; сегм. – 62 %; лімф. – 6 %; мон. – 4 %. ШЗЕ – 3 мм/год. Згортання крові: початок – 3' 45", кінець 4' 55". Загальний аналіз сечі (19.02.14р.) – показники в межах вікової норми.

Передопераційно виставлений діагноз: гострий деструктивний апендицит, розлитий перитоніт. Після проведення передопераційної підготовки під ендотрахеальним наркозом дитину прооперовано.

Протокол операції № 220 від 19.02.14 р.

Операція. Правобічна трансректальна лапаротомія. Резекція порожньої кишки з анастомозом кінець в кінець. Видалення сторонніх тіл (3 магніти). Ушивання перфоративних отворів клубової та сліпої кишок. Апендектомія. Лаваж та дренирування черевної порожнини.

Хід операції: після обробки операційного поля

© Боднар О.Б., Боднар Б.М., Ватаманеску Л.І., Хащук В.С., 2014

виконана правобічна трансректальна лапаротомія. Виділилось до 100 мл. гнійного вмісту. При ревізії органів черевної порожнини: в ділянці таза виявлений щільний інфільтрат, представлений сліпою кишкою, клубовою кишкою, пристінковою очеревиною та великим сальником. Частково гостро, а частково тупо – розділений. Червоподібний відросток вторинно змінений, гіперемований, судини ін'єковані. В ділянці купола сліпої кишки наявний перфоративний отвір, розмірами 0,5x0,5x0,4 см біля основи червоподібного відростка з нерівними та щільними краями, через який виділяється каловий вміст. При подальшій ревізії на відстані 40-50 см. від баугінієвої заслінки отвір розмірами 0,5x0,3x0,3 см з нерівними краями, через який виділяється вміст тонкої кишки. На відстані 50-60 см. від зв'язки Трейца також виявлено перфоративний отвір розміром 0,5x0,3x0,3 см по протибрижовому краю та отвір по прибрижовому краю кишки з щільними, інфільтрованими стінками. Виконано мобілізацію протяжністю 5,0-7,0 см. Проведено резекцію порожньої кишки з накладанням тонко-тонкокишкового анастомозу кінець в кінець вузловими, дворядними швами PDS 4/0. При пальпації висхідної ободової кишки виявлено стороннє тіло – “магніт”, у складі трьох компонентів. Інтраопераційно проведена оглядова рентгенографія ОЧП для констатації наявності одного чи більше сторонніх тіл (рис. 1). Магніт вилучено через сліпокишковий отвір (рис. 2). Останній ушитий дворядними вузловими швами – PDS 4/0. У зв'язку з наявністю вторинного апендициту: виконана типова апендектомія із зануренням кукси відростка під кисетний та Z-подібний швами. Гнійно-фібринозний вміст черевної порожнини евакуйовано електровідсмоктувачем. Лаваж черевної порожнини 1000 мл розчином Декасану, осушено. В підпечінкову ділянку та порожнину таза заведені гумові дренажі. Контроль гемостазу – сухо. Пошарово шви на рану. Асептична пов'язка.

**Препарат:**

1. Ділянка тонкої кишки довжиною до 7,0 см. з двома перфоративними отворами по протибрижовому та прибрижовій ділянках, стінки інфільтровані.

2. Червоподібний відросток, довжиною до 8,0 см, гіперемований, судини ін'єковані.

Післяопераційний діагноз: Сторонні тіла шлунково-кишкового тракту (магніти). Перфорації тонкої кишки. Вторинний катаральний апендицит. Розлитий гнійний перитоніт.

Післяопераційний період протікав без ускладнень. Отримував зацеф, метрогил, амікацин, ін-

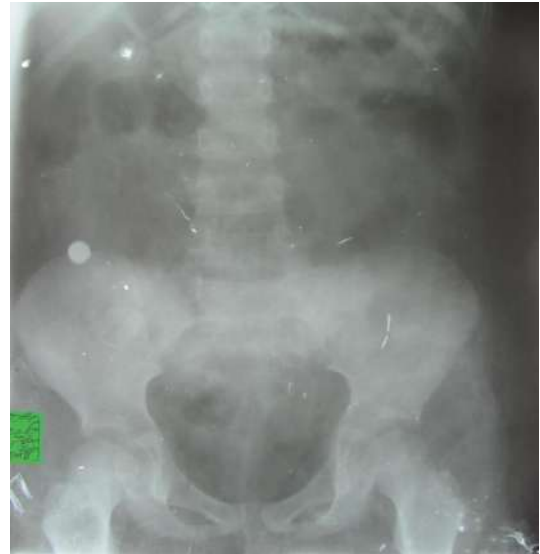

Рис. 1. Сторонні тіла у складі трьох магнітів знаходяться у висхідній ободовій кишці на рівні LIV, LV

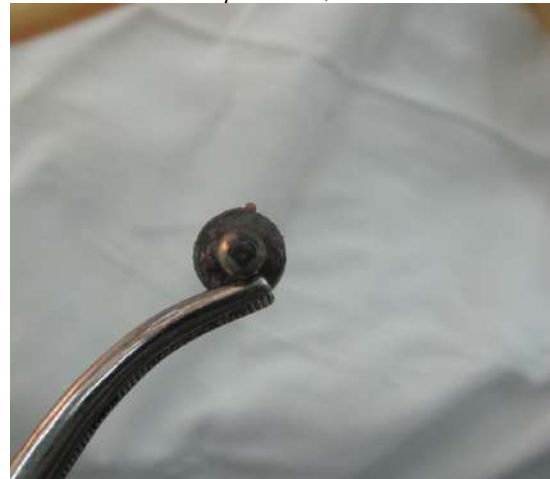

Рис. 2. Фото трьох магнітів з'єднаних між собою (дві плоскі деталі та одна кулькова)

фузійну терапію у віковому дозуванні. Середина рана чиста, загоїлась первинним натягом, на 8-му добу зняті шви. В задовільному стані виписаний.

Гістологічний висновок (від 25.02.14 року): препарат представлений всіма шарами. Десквамація слизового шару. У підслизовому та м'язовому шарах вогнищеві лейкоцитарні інфільтрати, вогнища некрозів.

**Результати дослідження та їх обговорення.**

Цікавість даного випадку полягає в тому, що не часто діти проковтують магніти, які є сильними агресорами та потребують невідкладного оперативного втручання при виявленні двох чи більше сторонніх тіл. Виправдана тактика невідкладного оперативного втручання на основі анамнестичних даних та при виявленні рентгенологічно сторонніх тіл – магнітів.

**Висновки.** 1. Лікарями дільничної педіатричної служби та сімейної практики необхідно проводити профілактичні заходи з батьками щодо попередження виникнення випадків проковтування сторонніх тіл дітьми, особливо магнітів. 2. При виявленні даних випадків термінова госпіталізація у

відділення дитячої хірургії для подальшого обстеження та лікування. 3. небезпечними є попадання у шлунково-кишковий тракт декількох магнітних сторонніх тіл чи магнітів разом із металевими деталями, які спричиняють тяжкі наслідки з розвитком перфорації кишок та каловим перитонітом.

#### Список використаної літератури

1. Магніти – агресивні сторонні тіла шлунково-кишкового тракту у дітей / О.О. Гришин, В.П. Припула, І.В. Коломоєць [та ін.] // Актуальні питання лікування дітей з хірургічною патологією: матер. наук.-практ. конф. з міжнародною участю. – К., 2012. – С. 52-54.
2. Wyllie R. Foreign bodies in the gastrointestinal tract / R. Wyllie // *Curr. Opin. Pediatr.* – 2006. – V. 18. – P. 563.
3. Сторонні предмети кишкового тракту у дітей / В.Ф. Рибальченко, О.Б. Доманский, Д.С. Акмолаєв [та ін.] // Актуальні питання лікування дітей з хірургічною патологією: матер. наук.-практ. конф. з міжнародною участю. – К., 2012. – С. 55-56.
4. Антонова Є.В. Случай длительного нахождения инородных магнитных тел в желудке / Є.В. Антонова, В.В. Холостова, Р.В. Халафов // *Дет. хирург.* – 2013. – № 2. – С. 52-53.
5. Uyemura M.C. Foreign body ingestion in children / M.C. Uyemura // *Am. Fam. Physician.* – 2005. – V. 72. – P. 287.

#### ИННОРОДНЫЕ ТЕЛА ЖЕЛУДОЧНО-КИШЕЧНОГО ТРАКТА (МАГНИТЫ) У РЕБЁНКА ЧЕТЫРЕХ ЛЕТ

**Резюме.** На сегодняшний день с развитием игровой продукции встречается много случаев проглатывания инородных тел детьми, которые проходят по желудочно-кишечному тракту безсимптомно и без негативных последствий. Более опасными считаются магнитные изделия, что приводят к тяжким осложнениям и оперативному вмешательству.

**Ключевые слова:** желудочно - кишечный тракт, магниты, дети.

#### FOREIGN BODIES OF THE GASTROINTESTINAL TRACT (MAGNETS) IN A 4-YEAR-OLD BOY

**Abstract.** Nowadays with development of toy products there are many cases of ingestion of foreign bodies by children, which normally pass through the gastrointestinal tract without symptoms and adverse consequences. Magnets are considered the most dangerous foreign bodies, leading to serious complications and surgical treatment.

**Key words:** gastrointestinal tract, magnets, children.

Bukovinian State Medical University (Chernivtsi)

Надійшла 19.11.2014 р.

УДК 611.976.013:616-007

**Т.В. Хмара, Я.М. Васильчишин\*, А.С. Гресько, І.Г. Бірюк\***

*Кафедри анатомії людини імені М.Г. Туркевича (зав. – проф. Б.Г. Макар), \*травматології, ортопедії та нейрохірургії (зав. – проф. В.Л. Васюк) Буковинського державного медичного університету м. Чернівці*

## **ОНТОЛОГІЯ ВРОДЖЕНИХ ВАД СКЕЛЕТУ КИСТІ**

---

**Резюме.** На підставі проведеного аналізу джерел літератури зроблена спроба узагальнити існуючі відомості про вроджені вади скелету кисті та запропоновано їх класифікацію і тлумачення згідно абетки.  
**Ключові слова:** кисть, вада розвитку, анатомія, людина.

---

Вроджені аномалії верхньої кінцівки є предметом глибокого вивчення багатьох напрямів медицини. Цією проблемою займаються ембріологи, генетики, дитячі хірурги, травматологи і ортопеди. Зацікавленість науковців і практичних лікарів питаннями морфогенезу та корекції природжених вад розвитку скелету верхньої кінцівки не випадкова. Вроджені вади розвитку скелета кисті, зумовлені генетичними факторами, можна розподілити на групи з вадами розвитку, що викликані порушенням закладок органів і тканин, порушенням диференціювання хрящової і кісткової тканини, або порушенням ендохондральної осифікації. Проблема виникнення та способів лікування вроджених вад розвитку кісток верхньої кінцівки у всіх аспектах надзвичайно є складною. У джерелах літератури [1-5] вроджені аномалії розвитку верхньої кінцівки поділяють на п'ять груп:

1. Вроджені ампутації кінцівки бувають двох видів:

а) амелія (amelia) – повна відсутність кінцівок, частіше трапляється відсутність однієї кінцівки – гемімелія (hemimelia) або її частини, відсутність або потовщення і вкорочення (аплазія) периферійних відділів кінцівок;

б) вроджена ампутаційна кукси дистального відділу кінцівки при нормальному формуванні її проксимального відділу;

2. Недорозвинення кінцівки (спотворений розвиток окремих сегментів або суглобів). Розрізня-

ють декілька форм недорозвинення кінцівки:

а) ектромелія (ectromelia) – значне недорозвинення окремого відділу або всієї кінцівки;

б) перомелія (peromelia) – мала довжина кінцівок при нормальних розмірах тулуба;

в) фокомелія (phokomelia) – недорозвинення проксимальних відділів кінцівки, а наявний надлишок шкіри і підшкірної клітковини за своїм виглядом нагадує ласту тюленя [6].

Такі дефекти кінцівці не виліковуються. У хворих із вродженими ампутаціями або частковим недорозвиненням кінцівки можливо тільки протезування.

3. Амніотичні перетяжки (амніотичні зрощення, тяжі Симонара) – волокнисті нитки (амніотичні тяжі), що виникають в плодовому міхурі (амніоні) і являють собою дуплікатуру амніотичної оболонки. Найчастіше вони виникають унаслідок запального процесу в матці.

У більшості випадків не порушують розвиток плоду і не перешкоджають нормальним пологам. Іноді амніотичні тяжі можуть обвивати, зв'язувати і здавлювати плід або пуповину, викликаючи різні вади розвитку, які називають синдромом амніотичних перетяжок [7]. Ці вроджені ниткоподібні втиснення сегментів кінцівок або пальців можуть бути циркулярними або на половину окружності сегмента. Діагностувати амніотичні перетяжки досить просто. Найчастіше трапляються перетяжки на гомілках, передпліччі, пальцях кисті.

© Хмара Т.В., Васильчишин Я.М., Гресько А.С., Бірюк І.Г., 2014

У деяких випадках на одному сегменті буває кілька перетяжок. Через глибокі перетяжки можуть утворитися трофічні порушення, які сприяють розвитку слоновості, часткового гігантизму, трофічних виразок та ін. Що стосується лікування амніотичних перетяжок, то воно, як правило, оперативне, особливо при виникненні ускладнень. В основному виконується одномоментне або двоетапне розсічення перетяжок зі шкірної пластикою дефекту. У разі виникнення глибоких перетяжок з ознаками порушення кровообігу в дистальних відділах пальців виконують ампутацію. В інших випадках лікування не потрібно.

4. Надлишковий ріст кінцівки чи вроджене вкорочення кінцівки – брахімелія (brachymelia). Брахімелія є одним із клінічних проявів синдрому Робінова [8, 9]. Надлишковий ріст кінцівки являє собою або гігантизм всієї кінцівки, або швидкий ріст частини кінцівки. Найчастіше спостерігається ураження нижньої кінцівки, а при частковому ураженні кінцівки спостерігається ураження її дистальних відділів, частіше – одного з пальців. За даними М.Н. Павлової і др. [10] уроджений частковий гігантизм верхніх кінцівок у дітей – рідкісна і тяжка вада розвитку, клінічними проявами якої є значне збільшення одного чи декількох пальців (макродактилія), рідко – всієї верхньої кінцівки (частковий або парціальний гігантизм).

5. Вроджені несправжні (хибні) суглоби.

Як зазначають І.А. Руденко та ін. [11], причиною найтяжчих функціональних розладів кисті є вроджене або набуте каліцтво, яке призводить до втрати трудових навичок, а також до соціальної і економічної деградації хворих. У випадках вроджених аномалій розвитку кисті можлива адаптація хворого до наявного дефекту, але, зазвичай, вона неповноцінна внаслідок повної або часткової анатомічної відсутності функціональних структур. Вроджені вади розвитку і деформації кисті становлять від 0,1 до 1,94 на 1000 новонароджених. Вроджені вади розвитку кисті можуть бути як спадково зумовлені, так і виникати внаслідок патологічного впливу екзогенних факторів на ембріон (ембріопатії) або плід (фетопатії). Слід зазначити, що в джерелах літератури трапляються фрагментарні дані про різні вроджені вади скелету кисті.

Вроджені вади розвитку кисті, що потребують хірургічного лікування, можна об'єднати в три клінічні групи:

1) гіпоплазії – до цієї групи відносяться аномалії, які супроводжуються різним ступенем недорозвинення анатомічних структур кисті – кіс-

ток кисті та їх з'єднань, сухожилків, м'язів, судин, нервів: синдактилія, брахідактилія, камптодактилія, амніотичні деформації, ектродактилія, олігодактилія, гіпоплазія великого пальця;

2) гіперплазії – в цю групу об'єднані вроджені вади, що супроводжуються наявністю додаткових анатомічних структур або їх гіпертрофією: полідактилія, гіперфалангія, макродактилія, гігантизм кисті;

3) синдроми – до цієї групи належать вроджені вади кисті гіпо- і гіперпластичного типу поєднано з комплексом типових уроджених дефектів і вад розвитку інших локалізацій організму: акроцефалосиндактилія, артроміодисплазія, синдроми Робена, Поланда, Марфана, Шарко-Марі-Тута, Мафучі та ін.

Серед вроджених вад розвитку кисті у дітей найбільш часто виявляються синдактилія, полідактилія, клінодактилія, амніотичні перетяжки і брахідактилія [12]. У доступній літературі також є поодинокі повідомлення про групу синдромів множинних вад розвитку [13-15]. Зокрема, описані випадки синдрому акроцефалосиндактилії, основними ознаками яких є акроцефалія (“баштовий череп”), як наслідок передчасного краніостенозу, і синдактилія. Виділяють декілька форм акроцефалосиндактилії, найбільш поширеними з яких є синдроми Апера, Пфайфера і Сетре-Хотцена [16].

На підставі проведеного аналізу джерел наукової літератури ми зробили спробу узагальнити існуючі відомості про вроджені вади скелету кисті та пропонуємо їх класифікації і тлумачення згідно абетки.

**Адактилія (adactylia)** – відсутність пальців спостерігається на одній чи обох кінцівках. Часто поєднується з іншими аномаліями, передусім з боку скелета тієї ж кінцівки, наприклад з відсутністю плечової або променевої кістки. Іноді адактилія виявляється одночасно з полідактилією, синдактилією.

**Арахнодактилія (arachnodactylia), або доліхостеномелія (dolichostenomelia)** – це комплекс симптомів спадкового захворювання сполучної тканини, який трапляється переважно у дівчат і характеризується тим, що пальці аномально подовжені і вузькі порівняно з долонею, тонкі і вигнуті, і нагадують ніжки (лапки) павука. Арахнодактилія є рідкісною вродженою аномалією розвитку, серед етіопатогенетичних чинників якої слід назвати гомоцистинурію (хвороба обміну білків), синдром Марфана (автосомно-домінантне захворювання з групи спадкових патологій сполучної тканини) та інші рідкісні генетичні пору-

шення [17]. Діти, хворі на арахнодактилію, вирізняються вражаючою схожістю (кінцівки своєрідно подовжені та звужені, переважно у кистях і стопах – мавпяча кисть, стопа, передусім кінцеві фаланги, грудна клітка довга і вузька), в подальшому відмічається фізична відсталість і схильність до шкідливих звичок. Ця патологія не потребує специфічного лікування.

**Ахейрія (acheiria)** – відсутність кисті.

**Брахідактилія (brachydactylia), короткопалість** – недорозвинення або виражене вкорочення фаланг пальців. Виникає при відсутності або недорозвиненні фаланг пальців, внаслідок чого пальці дитини здаються набагато коротшими, ніж у нормі. Брахідактилія може бути і при наявності всіх фаланг у тих випадках, коли відзначається вкорочення кісток пальців кисті. Лікування полягає в призначенні консервативної терапії – ЛФК і масажу. При виражених формах брахідактилії рекомендується проведення різних реконструктивних операцій.

**Вилоподібна кисть (клевня рака)** – відсутність декількох пальців і, відповідно, п'ясткових кісток.

**Гіперфалангія (hyperphalangia), поліфалангія (polyphalangia)** – збільшення кількості фаланг пальців.

**Гіпоплазія великого пальця кисті** становить від 3,5 до 11% від усіх уроджених вад розвитку кисті. У теперішній час найбільш визнаною в світі є класифікація W. Blauth [18]. Автор виділяє п'ять ступенів гіпоплазії I пальця кисті:

I ступінь – незначне зменшення в розмірах I пальця, гіпоплазія *m. abductor pollicis brevis* et *m. opponens pollicis*.

II ступінь – великий палець представлений усіма кістковими структурами, однак їх розміри зменшені порівняно з нормою, відмічається звуження першого міжпальцевого проміжку, гіпоплазія або аплазія поверхневих м'язів *thenar*, нестабільність ліктьової обхідної зв'язки п'ястково-фалангового суглоба, іноді спостерігається нестабільність зап'ястково-п'ясткового суглоба великого пальця.

III ступінь – перший міжпальцевий проміжок звужений, аномалія розвитку м'язів *thenar*, а також довгих м'язів великого пальця. Цей ступінь, залежно від вираженості недорозвинення п'ясткової кістки, підрозділяють на три типи:

A – гіпоплазія I п'ясткової кістки, що має нормальну довжину, зап'ястково-п'ясткового суглоба великого пальця стабільний;

B – аплазія основи п'ясткової кістки, нестабільний п'ястково-фаланговий суглоб, тяжке недо-

розвинення сухожилків і м'язів;

C – збережена лише голівка п'ясткової кістки, відсутній сухожилково-м'язовий апарат пальця.

IV ступінь – “палець, який бовтається”.

V ступінь – відсутність I пальця.

**Гіпофалангія (hypophalangia)** – зменшення кількості фаланг пальців.

**“Дзеркальна кисть”** – рідкісна вроджена аномалія, що характеризується подвоєнням ліктьової кістки, відсутністю променевої і I пальця кисті, надлишковою кількістю пальців, як правило, розташованих симетрично відносно середньої лінії [19]. Окремі дослідники [20-22] пропонують цю деформацію називати “ульнарною (ліктьовою) дімелією”. У джерелах літератури описано понад 100 випадків “дзеркальної кисті”. Автори виділяють 5 різних типів “дзеркальної кисті”:

1 тип – ульнарна дімелія, клінічними проявами якої є полідактилія, при цьому передпліччя утворено двома ліктьовими кістками. Тип А: кожна кістка передпліччя добре сформована. Тип Б: преаксіальна ліктьова кістка не має шилоподібного відростка або спостерігається його гіпоплазія.

2 тип – проміжний, характеризується полідактилією, передпліччя утворено 2 ліктьовими кістками (одна з яких є рудиментарною) і 1 променевою кісткою.

3 тип – проміжний тип, при якому передпліччя сформовано 1 ліктьовою і 1 променевою кістками, спостерігається полідактилія. Тип А: променева кістка добре сформована. Тип Б: променева кістка гіпопластична.

4 тип – “дзеркальна кисть” при різних синдромах характеризується двобічним ураженням, синполідактилією, при цьому виявляються “дзеркальні стопи” і вроджена деформація носа. Тип А: Sandrow синдром (передпліччя утворено 2 ліктьовими кістками) [23]. Тип Б: Martin синдром (передпліччя утворено 1 ліктьовою і 1 променевою кістками) [24].

5 тип – подвоєння кисті – повне подвоєння кисті, в тому числі й I пальця, з нормально розвиненим передпліччям.

**Дихейрія (dicheiria)** – подвоєння кисті.

**Істинний уроджений гігантизм кисті** – рідкісне ортопедичне захворювання (вперше описано Кляйном у 1824 р.), частота якого становить 0,9-2,1% усіх аномалій розвитку верхньої кінцівки. И.В. Шведовченко, А.Н. Бергалиев, О.Н. Соценко [25] виділяють три форми захворювання:

1-а форма – уражений сегмент збільшений

переважно за рахунок м'яких тканин, при цьому кісткова частина збільшена в меншій мірі як за довжиною, так і за об'ємом. Збільшення м'яких тканин локалізується в основному на долонній поверхні, передусім в ділянці підвищення великого пальця, спотворює форму сегмента і призводить до різкого обмеження згинання в п'ястково-фалангових і міжфалангових суглобах, перерозгинанню в них, погіршує функцію хапання;

2-а форма – уражений сегмент кінцівки пропорційно збільшений, і переважно за рахунок кісткової частини. Спостерігається обмеження згинання у міжфалангових суглобах, часто виявляється клінодактилія у міжфалангових, п'ястково-фалангових суглобах у ліктьовий або променевий бік;

3-я форма характеризується збільшенням об'ємних розмірів фаланг і зап'ясткових кісток, без змін лінійних розмірів променів кисті. При цій формі спостерігається гіпертрофія коротких м'язів кисті, що призводить до значного розширення долоні, згинальним контрактурам і ліктьовій девіації в п'ястково-фалангових суглобах, значно порушена функція хапання.

**Ектродактилія (ectrodactylia)** характеризується відсутністю або недорозвиненням одного або декількох пальців кисті. Може поєднуватися з відсутністю п'ясткових кісток, а при центральному розташуванні дефекту утворюється розтвір, що розділяє кисть на дві частини [26-28].

1) типова ектродактилія – глибоке розщеплення кисті супроводжується відсутністю одного або декількох пальців, а іноді й однієї або декількох п'ясткових кісток;

2) нетипова ектродактилія – при цій формі анатомічна структура кисті практично не змінена, а розтвір слабо виражений і має вигляд збільшеного міжпальцевого проміжку.

**Камптодактилія (camptodactylia)** – згинальна контрактура V пальця кисті.

**Клінодактилія (clinodactylia)** характеризується викривленням пальців або спотворенням їх положення щодо осі кінцівки (пальці скошені медіально або латерально). Найчастіше вражаються 4-5 пальці обох кистей. Захворювання успадковується за автосомно-домінантним типом. Зовнішніми проявами є деформації фаланг пальців і порушення внутрішньосуглобових співвідношень. Захворювання досягає піку в період статевого дозрівання, надалі не прогресує. Лікування тільки хірургічне.

**Макродактилія (macroactylia)** – надмірно довгі пальці. В літературі трапляються поодинокі повідомлення про рідкісну фіброліпоматозну фо-

рму макродактилії, поєднану з фіброліпоматозом кишок [29].

**Макрохейрія (macrocheiria)** – збільшення кисті.

**Мікродактилія (microdactylia)** – надмірно короткі пальці.

**Мікрохейрія (microcheiria)** – зменшення кисті.

**Олігодактилія (oligodactylia)** – зменшення кількості пальців.

**Полідактилія (polydactylia)** – збільшення кількості пальців. Можливий повний і неповний розвиток додаткових пальців. Однією з причин виникнення таких дефектів є спадкова сімейна полідактилія. Полідактилія частіше за все успадковується за автосомно-домінантним типом, але іноді це анатомічне відхилення успадковується за автосомно-рецесивним типом [30-32]. Лікування оперативне, полягає у видаленні додаткового пальця. За статистикою популяційна частота – від 1:3300 до 1:630, при цьому зазначимо, що шестипалим народжується один новонароджений на 5000.

**Полісиндактилія (polysyndactylia)** – множинність пальців і їх зрощення.

**Роздвосна кисть (manus bifurcate).**

**Симфалангізм (sympalangismus)** або **симфалангія (sympalangia)** є рідкісною вадою, що супроводжується злиттям (зрощенням) однієї або декількох фаланг; характеризується відсутністю рухів у міжфалангових суглобах, атрофією м'яких тканин кисті і пальців. Часто поєднується з синдактилією.

**Синдактилія (syndactylia)** – зрощення пальців між собою. Ця досить поширена патологія, становить половину всіх ортопедичних захворювань верхньої кінцівки і трапляється в 1-2 випадках на 3000 новонароджених. Зрощення пальців може бути повним і частковим, може спостерігатися зрощення двох і більше пальців. Дана патологія часто поєднується з іншими вадами і недорозвиненнями.

Розрізняють такі форми синдактилії:

1) шкірна форма трапляється найчастіше. Вона характеризується зрощенням пальців між собою на всьому протязі – від проксимальних до кінцевих фаланг. Частіше зростаються третій і четвертий пальці. При цьому можливий тільки спільний рух зрощених пальців;

2) перетинчаста форма – пальці зростаються, як правило, частково, а між ними формується перетинка, яка складається з двох листків шкіри. З'єднуватися можуть всі пальці кисті, але частіше – перший і другий. При цьому рухи в суглобах пальців збережені. У разі, якщо перетинка досить



велика, рухи пальців можуть бути автономними;

3) кісткова форма – зрощення пальців можливі як в ділянці однієї фаланги, так і впродовж усього пальця. При кінцевій формі синдактилії зростаються тільки нігтьові фаланги. При цьому визначається їх недорозвинення.

Ця патологія має досить сприятливий прогноз. Лікування тільки оперативне, із застосуванням шкірно-пластичних методів. Обов'язковою умовою успіху є формування міжпальцевої складки. Оптимальний вік для оперативного втручання – 5-6 років, але операція може бути проведена і раніше, особливо при кісткових формах синдактилії, коли створюються сприятливі умови для розвитку більш складних деформацій кінцевих фаланг при зростанні пальців кисті в довжину. У таких випадках спочатку створюються умови для нормального розвитку пальця, а потім оперативне лікування закінчується в повному обсязі.

**Таліпоманус (talipomanus)** – клишорукість.

**Трифалангія великого пальця кисті (triphalangia pollicis) або трифалангізм I пальця кисті** – рідкісне захворювання, що становить близько 3% від кількості всіх уроджених вад розвитку верхньої кінцівки, або 1 випадок на 25 тис. новонароджених. Найбільше визнання отримали праці V.E. Wood [33-35], в яких автор виділяє три варіанти цієї аномалії залежно від форми додаткової фаланги:

I тип – з дельтоподібною фалангою (phalanx deltoideus);

II тип – з прямокутною або трапецієподібною фалангою;

III тип – з повною фалангою.

На підставі клініко-рентгенологічного дослідження хворих інші дослідники [36-37] виявили гетерогенність уродженого трифалангізму I па-

льця кисті та запропонували таку класифікацію цієї патології:

I. Проста форма:

- 1) брахімезофалангеальна;
- 2) псевдотрифалангізм;
- 3) доліхофалангеальна;
- 4) перехідна.

II. Складна форма:

- 1) поєднано з гіпоплазією I променя;
- 2) поєднано з променевою полідактилією:
  - а) з ізольованим ураженням кисті;
  - б) з ураженням передпліччя та кисті.

**Шистохейрія (schistocheiria), хейрошиз (cheiroschisis)** – розщеплення кисті.

**Висновки.** 1. Внаслідок порушення розвитку мезенхіми на 4-8 тижнях пренатального періоду онтогенезу людини виникають наступні вади кісток верхньої кінцівки: недорозвиток, зрощення їх проксимальних або дистальних кінців, відсутність або недорозвиток анатомічних структур. 2. Уроджені вади розвитку кисті можна розділити на типові (самостійні нозологічні форми) і атипові (комбіновані з іншими захворюваннями). 3. Необхідно розглядати чотири клінічні групи вроджених вад розвитку кисті: гіпоплазії, гіперплазії, комбіновані та поєднані. 4. Системні або локальні ураження кісток кисті зумовлені наступними змінами: розвитку кісток, числа і розмірів мезенхімальних закладок, процесів хондро- і остеогенезу та мікроциркуляції. 5. Найбільш розповсюдженими уродженими вадами кісток кисті є полідактилія, олігодактилія та синдактилія.

**Перспективи подальших досліджень.** Вивчення морфологічних передумов виникнення вроджених вад скелету кисті може бути підґрунтям для розробки та обґрунтування нових способів їх хірургічної корекції.

#### Список використаної літератури

1. Dy C.J. *Embryology, diagnosis, and evaluation of congenital hand anomalies* / C.J. Dy, I. Swarup, A. Daluiski // *Curr. Rev. Musculoskelet. Med.* – 2014. – Vol. 7, № 1. – P. 60-67.
2. *Amelia: a multi-center descriptive epidemiologic study in a large dataset from the International Clearinghouse for Birth Defects Surveillance and Research, and overview of the literature* / E. Bermejo-Sánchez, L. Cuevas, E. Amar [et al.] // *Am. J. Med. Genet. C. Semin. Med. Genet.* – 2011. – Vol. 157C, № 4. – P. 288-304.
3. *Senes F.M. Correction of forearm deformities in congenital ulnar club hand: one-bone forearm* / F.M. Senes, N. Catena // *J. Hand. Surg. Am.* – 2012. – Vol. 37, № 1. – P. 159-164.
4. *Symmetrical upper limb peromelia and lower limb amelia associated with persistent omphalomesenteric duct: a case report* / S. Puvabanditsin, J. Savla, E. Garrow [et al.] // *Clin. Dysmorphol.* – 2011. – Vol. 20, № 2. – P. 102-106.
5. *Girsch W. Peromelia* / W. Girsch, F. Grill // *Handchir. Mikrochir. Plast. Chir.* – 2008. – Vol. 40, № 1. – P. 8-12.
6. *Phocomelia: a worldwide descriptive*

- epidemiologic study in a large series of cases from the International Clearinghouse for Birth Defects Surveillance and Research, and overview of the literature / E. Bermejo-Sánchez, L. Cuevas, E. Amar [et al.] // *Am. J. Med. Genet. C. Semin. Med. Genet.* – 2011. – Vol. 157C, № 4. – P. 305-320. 7. Amniotic band syndrome / P. Shetty, L.T. Menezes, L.F. Tauro [et al.] // *Indian J. Surg.* – 2013. – Vol. 75, № 5. – P. 401-402. 8. Suresh S. Robinow syndrome / S. Suresh // *Indian. J. Orthop.* – 2008. – Vol. 42, № 4. – P. 474-476. 9. Patton M. Robinow syndrome / M. Patton, A. Afzal // *J. Med. Genet.* – 2002. – Vol. 39, № 5. – P. 305-310. 10. Павлова М.Н. Врожденный частичный гигантизм верхних конечностей у детей / М.Н. Павлова, А.А. Беляева, Б.В. Гусев // *Арх. патолог.* – 1986. – Т. 48, Вып. 8. – С. 63-68. 11. Подовження кісток при вроджених та набутих каліцтвах кисті / І.А. Руденко, М.М. Краснопоров, В.Я. Шматко [та ін.] // *Вісн. ортопедії, травматолог. та протезування.* – 2004. – № 1. – С. 64-67. 12. Ломаченко И.Н. Пороки развития пальцев и кисти у детей / И.Н. Ломаченко, С.П. Козырева, А.Н. Пасынков // *Хирургия.* – 1995. – № 4. – С. 36-37. 13. Hayes I.M. Unilateral acheiria and fatal primary pulmonary hypertension in a girl with incontinentia pigmenti / I.M. Hayes, G. Varigos, E.J. Upjohn // *Am. J. Med. Genet. A.* – 2005. – Vol. 135, № 3. – P. 302-303. 14. Makrythanasis P. A novel homozygous mutation in FGFR3 causes tall stature, severe lateral tibial deviation, scoliosis, hearing impairment, camptodactyly, and arachnodactyly / P. Makrythanasis, S. Temtamy, M.S. Aglan // *Hum. Mutat.* – 2014. – Vol. 35, № 8. – P. 959-963. 15. The very rare aglossia adactyly syndrome with a novel finding of mental retardation / M. Seven, E. Yosunkaya, G. Guven [et al.] // *Genet Couns.* – 2012. – Vol. 23, № 1. – P. 81-85. 16. Чиркова Г.Н. Два случая синдрома акроцефалосиндактилии / Г.Н. Чиркова, Т.В. Сорокина, Н.В. Новиков // *Педиатрия.* – 2003. – № 3. – С. 100-103. 17. Inbar-Feigenberg M. Beals syndrome (congenital contractural arachnodactyly): prenatal ultrasound findings and molecular analysis / M. Inbar-Feigenberg, N. Meirowitz, D. Nanda // *Ultrasound Obstet. Gynecol.* – 2014. – Vol. 44, № 4. – P. 486-490. 18. Blauth W. Probleme der operativen Behandlung angeborener Unterschenkel pseudarthrosen / W. Blauth, A. Falliner // *Z. Orthop. Ihre Grenzgeb.* – 1989. – Vol. 127, № 5. – S. 531-548. 19. Агранович О.Е. Зеркальная кисть / О.Е. Агранович // *Рос. семейный врач.* – 2006. – Т. 10 – С. 13-16. 20. Classification of the mirror hand – multiple hand spectrum / M. Al-Qattan, A. Al-Thunayan, M. De Cordier [et al.] // *J. Hand Surg.* – 1998. – Vol. 23B, № 4. – P. 534-536. 21. Al-Qattan M. An unusual case of preaxial polydactyly of the hands and feet: a case report / M. Al-Qattan, F.K. Hashem, A. Al Malaq // *J. Hand Surg.* – 2002. – Vol. 27A, № 3. – P. 498-502. 22. Chingwundon J.O.M. Ulnar dimelia. Is it a true duplication of the ulna? / J.O.M. Chingwundon, M. Gupta, A. Scott // *J. Hand Surg.* – 1997. – Vol. 22B, № 1. – P. 77-79. 23. Sandrow R.E. Hereditary ulnar and fibular dimelia with peculiar facies. A case report / R.E. Sandrow, P.D. Sullivan, H.H. Steel // *J. Bone Jt. Surg.* – 1970. – Vol. 52A, № 2. – P. 367-370. 24. Martin R.A. Mirror hands and feet with a distinct nasal defect, an autosomal dominant condition / R.A. Martin, M.C. Jones, K.L. Jones // *Am. J. Med. Genet.* – 1993. – Vol. 46, № 2. – P. 129-131. 25. Шведовченко И.В. Клинико-радиологические параллели при врожденном гигантизме кисти у детей / И.В. Шведовченко, А.Н. Бергалиев, О.Н. Сосненко // *Вестн. травматолог. и ортопедии им. Н.Н. Приорова.* – 2002. – № 1. – С. 20-25. 26. Dhar R.S. Ectrodactyly-ectodermal dysplasia-cleft lip and palate syndrome / R.S. Dhar, A. Bora // *J. Indian. Soc. Pedod. Prev. Dent.* – 2014. – Vol. 32, № 4. – P. 346-349. 27. Mitul B.K. A Case of Ectrodactyly in a Neonate / B. Kalathia Mitul, A. Seta Avani // *J. Clin. Neonatol.* – 2013. – Vol. 2, № 3. – P. 151-152. 28. Shivaprakash P.K. Ectrodactyly, ectodermal dysplasia, and cleft lip/palate syndrome: A case report of “Incomplete syndrome” / P.K. Shivaprakash, V. Hrishikesh Joshi, Hina Noorani // *Contemp. Clin. Dent.* – 2012. – Vol. 3, Suppl.1. – P. 115-117. 29. Kenkare S. Macroductyly fibrolipomatosis presenting as a small bowel obstruction / S. Kenkare, B. Ainapurapu // *South Med. J.* – 2010. – Vol. 103, № 7. – P. 721. 30. Nguyen M.P. A case report of bilateral mirror clubfeet and bilateral hand polydactyly / M.P. Nguyen, E.A. Lawler, J.A. Morcuende // *Iowa Orthop. J.* – 2014. – Vol. 34. – P. 171-174. 31. Wang C. A new skill for treating unclassified thumb polydactyly: ablation via a periosteal incision / C. Wang, X. Huang, W. Tan // *Aesthetic Plast. Surg.* – 2012. – Vol. 36, № 4. – P. 928-933. 32. Khode S.R. Congenital vallecular cyst with polydactyly – A rare cause of stridor and failure to thrive / S.R. Khode, N. Gosrani, S. Golhar // *Med. J. Malaysia.* – 2014. – Vol. 69, № 2. – P. 101-102. 33. Wood V.E. Treatment of the triphalangeal thumb / V.E. Wood // *Clin. Orthop.* – 1976. – Vol. 120. – P.188-200. 34. Wood V.E. Polydactyly and the triphalangeal thumb / V.E. Wood // *J. Hand. Surg. Am.* – 1978. – Vol.

3, № 5. – P. 436-444. 35. Wood V.E. Congenital triangular bones in the hand / V.E. Wood, A.E. Flatt // *J. Hand. Surg. Am.* – 1977. – Vol. 2, № 3. – P. 179-193. 36. Агранович О.Е. Тератологические варианты врожденного трехфалангизма I пальца кисти у детей / О.Е. Агранович, И.В. Шведовченко, С.И. Голяна // *Вестн. травматолог. и ортопедии им. Н.Н. Приорова.* – 2003. – № 4. – С. 80-83. 37. Агранович О.Е. Врожденная гипоплазия I луча кисти / О.Е. Агранович // *Дет. хирург.* – 2009. – № 3. – С. 42-46.

#### ОНТОЛОГИЯ ВРОЖДЕННЫХ ПОРОКОВ СКЕЛЕТУ КИСТИ

**Резюме.** На основании проведенного анализа источников литературы сделанная попытка обобщить существующие сведения о врожденных пороках скелета кисти и предложена их классификация и толкование согласно азбуки.

**Ключевые слова:** кисть, пороки развития, анатомия, человек.

#### ONTOLOGY OF CONGENITAL DEFECTS OF THE HAND SKELETON

**Abstract.** Based on the analysis of literary sources, an attempt to summarize existing data on congenital defects of the hand skeleton has been made and their classification and interpretation according to the alphabet have been suggested.

**Key words:** hand, developmental defects, anatomy, man.

Bukovinian State Medical University (Chernivtsi)

Надійшла 19.11.2014 р.  
Рецензент – проф. Слободян О.М.

УДК 612.9:616.342-002.44]: 612.017.1

**С.В. Сокольник**

*Кафедра педіатрії та медичної генетики (зав. – проф. Т.В. Сорокман)  
Буковинського державного медичного університету, м. Чернівці*

## ДИФЕРЕНЦІЙНА ДІАГНОСТИКА АБДОМІНАЛЬНОГО БОЛЮ У ДІТЕЙ

**Резюме.** Проаналізовано причини та механізми розвитку абдомінального болю в дітей та наведена диференційна характеристика.

**Ключові слова:** діти, абдомінальний біль, етіологія, диференційна діагностика.

Абдомінальний біль в гастроентерології та абдомінальній хірургії – одна з основних проблем як з діагностичної, так і з лікувальної точок зору. Біль у животі є однією з найбільш частих скарг, що пред'являють діти та їх батьки, щодня стикаються лікарі багатьох спеціальностей та однією з провідних причин екстрених госпіталізацій дітей у гастроентерологічне та хірургічне відділення [1].

Однак визначення причини виникнення болю часто викликають труднощі не лише у амбулаторних умовах, але й у стаціонарі. Багато дітей із болями у животі неодноразово обстежуються у різних спеціалістів, їм виставляють різні діагнози, тоді як істина причина залишається невідомою.

Особливостями абдомінального болю в дітей є тяжкість описання дитиною своїх відчуттів, їх локалізації та іррадіації. Так, діти до 7 років здатні асоціювати любий дискомфорт у організмі з болем у животі. За даними літератури близько 23% дітей віком до 6 тижнів кричать в ночі, що пов'язано переважно з наявністю кишкової коліки; більше ніж половина дітей шкільного віку скаржаться на рецидивуючий біль в животі [2]. У 30-40% дітей абдомінальний біль проходить самостійно та не потребує медикаментозної корекції, однак у решти пацієнтів реалізується у хронічні захворювання гастродуоденальної ділянки [3]. Все це обумовлює актуальність проблеми абдомінального болю в педіатричній практиці та необхідність проведення ретельної диференціальної діагностики.

Згідно даних Міжнародної асоціації по вивченню болю (IASP), біль – це неприємне відчуття та емоційне хвилювання, що пов'язане з дійсним або можливим пошкодженням тканин або що описується в термінах такого пошкодження.

Біль – це суб'єктивне відчуття, сигнал небезпеки, що виникає як багатокомпонентна адаптаційна реакція організму на дію пошкоджувального фактору, тісно пов'язане з руховими, сенсорними, вегетативними, аналітичними, емоційними системами мозку.

Вважають, що передача больового імпульсу у новонароджених та дітей раннього віку утруднена у зв'язку з недостатньою мієлінізацією нервових волокон та те, що внаслідок незрілості кори головного мозку, больові імпульси безсвідомі та не залишаються у пам'яті [1]. Однак це протирічить даним про те, що здатність до передачі ноцицептивних імпульсів з'являється у плода з 24 тижня внутрішньоутробного розвитку; нейротрансмітери виявляються на 12-16 тижні гестації; комплекс кортикальних нейронів – 20 тижень; таламокортикальні взаємозв'язки розвиваються з 29 тижня та остаточно формуються до 37 тижня гестації. Отже, поступлення, передача та реакції на больові імпульси присутні й у плода, однак антиноцицептивна система (норепінефрин та серотонін) – з'являються на 6 тижень життя [4]. Крім того, доведено, що біль залишається у пам'яті, що пояснюється повною зрілістю до моменту народження ретикулярної формації та гіпоталамуса.

Причини виникнення абдомінального болю численні, а механізми різноманітні. Разом з тим, основні характеристики болю різної етіології (інтенсивність, локалізація, час виникнення, тривалість тощо) не мають суворої специфічності, часто схожі між собою, що може спонукати до виникнення помилок у діагностиці та виборі адекватного лікування. Визначення причини болю – найважливіше завдання лікаря, оскільки це визначає подальшу тактику ведення хворого та вибір ефективної терапії.

© Сокольник С.В., 2014

Проблема вивчення абдомінального болю полягає у складності взаємодії провідних факторів її виникнення, основними з яких є пошкоджувальний агент (травма, операція), конституційні особливості організму (імунологічні, вікові, психологічні), вплив оточуючого середовища.

За етіологічним чинником виділяють дві групи причин виникнення абдомінального болю: інтраабдомінальні (запалення органу – апендицит, холецистит, пептичні виразки, гастрит, ентерит, панкреатит тощо; функціональні захворювання шлунково-кишкового тракту – синдром подразнення кишок, функціональні розлади жовчного міхура та замикального апарату, функціональна диспепсія, функціональний абдомінальний біль; обструкції порожнистого органу – інтестинальна, біліарної та сечовидільної систем, маткова; ішемічних порушеннях – мезентеріальна ішемія, інфаркти кишок, селезінки, печінки, перекути органів тощо) та екстраабдомінальні (захворювання органів черевної порожнини – пневмонії, захворювання стравоходу; нейрогенні – Herpes zoster, захворювання хребта; метаболічні порушення – цукровий діабет, порфірія [5].

Виникнення болю є наслідком збудження рецепторів ушкодженої тканини. У механізмі регуляції болю беруть участь дві групи рецепторів: перша – соматичні больові механорецептори (ноцицептори), які мають високий поріг чутливості, стимуляція викликає відчуття болю; інша – нутрощеві полімодальні рецептори, які при слабкому подразненні передають інформацію про стан органу, при сильному – відчуття болю [6].

Перша група рецепторів розташована переважно у пристінковій очеревині, брижі, жовчних протоках та сечоводах; інша – у слизовій оболонці та гладенькій мускулатурі порожнистих органів [1, 7].

У зв'язку з чим за механізмом виникнення виділяють нутрощевий, пристінковий, іррадіюючий та психогенний абдомінальний біль.

*Нутрощевий біль* виникає у разі патологічних імпульсів у внутрішніх органах і передається через симпатичні волокна та поділяється на спастичний (спазм гладеньких м'язів шлунково-кишкового тракту; дистензійний (гіпомоторна дискінезія гладеньких м'язів та розтягнення порожнистого органу); перитонеальний (натягування капсули або листка очеревини); судинний. Пусковим фактором є швидке підвищення тиску в порожнистому органі та розтягнення його стінки, капсули паренхіматозних органів, судинні порушення. Ділянками сприйняття нутрощевого болю є епігастральна (при захворюваннях шлунка, дванадцяти-

палої кишки, підшлункової залози, печінки, жовчного міхура); періумбілікальна (при ураженні тонкої і сліпої кишок); гіпогастральна (при ураженні товстої кишки, органів малого таза) [4, 8].

*Пристінковий (соматичний) біль* обумовлений наявністю патологічних процесів у пристінковій очеревині і тканинах, які мають закінчення чутливих спинномозкових нервів (шкіра, підшкірна клітковина). Основними імпульсами для виникнення є ушкодження черевної стінки, перитоніт, абсцеси. Ділянками сприйняття пристінкового (соматичного) болю є епігастральна (пептична виразка, панкреатит, холедохолітаз); правий верхній квадрант живота (гепатит, холецистит, панкреатит); лівий верхній квадрант (панкреатит, периспленіт); правий нижній квадрант (апендицит, мезентеріальний лімфаденіт, дивертикуліт Меккеля); лівий нижній квадрант (дивертикуліт сигмоподібної ободової кишки) [2, 9].

*Іррадіюючий біль* – локалізується в різних ділянках, віддалених від патологічного вогнища. Виникає у тих випадках, коли імпульс нутрощевого болю надміру інтенсивний (наприклад, під час проходження каменя) чи у разі анатомічного ушкодження (наприклад, защемлення кишки) передається на ділянки поверхні тіла, які мають спільну корінцеву іннервацію з ураженим органом черевної порожнини. У разі підвищення тиску в кишках з'являється нутрощевий біль, який іррадіює у спину, у разі біліарної кольки – у спину, праву лопатку і плече. Прикладом є абдомінальний біль у дитини із пневмонією [10].

*Психогенний біль* виникає за відсутності нутрощевих чи соматичних причин, або ж якщо вони відіграють роль пускового чинника. Доведено, що тісний зв'язок депресії з хронічним абдомінальним болем виникає внаслідок загальних біохімічних процесів і, насамперед, недостатністю моноамінергічних механізмів. Основними ознаками такого болю є його тривалість, монотонність, дифузний перебіг і поєднання з болем іншої локалізації (головний біль, біль у спині, у всьому тілі). Нерідко психогенний біль зберігається після нівелювання болю іншого типу [11].

Варто зазначити, що не завжди абдомінальний біль є ознакою захворювання органів черевної порожнини: часто це є скаргою захворювань нирок, легень, плеври, серцевого м'яза.

Першочерговим питанням, яке постає перед лікарем, – характер абдомінального болю, оскільки біль в животі може виникати внаслідок хірургічної патології та бути результатом органічних або функціональних змін шлунково-кишкового тракту.

Клінічні ознаки болю обумовлені двома компонентами відчуттів: перший (корковий) – швидкий, короткотривалий, специфічний біль з критичною оцінкою його інтенсивності та ідентифікації, що вирізняється від інших відчуттів; інший (підкорково-стовбуровий та ретикулярної форми) – повільний, триваліший, стійкий біль дифузного нелокалізованого характеру, що часто супроводжується емоційною лабільністю [4].

За тривалістю абдомінальний біль поділяється на короткочасний (до 3 годин), що часто пов'язаний із моторними порушеннями, та тривалий (більше 3 годин) – запальними причинами [10].

Абдомінальний біль різниться також і за інтенсивністю: різкий, сильний та раптовий абдомінальний біль – ознака, як правило, гострої хірургічної патології органів черевної порожнини; незначний або помірний абдомінальний біль характерний для хронічної патології черевної порожнини та псевдоабдомінального болю, який виникає при інших захворюваннях, що потребує проведення ретельної диференційної діагностики. Незважаючи на тяжкість оцінки інтенсивності абдомінального болю, поведінка та зовнішній вигляд дитини в багатьох випадках допоможуть вірогідно оцінити ступінь інтенсивності больового синдрому [7].

Крім того, при оцінці абдомінального болю слід звернути увагу на зв'язок болю з прийомом їжі; зв'язок болю з актом дефекації; наявність симптомів “верхньої диспепсії” – відрижка, печія, нудота, блювота; порушення випорожнень.

Практичні лікарі виділяють три варіанти абдомінального болю: гострий, хронічний та псев-

доабдомінальний біль [9].

Гострий абдомінальний біль є, як правило, наслідком гострої хірургічної патології, травми або гострого інфекційного захворювання. Хронічний абдомінальний біль – біль, що триває більше 3 місяців і пов'язаний з хронічними захворюваннями органів травлення або їх функціональними розладами. Псевдоабдомінальний біль обумовлений захворюваннями, які не пов'язані з патологією органів черевної порожнини [12].

Слід зазначити, що майже всі пацієнти з хронічним абдомінальним болем раніше проходили обстеження, однак незважаючи на ретельний анамнез, фізикальне і повне обстеження діагноз не був встановлений.

Складним звичайно є проведення диференційної діагностики між абдомінальним болем органічного і функціонального походження. Це потребує проведення ретельного комплексного обстеження дитини. Але за даними деяких вчених, у 90% дітей із абдомінальним болем органічного захворювання немає і лише у 10% випадків вдається встановити органічну причину абдоміналії. Отже, у більшості дітей біль в животі носить функціональний характер без виявлення ознак будь-яких анатомічних, метаболічних, інфекційних, запальних або неопластичних порушень [13, 14].

**Висновок.** Складність інтерпретації болю в живості в дітей, безліч абдомінальних та позаабдомінальних ознак потребують високопрофесійних знань. Правильний діагноз захворювання при гострому абдомінальному болю у дітей базується перш за все на ретельно зібраному анамнезі, даних клінічно-параклінічного обстеження на різних етапах надання лікувально-профілактичної допомоги.

### Список використаної літератури

1. Абаев Ю.К. Боли в животе у детей: практическое руководство / Ю.К. Абаев. – Ростов Н/Д: Феникс, 2007. – 287 с.
2. Баранская Е.К. Боль в животе: клинический подход к больному и алгоритм лечения / Е.К. Баранская // Фарматека. – 2006. – С. 143-153.
3. Ливзан М.А. Болевой синдром в гастроэнтерологии – алгоритм терапии / М.А. Ливзан // Медицинский совет. – 2010. – № 3-4. – С. 68–70.
4. Артамонов Р.Г. Боли в животе у детей / Р.Г. Артамонов, Е.В. Куйбышева, Е.Г. Бекташанц // Мед. каф. – 2006. – № 3-4. – С. 19-31.
5. Губергриц Н.Б. Хроническая абдоминальная боль. Боль при заболеваниях пищевода, желудка, двенадцатиперстной кишки. – Донецк: ООО “Лебедь”, 2009. – 312 с.
6. Григорьев П.Я. Абдоминальные боли: этиология, патогенез, диагностика, врачебная тактика / П.Я. Григорьев, Э.П. Яковенко // *Практ. врач.* – 2012. – № 1. – С. 39-41.
7. Drossman D.A. Severe and refractory chronic abdominal pain / D.A. Drossman // *Clin. Gastroenterol. Hepatol.* – 2008. – Vol. 6, № 9. – P. 978-982.
8. Шульпекова Ю.В. Симптом висцеральной боли при патологии органов пищеварения / Ю.В. Шульпекова // *Врач.* – 2008. – № 9. – С. 12–16.
9. Brandt L.J. American College of Gastroenterology Task Force on Irritable Bowel Syndrome. An evidence-based position statement on the management of irritable bowel syndrome / L.J. Brandt, W.D. Chey, A.E. Foxx-Orenstein // *Am. J. Gastroenterol.* – 2009. – V. 104, Suppl 1. – P. 1-35.
10. Шухов В.С. Боль. Клинические рекомендации по ведению больных с различными болевыми синдромами / В.С. Шухов // *Русский мед. ж.* – 2004. – Т. 12, № 7. – С. 437-444.
11. Лисенко Г.І. Біль у животі (лекція)

/ Г.І. Лисенко, Л.В. Хіміон, О.Б. Яценко // Сімейна мед. – 2007. – № 1. – С. 42-47. 12. Tytgat G.N. Hyoscine butylbromide: a review of its use in the treatment of abdominal cramping and pain / G.N. Tytgat // *Drugs*. – 2009. – V. 67(9). – P. 1343-1357. 13. Эрдес С. Абдоминальная боль у детей и пути ее терапии / С. Эрдес, Е. Мухаметова // *Врач*. – 2007. – № 5. – С. 27-31. 14. Camilleri M. Review article: new receptor targets for medical therapy in irritable bowel syndrome / M. Camilleri // *Aliment. Pharmacol. Ther.* – 2010. – V. 31(1). – P. 35-46.

#### ДИФФЕРЕНЦИИРОВАННАЯ ДИАГНОСТИКА АБДОМИНАЛЬНОЙ БОЛИ У ДЕТЕЙ

**Резюме.** Проанализированы причины и механизмы развития абдоминальной боли у детей и представлена дифференцированная характеристика.

**Ключевые слова:** дети, абдоминальная боль, этиология, диагностика

#### DIFFERENTIAL DIAGNOSTICS OF ABDOMINAL PAIN IN CHILDREN

**Abstract.** The causes and mechanisms of development of abdominal pain in children are analyzed and their differential characteristic is presented.

**Key words:** children, abdominal pain, etiology, diagnostics.

Bukovinian State Medical University (Chernivtsi)

Надійшла 21.11.2014 р.  
Рецензент – проф. Нечитайло Ю.М. (Чернівці)

УДК 611.89.013:611.93

*Л.М. Герасим, О.М. Слободян*

*Кафедра анатомії, топографічної анатомії та оперативної хірургії (в.о. зав. – проф. О.М. Слободян)  
Буковинського державного медичного університету, м. Чернівці*

## СУЧАСНЕ УЯВЛЕННЯ ПРО МОРФОГЕНЕЗ ТА ТОПОГРАФІЮ КОМПОНЕНТІВ ОСНОВНОГО СУДИННО-НЕРВОВОГО ПУЧКА ШИЇ В РАНЬОМУ ПЕРІОДІ ОНТОГЕНЕЗУ

**Резюме.** Оглядова стаття присвячена анатомії та топографії компонентів основного судинно-нервового пучка шиї на етапах раннього онтогенезу з погляду хірургічної корекції відхилень від нормального розвитку їх у новонароджених та дітей раннього віку. Проте дані літератури суперечливі, фрагментарні щодо анатомічних особливостей сонних артерій, внутрішньої яремної вени, блукаючого нерва. Несистематизовані дані про синтопічну кореляцію компонентів основного судинно-нервового пучка шиї у плодів і новонароджених. Існують дискусійні повідомлення щодо впливу росту плода на темпи розвитку компонентів основного судинно-нервового пучка шиї або впливу суміжних органів та структур на становлення їх топографії. Відсутність комплексних досліджень щодо морфометричної характеристики та корелятивних взаємовідношень компонентів основного судинно-нервового пучка шиї в перинатальному періоді онтогенезу зумовлює потребу подальшого анатомічного дослідження.

**Ключові слова:** сонна артерія, внутрішня яремна вена, блукаючий нерв, анатомія.

В Україні 30-60% смертей плода та новонароджених можна запобігти завдяки розробці та впровадженню нових більш досконалих методів визначення терміну вагітності, патологічних станів матері та плода і у зв'язку з цим їх своєчасна корекція дозволяють значною мірою впливати на показники перинатальної смертності [1]. Особливо це стосується таких методів, як ультразвукове дослідження, генетичні методи (амніоцентез, хоріоцентез), визначення альфафетопротеїну в сироватці крові вагітних. Зміни соціально-економічних та екологічних умов життя населення впливають на фактори ризику перинатальної смертності [2-4].

Розвиток нових напрямків в оперативній хірургії, розробка нових оперативних втручань, завжди потребують їх анатомічних обґрунтувань [5, 6]. Природжена патологічна звивистість внутрішньої сонної артерії виявляється в 22% випадків. За даними П.О. Казанчана [7] виділяють наступні види звивистості: С- та S-подібну, вигин під гострим кутом (кінкінг), петле- і спіралеподібну, подвійний вигин внутрішньої сонної артерії, а також поєднання різних видів. Нині виділяють перевагу при деформаціях внутрішньої сонної артерії – її резекцію з редесацією та імплантацією в старе устя, дозволяючи зберігати нормальну анатомічну ангіоархітектоніку біфуркації загальної сонної артерії, накладання достатньо широкого за ді-

аметром анастомозу, адекватній корекції без використання пластичних матеріалів.

За даними С. Togay-Isikay et al. [8] розповсюдженість патологічних деформацій внутрішньої сонної артерії досягає 26,5% [9]. Gsulio Illuminati С. Calio et al. дану патологію виявили у 5,7% населення [10].

Захворювання сонних артерій призводить у 30% випадків до інсульту [11]. Загальна частота деформацій сонних артерій залежно від результатів ангіографічних та патологоанатомічних досліджень коливається від 10 до 40%. Коулінг внутрішньої сонної артерії пов'язаний з ембріологічною патологією, а подовження та перегиб – наслідок фібром'язових дисплазій або змін, які супроводжуються атеросклеротичними пошкодженнями артерій. Кінкінг – перегин артерії під гострим кутом. Він може бути природженим, коли з раннього дитинства виявляється порушення мозкового кровообігу та розвивається з часом з видовженої сонної артерії. Формуванню перегинів сприяє артеріальна гіпертонія, прогресування атеросклерозу. Койлінг – утворення петлі артерії. Не дивлячись на плавний хід петлі, зміни кровотоку в ній значні. Характер згинів при койлінгу може змінюватись залежно від положення тіла, артеріального тиску. Найбільш часто виявляється подовження внутрішньої сонної або хребтової артерії,

© Герасим Л.М., Слободян О.М., 2014



яка призводить до формування плавних вигинів по ходу судини. Подовження артерій, як правило, виявляється при випадкових дослідженнях [12, 13].

До основних етіологічних причин патологічної звивистості внутрішньої сонної артерії відносять: природжену деформацію судинної стінки, артеріальну гіпертензію, остеохондроз шийних хребців, компресію брахецефальних артерій, черепномозкових нервів [14]. Нині патологічна звивистість сонних артерій відносять до природженої патології, яка виникає внаслідок порушень ембріогенезу сонних артерій [15]. Дана патологія за даними автопатій виявляється у 14% випадків, а за даними доплесного сканування С-подібна звивистість виявлена у 33,6%, S-подібна – 66,4% випадків. Ознака звивистості внутрішньої сонної артерії передається по спадковості по автосомно-домінантному (37,7%), автосомно-рецесивний (39,3%) типам. Дана патологія асоціюється з ознаками недеференційовано-генералізованої форми дисплазії сполучної тканини та належить до синдромів ангіодисплазії [16].

Природжені вади судин займають третє місце серед захворювань після гіпоксичних пошкоджень і пологових травм. У 83% випадків ішемічні інсульти у дітей виникають унаслідок судинних аномалій. Приблизно у 70% дітей вигин сонних артерій поєднані з каортацією аорти, варіантів розвитку вілізівського кола, аневризми аорти, недорозвитком передньої мозкової артерії, високим рівнем біфуркації загальної сонної артерії [17].

Патологічна звивистість внутрішніх сонних артерій є розповсюдженою патологією дитячого віку, яка виявляється в третини дітей. Це є природжена патологія, яка виникає внаслідок ембріологічного дефекту третьої зяберної дуги аорти та може бути причиною ішемічного пошкодження у дітей від мінімального неврологічного дефіциту до ішемічного інфаркту [18, 19].

З проміжними типами кровообігу: жовтковим, плацентарним та дефінітивним, пов'язано формування венозної системи зародка. Вени на стадії формування схожі на міжклітинні щілини, які сполучаються між собою великою кількістю сегментарних та міжсегментарних анастомозів. У міжсегментарних відділах з мезенхіми в зародків інтенсивно формуються основні венозні судини ший (А.С. Рудан и др., 1983). У розвитку венозних судин І.І. Бобрик и др. (1991) виділяють такі етапи: - первинний ангіогенез; - формування первинної сітки відвідних судин; - часткова редукція первинних венозних судин і формування магіст-

ральних вен; - сполучення магістральних вен з відвідними судинами внутрішньо органного кровоносного русла.

На ранніх стадіях онтогенезу найбільшими венозними судинами є дві парні кардинальні вени. З краніальних частин передніх кардинальних вен на 5-7-му тижні формуються яремні та підключичні вени (Т.В. Садлер, 2001). За даними Ч. Бодмер (1971) у зародків 5,0-7,0 мм верхні відділи передніх кардинальних вен перетворюються у внутрішні яремні вени, при цьому плечоголовні та підключичні вени ще відсутні.

Починаючи з 7-го тижня розвитку, виявляються основні стовбури вен ший. Їх стінки мають нечіткі контури, що зумовлено синтопічним впливом лімфатичних щілин і мішків, розміщених навколо вен [20].

Венозні судини передньобоквої поверхні ший, для яких характерна велика ступінь варіабельності, у плодів представлені трьома парами вен – зовнішньою, передньою і внутрішньою яремними венами. За даними Н.І. Крамара (1979) зовнішня яремна вена у плодів формується в передньонижньому відділі привушної ділянки шляхом з'єднання поверхневої і середньої скроневої вен та задньої вени вушної раковини. Частіше вена впадає у підключичну вену, перетинаючи груднино-ключично-соскоподібний м'яз, рідше – у бічні відділи венозного кута Пирогова та інколи – у внутрішню яремну вену. У зовнішню яремну вену впадають дрібні вени груднино-ключично-соскоподібного м'яза, клітковини ший, лімфатичних вузлів, в її нижні відділи – поперечна вена ший, поперечна вена лопатки, надлопаткова і головна вени. Упродовж пренатального періоду онтогенезу, кут впадання зовнішньої яремної вени у підключичну вену мінливий, становить 55-110°. Максимальна інтенсивність зміни діаметра зовнішньої яремної вени припадає на останні два місяці плодового періоду. Передня яремна вена варіабельна і непостійна, частіше вона формується лицевою веною, рідше – самостійно у підпідборідній ділянці. Передня яремна вена впадає у зовнішню або у яремний венозний кут простягаючись вздовж серединної лінії ший.

Характерною особливістю для 7-го тижня розвитку (передплідді 17,0-19,0 мм тім'яно-куприкової довжини) є формування лімфовенозних сполучень у вигляді конусоподібних випинів стінок яремних лімфатичних мішків у просвіт вен з утворенням своєрідного клапана. У передплідді 21,0-26,0 мм тім'яно-куприкової довжини спостерігаються основні притоки вен ший першого порядку. У передплідді даного віку чітко простежується

зовнішня яремна вена на всьому протязі, яка поступово розширюється і досягає максимального діаметра біля яремного венозного кута. Останній порівняно з внутрішніми і зовнішніми яремними венами значно розширений. Величина його становить 80-90°. Наприкінці восьмого тижня (передплідді 26,0-30,0 мм тим'яно-куприкової довжини) спостерігається інтенсивний ріст вен шії. Величина лівого яремного венозного кута більша (90-100°), ніж правого (85-95°). Характерним для першої половини 9-го тижня розвитку є поява приток вен другого та третього порядку. Останні мають звивистий характер і розташовуються в проміжках між мезенхімою тканин та м'язами шії [21, 22]. Діаметр внутрішніх яремних вен перевищує аналогічний показник підключичних. Наприкінці 9-го тижня (передплідді 36,0-40,0 мм тим'яно-куприкової довжини) відбувається поступове зростання розмірів нижньої цибулини внутрішніх яремних вен і величини яремних венозних кутів – правий дорівнює 85-90°, лівий – 95-100°. Вічка лімфовенозних сполучень розташовуються на латеральній стінці внутрішніх яремних вен трохи краніальніше яремного венозного кута. В нижніх відділах внутрішні яремні вени біля яремних венозних кутів значно розширюються. Так, поперечний переріз цих вен в 2,0-2,5 рази перевищує діаметри основних стовбурів. Наприкінці 11-12-го тижнів визначаються притоки третього, четвертого порядку основних вен шії. Відбувається поступове збільшення яремних венозних кутів: справа – до 95-105°, зліва – 100-110° [23].

У 4-місячних плодів справа яремний венозний кут розташований на рівні середньої третини ключиці, у плодів 10 місяця – на межі між бічною і середньою третинами ключиці на відстані 0,3-0,6 см від груднинно-ключичного сполучення. Зліва яремний венозний кут на початку плодового періоду розміщується між бічною і середньою третинами ключиці, наприкінці – на відстані 0,1-0,4 см від груднинно-ключичного сполучення, а в 10% випадках відповідає проекції даного сполучення. Положення яремного венозного кута щодо задньої поверхні ключиці не постійне. Частіше (73%) кут примикає до ззаду ключиці, в інших випадках він лежить на 0,1-0,2 см вище ключиці. У тих випадках, коли кут формується вище ключиці, його вкриває бічна голівка груднинно-ключично-соскоподібного м'яза. Судинний венозний кут щільно з'єднаний і фіксований до ключиці за допомогою третьої шийної фасції. Скелетотопія яремного венозного кута з віком змінюється. Лівий кут у плодів 4 місяців відповідає С7-Th1, 10 місяців – С6-С7, правий зміню-

ється з С6-С7 до С6 відповідно. Лівий кут розташований завжди краніальніше правого. Підключична та внутрішня яремна вени, формують яремний венозний кут, частіше (75%) сполучаються під кутом 100-150°. Цей кут на початку плодового періоду наближається до менших величин, а пізніше величина кута збільшується. Тільки в окремих випадках його величина не перевищувала 110°. Позаду яремного венозного кута розміщується передній драбинчастий м'яз. До його медіальної поверхні і задньомедіальної поверхні кута примикає блукаючий нерв. Латеральніше *m. scalenus anterior* і яремного венозного кута розташовується діафрагмовий нерв і петля підключичної артерії [24].

Особливості розвитку внутрішніх яремних вен зумовлені формуванням їх верхніх та нижніх цибулин, клапанів. Е.И. Золина (1995) стверджує, що верхня цибулина внутрішньої яремної вени починає формуватися в другій половині вагітності та активно збільшується впродовж всього періоду дитинства, а перші ознаки нижньої цибулини з'являються у 6-7-річному віці. Інші дослідники (А.С. Рудан, 1979) [25] спостерігали початок формування цибулин внутрішніх яремних вен упродовж другого триместра внутрішньоутробного розвитку. Терміни виникнення та механізми формування клапанів венозних судин шії до цього часу не вивчені. За даними О.Ф. Кампмеєр (1969) клапани в венах шії виявив на четвертому місяці внутрішньоутробного розвитку, а J. Kosova et al. (1993) – на 10 тижні.

За даними Е.И. Золиной (1995) морфологічні параметри вен шії прогресивно та вірогідно збільшуються у плодовому періоді, дитячому та підлітковому віці. При чому відносно повільні зміни довжини вен відбуваються у 5-6-місячних плодів та у грудних дітей. У плодів першої половини вагітності гістологічно вени тонкостінні і мають лише перші ознаки внутрішніх та зовнішніх шарів. Складність структурної організації стінки вен, її інтрамуральних судин та нервових елементів відбувається у 6-7-місячних плодів [26, 27].

Для плодового періоду характерна також варіабельність взаємовідношень яремного венозного кута з артеріями і діафрагмовим нервом. З віком відбувається зміщення даного кута в латеральному напрямку. Розвиток вен, які формують плечоголовні вени, відбувається асиметрично. Найбільш інтенсивно збільшується площа поперечного перерізу зовнішньої та внутрішньої яремних вен у плодів 5-6 і 10 місяців. У плодів і новонароджених положення яремних венозних кутів відповідає груднинно-ключичному сполученню

внаслідок зміщення яремного венозного кута в каудальному напрямку. Дані про анатомію яремного венозного кута у новонароджених наводять В.Д. Тихомирова і А.И. Сергеев (1987). Автори зазначають, що підключична вена з'єднується з внутрішньою яремною на відстані 2,5-10 мм латеральніше груднинно-ключичного сполучення під кутом 116-150° (найчастіше 130°). Позаду яремного венозного кута на відстані 2,5-5,0 мм від нього простягається діафрагмовий нерв [25].

У плодів та новонароджених внутрішня яремна вена формується у ділянці яремного отвору черепа і входить до складу основного судинно-нервового пучка шиї. Вона розміщена попереду і латеральніше від сонної артерії, глибше груднинно-ключично-соскоподібного і лопатково-під'язикового м'язів. Внутрішня яремна вена позаду груднинно-ключичного суглоба з'єднується з підключичною, утворюючи плечоголовну вену. Варіабельність величини венозного кута становить від 45° до 135°, без закономірної вікової динаміки [28]. Основними притоками внутрішньої яремої вени на рівні верхньої третини є защелепна, глоткові, язикова та лицева вени, в середній третині – верхня і середня щитоподібні вени, м'язові гілки, в нижній третині – хребтові вени, подеколи, зовнішня яремна вена. Внутрішня яремна вена представлена одним стовбуром. У процесі дослідження 8-9-місячних плодів Н.И. Крамар (1979) спостерігав тенденцію до значного збільшення площі поперечного перерізу внутрішньої яремої вени на відміну від зовнішньої. У плодів та новонароджених на вентральній поверхні шиї є постійні (зовнішня і внутрішня яремні) та непостійні (передні яремні, анастомотичні) вени.

Підключична та внутрішня яремна вена новонароджених з'єднується між собою під кутом 110-140°. У 80% випадків величина кута зліва більша. Яремний венозний кут відповідає проекції груднинно-ключичного суглоба і за допомогою третьої шийної фасції він фіксований до ключиці. Скелетотопічно яремний венозний кут визначається зліва частіше на рівні VII шийного хребця, справа – в міжхребцевому проміжку VI-VII шийного хребців. Внутрішня яремна вена прямує донизу, розміщується латерально від внутрішньої сонної артерії, а нижче під'язикової кістки – латерально від загальної сонної артерії. Уздовж задньомедіального краю внутрішньої яремої вени простягається блукаючий нерв, а вздовж латерального – діафрагмовий. До передньої поверхні внутрішньої яремої вени примикає груднинно-ключично-соскоподібний та лопатково-під'язиковий м'язи. Зовнішня яремна вена у новонаро-

джених простягається вертикально вниз, перетинаючи груднинно-ключично-соскоподібний м'яз і на рівні латерального краю м'яза її зовнішній діаметр становить: зліва – 0,30 см; справа – 0,27 см [29].

У сонному трикутнику новонароджених, розміщення судинно-нервового пучка варіабельно. Часто він розміщений на відстані 2,0-5,0 мм від переднього краю груднинно-ключично-соскоподібного м'яза, рідше прикритий цим м'язом на значному протязі. Рівень поділу загальної сонної артерії на внутрішню і зовнішню різний: найбільш типова біфуркація на рівні верхнього краю щитоподібного хряща, при високому поділу артерії, цей рівень на 0,5-2,0 см вище, при низькому – на 0,5-1,5 см нижче даного орієнтира. Залежно від цього змінюється кут галуження внутрішньої та зовнішньої сонної артерії (від 20-30° при низькому, до 60-70° при високому) [30].

Діаметри загальних сонних артерій та внутрішньої сонної артерії в новонароджених майже однакові, в подальшому яремні вени починають перевищувати за діаметрами над артеріями [31]. На основі проведених досліджень Б.Г. Куртусунов [32] дійшов висновку, що варіанти топографії і галуження внутрішньої сонної артерії у плодів майже не вирізняється від дорослих, чим він довів генетичну детермінованість.

Артерії шиї у новонароджених мають більший діаметр порівняно з дорослими (И.И. Бобрик, В.И. Минаков, 1990). У зв'язку з високим розміщенням під'язикової кістки та недостатнім розвитком нижньої щелепи у новонароджених, а також відносно більшою довжиною під'язикових м'язів, м'язи підпід'язикової ділянки відповідно більш короткі. У новонароджених фасції шиї важко поділити на листки. Підшкірні вени шиї розвинуті слабо. Рівень біфуркації загальної сонної артерії розміщений відносно високо та відповідає верхньому краю щитоподібного хряща або другому шийному хребцю. Тому стовбури внутрішньої та зовнішньої сонних артерій порівняно короткі (А.В. Черных и др., 2001).

Дефінітивне устя грудної протоки формується в плодів у зв'язку з редукцією яремного мішка, нерівномірним збільшенням стінок вени та лімфатичних колекторів, варіабельним морфогенезом яремного венозного кута та лімфатичних вузлів шиї, органів верхнього середостіння (В.М. Петренко, 2002).

Шийна петля, яка сформована нервовими волокнами верхніх шийних спинномозкових нервів С1-С4 у 60,5% випадків примикає до бічної поверхні внутрішньої яремої вени, в решта – до при-

середньої поверхні цієї вени [33, 34].

**Висновок.** Аналіз літератури свідчить про високу зацікавленість вітчизняних та зарубіжних науковців щодо анатомії та топографії компонентів основного судинно-нервового пучка шиї на етапах раннього онтогенезу, з погляду хірургічної корекції відхилень від нормального розвитку їх у новонароджених та дітей раннього віку. Проте дані літератури суперечливі, фрагментарні щодо анатомічних особливостей сонних артерій, внутрішньої яремної вени, блукаючого нерва. Несистематизовані дані про синтопічну кореляцію ком-

понентів основного судинно-нервового пучка шиї у плодів і новонароджених. Існують дискусійні повідомлення щодо впливу росту плода на темпи розвитку компонентів основного судинно-нервового пучка шиї або впливу суміжних органів та структур на становлення їх топографії. Відсутність комплексних досліджень щодо морфометричної характеристики та корелятивних взаємовідношень компонентів основного судинно-нервового пучка шиї в перинатальному періоді онтогенезу зумовлює потребу подальшого анатомічного дослідження.

### Список використаної літератури

1. Богатирьова Р.В. Демографічна ситуація в Україні і проблеми медико-генетичної служби / Р.В. Богатирьова // ПАГ. – 1999. – № 1 – С. 72-74.
2. Паламарчук В.А. Спіральна комп'ютерна томографія шиї з різними варіантами техніки сканування у діагностиці невропатичних стенозів гортані у пацієнтів із раком щитоподібної залози / В.А. Паламарчук, Я.І. Черноусов // Клін. ендокринолог. та ендокринна хірург. – 2014. – № 1(46). – С. 15-19.
3. Wang R. Effect of head rotation on vascular anatomy of the neck : An ultrasound study / R. Wang, E.R. Snoey, R.C. Clements // The J. of emergency medicine. – 2006. – Vol. 31, № 3. – P. 283-286.
4. Wippold F.J. Head and neck imaging: the role of stand MRI / F.J. Wippold // J. Reson. Imaging. – 2007. – Vol. 25(3). – P. 453-465.
5. Григоров С.Н. Повреждения лицевого скелета: контент анализ методов лечения в аспекте профилактики осложненного течения / С.Н. Григоров // Вісн. проблем біолог. і мед. – 2010. – Вип. 4. – С. 24-31.
6. Benouaich V. Anatomical basis of the risk of injury to the right laryngeal recurrent nerve during thoracic surgery / V. Benouaich, J. Porterie, O. Bouali // Surgical and Radiologic Anatomy. – 2012. – Vol. 34, № 6. – P. 509-512.
7. Казанчан П.О. Врожденные деформации внутренних сонных артерий у детей / П.О. Казанчан, Е.А. Валиков, М.А. Лобов // Рос. педиатр. ж. – 2008. – № 6. – С. 17-20.
8. Togay-Isikay C. Carotid artery tortuosity, kinking, coiling: stroke risk factor, marker, or curiosity? / C. Togay-Isikay, K. Betterman, C. Andrews // Acta Neurol. Belg. – 2005. – V. 105. – P. 68-72.
9. Тимина И.Е. Современый поход к комплексному ультразвуковому исследованию больных с патологической деформацией внутренней сонной артерии / И.Е. Тимина, Е.А. Бурцева, И.А. Лосик // Ангиолог. и сосуд. хирург. – 2011. – Т. 17, № 3. – С. 49-57.
10. Родин Ю.В. Исследование потоков крови при патологической S-образной извитости сонных артерий / Ю.В. Родин // Междунар. ж. – 2006. – № 4 (8). – С. 104-110.
11. Диагностика и лечение патологической извитости сонных артерий / П.О. Казанчан, В.А. Попов, Е.Н. Гапонова [и др.] // Ангиолог. и сосуд. хирург. – 2011. – Т. 7, № 2. – С. 93-103.
12. Каплан М.Л. Хирургическая коррекция кининга внутренней сонной артерии как профилактика развития инсульта / М.Л. Каплан, Д.Н. Бонцевич, А.В. Величко // Весн. неотлож.и восстанов. мед. – 2010. – Т. 11, № 3. – С. 367-368.
13. Carotid artery tortuosity, kinking, coiling: stroke risk factor, marker, or curiosity / C. Togay-Isikay, J. Kim, K. Betterman [et al.] // Acta Neurol. Belg. – 2005. – V. 105, № 92. – P. 68-72.
14. Hendrikse J. Distribution of cerebral blood flow in the circle of willis / J. Hendrikse, A.F.V. Raamt, Y. Vandergraaf // Radiology. – 2005. – Vol. 235, № 1. – P. 184-189.
15. Pfeiffer J. A Clinical Classification System for Aberant Internal Carotid Arteries / J. Pfeiffer, G.J. Ridder // Laryngoscope. – 2008. – V. 118, № 11. – P. 1931-1936.
16. Гавриленко А.В. Тактика хирургического лечения патологической извитости внутренней сонной артерии у детей / А.В. Гавриленко, А.В. Куклин, А.П. Красников // Аналлы хирург. – 2010. – № 4. – С. 5-9.
17. Лобов М.А. Врожденные патологические извитости сонных артерий / М.А. Лобов, Т.Ю. Тараканов, Н.Е. Щербакова // Рос. педиатр. ж. – 2006. – № 2. – С. 50-54.
18. Songtao Q. Membranous layers of the pituitary gland : histological anatomic study and related clinical issues / Q. Songtao, L. Yuntao, P. Jun // Neurosurgery. – 2009. – Vol. 64, № 12. – P.235-239.
19. Shoja M.M. An aberrant cerebellar artery originating from the internal carotid artery / M.M. Shoja, M. Loukas, R.S. Tubbs // Surgical and Radiologic Anatomy. – 2012. – Vol. 34, № 3. – P. 285-288.
20. Барсуков А.Н. Морфологическая характеристика твердых и мягких тканей челюстно-лицевого аппарата человека на седьмой неделе эмбрионального развития / А.Н. Барсуков, Е.Ю. Шаповалова // Вісн. морфології. – 2010. – №16 (1). – С. 128-131.
21. Shoja M.M. Right medial internal jugular vein: A reversed carotid sheath / M.M. Shoja, R.S. Tubbs, M.R. Ardalani // Italian J. of Anatomy and Embryology. – 2007. – Vol. 112, № 4. – P. 277-280.
- 22.

- Malcom G.E. Difficult central line placement due to variant internal jugular vein anatomy / G.E. Malcom, C.C. Raio, A.P. Poordabagh // *The J. of emergency medicine*. – 2008. – Vol. 35, № 2. – P. 189-191. 23. Михайловський О.В. Розвиток і встановлення топографії структур яремних венозних кутів у зародків та перед плодів людини / О.В. Михайловський // *Укр. мед. альманах*. – 2002. – Т. 5, № 5. – С. 92-94. 24. Михайловський О.В. Топографо-анатомічні особливості венозного кута Пирогова у плодів людини / О.В. Михайловський, О.М. Слободян // *Бук. мед. вісн.* – 2001. – Т. 5, № 3-4. – С. 75-77. 25. Михайловський О.В. Анатомія яремних венозних кутів та лімфовенозних сполучень в ранньому періоді онтогенезу людини / О.В. Михайловський, Ю.Т. Ахтемійчук // *Укр. мед. альманах*. – 2002. – Т. 5, № 3. – С. 87-89. 26. Вовк Ю.Н. Становление и формирование лицевых вен в раннем периоде онтогенеза / Ю.Н. Вовк, М.А. Корнеева // *Укр. мед. альманах*. – 2005. – Т. 8, № 1. – С. 34-36. 27. Yukio K. Suprahyoid neck fascial configuration, especially in the posterior compartment of the parapharyngeal space: A histological study using late-stage human fetuses / K. Yukio, K. Tetsuaki, H.C. Kwang // *Clinical anatomy*. – 2013. – Vol. 26, № 2. – P. 204-212. 28. Neimark M.A. Integration of jugular venous return and circle of willis in a theoretical human model of selective brain cooling / M.A. Neimark, A.A. Konstas, A.F. Laine // *J. of applied physiology*. – 2007. – Vol. 103, № 5. – P. 1837-1847. 29. Ахтемійчук Ю.Т. Топографо-анатомічні особливості яремних венозних кутів та лімфовенозних сполучень у новонароджених / Ю.Т. Ахтемійчук, А.В. Михайловський, А.Н. Слободян // *Здорова дитина: ріст, розвиток та проблеми норми в сучасних умовах: міжнар. наук.-практ. конф.* – Чернівці, 2002. – С. 9-10. 30. Naritomo M. Fetal Anatomy of the Human Carotid Sheath and Structures In and Around It / M. Naritomo, H. Shogo, K. Tetsuaki // *The Anatomical record*. – 2010. – Vol. 293, № 3. – P. 438-445. 31. Sehirli O.S. The diameters of common carotid artery and its branches in newborns / Omit S. Sehirli, A. Yalin, C.M. Tulay // *Surgical and radiologic anatomy*. – 2005. – Vol. 27, № 4. – P. 292-296. 32. Куртусунов Б.Т. Вариантная анатомия внутренней сонной артерии в плодном периоде онтогенеза человека / Б.Т. Куртусунов // *Морфология*. – 2006. – Т. 129, № 4. – С. 73. 33. Руззудинов Т.Б. Иннервация небо-глоточного перехода в раннем периоде онтогенеза / Т.Б. Руззудинов, Д.Е. Жанибеков // *Морфология*. – 2008. – № 4. – С. 90-91. 34. Шведавченко А.И. Варианты шейной петли относительно внутренней яремной вены / А.И. Шведавченко, В.Я. Бочаров, Т.Л. Русских // *IV Міжнар. Пироговські читання, присв. 200-річчю з дня народження М. І. Пирогова; V з'їзд анатом., гістолог., ембріолог. і топографоанатомів України (2-5 червня 2010 р., Вінниця): матер.* – Вінниця, 2010. – С. 131-132.

#### СОВРЕМЕННОЕ ПРЕДСТАВЛЕНИЕ О MORFOГЕНЕЗЕ И ТОПОГРАФИИ КОМПОНЕНТОВ ОСНОВНОГО СОСУДИСТО-НЕРВНОГО ПУЧКА ШЕИ В РАННЕМ ПЕРИОДЕ ОНТОГЕНЕЗА

**Резюме.** Обзорная статья посвящена анатомии и топографии компонентов основного сосудисто-нервного пучка шеи на этапах раннего онтогенеза с точки зрения хирургической коррекции отклонений от нормального развития их в новорожденных и детей раннего возраста. Однако данные литературы противоречивые, фрагментарные относительно анатомических особенностей сонных артерий, внутренней яремной вены, блуждающего нерва. Несистематизированные данные о синтопической корреляции компонентов основного сосудисто-нервного пучка шеи у плодов и новорожденных.

#### MODERN IDEAS CONCERNING MORPHOGENESIS AND TOPOGRAPHY OF THE MAJOR VASCULAR-NERVOUS BUNDLE COMPONENTS OF THE NECK IN EARLY HUMAN ONTOGENESIS

**Abstract.** The review article deals with anatomy and topography of the major vascular-nervous bundle components of the neck on the stages of early ontogenesis from the point of view of surgical correction of departures from their normal development in newborns and children of an early age. However, literary data are controversial and fragmentary concerning anatomical peculiarities of the carotid arteries, internal jugular vein, and vagus. The facts concerning synoptic correlation of the major vascular-nervous bundle components of the neck in fetuses and newborns are not systematized.

**Key words:** vascular-nervous bundle, early ontogenesis, anatomy, topography.

Bukovinian State Medical University (Chernivtsi)

Надійшла 15.11.2014 р.  
Рецензент – проф. Макар Б.Г. (Чернівці)

УДК 611.9(477.85)(092)

**Т.М. Бойчук, В.В. Кривецький, О.М. Слободян**

*Буковинський державний медичний університет, м. Чернівці*

### **ДО 120-РІЧЧЯ ВІД ДНЯ НАРОДЖЕННЯ ФУНДАТОРА НАУКОВОЇ ШКОЛИ ЕМБРІОТОПОГРАФІЇ, ДОКТОРА МЕДИЧНИХ НАУК, ПРОФЕСОРА МИКОЛИ ГЕРВАСІЙОВИЧА ТУРКЕВИЧА**

---



Туркевич Микола Гервасійович народився 08 жовтня 1894 року за старим стилем в селі Лотеніка Холмської губернії. Зараз це територія сучасної Польщі. Про це свідчить запис у метричній книзі св. Успенської церкви, підписаний вельмиповажними особами: управляючим державним майном Родомської, Келецької, Люблінської і Сходлецької губерній Василевським М.І. і бабусею новонародженого Іваненко Є.С.

Тато Миколи Гервасійовича, Гервасій Павлович, походив з багатодітної сім'ї. Дітей було десятеро. Микола Гервасійович згадував, що коли він з братами приїжджав гостювати до дідуся, то дітей збиралася така купа, що тільки бабуся Камілія Тимофіївна знала кого як звать і хто чий, а Павло

Миколайович тільки запитував: “Ти чий?”. Стіл завжди був накритий і весь час хтось їв, одні закінчували інші тільки починали.

Гервасій Павлович отримав вищу освіту, про що свідчить документ, датований 20 жовтня 1889 року. В ньому зазначено, що селянин Туркевич Г.П. закінчив повний курс Петрівської землеробської академії за спеціальністю лісне господарство. Це був красивий, мовчазний чоловік. На всіх фотографіях, що збереглися в сімейному архіві, він стриманий і лише на одній, на березі моря, посміхається. Помер у 1934 році у м. Самарканді.

Мати Миколи Гервасійовича, Катерина Миколаївна, походила з родовитої, освіченої сім'ї. У її батька, Миколи Захаровича Іваненка, була велика садиба і чимало землі. Він і його дружина, Єлизавета Семенівна Синакевич, багато коштів витрачали на те, щоб всі їх діти здобули добру, на той час, освіту. Вона закінчила вищі жіночі курси. Катерина Миколаївна грала на фортепіано, малювала олією, вишивала, шила, писала кулінарні книжки, знала французьку і польську мови.

І тато, і мама Миколи Гервасійовича були зовні дуже привабливими особами. Вони одружилися в 1890 році і тільки смерть розлучила їх у 1936 році. У них народилося шестеро дітей: Борис, Микола, Анатолій, Юрій, Олександр і Ніна. Борис Гервасійович став видатним вченим анатомом, Анатолій, Юрій і Олександр загинули під час громадянської війни, а Ніна померла від іспанки, коли їй виповнилося 15 років.

Ріс Микола Гервасійович серед мальовничої природи. Через все життя проніс він любов до тварин, рибалки і природи. Вчитися почав у Холмській гімназії, де захоплювався біологією, фізикою, старанно вивчав мови. Вже тоді, в гімназії, він почав малювати. Спочатку олівцем робив замальовки своїх викладачів. Мало хто з нас може похва-

© Бойчук Т.М., Кривецький В.В., Слободян О.М., 2014

литися, що пам'ятає своїх вчителів, а тут є зображення всіх, хто викладав у Миколи Гервасійовича. Потім він став писати олією і аквареллю. Його картини збереглися донині. Виготовляв також дерев'яні скульптури. Одночасно він почав займатися спеціальною фізкультурою за популярною на той час методикою. Збереглися його записи про виміри тіла, як дані контролю впливу фізичних вправ. Останній запис зроблено в листопаді 1915 року: зріст 175 см, вага 165 фунтів, об'єм грудної клітки 90 см.

У 1916 році, йдучи стопами старшого брата Бориса, він вступає до медичного факультету Донського університету. З першого курсу прийшло до Миколи Гервасійовича захоплення анатомією. Під керівництвом завідувача кафедрою анатомії професора К.З. Яцури, який був автором двох підручників з анатомії людини, Микола Гервасійович досяг великих успіхів у оволодінні цією наукою. Починаючи з IV курсу студент М.Г. Туркевич залучався до викладання нормальної анатомії, аж до закінчення університету. Тут він познайомився з своєю майбутньою дружиною Розою Рувимівною Соркіною. Вона була дуже вродливою жінкою. Донька багатого єврея-міщанина, народилася і виросла в м. Бобруйську, закінчила гімназію в м. Тарту, проходила жіночі медичні курси у Відні. Її родичі, зі старовинними родинними принципами, не дозволяли вийти заміж за православного. Роза Рувимівна зробила свій вибір і одружилася з Миколою Гервасійовичем 13 жовтня 1920 року. Батько, Рувим Нохімович, так і не вибачив її, не запросив додому, ніколи не бачив свого зятя. Тільки мати, Мера Соломонівна, потай листувалася з донькою на ідіш.

Молода сім'я часто голодувала, часи були важкі. Заробляли кошти чергуваннями біля ліжка тяжкохворих. Надавали допомогу населенню навколишніх сіл, де виникали епідемії тифу і поліомієліту. Але здоров'я похитнулося і після закінчення університету Микола Гервасійович відхиляє запропоноване працевлаштування на кафедрі і везе дружину на південь, в Азербайджан. Тут у високогірних селах Тауз, Кущі, Халдан вони були єдиними лікарями. Микола Гервасійович виконує хірургічні втручання (видалення катаракти, ампутації кінцівок), займається терапією і неврологією. З теплотою згадував він ті роки, простоту пацієнтів і повагу до нього, як до лікаря. Тут, в Кущах 24 квітня 1923 року, народилася їх донька, Людмила Миколаївна, а через рік, у 1925 році, сім'я перебирається в місто Житомир, де Туркевич М.Г. створює й очолює електроводолікарню. Вона існує і сьогодні, і носить ім'я свого засновника.

Старший брат Борис Гервасійович, також анатом, працював у Мінську і коли вирішив пере-

їхати до Самарканду, то порекомендував Миколу Гервасійовича на посаду асистента кафедри анатомії людини. З 1931 року починається стрімкий науковий ріст Миколи Гервасійовича. Його науковим керівником стає Сергій Іванович Лебьодкін. Тут він знайомиться і починає працювати з такими відомими вченими як академік Білоруської академії наук Д.М. Голуб і академік Латвійської академії наук П.Я. Герке. Всього впродовж двох років працювали вони разом, але розум, працьовитість, чарівність, гумор, інтелігентність цих людей здружили їх на все життя. Микола Гервасійович викладає, друкує наукові статті. "С.И. Лебьодкин, Д.М. Голуб, П.Я. Герке, Н.Г. Туркевич, Н.А. Журавицкая составили ядро белорусской школы эмбриологов. На эмбриональном материале млекопитающих и человека ими разрабатывалась проблема рекапитуляции" – згадує в своїй праці "Общая эмбриология человека" П.Я. Герке.

За цей період була фактично закінчена робота над кандидатською дисертацією. Її матеріали викладені в низці статей, які були опубліковані в німецьких наукових журналах. Про цей період роботи під керівництвом С.І. Лебьодкіна написав П.Я. Герке в своїй статті "Наукова спадщина С.І. Лебьодкіна". Микола Гервасійович виконав ряд цінних наукових досліджень присвячених розвитку мозку, які неодноразово друкувалися в морфологічній літературі. За сукупністю наукових праць М.Г. Туркевичу було присуджено науковий ступінь кандидата медичних наук.

Його брат, Борис Гервасійович Туркевич на той час очолював кафедру нормальної анатомії в Узбецькому державному університеті в місті Самарканді і коли звільнилася посада доцента, він запросив Миколу Гервасійовича переїхати до м. Самарканду, що він і зробив. Спочатку працював на кафедрі нормальної, а потім топографічної анатомії, паралельно продовжуючи займатися розробкою питань еволюційної ембріології. Виходить ціла низка фундаментальних статей в Німеччині і в працях УзДУ. Особливу увагу було приділено вивченню структурно-функціональної організації субкомісурального органа стінки IV шлуночка, який припускалося бере участь в нейроендокринній регуляції. Вивчаючи "эпифизарную область крыши промежуточного мозга человека", М.Г. Туркевич у 1933 році вперше зробив опис нової анатомічної структури – прекомісурального органа.

У 1934 році С.І. Лебьодкін очолює відділ морфології людини Інституту ім. П.Ф. Лесгафта. Це вчений, анатом перу якого належить витончена формула анатомії: "Вскрывают ножом – рассекайте мыслью". Він запрошує в 1935 році М.Г. Туркевича на посаду старшого наукового співробітника цього інституту. З вересня 1936 року М.Г.



Самарканд 1933 рік

Туркевича переводять на посаду доцента кафедри анатомії 3-го Ленінградського медичного інституту, де він починає займатися викладацькою діяльністю. За досить короткий відрізок часу з'являються фундаментальні статті з морфології циркумвентрикулярної системи мозку ссавців і людини. Серед них "Развитие Сильвиева водопровода у человека" (1935), "Ядра Сильвиева водопровода у человека" (1936), "Развитие Сильвиева водопровода у зародыша быка" (1936), "Анатомическое строение Сильвиева водопровода у человека" (1936), "Особенности строения эпендимы водопровода у дикобраза" (1937).

Наприкінці 1936 року, після переходу С.І. Лебьодкіна на роботу в педагогічний інститут, відділ морфології очолює Микола Гервасійович. 27 жовтня 1937 року він блискуче захистив докторську дисертацію "Развитие эпифизарной области крыши промежуточного мозга у человека и некоторых млекопитающих".

Призив на війну з білофінами у 1938-1940 роках на деякий час перериває його наукову діяльність. Після комісування він переводиться на посаду доцента кафедри анатомії людини Військово-морської медичної академії, яку очолював видатний анатом Б.О. Долго-Сабуров. Ось як він пише про М.Г. Туркевича: "... я должен характеризовать Н.Г. Туркевича, как высококвалифици-

квалифицированного специалиста в области анатомии, имеющего ряд весьма интересных оригинальных научных работ по эмбриологии головного мозга. Обладая дарованиями педагога, он хорошо вел практические занятия и интересно читал лекции, которые всегда пользовались любовью студентов. Следует отметить его талант в изготовлении различных анатомических и эмбриологических моделей и муляжей для музейных и учебных целей, облегчающих освоение учащимися трудных разделов предмета...".

Все закінчилося 5 жовтня 1943 року... Арешт, безпідставне звинувачення у шпигунстві, відоме "Ленинградское дело". Його засудили до 10 років ув'язнення з наступним безтерміновим засланням. Він мало розповідав про знущання і негаразди. Згадував тільки людей, світочів інтелігенції, з якими він познайомився в таборі і потім зберіг цю дружбу на все життя.

На півночі, в м. Каргополі, в загоні загального режиму, він продовжує працювати за спеціальністю. Врятував життя дружини начальника табору, діагностувавши вчасно позаматкову вагітність і користувався правом вільного пересування в межах табору. Через кілька років його перевели в Інту, в табір посиленого режиму для політичних в'язнів. Микола Гервасійович був призначений завідувачем психіатричного відділення лікарні і єдиним у таборі лікарем. У відділення категорично заборонялося заходити охоронцям і це давало можливість йому рятувати вмираючих від голоду людей. Багатьом це врятувало життя.

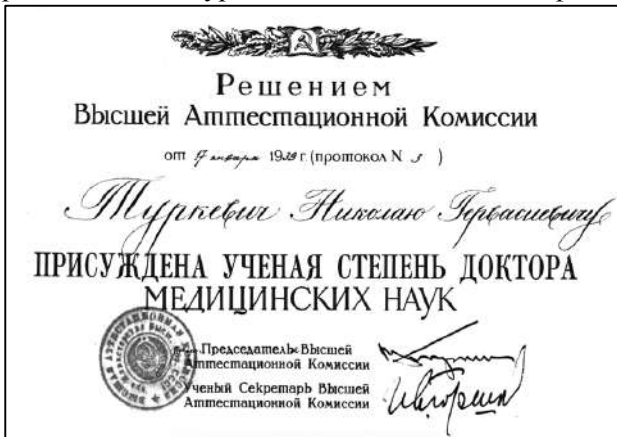Збереглися малюнки того часу (фотографувати було категорично заборонено). Багато займається вивченням англійської мови, перекладає, складає словник повсякденних висловів на англійській мові. Спілкується з видатними людьми того часу, які теж були політв'язнями.

У січні 1953 року Микола Гервасійович переводиться в заслання у село Возвишенка, Булаєвського району, Петропавловської області, з обов'язковою реєстрацією в міліції і з обмеженням у пересуванні. Дружина і мати Миколи Гервасійовича залишають квартиру в Ленінграді і переселяються в Возвишенку, де вони працюють лікарями.


Після смерті Сталіна брат Розі Рувимівни, Семен Рувимович Соркін, починає клопотати про перегляд справи, і 21 вересня 1954 року М.Г. Туркевича було реабілітовано.

З 18 серпня 1956 року Микола Гервасійович був обраний за конкурсом на посаду завідувачого кафедрою анатомії людини Чернівецького медичного інституту (яку очолював до 1970 року). У 1957 році йому було присвоєно вчене звання професора.

Свої відгуки про Миколу Гервасійовича при-







Малюнок, олівець, Інта, 1949 рік, кабінет у лікарні



слали академік Латвійської Академії наук П.Я. Герке, доктор медичних наук, професор А. Смирнов, член кореспондент Академії наук БРСР, професор Д.М. Голуб, член кореспондент АМН СРСР, професор Б.А. Долго-Сабуров:

“... научные исследования его по развитию мозга неоднократно цитировались в морфологической литературе, как новый вклад в науку морфологии... Следует отметить исключительную преданность Н.Г. Туркевича интересам науки, которой он посвящал все свое время” – писав П.Я. Герке;

“... научные труды Н.Г. Туркевича по изучению развития головного мозга представляют собой оригинальные исследования и будучи прекрасно документированы, внесли много нового в мало изученную область” – А. Смирнов;

“... Н.Г. Туркевич является представителем оригинальной школы анатомов-эмбриологов. Он известен своими прекрасными работами по эмбриологии и анатомии центральной нервной системы и является одним из выдающихся специалистов в эмбриологии головного мозга. Н.Г. Туркевич известен как высококвалифицированный лектор, его преподавательский талантнискал ему любовь слушателей и уважение преподавателей, работающих с ним” – Д.М. Голуб.

Тут, в Чернівцях, він багато працює. Вивчення ембріогенезу заднього мозку людини за-

кінчилися новим відкриттям у IV шлуночку, в місці відходження епітеліальної пластинки – судинного сплетення. У 1957 році в роботі “Еще об одном эмбриональном органе головного мозга человека” описав анатомічний утвір під назвою “Орган IV мозгового желудочка”.

Своє захоплення ембріологічними дослідженнями Микола Гервасійович передає своїм учням і співробітникам, створює першу на Буковині школу анатомів-ембріологів. Тут, на вулиці Українській в м. Чернівцях, в 1958 році зібралася вся родина Миколи Гервасійовича: мати – Катерина Миколаївна Туркевич, донька – Людмила Миколаївна, зять – Яценко Георгій Іванович, онуки Наталія Георгіївна і Тетяна Георгіївна Яценки.

Професор М.Г. Туркевич багато працює, читає лекції, на які окрім студентів ходять і асистенти кафедри, продовжує також наукову діяльність. Згадує його учень: доктор медичних наук, професор В.М. Круцяк: “... коллеги полагали його і цінували не тільки як морфолога, а й за глибоку ерудицію в питаннях мистецтва, музики, літератури. Наукові праці професора М.Г. Туркевича відрізнялися не тільки глибиною і оригінальністю думки, а власноручно виконаними ілюстраціями. Багато нового вніс Микола Гервасійович у медичну і порівняльну ембріологію. Так, вивчаючи “сосудистые сплетения желудочков мозга человека” він відкрив і описав новий орган, а при вивченні “икловой борозды у свиньи” зробив відкриття, яке назвав “предворающим компримссом...”;

Професор В.І. Проняєв: “... большой вклад в изучение структурной организации, ряда органов особенно в процессе их пренатального развития внес профессор Н.Г. Туркевич и основанная им школа”.

У 1963 році виходить фундаментальна робота “Эмбриональное развитие сосудистых сплетений IV мозгового желудочка и губчатого органа у человека”, а в 1964 році – “Изолинейная конструкция на наклонной плоскости”, тоді ж вийшла велика стаття “В.Н. Тонков. Учебник нормальной



Атестат професора

анатомии человека”, де дуже ретельно були проаналізовані всі неточності і приведені всі необхідні доповнення до цього популярного підручника з анатомії людини.

У 1967 році побачила світ монографія Миколи Гервасійовича “Реконструкция микроскопических объектов по гистологическим срезам”, в якій були систематизовані всі відомі методи реконструкції з корективами і приведений ряд нових способів. Ця книга відразу ж стала настільною для кожного наукового працівника при виконанні морфологічних досліджень. Присвячена вона світлій пам’яті друга і вчителя С.І. Лебьодкіна, а перший екземпляр підписаний: “Моей внучке Наташеньке, автор”. До описаних в літературі методів Микола Гервасійович додав ще 26 методів, які раніше не були опубліковані і носять його ім’я “Реконструкції за Туркевичем”.

Академік АМН СРСР В.М. Терновський, з яким Микола Гервасійович був в багаторічній дружбі та науковим листуванням, так відгукнувся про монографію: “Реконструкция микроскопических объектов за гистологическими срезами”, дуже змістовна та методично дуже важлива і потрібна. В неї єдиний недолік – тираж маленький. Гарно Вам дякую за все...”. У виданнях “Питання морфології нервової системи” під редакцією В.М. Терновського друкуються статті “Эмбриональное развитие сосудистых сплетений мозга” – 1966 г., а в ювілейному випуску 1973 року, з нагоди 85-річчя з дня народження В.Н. Терновського, вийшла робота “Эмбриогенез сосудистых сплетений мозговых желудочков”. Дане видання було надіслано Миколі Гервасійовичу з дарчим написом Терновського.

У 1971 році Микола Гервасійович вийшов на пенсію. Не будемо згадувати причини, що спонукали його зробити цей крок. Залишились роботи, які так і не побачили світ: “Некоторые мысли по вопросу о норме в анатомии”, “К вопросу о территориальных компромиссах в процессе органогенеза”, “Изолинейная стереоскопическая реконструкция на вертикальную плоскость”, “Некоторые мысли старого профессора анатомии медицинского института по поводу изложения предмета”, незакінчений лист зі спогадами про С.І. Лебьодкіна.

У своєму листі від 02.09.1973 року В.М. Терновський пише: “... Мы с Вами, дорогой Николай Гервасиевич, принадлежим к старейшему поколению отечественных анатомов и чтим культурные

традиции, воспринятые от достойнейших предшественников наших. Хорошее всегда зажигает желание лучшего! – учили нас наши предшественники и мы старались исполнять их завет... Страшно сказать, как быстро пронеслось время жизни и сколько еще “неизвлеченных заноз” в полусариях...”.

Микола Гервасійович завжди багато уваги приділяв культурі і чистоті мовлення. Не лінувався зайвий раз подивитися в словник, як ставити наголос, або правильно перекласти. Виписував цікаві факти з фізики, географії, природних явищ, статистичні закономірності. Любив музику, більше легку, а класичну слухав по декілька разів, щоб зрозуміти і запам’ятати. Балет не любив дивитися, а слухав з задоволенням. Його захоплення були постійними все життя. В його домі постійно були тварини: рибки, собаки, птахи. Почавши фотографувати і друкувати фотографії в 13 років, він проніс це захоплення через все життя. Любив жарти, гарну літературу, розиграші і сміх, але це тільки в родинному колі. На людях малознайомих він був стриманим і небагатомовним.

23 квітня 1975 року Туркевича Миколи Гервасійовича не стало. За його бажанням похований поруч з могилою матері Катерини Миколаївни на руському цвинтарі м. Чернівці.

Не стало вчителя, але залишились його роботи, його учні, музей його імені, іменна студентська стипендія, а його портрет висить на стіні його робочого кабінету на кафедрі. За той час, що Микола Гервасійович завідував кафедрою анатомії людини в Чернівецькому медінституті, під його керівництвом захистилося 2 доктори і 9 кандидатів наук, опубліковано більш ніж 100 наукових праць.

Кращою пам’яткою про видатного вченого, про яскраву особистість була наукова конференція, присвячена 100 річчю з дня народження М.Г. Туркевича і збірник статей “Актуальні питання морфогенезу”. Вийшла велика стаття в обласній газеті “Буковина”. У 2010 році вченою радою Буковинського державного медичного університету кафедрі анатомії людини присвоєно ім’я професора М.Г. Туркевича.

Людина залишає себе в людях. Це секрет людського безсмертя. І сьогодні на могилі лежать живі квіти.

Ми живі, доки нас пам’ятають.

### Список використаної літератури

1. Лютик М.Д. Кафедра анатомії людини Буковинського державного медичного університету: Історичний нарис. / М.Д. Лютик, В.П. Пішак, С.М. Луканьова. – Чернівці: Букрек, 2009. – 212 с. 2. Історія кафедри анатомії людини БДМА / Б.Г. Макар, М.М. Козуб, В.В. Кривецький [та ін.] // Клініч. анатом. та оператив. хірург. – 2003. – Т. 2, № 4. – С. 72-75. 3. Пішак В.П. Туркевич Микола Гервасійович – видатний вчений, педагог, гуманіст / В.П. Пішак, М.Д. Лютик, Б.Г. Макар, В.В. Кривецький [та ін.]. – Чернівці: Медакадемія, 2004. – 144 с.



**Професор**  
**ПИКАЛЮК ВАСИЛЬ СТЕПАНОВИЧ**  
**(до 60-річчя від дня народження)ПРОФЕСОР**  
**ПОЛЯНСЬКИЙ ІГОР ЮЛІЙОВИЧ**  
**(до 60-річчя від дня народження)**

Народився 16 листопада 1954 року п'ятою дитиною в селянській сім'ї в с. Масловець Любомильського району на Волині.

У 1972 році з шкільної парти Луцької середньої школи-інтернат пересів на студентську лаву Тернопільського медичного інституту, який закінчив з відзнакою в 1978 році і був рекомендований на наукову роботу. Після трьохмісячної інтернатури в хірургічному відділенні Луцької міської лікарні, повернувся в "Alma Mater" як аспірант кафедри нормальної анатомії людини. Закінчивши аспірантуру, чотири роки відпрацював асистентом цієї ж кафедри.

Кандидатську дисертацію захистив у 1983 році, а в 1985 році на конкурсній основі був обраний на посаду доцента кафедри анатомії людини

Ворошилоградського медичного інституту. Доктор медичних наук з 1991 року. Дисертаційна робота "Будова, ріст, формоутворення і регенерація скелета під впливом окремих хімічних факторів" поклала початок новому напрямку функціональної анатомії – екоостеологічному, виділенню в ній самостійного розділу – антропоекології, а також стала наріжним каменем в обґрунтуванні реабілітаційно-коригуючого аспекту наукових досліджень експериментальної остеології. На теренах медичної науково-педагогічної ниви у цьому ж медичному інституті Василь Степанович пропрацював 10 років, ставши професором (1993), деканом лікувального факультету (1991), проректором з навчальної роботи (1993).

Після створення в м. Луцьк Волинського державного університету імені Лесі Українки в 1995 році на конкурсних засадах був обраний на посаду проректора з наукової роботи та професора кафедри анатомії і фізіології людини. Розробив авторські курси (з повним навчально-методичним забезпеченням) “Нейроанатомія”, “Пластична анатомія”, “Функціональна анатомія”, “Анатомічні основи вищої нервової діяльності” для студентів біологічних факультетів класичних університетів, інститутів мистецтв, здоров’я та фізичної культури, соціальних наук, відкрив і організував роботу двох спеціалізованих вчених рад по захисту дисертацій, став засновником потужного наукового редакційно-видавничого об’єднання “Вежа”, трьох фахових журналів.

У серпні 2001 року професор В.С. Пикалюк було обрано за конкурсом на посаду завідувача кафедри нормальної анатомії людини Кримського державного медичного університету імені С.І. Георгієвського, де він працює й понині. У 2004-2005 роках завідування кафедрою поєднував з обов’язками проректора з наукової роботи вишу. Як педагог і науковець, Василь Степанович Пикалюк на високому професійному рівні здійснює освітньо-педагогічну діяльність – з європейських засад Болонського процесу українською та російською мовами веде повний курс лекцій та практичних занять з “Анатомії людини” для студентів медичного, стоматологічного, педіатричного та фармацевтичного факультетів; читав відкриті лекції студентам на запрошення медичних університетів Парижа (Сорбонна), Праги (Центрально-Європейський університет), Кракова, Любліна, Москви, Санкт-Петербурга.

Наукова діяльність Василя Степановича Пикалюка почалася у студентські роки. Його перші наукові публікації припадають на 1975 рік, коли він, будучи студентом III курсу Тернопільського медичного інституту, став переможцем Всесоюзної конференції-конкурсу студентських наукових робіт у м. Донецьку. Василь Степанович був головою студентського наукового товариства медичного інституту в 1975-1980 роках; куратором студентського наукового товариства, головою обласної ради молодих вчених та спеціалістів Тернопільщини – у 1981-1985 роках. Неодноразовий переможець наукових олімпіад, конкурсів, конференцій республіканського, союзного, міжнародного рівнів. Упродовж п’ять років очолював Раду молодих учених і спеціалістів у Луганському медичному інституті та всі 10 років роботи в ньому керував роботою експериментального морфологічного комплексу.



На сьогодні В.С. Пикалюк – автор 560 наукових публікацій. Серед них 14 патентів, 7 монографій, 9 підручників, 3 словники, 41 навчальний посібник і практикуми. Основні публікації: підручники “Анатомія людини” в трьох томах (укр., рос., англ. мови); “Анатомія людини” та “Порівняльна анатомія” для біологічних факультетів класичних університетів, “Анатомія людини з клінічним аспектом”, “Ембріологічний словник” та “Тлумачний російсько-український біологічний словник”, монографії – “Філо-, онтогенез органів та систем”, “Щитовидно-паращитовидний комплекс”, “Методичні аспекти дослідження скелету людини і тварин”, “Регенерація скелету, роль системи крові і окремих факторів у її перебігу”, “Ликвор как гуморальная среда организма”, “Страницы истории кафедры нормальной анатомии КГМУ в лицах и судьбах”, “Профессори-морфологи України” (два видання).

Василь Степанович підготував 22 кандидатів та 5 докторів медичних наук. Керує роботою морфологічного науково-дослідного комплексу, на базі якого виконується держбюджетна тема, 5 докторських і 11 кандидатських дисертацій. Є науковим керівником і визнаним вітчизняним лідером наукових напрямків: “Екологічна та функціональна морфологія”, “Експериментальна лікворологія”. Упродовж останніх 20 років під його науковим керівництвом виконано 5 держбюджетних тем.

Професор В.С. Пикалюк очолює Кримське республіканське товариство морфологів, член правління Всеукраїнського наукового товариства морфологів, заступник голови спеціалізованої

вченої ради при КДМУ із захисту докторських дисертацій, експерт ДАК, член редакційних колегій 6 фахових наукових видань.

Наукову та освітню діяльність поєднує з активною продержавницькою позицією. Багато років був членом Наглядової та Координаційної рад Міжнародного фонду “Відродження”, членом правління Української спілки освітян та науковців, очолював обласні відділення СФУЛТ в Луганську та Луцьку, є співзасновником громадського об’єднання українців Криму “Наша рада”, членом правління Наукового Товариства імені Т.Г. Шевченка. Друкується в художньо-публіцистичній періодиці, співпрацює з масмедіа.

Нагороджений почесним знаком “Відмінник освіти України”, почесними грамотами МОН і МОЗ України, Кабінету Міністрів Криму. Щорічний переможець рейтингової оцінки в номінаціях “Кращий лектор”, “Кращий викладач” Кримського державного медичного університету імені С.І. Георгієвського.

У Кримському державному медичному університеті Василь Степанович має заслужений авторитет відповідального та компетентного керівника, досвідченого організатора з високою само-

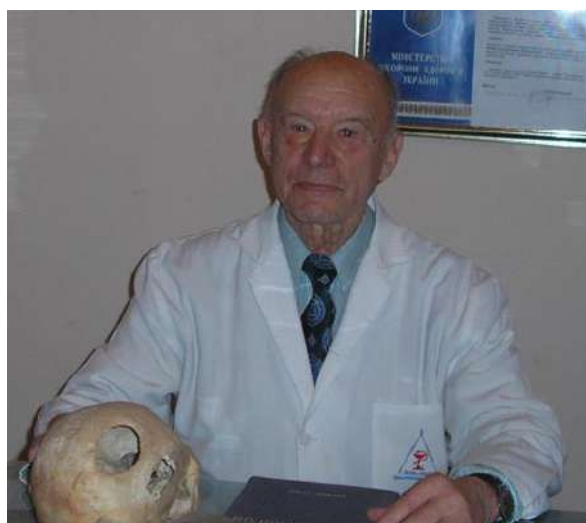
віддачею. Це вагомі результати професійної майстерності, безупинного наукового пошуку, сумлінного ставлення до праці, доброзичливості та душевної щедрості. За ці риси його люблять і цінують студенти, колеги, учні, друзі.

Вельмишановний Василю Степановичу! Співробітники та студенти Кримського державного медичного університету щирозаочно зичать Вам успіхів та щастя на Вашій нелегкій дорозі. Нехай набута мудрість та досвід допоможуть Вам досягнути нових висот. Бажаємо Вам міцного здоров’я, оптимізму, на багато-багато-багато років уперед. Сподіваємося, що завжди будемо поруч на професійному шляху на користь нашої головній любові – морфології.

**Проф. Бабанін А.А., д.мед.н. Бессалова Є.Ю., проф. Фоміних Т.А., проф. Шаповалова О.Ю., проф. Барсуков М.П., проф. Троценко Б.В., проф. Корольов В.О., проф. Кутя С.А., проф. Мороз Г.О., проф. Новіков М.Ю., проф. Колбасін П.М., доц. Кисельов В.В., к.мед.н. Смірнова С.М. Усі співробітники та студенти Кримського державного медичного університету імені С.І. Георгієвського.**

*Здоров’я зичим не на рік,  
На все життя Бажаєм щиро!  
Щоб радісним і довгим був Ваш вік  
З добром, любов’ю й миром!*

*Редколегія.*



## **ПРОФЕСОР БОБІН ВОЛОДИМИР ВІКТОРОВИЧ (до 90-річчя від дня народження)**

17 жовтня 2014 року відомому українському вченому Бобіну Володимирі Вікторовичу, почесному професору Харківського національного медичного університету, почесному академіку Міжнародної академії інтегративної антропології, почесному голові Харківського наукового товариства АГЕТ, почесному члену Білоруського товариства анатомів виповнилося славних 90 років.

В.В. Бобін – авторитетний анатом у галузі функціональної анатомії нервової системи. Тринадцятирічний час він успішно розвивав на сучасному рівні наукові традиції Харківської анатомічної школи академіка В.П. Воробйова та Р.Д. Синельникова. Сфера його наукових інтересів – еволюційний і функціональний напрямок у макромікроскопічній анатомії нервової системи в нормі та під впливом деяких екстремальних факторів.

Володимир Вікторович – представник відомої родини лікарів Бобіних. Бобін Володимир Вікторович народився 17 жовтня 1924 року в Харкові. У 1947 році закінчив Кримський медичний інститут, після чого навчався у клінічній ординатурі при кафедрі нервових хвороб. Після закінчення ординатури поступає до аспірантури при кафедрі анатомії людини Харківського медичного інституту, очолюваній видатним науковцем Р.Д. Синельниковим. У Харкові В.В. Бобін пройшов шлях від аспіранта до професора. З 1971 по 1992

рік Володимир Вікторович очолював кафедру анатомії людини, а з 1993 по 2010 працював на посаді професора кафедри.

Перше вагоме наукове дослідження вченого – кандидатська дисертація, присвячена будові плечевого сплетення, яка лягла в основу монографії “Плечевое сплетение, его длинные ветви и связи между ними” (1958). У цьому ж науковому напрямку було виконано дослідження його докторської дисертації, щодо еволюційних перетворень системи лицевого нерва ссавців. У роботі вперше найбільш повно визначено типи галузження лицевого нерва від нижчих хребетних до людини. Понад 30 років професор В.В. Бобін та його численні учні розробляють макромікроскопічну анатомію соматичних і нутрощевих нервів у філогенетичному аспекті. Один з наукових напрямків присвячений будові нервового апарату м’язів, які забезпечують вертикальну статику людини. У результаті цих досліджень виявлено гетерохронію в мієлінізації м’язових нервів. Це є істотним доповненням робіт П.К. Анохіна з проблем системогенезу. Другий аспект досліджень пов’язаний з вивченням особливостей мієлогенезу різноманітних нутрощевих нервів. Третій напрямок наукових розробок професора В.В. Бобіна та його учнів присвячений вивченню впливу гіпер- і гіпокенезії, лазерного опромінення на нер-

вовий апарат скелетних м'язів та внутрішніх органів. Окрема сторінка досліджень В.В. Бобіна пов'язана з проблемами антропології – палеопатології.

Під керівництвом професора В.В. Бобіна виконано 21 кандидатську та 2 докторські дисертації (професор В.М. Лупир та професор С.Ю. Масловський). У його доробку понад 400 наукових праць, у тому числі 6 монографій, 16 навчальних посібників. За редакцію науковця видано 12 збірників наукових робіт “Макромикроскопическая анатомия нервной системы”. Упродовж багатьох років професор В.В. Бобін – член редколегій низки наукових журналів: “Експериментальна і клінічна медицина”, “Вісник проблем біології і медицини” тощо. Володимир Вікторович активно досліджує актуальні питання медицини спільно з клініцистами: невропатологами, терапевтами, радіологами. Серія навчальних посібників з функціональної анатомії опорно-рухового апарату (у співавторстві з В.І. Зябловим та М.Р. Сапіним) широко використовуються в навчальному процесі вищих медичних навчальних закладів освіти України, Росії, Молдови. За названу серію навчальної літератури Державний комітет з вищої освіти СРСР відзначив професора В.В. Бобіна спеціальною премією. Як член номенклатурної комісії Володимир Вікторович брав активну участь у підготовці українського стандарту Міжнародної анатомічної номенклатури. Професор В.В. Бобін – засновник великої наукової школи: його учні працюють у численних вищих навчальних закладах України та країн колишнього СРСР, очолюють кафедри у Харкові, Запоріжжі, Семіпалатинську, Алма-Аті, Баку. У Харківському національному медичному університеті з 2012 р. кафедру анатомії людини очолює учень В.В. Бобіна професор А.О. Терещенко, декан першого медичного факультету. Нині на кафедрі анатомії людини ХНМУ

працюють викладачі, які під керівництвом професора В.В. Бобіна виконали кандидатські дисертації (доценти Л.В. Ізмайлова, А.С. Куліш, старший викладач В.О. Недорезова)

Володимир Вікторович є активним учасником Всеукраїнських та міжнародних наукових форумів (анатомів, антропологів, неврологів). Тривалий час професор В.В. Бобін був експертом ВАК України, членом спеціалізованої вченої ради по захисту кандидатських та докторських дисертацій за спеціальностями “Нормальна анатомія”, “Патологічна фізіологія”, “Патологічна анатомія”.

У різні періоди творчого шляху В.В. Бобін брав активну участь у роботі громадських організацій, ректорату Харківського медичного університету, правління Харківського медичного товариства. За активну життєву позицію та вагомі наукові здобутки Володимир Вікторович неодноразово був відзначений урядовими нагородами.

Професор В.В. Бобін – талановитий лектор і педагог. Його жваві та змістовні лекції, які закладають основу медичних знань майбутніх лікарів, насичені клінічними прикладами. Не одне покоління студентів пройшло анатомічну школу під керівництвом професора В.В. Бобіна, про що вони часто згадують на ювілейних зустрічах лікарів.

Нині Володимир Вікторович перебуває на заслуженому відпочинку, але й досі вирізняється великою працелюбністю, працездатністю та творчою активністю. Щирість його душі, творчий ентузіазм згуртовують учнів та соратників в ім'я найдорожчої цінності – здоров'я людей.

У день славного ювілею бажаємо Вам, вельмишановний Володимире Вікторовичу, міцного здоров'я, щастя, невичерпної енергії, творчого нахнення, нових наукових звершень і довгих років життя!

**А.О. Терещенко, В.О. Ольховський,  
С.Ю. Масловський, В.М. Лупир, В.Г. Дуденко**



**Доцент**  
**МАРЧУК ФЕДІР ДМИТРОВИЧ**  
**(до 75-річчя від дня народження)**

---

Виповнилося 75 років від дня народження воїстину незаперечного патріарха Буковинських морфологів, кандидата медичних наук, доцента кафедри анатомії людини імені М.Г. Туркевича Буковинського державного медичного університету Марчука Федора Дмитровича.

Ф.Д. Марчук народився 07 липня 1939 р. в с. Тюдів Косівського району Івано-Франківської області.

У 1946 році пішов у перший клас Тюдівської семирічної школи Косівського району Івано-Франківської області, яку закінчив у 1953 році.

У 1956 році закінчив Вижницьку середню школу № 1 Чернівецької області. Допитливість, жага знань, любов до людей притаманні Федору Дмитровичу з дитинства і саме вони привели його до Чернівецького державного медичного інституту, який він закінчив у 1962 році. З 1962 по 1964 рік Ф.Д. Марчук працював практичним лікарем у Волинській області. Пристрасть до науки прокинулася ще в студентські роки, займаючись в анатомічному гуртку, завдяки чому Ф.Д. Марчука рекомендували на наукову роботу. З 1964 року працює на кафедрі анатомії людини на посаді асистента.

З 1968 по 1970 рр. – проходив службу в лавах Радянської Армії. У 1971 році Ф.Д. Марчук захищає кандидатську дисертацію на тему “Пренатальний морфогенез стравоходу людини” виконану під керівництвом проф. М.Г. Туркевича. З 1983 по 1986 рр. виконував обов’язки громадського декана I курсу. З 1980 по 1982 рр. Ф.Д. Марчук працював на посаді професора-консультанта кафедри анатомії, гістології та ембріології Аддіс-Абебського університету в Ефіопії.

Подальше наукове та педагогічне становлення Ф.Д. Марчука невід’ємно пов’язане з кафедрою анатомії людини, де він пройшов шлях від асистента (1964-1988), старшого викладача (1988-1996) до доцента. Лекційні та практичні заняття доцента Ф.Д. Марчука віддзеркалюють його багатий внутрішній світ і розум.

Неабиякі організаторські здібності поєднані з високою інтелігентністю, вмінням з повагою ставитись до колег та студентів, розвинуте почуття справедливості – ті риси, які допомагають Ф.Д. Марчуку з 1994 по 1998 рр. працювати деканом факультету підготовки помічників лікаря, а з 1997 по 2001 рік – завідувачем підготовчим



відділенням для іноземних громадян і бути заступником декана по роботі з іноземними студентами.

Ф.Д. Марчук – автор понад 200 наукових праць, 18 винаходів, 39 раціоналізаторських пропозицій. Він був членом ректорату Вченої Ради академії, учасником художньої самодіяльності співробітників академії. З 2004 року Ф.Д. Марчук призначений секретарем Вченої Ради медичного факультету № 1. Федір Дмитрович Марчук – один з найавторитетніших викладачів кафедри анатомії, який за своїми науковими, педагогічними, моральними і людськими якостями є прикладом для наслідування.

За період з 1964 по 1968 рр. – доцент Ф.Д. Марчук виготовив понад 60000 послідовних серійних гістологічних зрізів, які не тільки поповнили і збагатили ембріологічну колекцію кафедри анатомії людини, але й плідно використовуються науковцями при написанні докторських і кандидатських дисертацій. Виготовив ряд унікальних музейних препаратів, які знаходяться в анатомічному музеї кафедри анатомії людини.

З 1994 р. проводить практичні заняття та чи-

тає лекції з анатомії людини іноземним студентам російською та англійською мовами.

З 1965 по 1968 р.р. викладав анатомію людини на біологічному факультеті Чернівецького державного університету імені Юрія Федьковича.

Ф.Д. Марчук відповідальний за консервацію, збереження та поповнення вологих препаратів для навчальних цілей на кафедрі анатомії людини з 1965 по теперішній час.

Разом з дружиною Марією Іванівною (дівооче прізвище – Соколовська), виховав трьох дітей.

Син – Марчук Володимир Федорович, 1972 р.н. – кандидат медичних наук, лікар онкогінеколог Чернівецького обласного клінічного онкодиспансеру.

Син – Марчук Олег Федорович, 1976 р.н. кандидат медичних наук, лікар-хірург Чернівецької міської дитячої клінічної лікарні.

Донька – Марчук Юлія Федорівна, 1984 р.н. – кандидат медичних наук, асистент кафедри клінічної імунології, алергології та ендокринології Буковинського державного медичного університету.

Лютик М.Д., Луканьова С.М.

***Редколегія нашого часопису приєднується до численних привітань і зичить ювілярові многая літа!***