

**МІНІСТЕРСТВО ОХОРОНИ ЗДОРОВ'Я УКРАЇНИ
БУКОВИНСЬКИЙ ДЕРЖАВНИЙ МЕДИЧНИЙ УНІВЕРСИТЕТ**



МАТЕРІАЛИ

96 – ї

**підсумкової наукової конференції
професорсько-викладацького персоналу
БУКОВИНСЬКОГО ДЕРЖАВНОГО МЕДИЧНОГО УНІВЕРСИТЕТУ**

16, 18, 23 лютого 2015 року

Чернівці – 2015

УДК 001:378.12(477.85)

ББК 72:74.58

М 34

Матеріали 96 – ї підсумкової наукової конференції професорсько-викладацького персоналу Буковинського державного медичного університету (Чернівці, 16, 18, 23 лютого 2015 р.) – Чернівці: Медуніверситет, 2015. – 352 с. іл.

ББК 72:74.58

У збірнику представлені матеріали 96 – ї підсумкової наукової конференції професорсько-викладацького персоналу Буковинського державного медичного університету (Чернівці, 16, 18, 23 лютого 2015 р.) із стилістикою та орфографією у авторській редакції. Публікації присвячені актуальним проблемам фундаментальної, теоретичної та клінічної медицини.

Загальна редакція – професор, д.мед.н. Бойчук Т.М., професор, д.мед.н. Іващук О.І., доцент, к.мед.н. Безрук В.В.

Наукові рецензенти:

доктор медичних наук, професор Кравченко О.В.

доктор медичних наук, професор Давиденко І.С.

доктор медичних наук, професор Дейнека С.Є.

доктор медичних наук, професор Денисенко О.І.

доктор медичних наук, професор Заморський І.І.

доктор медичних наук, професор Колоскова О.К.

доктор медичних наук, професор Коновчук В.М.

чл.-кор. АПН України, доктор медичних наук, професор Пішак В.П.

доктор медичних наук, професор Гринчук Ф.В.

доктор медичних наук, професор Слободян О.М.

доктор медичних наук, професор Тащук В.К.

доктор медичних наук, професор Ткачук С.С.

доктор медичних наук, професор Тодоріко Л.Д.

ISBN 978-966-697-588-4

© Буковинський державний медичний
університет, 2015



хоріонічного гонадотропіну. Найбільш значне зниження має місце при гострому віллузиті з інтервіллузитом та при хронічному базальному децидуїті.

Шендерюк О.П.

МОРФОЛОГІЧНІ ЗМІНИ ПЛАЦЕНТИ ТА ФЕТОПЛАЦЕНТАРНОГО КОМПЛЕКСУ ПРИ ПЕРИНАТАЛЬНИХ ІНФЕКЦІЯХ

Кафедра патологічної анатомії

Буковинський державний медичний університет

В останні роки відмічається висока частота інфекційних уражень плода. Це вимагає проведення більш повного аналізу характеру структурних змін плаценти, оскільки при розвитку інфекційного процесу в системі мати-плід вона виконує роль центральної ланки.

Метою дослідження було виявлення особливостей морфологічних змін у плаценті та фетоплацентарному комплексі при народженні дітей від матерів з інфекційно-запальною патологією. Матеріали та методи: вагітні з бактеріальною, вірусною інфекцією, вагітні з фізіологічним перебігом вагітності, внутрішньоутробний плід, мікробіологічні, морфологічні, морфометричні, імуноморфологічні методи дослідження плаценти.

Результати досліджень та їх обговорення: в більшості плацент породілей, що перенесли інфекційно-запальні захворювання під час вагітності виявлялися дистрофічні й компенсаторно-приспосувальні зміни різного ступеня вираженості: вогнищеві крововиливи та відкладення фібриноїдних мас і кальцинатів із частковим колапсом міжворсинчастого простору, редукція капілярів більшої частини ворсин (деякі ворсини хоріона незрілі), дрібні відкладення фібриноїдних мас у екстраплацентарних оболонках виявлено. Лише в 4-х плацентах морфологічні зміни у вигляді потовщення та дистрофії синцитіокапілярних мембран і стінок судин, а також затримка дозрівання ворсин поєднано з їх фіброзом були більш вираженими.

Таким чином, можна дійти наступних висновків: Проведені дослідження макро - та мікроморфологічної структури плацент від породілей з інфекційно - запальною патологією не дозволили виявити специфічних змін, характерних для того чи іншого виду патології, за винятком випадків інфікування плодового яйця. Фактори, що пошкоджують плаценту, характеризуються різноманітністю, проте механізм їх дії приблизно однаковий і зводиться до порушення синтезуючої функції плаценти, стану клітинних мембран та обмінних процесів. Під час інфікування плодового яйця до описаних судинних, дистрофічних і компенсаторно-приспосувальних змін приєднується запальна інфільтрація ворсин хоріона, міжворсинчастого простору та пуповини. Розвиток плода, зрілість новонародженого, а у подальшому - здоров'я дитини тісно пов'язані з функціональним станом плаценти, структура і функції якої визначаються станом здоров'я матері.

Яким'юк Д.І., Кривецький В.В.

ФОРМУВАННЯ СУДИННОЇ СИСТЕМИ ДІЛЯНКИ КУЛЬШОВОГО СУГЛОБА У ПРОЦЕСІ ПРЕНАТАЛЬНОГО РОЗВИТКУ ЛЮДИНИ

Кафедра анатомії людини ім. М.Г. Туркевича

Буковинський державний медичний університет

Ретроспективний аналіз літератури свідчить, що дані про розвиток та становлення топографії ділянки кульшового суглоба людини протягом внутрішньоутробного періоду життя уривчасті і не дають повної картини про це явище. Для вивчення артеріальних судин, які проходять в ділянці кульшового суглоба, використовувалася метод ін'єкції з наступним просвітленням, або рентгенографією. У першому випадку в якості контрастних мас використовувалася маса Герота, крапак, кіновар. Для ін'єкції з наступною рентгенографією в якості рентгенконтраст-них мас використовували фарби - сурик, свинцеві білила.

Судинна сітка кульшового суглоба формується досить рано і послідовно проходить наступні стадії: 1) судинних лакун із внутрішньомезенхімними щілинами (4,5- 6,0 тижнів). Головною магістраллю зачатків нижньої кінцівки у зародків до 6 тижнів є центральна артерія кінцівки; 2) вростання судин у суглоб і формування первинної сітки (7-10 тижнів). На даних стадіях головними магістралями стають стегнова і затульна артерії. Судинні лакуни і внутрішньомезенхімні щілини в цей час редукуються; 3) подальшого ускладнення і наростання сітки судинного русла (11-40 тижнів). На цих стадіях розвитку ділянки кульшового суглоба формується варіабельна судинна сітка.

Інтенсивний розвиток судинної системи суглоба відбувається в період рухової активності плоду. Капсула суглоба у недоношених дітей і новонароджених одержує гілки від основного стовбура стегнової артерії (30%), від присередньої огиальної стегнової артерії (90%), бічної огиальної стегно артерії (85%), затульної артерії (86%), верхньої сідничної артерії (43%), нижньої сідничної артерії (44%) і соромітної артерії (5%).

Рівень і місце вростання цих артерій схильні до значних індивідуальних коливань. Найбільш часто судини, що приймають участь у кровопостачанні капсули, підходять до останньої з передньомедіальної і задньобічної її поверхонь.

Вростаючи в капсулу артерії і супроводжуючі їх вени формують біля основи шийки стегна судинне кільце. Аналогічне утворення спостерігалось і на більш пізніх стадіях постнатального онтогенезу. Можливо, воно сприяє рівномірному надходженню крові в суглоб.

У недоношених і новонароджених дітей основними джерелами кровопостачання проксимального кінця



стегна є присередня і бічна огиальні стегно артерії.

Найбільш постійними є нижні артерії шийки і головки, що беруть початок від глибокої гілки присередньої огиальної стегно артерії (75%). Нерідко (65 %) зустрічаються також верхні артерії шийки і головки стегна, що йдуть від бічної огиальної стегно артерії.

Перераховані артерії шийки та головки стегна врастають в речовину хряща і тут, деревоподібно розгалужуючись формують мережу анастомозів у центрі головки стегна. У жодному випадку ми не зустрічали анастомозування артерій проксимального епіфіза та діафізарного відділів стегнової кістки.

Крім описаних артерій, значна участь у кровопостачанні проксимального кінця стегна приймають глибокі гілки затульної артерії і міжм'язові гілки із системи стегнової сідничних артерій.

У 8% спостережень в судинній сітці проксимального відділу стегна домінували гілки внутрішньої затульної артерії. У 5% участь у кровопостачанні головки і шийки стегна брали гілки, які відходили від основного стовбура стегнової артерії.

Надзвичайно важливим джерелом кровопостачання зони кульшової западини, жирової подушки є кульшова артерія, яка у 80% випадків була гілкою затульної артерії, у 15% джерелом кульшової артерії була присередня огиальна стегно артерія і у 2% у формуванні названої артерії брали участь затульна і присередня огиальна стегно артерії.

СЕКЦІЯ 2

ОСНОВИ МОРФОЛОГІЇ ТА ФІЗИКО-БІОЛОГІЧНІ АСПЕКТИ СТРУКТУРНОЇ ОРГАНІЗАЦІЇ БІОЛОГІЧНИХ ТКАНИН

Бойчук Т. М., Петришен О. І.

ЗМІНА ОСНОВНИХ ФУНКЦІОНАЛЬНИХ ПОКАЗНИКІВ НИРОК НА ФОНІ ГІПОФУНКЦІЇ ЕПІФІЗА ТА ЗА УМОВ ЇХ СТРУКТУРНОЇ ПЕРЕБУДОВИ

Кафедра гістології, цитології та ембріології

Буковинський державний медичний університет

Метою досліджень було вивчити іонорегулювальну функцію нирок при поєднаному впливі металів та іммобілізаційного стресу на фоні гіпофункції шишкоподібної залози.

Експериментальні дослідження проводилися на 28 статевозрілих самцях білих шурів, масою 150 – 180 г. Тварин розподілено на 4 груп по 7 особин в кожній: I група – контрольна; II група – тварини, яким на 14-ту добу експерименту проводився іммобілізаційний стрес; III група – в якій тваринам впродовж 14 діб вводили внутрішньошлунково на 1% крохмальній суспензії алюмінію хлорид у дозі 200мг/кг та свинцю хлорид 50мг/кг, IV група – тварини, яким протягом 14 діб вводили внутрішньошлунково у вище вказаних дозах алюмінію хлорид, свинцю хлорид та на 14-ту добу експерименту створювали одноденний іммобілізаційний стрес. Стрес моделювали шляхом 1-годинної іммобілізації тварин у пластикових клітках-пеналах, а гіпофункцію шишкоподібної залози – шляхом утримування тварин в умовах цілодобового освітлення інтенсивністю 500 люкс впродовж 14 діб. Евтаназія тварин здійснювалася відповідно до вимог Європейської конвенції із захисту експериментальних тварин (86/609ЄЕС). Цифрові показники обробляли статистично, різницю між порівняльними величинами визначали за t-критеріями Стьюдента.

Аналізуючи отримані результати було відмічено зростанням екскреції іонів натрію у II дослідній групі (0,033±0,004 мкмоль/24 год проти 0,026±0,001 мкмоль/24 год у тварин контрольної групи), майже дворазовим збільшенням цього показника в III дослідній групі (0,05±0,006 мкмоль/24 год проти 0,026±0,001 мкмоль/24 год у тварин контрольної групи, p<0,001) та IV дослідній групі (0,05±0,01 мкмоль/24 год проти 0,026±0,001 мкмоль/24 год у тварин контрольної групи, p<0,05). Фільтраційний заряд натрію в порівнянні з контролем зменшувався. Обмеження фільтраційного навантаження нефронів натрієм відбувається на фоні значного пригнічення каналцевого транспорту цього катіона. Це чітко прослідковується на показниках абсолютної та відносної реабсорбції, які зменшувались у порівнянні з інтактними тваринами.

Зменшувалися показники проксимальної реабсорбції, що не спостерігалось на показниках дистального транспорту, які у всіх дослідних групах були вищими за показники контрольної групи.

Отже, поєднаний вплив солей алюмінію, свинцю та стресу на фоні гіпофункції шишкоподібної залози призводить до морфологічних змін в архітектоніці нирок, що в свою чергу відмічається на функціональних можливостях структурних елементів органа.

Бойчук Т. М., Петришен О. І., Косован О. С.

МОРФОМЕТРИЧНА ХАРАКТЕРИСТИКА СТРУКТУРНОЇ ОРГАНІЗАЦІЇ НИРОК, ЩО ЗАЗНАЛИ ГІСТОЛОГІЧНОЇ ПЕРЕБУДОВИ

Кафедра гістології, цитології та ембріології

Буковинський державний медичний університет

Науково-технічний прогрес з кожним роком збільшує психоемоційні навантаження, людині все частіше приходится працювати в екстремальних умовах, що пов'язані з психоемоційними перевантаженнями. Як наслідок емоційні стреси призводять до розвитку психосоматичних захворювань, зокрема неврозів, захворювань серцево-судинної, видільної систем. Слід враховувати, що антропогенне забруднення навколишнього середовища солями алюмінію та свинцю характеризується кумулятивним ефектом, що в свою



чергу може проявлятися як ознаками гострої чи хронічної інтоксикації, так і на протязі ряду поколінь призводити до появи певних захворювань у нащадків.

Метою досліджень було морфометрично дослідити перебудову структур нирок у відповідь на вплив солей алюмінію та свинцю в поєднанні з дією іммобілізаційного стресу.

Комплексом морфологічних і морфометричних методів вивчено структуру нирок 20 статевозрілих самців білих щурів, масою 150 – 200 г, які утримувалися в умовах віварію та були розділені на 2 групи по 10 особин. I група – контрольна, II група – дослідна, в якій тваринам впродовж 14 діб вводили внутрішньошлунково на 1% крохмальній суспензії алюмінію хлорид у дозі 200мг/кг та свинцю хлорид 50мг/кг. На 14 добу експерименту II дослідній групі тварин створювали одноденний іммобілізаційний стрес. Евтаназія тварин здійснювалась у відповідності з вимогами Європейської конвенції з захисту експериментальних тварин (86/609/ЄЕС). Забір матеріалу та виготовлення гістологічних препаратів проводилися за загально прийнятими методиками та вивчалися з використанням гістометричних методів дослідження за Palkovits та Zolnai, з подальшою статистичною обробкою.

Аналізуючи отримані результати встановлено збільшення товщини кіркової речовини у дослідних тварин ($240 \pm 4,21$ проти $160 \pm 2,5$ мкм у контрольній групі) та мозкової ($128 \pm 1,2$ проти $96 \pm 1,6$ мкм у контрольній групі). У тварин експериментальної групи відмічено збільшення величини розмірів тілець нефрону ($117 \pm 10,25 \times 104 \pm 11,8$ мкм проти $81,25 \pm 5,15 \times 81,25 \pm 4,75$ мкм у тварин контрольної групи) за рахунок збільшення об'єму як судинного клубочка ($91 \pm 2,5 \times 104 \pm 4,5$ мкм проти $65 \pm 0,6 \times 65 \pm 0,93$ мкм у контрольній групі) так і фільтраційної щілини ($22,75 \pm 1,23$ проти $6,5 \pm 0,3$ мкм у тварин контрольної групи). Зазнають змін і каналці нефрону у 2,5 рази збільшується діаметр проксимального відділу, петлі Генле та помірне збільшення дистального відділу. В епітеліоцитах проксимального та дистального відділу нефрону відмічено значні гідропічні зміни та явища балонної дистрофії. У кровоносному мікроциркуляторному руслі нирки виявлено помірні явища стазу та сладжу, повнокрів'я судин, різке розширення лімфатичних капілярів, стромальний та перивазальний набряк, невеликі вогнища діapedезних крововиливів.

У відповідь на дію солей алюмінію, свинцю та іммобілізаційного стресу в структурах нирок відбувається морфологічна перебудова, що як правило веде за собою порушення функціональних можливостей органа.

Бойчук Т. М., Ходоровська А. А.

ПОЛЯРИЗАЦІЙНІ ВЛАСТИВОСТІ ГІСТОЛОГІЧНИХ ЗРІЗІВ ТКАНИН ЩИТОПОДІБНОЇ ЗАЛОЗИ НА ФОНІ СТРЕСОВОГО НАВАНТАЖЕННЯ

*Кафедра гістології, цитології та ембріології
Буковинський державний медичний університет*

Для визначення морфологічних особливостей та поляризаційних властивостей біологічних тканин щитоподібної залози є перспективним використання методу лазерної поляриметрії. Це один із методів, що дозволяє виявити просторово розмежені ознаки об'єкта, визначити наявність розподілу ділянок розсіювання, отримати локальну інформацію про залозисті клітини щитоподібної залози. Використання лазерів у біомедичній оптиці зумовило розвиток напрямку досліджень – лазерної поляриметрії біологічних тканин, яка заснована на статистичному аналізі поляризаційно-неоднорідних об'єктних полів. Метод поляризаційної візуалізації архітекtonіки біологічної тканини різного морфологічного типу дозволяє вивчити розподіл поляризаційних параметрів полів розсіяного лазерного випромінювання. Проте залишаються маловивченими питання використання методів лазерної поляриметрії та інших методів дослідження тканин щитоподібної залози у тварин на тлі стресового фактору, що має значення для виявлення й оцінки ступеня розвитку її патологічних порушень. Метою дослідження було вивчити морфологічні особливості та поляризаційні властивості тканин щитоподібної залози у тварин, які піддавалися стресу. Експериментальні дослідження були проведені на 24 білих статевозрілих щурах-самцях, з вихідною масою тіла 100-150 г. Тварини знаходилися на стандартному раціоні в приміщенні віварію при кімнатній температурі з вільним доступом до їжі та води. Тварини були розподілені на 2 експериментальні групи I група – контрольна; 2 група – тварини, які піддавалися стресу. Стрес моделювали шляхом 1-годинної іммобілізації тварин в пластикових клітках. Дослідних тварин виводили з експерименту шляхом декапітації під ефірним наркозом.

Видаляли щитоподібну залозу, фіксували її в 10%-ному розчині формаліну впродовж 3 діб з наступною заливкою у парафін. Виготовляли гістологічні зрізи зафарбовували гематоксилін-еозинном та вивчали морфологічні особливості щитоподібної залози під мікроскопом "Біолам". Поляризаційні зображення біологічних тканин щитоподібної залози проводили за допомогою мікрооб'єктива з проекцією зображення в площину світлочутливої площадки (800x600 пікселів) CCD-камери, яка забезпечувала діапазон вимірювання структурних елементів біологічних тканин для розмірів 2 мкм – 2000 мкм. Для оцінки діагностичних можливостей статистичного аналізу зображень тканини щитоподібної залози досліджували незабарвлені депарафінізовані гістологічні зрізи (24 препарати). Для статистичного аналізу використовували статистичний метод з використанням моментів вищих порядків.

Аналіз отриманих результатів показав, що у щурів в умовах стресу спостерігається зниження абсолютної та відносної маси щитоподібної залози порівняно з групою інтактних тварин. Результати описового морфологічного дослідження показали, що у тварин 2-ої групи спостерігається переважання дрібних фолікулів в щитоподібній залозі порівняно із контрольною групою, значне сплюснення фолікулярного епітелію, виражена

його десквамація. Також спостерігалися розлади кровопостачання щитоподібної залози у вигляді венозного застою (рис.1).

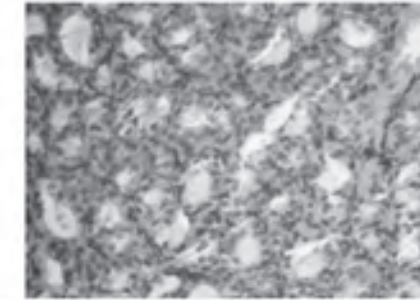


Рис.1. Морфологічні особливості щитоподібної залози у щурів в умовах стресу (забарвлені - гематоксилін-еозином)

Поляризаційні зображення на гістологічних зрізах щитоподібної залози на тлі стресу свідчать, що координатні розподіли інтенсивності $I(0-0)$, $I(0-90)$ фізіологічно нормальних зразків тканини щитоподібної залози характеризуються фрактальною структурою – нахил відповідних залежностей спектрів потужності незмінний у межах трьох декад розмірів (2 мкм – 1000 мкм) структурних елементів архітекtonіки (табл.).

Таблиця

Статистичні моменти 1 – 4-го порядків координатних розподілів інтенсивності зображень щитоподібної залози		
I	$I(0-0)$	$I(0-90)$
M	0,9 5%	0,6 4%
σ	0,23 4%	0,29 6%
A	38,6 7%	26,8 11%
E	74,2 9%	132,8 14%

Координатна структура розподілів $I(0-0)$, $I(0-90)$ зміненої тканини щитоподібної залози на тлі стресу статистична – відсутнє стабільне значення кута нахилу апроксимуючої кривої $\Phi(Z)$ до $\text{Log} - \text{log}$ залежностей спектрів потужності (рис.2).




Рис.2. Поляризаційні зображення зрізів тканини щитоподібної залози на тлі стресу одержані для співосей (0 – 0) та перекресених (0 – 90) поляризатора й аналізатора

Проведені морфологічні дослідження щитоподібної залози вказують на зростання активності щитоподібної залози та значну її мобілізацію у відповідь на стресорне навантаження. Про це свідчать наявність у мікроструктурі щитоподібної залози явищ десквамації одношарового призматичного епітелію та резорбційних вакуолей по всій щитоплазмі клітин. Результати дослідження статистичної та фрактальної структури розподілів інтенсивності поляризаційних зображень зрізів тканини щитоподібної залози підтвердили ефективність методів лазерної поляриметрії в диференціації стану різних типів біологічної тканини у відповідь на стресорне навантаження.

Малик Ю. Ю., Семенюк Т. О., Пентелейчук Н. П. ТРИВИМІРНА РЕКОНСТРУКЦІЯ СУХОЖИЛКОВИХ СТРУН МІТРАЛЬНОГО КЛАПАНА СЕРЦЯ ЛЮДИНИ

*Кафедра гістології, цитології та ембріології
Буковинський державний медичний університет*

Зміни у топографії та будові сухожилкових струн (СС) викликають порушення у серцевій гемодинаміці та зміни нормального функціонування всього клапанного комплексу.

Мета дослідження - визначити особливості структурної організації нормально розташованих СС мітрального клапана серця людини.