

**МІНІСТЕРСТВО ОХОРОНИ ЗДОРОВ'Я УКРАЇНИ
ДЕРЖАВНИЙ ВИЩИЙ НАВЧАЛЬНИЙ ЗАКЛАД
”ТЕРНОПІЛЬСЬКИЙ ДЕРЖАВНИЙ МЕДИЧНИЙ УНІВЕРСИТЕТ
імені І.Я. ГОРБАЧЕВСЬКОГО”**

ГАЇНА НАТАЛІЯ ІВАНІВНА

УДК 611.137.3.013

**РОЗВИТОК І СТАНОВЛЕННЯ ТОПОГРАФІЇ АРТЕРІАЛЬНИХ СУДИН ТОВСТОЇ
КИШКИ У РАНЬОМУ ПЕРІОДІ ОНТОГЕНЕЗУ ЛЮДИНИ**

14.03.01 – нормальна анатомія

А в т о р е ф е р а т
дисертації на здобуття наукового ступеня
кандидата медичних наук

Тернопіль – 2010

Дисертацією є рукопис.

Робота виконана у Буковинському державному медичному університеті МОЗ України (м. Чернівці).

Науковий керівник: доктор медичних наук, професор **Макар Богдан Григорович**, Буковинський державний медичний університет МОЗ України (м. Чернівці), завідувач кафедри анатомії людини імені М.Г. Туркевича.

Офіційні опоненти:

доктор медичних наук, професор **Герасимюк Ілля Євгенович**, державний вищий навчальний заклад “Тернопільський державний медичний університет імені І.Я. Горбачевського” МОЗ України, завідувач кафедри анатомії людини;

доктор медичних наук, професор **Пикалюк Василь Степанович**, Кримський державний медичний університет імені С.І. Георгієвського МОЗ України, завідувач кафедри нормальної анатомії людини.

Захист відбудеться 29 жовтня 2010 року об 11 годині на засіданні спеціалізованої вченої ради Д 58.601.01 у державному вищому навчальному закладі “Тернопільський державний медичний університет імені І.Я. Горбачевського” МОЗ України за адресою: 46001, м. Тернопіль, майдан Волі, 1.

З дисертацією можна ознайомитися у бібліотеці державного вищого навчального закладу “Тернопільський державний медичний університет імені І.Я. Горбачевського” МОЗ України за адресою: 46001, м. Тернопіль, вул. Січових Стрільців, 8.

Автореферат розісланий 27 вересня 2010 року.

Вчений секретар

спеціалізованої вченої ради

доктор медичних наук, професор

Я.Я. Боднар

ЗАГАЛЬНА ХАРАКТЕРИСТИКА РОБОТИ

Актуальність теми. Вивчаючи засоби управління структурною органі-зацією живої матерії та процеси морфогенезу органів на різних рівнях, морфо-логія, як наука, посідає чільне місце серед фундаментальних біологічних дисциплін (Ю.Т. Ахтемійчук, 2008). Вивчення розвитку, становлення син-топічних взаємовідношень органів у різні вікові періоди є одним із провідних у підході до організму людини, а також актуальним завданням ембріологів, анатомів, тератологів та хірургів (Б.М. Боднар, 2002; І.С. Давиденко, 2003; В.А. Козлов, 2006; О.О. Шевченко, 2006). Незважаючи на те, що період внутрішньоутробного розвитку відносно короткий, однак перетворення в організмі за цей час набагато суттєвіші, ніж упродовж усього наступного життя. Тому будову органів і систем важливо вивчати на основі даних ембріогенезу у поєднанні з основними процесами морфогенезу (І.І. Бобрик, 2001; L.M. Keit, 2008; I. Singh, 2006). У зв'язку з удосконаленням методів діагностики, лікування та профілактики захворювань товстої кишки та розширенням показів до оперативних втручань на цій ділянці кишечника, важливого значення набуває досконале вивчення розвитку та становлення топографії товстої кишки в комплексі з її артеріальними судинами. Інтенсивні процеси структурних перетворень товстої кишки, як і інших відділів кишечника, відбуваються в перші роки життя дитини, що пов'язано зі зміною режиму харчування та заселення товстої кишки сапрофітною мікрофлорою. Вікові особливості перебігу природженої патології, пухлинних процесів, проявів травматичних ушкоджень органів шлунково-кишкового тракту в новонароджених і дітей раннього віку створюють неабиякі труднощі в діагностиці, виборі лікувальної тактики та методу хірургічного втручання (Є.К. Айламазян, 1998; Я.Н. Алейников, 2005; Н.Г. Гойда, 2001; Б.С. Запоржченко, У.В. Міщенко, 2003).

Природжені вади товстої кишки (І.В. Ластівка, 2006; В.П. Неділько, 2002; Ю.Г. Орел, 2003; Е.Є. Пацкун, 2003) займають п'яте місце серед усіх вад розвитку травної системи у новонароджених та дітей грудного віку. Сучасна хірургія плодів, новонароджених та дітей грудного віку потребує більш комплексних і детальних відомостей про можливі причини та час виникнення аномалій і варіантів будови товстої кишки та її судин, що є необхідною умовою для розробки нових раціональних методів їх антенатальної профілактики та хірургічної корекції (А.А. Данілов, 2001; В.М. Магальяс, 2001; М.В. Медведєв, 2000; В.В. Рудень, 2002; С. Ann, 2005; R.A. Steichen, 2004).

У багатьох публікаціях відсутній комплексний підхід до вивчення проблем розвитку і становлення топографії артеріальних судин товстої кишки впродовж раннього періоду онтогенезу людини. Дослідження виконувалися тільки в окремі вікові періоди, не проводився корелятивний

аналіз їх інтенсивного та уповільненого росту, не враховувалися взаємовідношення між судинами й окремими відділами товстої кишки.

Актуальність даної роботи зумовлена необхідністю одержання повних даних про розвиток брижових артерій, становлення їх топографо-анатомічних взаємовідношень на всіх етапах антенатального періоду онтогенезу, вікової індивідуальної мінливості, періодів інтенсивного та уповільненого росту, встановлення критичних періодів та обґрунтування деяких їх природжених вад з метою вдосконалення існуючих та розробки нових методів корекції виявлених порушень у пренатальному періоді онтогенезу людини.

Зв'язок роботи з науковими програмами, планами, темами. Наукове дослідження є фрагментом комплексної планової наукової роботи кафедр анатомії людини імені М.Г. Туркевича, анатомії, топографічної анатомії та оперативної хірургії Буковинського державного медичного університету за темою: "Статеві-вікові закономірності будови і топографо-анатомічних взаємовідношень органів та структур в онтогенезі людини. Особливості вікової та статевої ембріотопографії" (№ держреєстрації 0105U002927). Здобувачем вивчено ембріотопографію артеріального русла товстої кишки у ранньому періоді онтогенезу людини. Тема дисертації затверджена Проблемною комісією МОЗ і АМН України "Морфологія людини" від 25 грудня 2006 року (протокол № 76).

Мета дослідження. Визначити послідовність внутрішньоутробних перетворень і становлення артеріальних судин товстої кишки та їх структурних компонентів у людини з поетапним вивченням варіантної анатомії, критичних періодів розвитку, передумов та часу можливого виникнення їх природжених вад.

Задачі дослідження:

1. Уточнити джерела і час закладки артеріальних судин товстої кишки.
2. Вивчити динаміку морфогенезу і синтопічної кореляції верхньої та нижньої брижових артерій у зв'язку з розвитком товстої кишки в передплодовому та плодовому періодах онтогенезу.
3. Простежити періоди інтенсивного та уповільненого росту брижових артерій та їх гілок у пренатальному періоді онтогенезу.
4. З'ясувати критичні періоди, варіанти будови, морфологічні передумови і час можливого виникнення природжених вад артеріального русла товстої кишки.

Об'єкт дослідження: артеріальні судини кишечника в ранньому періоді онтогенезу людини та закономірності їх розвитку.

Предмет дослідження: морфогенез і становлення топографії артеріальних судин товстої кишки.

Методи дослідження: мікроскопія послідовних серійних гістологічних і топографо-анатомічних зрізів, макроскопія, препарування із застосуванням мікроскопа МБС-10, ін'єкція судин з наступною рентгенографією або корозією, графічне реконструювання, стереофотографування – для визначення становлення та змін будови і топографії, періодів інтенсивного та уповільненого росту, мінливості артеріальних судин товстої кишки впродовж раннього періоду онтогенезу людини. З метою об'єктивізації одержаних даних використаний морфометричний метод. Для обробки цифрових параметрів застосовувалися статистичні методи.

Наукова новизна одержаних результатів. Уперше вивчені взаємозв'язки в процесі розвитку і становлення топографії артеріальних судин товстої кишки у ранньому періоді онтогенезу людини. Встановлені закономірності та особливості їх взаємовпливу впродовж внутрішньоутробного періоду розвитку з точки зору топографо-анатомічного підходу до проблем ембріогенезу.

Уточнено терміни закладки і ранній розвиток артеріальних судин товстої кишки та суміжних утворень. Виявлені варіанти будови, критичні періоди, морфологічні передумови та час можливого виникнення окремих природжених вад судин товстої кишки. Визначено, що становлення товстої кишки і диференціювання судин є взаємозумовленим процесом.

Пріоритет дослідження полягає в новому топічному підході до проблем ембріонального розвитку людини, одержанні об'єктивних даних про ембріотопографію судин товстої кишки за допомогою реконструювання, яке дає змогу вивчати мікроструктури в об'ємному зображенні.

Уточнено і доповнено дані літератури стосовно джерел і часу закладки судин товстої кишки, особливостей становлення їх топографії впродовж раннього періоду онтогенезу.

Практичне значення одержаних результатів. Виконане дослідження поглиблює і доповнює дані літератури про топографо-анатомічні особливості артеріального русла товстої кишки впродовж внутрішньоутробного періоду розвитку та в новонароджених людини і може слугувати основою при проведенні антенатальної профілактики порушень нормального ембріогенезу. Знання закономірностей і особливостей розвитку взаємозв'язків між артеріальними судинами товстої кишки на різних стадіях пренатального періоду онтогенезу людини та в новонароджених сприятимуть удосконаленню методів антенатальної профілактики та діагностики природжених вад і є морфологічною основою для вдосконалення існуючих та розробки нових методів ангіологічного дослідження та лапароскопічних втручань на окремих органах черевної порожнини.

Сформульовані наукові положення можуть бути враховані при написанні посібників, атласів з ембріології, нормальної та клінічної анатомії травної і судинної систем.

Результати дослідження впроваджені в навчальний процес на кафедрах анатомії людини імені М. Г. Туркевича, анатомії топографічної анатомії та оперативної хірургії, дитячої хірургії та

оториноларингології Буковинського державного медичного університету; анатомії людини та гістології Ужгород-ського національного університету; анатомії людини ДВНЗ „Тернопільський державний медичний університет імені І. Я. Горбачевського”; Вінницького національного медичного університету імені М. І. Пирогова; ВДНЗ України ”Українська медична стоматологічна академія”; Львівського національного медичного університету імені Данила Галицького; Івано-Франківського національного медичного університету; Луганського державного медичного університету; Дніпропетровської державної медичної академії, а також у науково-дослідну роботу лабораторії морфологічних досліджень НДІ медико-екологічних проблем МОЗ України (м. Чернівці).

Особистий внесок здобувача. Дисертаційна робота є самостійним науковим дослідженням. Здобувачем особисто здійснено розробку основних теоретичних та практичних положень роботи. Самостійно проведено інформаційний пошук і аналіз джерел літератури, виконано морфологічні дослідження зародків, передплідів, плодів та новонароджених людини. Виконано статистичну обробку цифрових даних та аналіз і узагальнення отриманих результатів дослідження. Здобувачем сформульовано основні положення, висновки та практичні рекомендації, а також відредаговано та оформлено дисертаційну роботу. В наукових працях, опублікованих у співавторстві, використано фактичний матеріал автора.

Апробація результатів дисертації. Матеріали дисертації оприлюднені на: підсумкових наукових конференціях професорсько-викладацького складу Буковинського державного медичного університету (2008, 2009); II Міжнар. науково-практичній конференції “Динаміка наукових досліджень 2003” (Дніпропетровськ, 2003); 58-й науково-практичній конференції студентів та молодих вчених Національного медичного університету імені О.О. Богомольця з міжнародною участю “Актуальні проблеми сучасної медицини” (Київ, 2003); II Міжнародній науково-практичній конференції “Здорова дитина: здоровій дитині – здорове середовище” (Чернівці, 2004); Всеукраїнській науковій конференції “Актуальні питання клінічної анатомії та оперативної хірургії” (Чернівці, 2004); II Міжнародній медико-фармацевтичній конференції студентів та молодих вчених (Чернівці, 2005); Всеукраїнській науковій конференції “Актуальні питання вікової анатомії та ембріотопографії” (Чернівці, 2006); IV Міжнародній науково-практичній конференції “Здорова дитина: здорова дитина та генетичні аспекти її розвитку” (Чернівці, 2006); IV Національному конгресі АГЕТ (Сімферополь-Алушта, 2006); науковому симпозиумі “Анатомо-хірургічні аспекти дитячої гастроентерології” (Чернівці, 2007); IV Міжнародній медико-фармацевтичній конференції студентів та молодих вчених (Чернівці, 2007); науковому симпозиумі “Хірургічні аспекти захворювань кишечника в дітей” (Чернівці, 2008); науково-практичній конференції „Морфологічний стан тканин і органів систем організму в нормі та патології” (Тернопіль, 2009); VI Міжнародній медико-фармацевтичній

конференції студентів і молодих вчених (Чернівці, 2009); Всеукраїнській науково-практичній конференції "Актуальні проблеми ембріологічних досліджень" (Дніпропетровськ, 2009).

Публікації. За матеріалами дисертаційної роботи опубліковано 20 наукових праць, із них статей – 5 у фахових наукових виданнях, тез – 15 у матеріалах конференцій та симпозіумів.

Структура та обсяг дисертації. Дисертаційна робота викладена на 164 сторінках комп'ютерного друку і складається зі вступу, огляду літератури, матеріалів і методів дослідження, трьох розділів власних досліджень, аналізу та узагальнення результатів дослідження, висновків, рекомендацій щодо наукового і практичного використання здобутих результатів, списку використаних джерел (всього 264 бібліографічних описів), додатків. Дисертаційна робота ілюстрована 47 рисунками, 3 таблицями, 1 діаграмою. Бібліографічний опис літературних джерел, ілюстрації та додатки викладені на 45 сторінках.

ОСНОВНИЙ ЗМІСТ РОБОТИ

Матеріал і методи дослідження. Дослідження проведено на 50 серіях послідовних гістологічних зрізах зародків і передплodів та 55 трупах плодів і новонароджених людини, що загинули від причин, не пов'язаних із захворюваннями органів черевної порожнини та заочеревинного простору. Препарати плодів масою понад 500 г і трупи новонароджених досліджувалися безпосередньо у прозекторській Чернівецької обласної комунальної медичної установи «Патологоанатомічне бюро» (дитяче відділення). Були також використані серійні гістологічні та топографо-анатомічні зрізи препаратів з колекції кафедри анатомії людини Буковинського державного медичного університету.

Комісією з питань біомедичної етики Буковинського державного медичного університету (протокол № 39 від 15.10.2009 р.) встановлено, що проведені дослідження відповідають принципам Гельсінської декларації, прийнятої Генеральною асамблеєю Всесвітньої медичної асоціації (1964-2000 рр.), конвенцією Ради Європи про права людини та біомедицину (1997 р.) та наказу МОЗ України № 66 від 13.02.2006 р. порушень морально-правових правил при проведенні медичних наукових досліджень не виявлено.

Вік ембріонів і передплodів перших двох місяців розвитку визначали після одноденної фіксації в 5-6 % розчині нейтрального формаліну, чим досягалася сталість форми драглистого об'єкта і, як наслідок, уникалися небажані огріхи при визначенні їх віку.

Трупи плодів спочатку вимірювали, а потім фіксували в 5 % розчині формальдегіду впродовж двох-трьох тижнів, після чого вони зберігалися в 3-5 % розчині формальдегіду.

Під час препарування замальовували окремі структури, а препарати з анатомічними особливостями після закінчення препарування підлягали фотодокументуванню (Ю.Т. Ахтемійчук, О.В. Цигикало, 2000).

Періоди внутрішньоутробного розвитку (зародковий, передплодовий і плодовий) систематизовані за класифікацією Г.А. Шмідта (1968). Вік об'єктів дослідження визначали за таблицями Б.М. Петтена (1959) і Б.П. Хватова, Ю.Н. Шаповалова (1969) на підставі вимірювань тім'яно-куприкової довжини (ТКД).

Для досягнення поставленої мети використано комплекс адекватних морфологічних методів дослідження, який включає виготовлення та мікроскопію серій послідовних гістологічних і топографо-анатомічних зрізів, звичайне і тонке препарування під контролем мікроскопа МБС-10, виготовлення графічних і пластичних реконструкційних моделей, ін'єкцію судин, стереофотографування, корозію, рентгенографію.

Серійні гістологічні зрізи препаратів виготовляли в одній з трьох площин тіла зародка – сагітальній, горизонтальній або фронтальній. Співставлення одержаних результатів дало змогу більш об'єктивно вивчити товстокишкові гілки верхньої та нижньої брижових артерій та їх взаємовідношення з суміжними структурами. Товщина зрізів коливалася від 5 до 15 мкм.

Під час дослідження використовували запропоновані нами способи: спосіб модифікації фрези для забору анатомічного матеріалу через природні отвори (рацпропозиція № 15/06), спосіб зберігання трупного матеріалу при довготривалих наукових дослідженнях (рацпропозиція № 19/06), пристрій для фіксації природних отворів при проведенні морфологічних досліджень (рацпропозиція № 16/06), спосіб фіксації судин великого діаметра (рацпропозиція № 15/05), пристрій для отримання рельєфного рентген- зображення (рацпропозиція № 18/06) та спосіб фіксації макропрепаратів при виготовленні корозійних препаратів судин внутрішніх органів (рацпропозиція № 9/05).

Морфометричні дослідження проводили за допомогою окуляр-мікрометра і морфометричної лінійки.

З метою вивчення топографо-анатомічних особливостей артеріальних судин товстої кишки на ранніх стадіях внутрішньоутробного розвитку було використано графічне та пластичне реконструювання з нашою модифікацією (рацпропозиція № 02/07).

Цифрові дані морфометрії довжини та діаметра товстої кишки, їх співвідношення з кровоносними судинами, а для останніх кути відходження та ступінь галуження, були згруповані у вікові групи та оброблені методами варіаційної статистики з обчисленням середньоарифметичного.

Для проведення статистичного аналізу експериментальних результатів вибрано один із додатків MS Office процесор електронних таблиць MS Excel 2003. Стандартна похибка для всіх вимірювань не перевищує 5 %.

Результати дослідження та їх аналіз.

Дані нашого дослідження свідчать про те, що зачаток верхньої та нижньої брижових артерій визначається на 4-му тижні внутрішньоутробного періоду розвитку, коли відбувається відокремлення первинної кишки від жовткового мішка з подальшим формуванням її брижі. Позаду первинної кишки визначається дорсальна аорта, яка повторює вигин тіла зародка. Від неї відгалужується незначна кількість дорсальних, латеральних та вентральних гілок – зачатків верхньої та нижньої брижових артерій.

На реконструкційній моделі зародка 5,5 мм ТКД виявляються дорсальні гілки аорти з ознаками часткового редукування вентральних гілок. Водночас частина суміжних гілок з'єднуються з наступним утворенням непарних нутрощевих артерій. У центрі дорсальної аорти визначається розширення. Цей період розвитку варто кваліфікувати критичним, коли порушення нормального онтогенезу зародка може призвести до природжених вад та варіантів будови зазначених судин.

На початку 5 тижня внутрішньоутробного розвитку на рівні VII-VIII-грудних сегментів спостерігається формування найбільшої непарної нутрощєвої гілки – жовтково-брижової артерії. В її формуванні беруть участь 4-5 вентральних сегментних гілок аорти.

Трансформування жовтково-брижової артерії у верхню брижову артерію починається з 5-го тижня ембріогенезу.

У зародків 10,0-13,0 мм ТКД (6-й тиждень) чітко простежуються зачатки усіх трьох непарних нутрощєвих гілок майбутньої черевної частини аорти.

Розширення аорти, яке характерне для зародків кінця 4-го – початку 5-го тижнів розвитку, поступово зменшується, і у зародків 8,0 мм ТКД не визначається взагалі.

Починаючи з 6 тижня розвитку спостерігається значне зниження рівнів відгалуження верхньої та нижньої брижових артерій.

Остаточне розмежування целома на грудну та черевну порожнини відбувається на початку передплодового періоду розвитку (VII тиждень ембріогенезу).

Наприкінці 7-го та впродовж 8-го тижнів розвитку верхня брижова артерія віддає від 8 до 12 кишкових гілок, які простягаються в товщі брижі тонкої кишки.

У передплідів 37,0-40,0 мм кишкові гілки сполучаються між собою і утворюють дуги – починають формуватися судинні аркади першого порядку. Останні віддають численні гілки до брижового краю стінки кишки.

Крім названих гілок, верхня брижова артерія віддає також підшлунково-дванадцятипалокишкові артерії та клубово-ободовокишкову артерію, від якої відходять дві-три гілки до кінцевого відділу клубової кишки, сліпої кишки та червоподібного відростка. Наступною від верхньої брижової артерії відходить гілка, яка прямує краніально і поділяється на дві судини –

майбутні праву та середню ободовокишкові артерії. Остання прямує доверху та вліво і вступає у брижу поперечного відділу ободової кишки.

Нижня брижова артерія починається від передньолівої поверхні аорти на рівні III-IV поперекових хребців. Артерія прямує вліво і розгалужується на дві-три судини, перша з яких – ліва ободовокишкова артерія, яка має висхідний напрямок стосовно низхідної частини ободової кишки, доходить до лівого згину ободової кишки і прямує зліва направо назустріч середній ободовокишковій артерії (гілка верхньої брижової артерії), але анастомоз між ними ще відсутній; друга – сигмоподібна артерія, яка проходить у брижі сигмоподібної ободової кишки і доходить до її стінки. Основний стовбур нижньої брижової артерії продовжується у верхню прямокишкову артерію. Вона має низхідний напрямок і досягає верхнього кінця прямої кишки в ділянці її задньої поверхні, розташовуючись у навколишній мезенхімі.

Особливістю онтогенезу людини впродовж дев'ятого тижня розвитку (передплоти 31,0-41,0 мм ТКД) є “самоліквідація” фізіологічної пупкової грижі та подальше розгалуження непарних нутрощових гілок черевної частини аорти, а також встановлення зв'язків між внутрішньоорганными артеріями, які утворилися внаслідок системної диференціації мезенхіми зачатка самих органів та позаорганных судин, які є розгалуженнями непарних нутрощових гілок черевної частини аорти.

Таким чином, на цій стадії розвитку встановлюється цілісність судинної системи кожного органа.

Цей період внутрішньоутробного розвитку є критичним і порушення процесу нормального ходу морфогенезу під впливом внутрішніх чи зовнішніх пошкоджуючих факторів може призвести до формування пупкової грижі у новонароджених, а також аномального розташування відділів кишечника та його судин.

Більш чітко виявляються артеріальні дуги (аркади) у брижі кишечника. Відбувається формування як внутрішньосистемних, так і міжсистемних артеріальних анастомозів між гілками верхньої брижової та нижньої брижової артерій, а в системі кожної з них починається утворення (в брижі кишки) судинних аркад I порядку.

Дані нашого дослідження свідчать про те, що проекція висхідної ободової кишки відповідає правій бічній ділянці передньобічної стінки живота.

Однак, у трьох спостереженнях висхідна ободова кишка прилягала до бічної стінки черевної порожнини, а в п'яти – була зміщена до серединної площини тіла людини. На препаратах плодів спостерігалась схожість васкуляризації кінцевого відділу тонкої кишки та висхідної ободової кишки, що пов'язано з сегментарністю їх кровопостачання. Від стінки верхньої брижової артерії з правого боку у межах її увігнутого сегмента починаються товстокишкові гілки. Клубово-ободовокишкова артерія має довжину $19,9 \pm 0,2$ мм.

На відстані $7,7 \pm 0,2$ мм від клубово-сліпокишкового кута вона розгалужується на три-п'ять основних гілок: 1) передня і задня сліпокишкові артерії – віддають гілки до сліпої кишки та червоподібного відростка; 2) ободовокишкова гілка – розгалужується в межах нижньої третини висхідної ободової кишки, утворює анастомози з правими ободовокишковими гілками; 3) клубовокишкова гілка – утворює анастомоз між клубовокишковими артеріями верхньої брижової артерії.

Від неї відходять гілки до кінцевого відділу клубової кишки та клубово-сліпокишкового кута.

У більшості наших спостережень права ободовокишкова артерія прямувала до верхньої половини висхідної ободової кишки. Не доходячи до кишки на $7,2 \pm 0,3$ мм, артерія ділиться на висхідну та низхідну гілки. Перша з них прямує до верхньої третини висхідної ободової кишки та правого згину товстої кишки, анастомозує з гілками середньої ободовокишкової артерії. Друга, як пристінкова артерія, проходить каудально вздовж краю висхідної ободової кишки і розгалужується на передній та задній її стінках. Низхідна гілка правої ободовокишкової артерії утворює анастомоз з гілками клубово-ободовокишкової артерії.

Однак, на восьми досліджених препаратах права ободовокишкова артерія брала участь у кровопостачанні майже всієї висхідної ободової кишки, а на десяти – вона була взагалі відсутня. В останньому випадку висхідну ободову кишку кровопостачали гілки клубовокишкової та середньої ободовокишкової артерій.

Оскільки права ободовокишкова артерія не постійна, а кількість названих гілок досить мінлива, можна зробити припущення про послаблення кровопостачання даного сегмента товстої кишки.

Середня ободовокишкова артерія вирізняється постійністю, оскільки вона виявлена на всіх препаратах. Її гілки розгалужуються в межах верхньої третини висхідної ободової кишки правого згину товстої кишки та $2/3$ поперечної ободової кишки.

Артерія прямує до поперечної ободової кишки між дистальною та середньою її третинами. Основний стовбур судини під прямим кутом розгалужується на дві гілки, які прямують до поперечної ободової кишки та лівого згину. Вони анастомозують з лівою ободовокишковою артерією і утворюють дугу Ріолана.

Аркади першого порядку є анастомозами між суміжними ободовокишковими артеріями, які біля брижового краю кишки утворюють крайову ободовокишкову артерію.

Дослідження правого згину ободової кишки виявили три основних види його розміщення по відношенню до нижнього краю печінки: правий згин кишки виходив із-під нижнього краю печінки, другий – був прикритим повністю, а третій – лише на половину нижнім краєм печінки.

На досліджуваному матеріалі поперечний відділ ободової кишки мав напрямок справа наліво та дещо дистально і біля лівої бічної ділянки живота утворював лівий або селезінковий згин.

Поперечний відділ ободової кишки на вивчених препаратах займає два основних положення: 1. Високе положення, коли кишка в середній частині прилягала до нижнього краю печінки. 2. Низьке – коли середня частина поперечного відділу ободової кишки виступала у бік пупка, не доходячи до останнього на 9,0-31,0 мм. Кишка в більшості спостережень була досить рухомою, що зумовлено наявністю власної брижі.

У плодів більше 290,0 мм ТКД та новонароджених на рухомість та діаметр даного відділу впливав ступінь наповненості її меконієм.

При порівнянні правого та лівого згинів ми не знайшли прямої залежності, яка б вказувала на те, що положення правого згину, по відношенню до печінки, впливало би на положення лівого згину, і навпаки.

Низхідний відділ ободової кишки розташований у лівій бічній ділянці живота, однак у порівнянні з висхідним, зміщений до передньої стінки живота більш проксимально. Біля крижового гребеня низхідний відділ ободової кишки переходить у сигмоподібну ободову кишку. Очеревина на всьому протязі вкривала кишку і утворювала для неї брижу.

Для сигмоподібної кишки характерним є наявність напівкільцеподібних вигинів з опуклістю в проксимальному чи дистальному напрямках.

Верхня брижова артерія починалася дистальніше від черевного стовбура та проксимальніше від нижньої брижової артерії, від лівої частини переднього півкола черевної аорти, рівень відгалуження якої відповідає I-II поперековим хребцям та нижньому краю підшлункової залози. За своїм ходом верхня брижова артерія віддає від 9 до 15 тонкокишкових гілок.

Нами з'ясовано, що в плодовому періоді спостерігається нерівномірна динаміка темпів зростання діаметрів верхньої та нижньої брижових артерій (рис. 1).

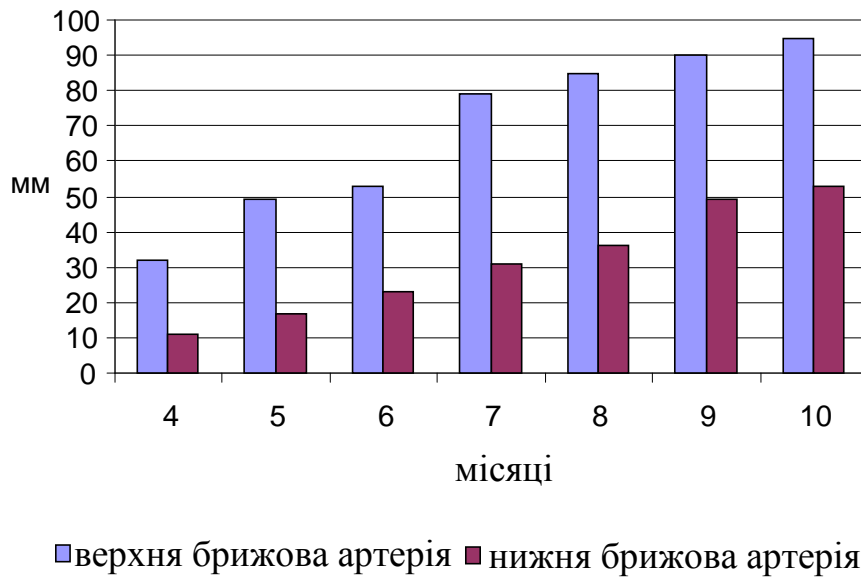


Рис. 1. Динаміка темпів зростання загальної довжини верхньої та нижньої брижових артерій.

Більш інтенсивне зростання верхньої брижової артерії порівняно з нижньою спостерігається впродовж 6-7 міс. розвитку. Наприкінці плодового періоду темпи зростання діаметра нижньої брижової артерії випереджують зростання діаметра верхньої брижової артерії. Можна припустити, що 6-7 місяці є періодом формування варіантів будови верхньої брижової артерії, а 8-9-й місяці – нижньої брижової артерії.

При дослідженні новонароджених верхня брижова артерія віддає середню ободовокишкову артерію, яка прямує доверху і вліво у напрямку середньої третини поперечної ободової кишки.

Не доходячи на 2,9-3,7 мм до останньої, названа артерія розгалужується на проксимальну і дистальну гілки. Остання спрямована в бік лівого згину і бере участь у формуванні дуги Ріолана, а проксимальна гілка прямує у бік правого згину, продовжується у гілку, яка анастомозує з правою ободовокишковою артерією.

Дистальніше від середньої ободовокишкової артерії від верхньої брижової артерії відходила права ободовокишкова артерія, яка спрямована до середини висхідної частини ободової кишки. Біля стінки останньої права ободовокишкова артерія розгалужувалася на висхідну та низхідну пристінкові гілки, які у свою чергу віддавали гілки до висхідної ободової кишки і анастомозували, відповідно, з середньою ободовокишковою та клубово-сліпокишковою артеріями.

На одному із препаратів новонароджених (521,0 мм ТПД) ми спостерігали наявність додаткової середньої ободовокишкової артерії.

Нижня брижова артерія відходить від середини лівої частини переднього півкола черевної частини аорти під кутом $16 - 19^\circ$, рівень відгалуження відповідає III-IV поперековим хребцям.

Продовженням нижньої брижової артерії є верхня прямокишкова артерія. Вона прямує донизу – до задньої поверхні прямої кишки. На 20,5-21,5 мм дистальніше від устя нижньої брижової артерії верхня прямокишкова артерія віддає гілку довжиною 4,8-5,0 мм, яка розгалужується на 3-4 нижні сигмоподібні артерії. На відстані 6,8-7,5 мм від устя нижня брижова артерія віддає судину, яка прямує вліво і дихотомічно поділяється на ліву ободовокишкову та верхню сигмоподібну артерії. Біля брижового краю кишки останні розгалужувалися на висхідні та низхідні артерії, які, у свою чергу, поділялися на гілки до відповідних ділянок низхідного відділу ободової кишки.

Ліва ободовокишкова артерія на відстані 30,6-31,4 мм від місця свого початку ділилася на 2-3 гілки: із них права анастомозувала з лівою гілкою середньої ободовокишкової артерії, утворюючи дугу Ріолана; середня – розгалужувалася у межах лівого згину ободової кишки; ліва – зливалася з пристінковою артерією низхідного відділу ободової кишки.

Узагальнені дані динаміки зміни розмірів і діаметра верхньої та нижньої брижових артерій у плодів та новонароджених людини представлені в таблиці 1.1.

Таблиця 1.1

Розміри верхньої та нижньої брижових артерій у плодів та в новонароджених ($M \pm m$)

Місяці	Верхня брижова артерія		Нижня брижова артерія	
	Довжина, мм	Діаметр, мм	Довжина, мм	Діаметр, мм
4	$13,1 \pm 0,4$	$2,7 \pm 0,06$	$3,1 \pm 0,073$	$0,2 \pm 0,01$
5	$21,0 \pm 0,2$	$4,1 \pm 0,1$	$3,7 \pm 0,1$	$0,5 \pm 0,02$
6	$24,0 \pm 0,6$	$4,9 \pm 0,2$	$4,3 \pm 0,19$	$0,7 \pm 0,02$
7	$27,0 \pm 0,5$	$6,9 \pm 0,3$	$4,5 \pm 0,15$	$0,9 \pm 0,03$
8	$29,5 \pm 0,6$	$7,2 \pm 0,21$	$4,7 \pm 0,2$	$1,1 \pm 0,04$
9	$31,0 \pm 0,1$	$7,7 \pm 0,23$	$4,9 \pm 0,23$	$1,2 \pm 0,04$
Новонароджені	$34,5 \pm 0,70$	$8,4 \pm 0,25$	$5,3 \pm 0,21$	$1,3 \pm 0,05$

Відходження сигмоподібної артерії від нижньої брижової досить варіабельне: на 26 препаратів сигмоподібна артерія починалася спільним стовбуром з нижньою прямокишковою, а на 46 – з лівою ободовокишковою артеріями. Після відгалуження сигмоподібна артерія прямує донизу і вліво між листками брижі і не доходючи на 4,2-4,5 мм до верхньої частини сигмоподібної ободової кишки, вона розгалужується на висхідну гілку, яка переходить у пристінкову артерію

низхідного відділу ободової кишки, та низхідну, що розгалужується у межах сигмоподібної ободової кишки.

Сигмоподібна артерія утворює два прямі крайові анастомози. Перший, протяжністю від 22,5 до 60,5 мм, між нижньою гілкою лівої ободовокишкової та верхньою гілкою сигмоподібної артерій. Другий, протяжністю від 21,0 до 68,0 мм між нижньою гілкою сигмоподібної артерії та верхньою прямокишковою артерією.

Підсумовуючи вищенаведене, можна стверджувати про високу індивідуальну мінливість та непостійність архітекτονіки артеріальних судин товстої кишки. Виділення в її структурі аркад, анастомозів та додаткових гілок, які від них відходять, є досить відносним, адже в процесі росту вони здатні взаємозамінитися. Але, на нашу думку, у кожному випадку на певному етапі розвитку їх доцільно окремо виділити.

ВИСНОВКИ

У дисертаційній роботі подано теоретичне узагальнення і нове вирішення актуальної наукової задачі, що полягає у визначенні закладки і становлення топографії артеріальних судин товстої кишки в ранньому періоді онтогенезу людини, з'ясуванні прогресивних та регресивних їх змін, уповільненого та прискореного росту. Одержані нові дані є основою для подальшого морфологічного дослідження, удосконалення та розробки нових методів профілактики і оперативних втручань на органах черевної порожнини.

1. Зачатки артеріальних судин товстої кишки з'являються у зародків 4,5-8,0 мм тім'яно-куприкової довжини шляхом відгалуження від аорти дорсальних, латеральних та вентральних сегментних гілок, які внаслідок часткової редукції та з'єднання суміжних гілок формують верхню та нижню брижові артерії.

2. У передплодів 31,0-41,0 мм тім'яно-куприкової довжини відбувається «самоліквідація» фізіологічної пупкової грижі. Розгалуження верхньої та нижньої брижових артерій досягають відповідних органів. Кишкові гілки з'єднуються між собою і утворюють судинні аркади першого порядку. Від останніх відходять численні гілки, які досягають брижового краю товстої кишки. Встановлюються їх зв'язки із внутрішньоорганими артеріями, які утворилися внаслідок диференціації мезенхіми зачатків товстої кишки.

3. Розташування та напрямок черевної частини аорти у 90 % відповідає серединній площині по відношенню до хребтового стовпа. У 8 % випадків у верхній третині вона відхилена вправо, а в 2 % – вліво. Рівень біфуркації аорти у 80 % випадків відповідає III поперековому хребцю, а в 20 % – V-поперековому хребцю. Кут біфуркації коливається від 28° до 51°. Верхня брижова артерія відходить від аорти під кутом 79°- 90°, а нижня – 16°-20°.

4. Рівень відходження непарних нутрощевих гілок від аорти знижується у плодів четвертого-п'ятого місяців на 1,5-2 хребці. Права ободовокишкова артерія не постійна, а кількість гілок досить мінлива.

5. Наприкінці плодового періоду розвитку верхня та нижня брижові артерії набувають дефінітивного стану і можуть виконувати функцію кровопостачання життєдіяльності кишечника.

6. Найбільш інтенсивно формування артеріальних судин товстої кишки відбувається у передплодів третього місяця та у плодів шостого місяця розвитку.

7. Критичними періодами у розвитку кровонесних судин товстої кишки слід вважати кінець зародкового та початок передплодового періодів онтогенезу людини, під час яких відбуваються найбільш інтенсивні ембріотопографічні перетворення.

РЕКОМЕНДАЦІЇ ЩОДО НАУКОВОГО І ПРАКТИЧНОГО ВИКОРИСТАННЯ ЗДОБУТИХ РЕЗУЛЬТАТІВ

1. Отримані в даному науковому дослідженні результати доповнюють і з нових позицій висвітлюють відомі дані про розвиток і становлення топографо-анатомічних взаємовідношень судин товстої кишки із суміжними утвореннями впродовж внутрішньоутробного періоду онтогенезу людини і можуть бути використані під час навчального процесу на кафедрах анатомії людини, топографічної анатомії та оперативної хірургії, гістології, цитології і ембріології, дитячої хірургії, а також при написанні монографій, підручників і навчальних посібників.

2. Результати виконаного дисертаційного дослідження можуть стати базою для подальшого вивчення розвитку і синтопії складових судин товстої кишки і суміжних структур людини в екологічно несприятливих регіонах для порівняльної характеристики морфологічних відхилень у ранньому періоді онтогенезу.

3. Встановлені критичні періоди під час розвитку структур товстої кишки та її судин необхідно враховувати лікарям акушер-гінекологам при проведенні профілактично-роз'яснювальної роботи з жінками 1-3 місяців вагітності для запобігання негативного впливу несприятливих зовнішніх чи внутрішніх чинників на організм, що розвивається.

СПИСОК ОПУБЛІКОВАНИХ ПРАЦЬ ЗА ТЕМОЮ ДИСЕРТАЦІЇ

1. Гаїна Н. І. Особливості кровопостачання кишкової трубки у період ембріогенезу / Н. І. Гаїна, Б. Г. Макар // Клінічна анатомія та оперативна хірургія. – 2004. – Т. 3, № 4. – С. 89-91. (Здобувачем сформульовано ідею, проведено аналіз літератури, особисто зібраний матеріал, підготовлено матеріали до друку).

2. Гаїна Н. І. Особливості закладки товстої кишки у зародковому періоді онтогенезу людини / Н. І. Гаїна // Таврический медико-биологический вестник. – 2006. – Т. 9, № 3, ч. III. – 2006. – С. 40-41.
3. Гаїна Н. І. Анатомія кровоносних судин висхідної ободової кишки у новонароджених / Н. І. Гаїна // Клінічна анатомія та оперативна хірургія. – 2007. – Т. 6, № 4. – С. 85-86.
4. Гаїна Н. І. Формоутворення та кровопостачання товстої кишки у новонароджених людини / Н. І. Гаїна // Морфологія. – 2008. – Т. II, № 3. – С. 17-20.
5. Гаїна Н. І. Розвиток артеріальних судин первинної кишки у зародковому періоді онтогенезу людини / Н. І. Гаїна // Буковинський медичний вісник. – 2009. – Т. 13, № 2. – С. 67-68.
6. Гаїна Н. І. Морфологічні особливості розвитку первинної кишки у зародковому періоді онтогенезу людини / Н. І. Гаїна // Динаміка наукових досліджень '2003 : II Міжнародна наук.-практ. конф., 20-27 жовтня 2003 р. : матеріали конф. – Дніпропетровськ : Наука і освіта, 2003. – Т. 16 "Медицина". – С. 47.
7. Гаїна Н. І. Особливості розвитку кишкової трубки у передплодів людини / Н. І. Гаїна, Ю. Ф. Марчук, В. В. Халатурник // Актуальні проблеми сучасної медицини : 58 наук.-практ. конф. студентів та молодих вчених Національного медичного університету ім. О. О. Богомольця з міжнародною участю, 28-31 жовтня 2003 р. : тези доп. – Київ, 2003. – С. 80. (Здобувачем проведено аналіз літератури, зібрано матеріал для дослідження, досліджена динаміка параметрів кишки, підготовлено матеріали до друку).
8. Гаїна Н. І. Варіантна анатомія товстої кишки у плода 8 місяців / Н. І. Гаїна // Здорова дитина : здоровій дитині – здорове середовище : II Міжнародна наук.-практ. конф., 30 вересня – 1 жовтня 2004 р. : матеріали конф. – Чернівці, 2004. – С. 11.
9. Гаїна Н. І. Ембріогенез кишкової трубки / Н. І. Гаїна // Клінічна анатомія та оперативна хірургія : Актуальні питання клінічної анатомії та оперативної хірургії : Всеукраїнська наук. конф., 11-13 жовтня 2004 р. : матеріали конф. – 2004. – Т. 3, № 3. – С. 67.
10. Гаїна Н. І. До питання про кровопостачання кишкової трубки у ранньому періоді онтогенезу людини / Н. І. Гаїна, І. І. Вовк, Н. С. Волошинович // Хист : II Міжнародна медико-фармацевтична конф. студентів та молодих вчених, 23-25 березня 2005 р. : матеріали конф. – 2005. – № 7. – С. 116-117. (Здобувачем сформульовано ідею, зібрано матеріал для дослідження, описано результати, підготовлено матеріали до друку).
11. Гаїна Н. І. Особливості закладки товстої кишки у зародковому періоді онтогенезу людини / Н. І. Гаїна // Клінічна анатомія та оперативна хірургія : Актуальні питання вікової анатомії та ембріотопографії : Всеукраїнська наук. конф., 12-13 травня 2006 р. : матеріали конф. – 2006. – Т. 5, № 2. – С. 73.

12. Гаїна Н. І. Синтопічні особливості сигмоподібної артерії новонароджених людини / Н. І. Гаїна // *Здорова дитина : здорова дитина та генетичні аспекти її розвитку : IV Міжнародна наук.-практ. конф.*, 28-29 вересня 2006 р. : матеріали конф. – Чернівці, 2006. – С. 48.
13. Гаїна Н. І. Кровообіг сигмоподібної ободової кишки у новонароджених дітей / Н. І. Гаїна // *Анатомо-хірургічні аспекти дитячої гастроентерології : науковий симпозиум*, 11 травня 2007 р. : матеріали симп. – Чернівці : Букрек, 2007. – С. 17.
14. Макар Б. Г. Спосіб реконструювання анатомічних трубчастих структур / Б. Г. Макар, Н. М. Гузік, Т. Б. Сикирицька, К. І. Яковець, Н. І. Гаїна, Н. Р. Ємельяненко, О.-М. В. Попелюк, Т. В. Процак, Л. Я. Лопушняк // *Анатомо-хірургічні аспекти дитячої гастроентерології : науковий симпозиум*, 11 травня 2007 р. : матеріали симп. – Чернівці : Букрек, 2007. – С. 100. (Здобувачем сформульовано ідею, зібрано матеріал для дослідження, описано спосіб).
15. Гаїна Н. І. Морфологія кишечника і брижових артерій у ранньому періоді онтогенезу людини / Н. І. Гаїна // *Здорова дитина : Формування інноваційної парадигми збереження здоров'я дітей : V Міжнародна наук.-практ. конф.*, 20-21 вересня 2007 р. : матеріали конф. – Чернівці, 2007. – С. 45-46.
16. Гаїна Н. І. Розвиток первинної кишки у ранньому періоді онтогенезу людини / Н. І. Гаїна, А. М. Каспрук, К. М. Кишко // *Хист : IV Міжнародна мед.-фармац. конф. студентів та молодих вчених : тези доп.* – Чернівці, 2007. – № 9. – С. 147-148. (Здобувачем сформульовано ідею, зібрано матеріал для дослідження, описано результати, підготовлено матеріали до друку).
17. Гаїна Н. І. Актуальні питання морфогенезу структур артеріального русла товстої кишки / Н. І. Гаїна, Б. Г. Макар // *Хірургічні аспекти захворювань кишечника в дітей : наук.-практ. симпозиум*, 22-24 жовтня 2008 р. : матеріали симп. – Чернівці, 2008. – С. 82-83. (Здобувачем сформульовано ідею, зібрано матеріал для дослідження, описано результати, підготовлено матеріали до друку).
18. Гаїна Н. І. Закладка судин товстої кишки у зародковому періоді онтогенезу / Н. І. Гаїна // *Хист : VI Міжнародна медико-фармацевтична конф. студентів і молодих вчених.* – 2009. – Вип. 11. – С. 156.
19. Гаїна Н. І. Особливості закладки судин товстої кишки у передплодовому періоді онтогенезу / Н. І. Гаїна // *Морфологічний стан тканин і органів систем організму в нормі та патології : наук.-практ. конф.*, 10-11 червня 2009 р. : зб. матеріалів конф. – Тернопіль : Укрмедкнига, 2009. – С. 30.
20. Гаїна Н. І. Особливості становлення судин товстої кишки у передплодовому періоді онтогенезу людини / Н. І. Гаїна, Б. Г. Макар // *Актуальні проблеми ембріологічних досліджень : Всеукраїнська наук.-практ. конф.*, 7-10 жовтня 2009 р. : зб. наук. робіт. – Дніпропетровськ, 2009. –

С. 24-25. (Здобувачем сформульовано ідею, зібрано матеріал для дослідження, описано результати, підготовлено матеріали до друку).

АНОТАЦІЯ

Гаїна Н.І. Розвиток і становлення топографії артеріальних судин товстої кишки у ранньому періоді онтогенезу людини. – Рукопис.

Дисертація на здобуття наукового ступеня кандидата медичних наук за спеціальністю 14.03.01 – нормальна анатомія. – Державний вищий навчальний заклад “Тернопільський державний медичний університет імені І.Я. Горбачевського” МОЗ України, Тернопіль, 2010.

Дисертація присвячена уточненню джерел і часу закладки та розвитку артеріальних судин товстої кишки в пренатальному періоді онтогенезу та у новонароджених. За допомогою адекватних морфологічних методів простежено динаміку морфогенезу і синтопічної кореляції верхньої та нижньої брижових артерій у зв'язку з розвитком товстої кишки, простежено періоди інтенсивного та уповільненого розвитку брижових артерій та їх гілок, визначені критичні періоди, варіанти та можливі вади розвитку.

Встановлено, що зачатки артеріальних судин товстої кишки утворюються у зародків 4,5-8,0 мм ТКД внаслідок відгалуження від аорти дорсальних, латеральних та вентральних сегментних гілок, їх часткової редукції та з'єднання суміжних гілок з наступним формуванням верхньої та нижньої брижових артерій.

У передплодів 31,0-41,0 мм ТКД гілки брижових артерій з'єднуються між собою, утворюючи судинні аркади першого порядку, а їхні розгалуження досягають брижового краю товстої кишки.

Процес формування міжсистемних і внутрішньосистемних артеріальних анастомозів починається у передплодів X-XII тижнів.

У плодовому періоді спостерігається нерівномірна динаміка темпів збільшення діаметра брижових артерій. Більш інтенсивний ріст верхньої брижової артерії порівняно з нижньою відбувається впродовж 6-7 місяців розвитку. Наприкінці плодового періоду темпи зростання діаметра нижньої брижової артерії випереджують зростання діаметра верхньої брижової артерії.

Критичними періодами в розвитку артеріальних судин товстої кишки слід вважати кінець зародкового та початок передплодового періоду онтогенезу.

Ключові слова: товста кишка, судини, морфогенез, людина.

АННОТАЦІЯ

Гаина Н.И. Развитие и становление топографии артериальных сосудов толстой кишки в раннем периоде онтогенеза человека. – Рукопись.

Диссертация на соискание ученой степени кандидата медицинских наук по специальности 14.03.01 – нормальная анатомия. – Государственное высшее учебное заведение “Тернопольский государственный медицинский университет имени И.Я. Горбачевского” МЗ Украины, Тернополь, 2010.

Диссертация посвящена уточнению источников и времени закладки артериальных сосудов толстой кишки в пренатальном периоде онтогенеза и у новорожденных человека. С помощью адекватных морфологических методов исследования прослежено динамику морфогенеза и синтопической корреляции верхней и нижней брыжеечных артерий в связи с развитием толстой кишки, прослежены периоды интенсивного и замедленного развития брыжеечных артерий и их ветвей, выяснены критические периоды, варианты строения, морфологические предпосылки и время возможного возникновения врожденных пороков артериального русла толстой кишки.

В диссертационной работе приведено обобщение и новое решение актуальной задачи относительно определения динамики становления топографии артериальных сосудов толстой кишки в раннем периоде онтогенеза человека. Полученные данные являются основой для последующих анатомо-клинических исследований сосудистой патологии толстой кишки в постнатальном периоде онтогенеза.

Зачатки артериальных сосудов толстой кишки образуются у зародышей 4,5-8,0 мм ТКД в результате ответвления от аорты дорсальных, латеральных и вентральных сегментарных ветвей, их частичной редукции и соединения смежных ветвей с последующим формированием верхней и нижней брыжеечных артерий.

У предплодов 31,0-41,0 мм ТКД ветви брыжеечных артерий соединяются между собой, образуя сосудистые аркады первого порядка, а их разветвления достигают брыжеечного края толстой кишки.

У предплодов 10-12 недель начинается процесс формирования как межсистемных, так и внутрисистемных артериальных анастомозов, а также устанавливается связь между интра- и внеорганными артериями.

У плодов 4-7 месяцев развития дистальнее ответвления чревного ствола начинается верхняя брыжеечная артерия, которая отвечает уровню II-го поясничного позвонка, у плодов 8-10 месяцев и у новорожденных – II-III поясничных позвонков. От стенки верхней брыжеечной артерии с правой стороны в пределах ее вогнутого сегмента начинаются толстокишечные ветви.

Нижняя брыжеечная артерия ответвляется от середины переднелевой поверхности брюшной части аорты под углом 16-19°.

В плодном периоде наблюдается неравномерная динамика темпов роста диаметров верхней и нижней брыжеечной артерий. Более интенсивный рост верхней брыжеечной артерии по сравнению с нижней наблюдается на протяжении 6-7 мес. развития.

В конце плодного периода темпы роста диаметра нижней брыжеечной артерии опережают рост диаметра верхней брыжеечной артерии. Следовательно, можно допустить, что 6-7 месяцы являются периодом формирования вариантов строения верхней брыжеечной артерии, а 8-9-й месяцы – нижней брыжеечной артерии.

Критическими периодами в развитии кровеносных сосудов толстой кишки следует считать конец зародышевого периода, когда в центре дорсальной аорты определяется расширение. Нарушение нормального онтогенеза зародыша может привести к врожденным порокам и вариантам строения данных сосудов. Второй критический период – у предплодов 10-12 недель продолжают процессы органогенеза, становление топографии и синтопии органов брюшной полости, что сопровождается последующим развитием сосудистой системы. Поэтому данный период также можно считать критическим.

Левая ободочнокишечная артерия в большинстве наблюдений имеет общее начало с верхней сигмовидной артерией, направляется краниально и влево между листками брюшины к левому изгибу ободочной кишки, не доходя к нему делится на три артерии: две коротких, которые кровоснабжают левый изгиб и нисходящую часть ободочной кишки, анастомозируют с сигмовидной артерией, и одну длинную, которая кровоснабжает левую треть поперечной ободочной кишки, и принимает участие в образовании дуги Риолана.

Сигмовидная артерия образует два прямых краевых анастомоза. Первый – между нижней ветвью левой ободочнокишечной и ветвями сигмовидной артерий, второй – между ветвями сигмовидной артерии и верхней прямокишечной артерией.

Верхняя прямокишечная артерия следует к задней стенке прямой кишки. Дистальнее устья нижней брыжеечной артерии верхняя прямокишечная артерия отдает ветви (длиной 4,8-5,0 мм), которые разветвляются на 3-4 нижние сигмовидные артерии.

Ключевые слова: толстая кишка, сосуды, морфогенез, человек.

SUMMARY

Gaina N.I. The development and formation of topography of the arterial vessels of large intestine in early period of human ontogenesis. – Manuscript.

The thesis for obtaining the scientific degree of a Candidate of medical sciences in specialty 14.03.01 – normal anatomy. – The State Higher Educational Institution “I.Y. Horbachevsky Ternopil’ State Medical University” of Ukraine’s MHP, Ternopil, 2010.

The thesis is dedicated to the study of peculiarities of laying and development of arterial vessels of large intestine in prenatal period of ontogenesis and in new-born children. With the aid of appropriate morphologic methods, the dynamics of morphogenesis and syntopic correction of superior and inferior mesenteric arteries together with large intestine development were observed, the periods of intensive and delayed growth of mesenteric arteries and their branches, the critical periods, variants and probable malformations were studied.

It is determined that the germ of the arterial vessels of the large intestine appears in embryos 4,5-8,0 mm of cranio-caudal length due to branching of dorsal, lateral and ventral segmental rami from aorta, their partial reduction and joining of related branches with the next formation of superior and inferior mesenteric arteries. The branches of mesenteric arteries join and form the vessel arcades of the prime order, and their branches reach mesenteric margin of the large intestine in prefetuses 31,0-41,0 mm of cranio-caudal length.

The beginning of the process of formation of inter- and intrasystemic arterial anastomoses is observed in X-XII month prefetuses.

In fetal period the irregular dynamics of the increase rate of the mesenteric arteries diameter is observed. More intensive growth of the superior mesenteric artery in comparison with the inferior, occurs during 6-7 th months of development. By the end of fetal period, growth rate of the diameter of inferior mesenteric artery, outstrips one of the superior mesenteric artery.

The critical, in the development of the arterial vessels of large intestine should be considered the end of embryonic and the beginning of prefetal period of human development.

Key words: large intestine, vessels, morphogenesis, human.