

КЛІНІЧНА АНАТОМІЯ ТА ОПЕРАТИВНА ХІРУРГІЯ

Том 22, № 2 (82)
2023

Науково-практичний медичний журнал
Видається 4 рази на рік
Заснований в квітні 2002 року

Головний редактор
Слободян О.М.

Почесний головний редактор
Ахтемійчук Ю.Т.

**Перший заступник
головного редактора**
Іващук О.І.

**Заступник головного
редактора**
Ковальчук О.І.

Відповідальні секретарі
Товкач Ю.В.
Бойчук О.М.

Секретар
Лаврів Л.П.

Редакційна колегія

Андрієць О.А.

Бербець А.М.

Білоокий В.В.

Боднар О.Б.

Булик Р.Є.

Давиденко І.С.

Максим'юк В.В.

Олійник І.Ю.

Польовий В.П.

Проняєв Д.В.

Сидорчук Р.І.

Хмара Т.В.

Цигикало О.В.

Юзько О.М.

Засновник і видавець: Буковинський державний медичний університет МОЗ України
Адреса редакції: 58002, пл. Театральна, 2, Чернівці, Україна

URL: <http://kaos.bsmu.edu.ua/>;
E-mail: cas@bsmu.edu.ua

РЕДАКЦІЙНА РАДА

Білаш С. М. (Полтава), Бойко В. В. (Харків), Вансович В. Є. (Одеса), Вовк О. Ю. (Харків), Гнатюк М. С. (Тернопіль), Головацький А. С. (Ужгород), Гумінський Ю. Й. (Вінниця), Гунас І. В. (Вінниця), Дзюбановський І. Я. (Тернопіль), Каніковський О. Є. (Вінниця), Катеренюк І. М. (Кишинів, Молдова), Кошарний В. В. (Дніпро), Кривко Ю. Я. (Львів), Ляховський В. І. (Полтава), Масна З. З. (Львів), Матешук-Вацеба Л.Р. (Львів), Небесна З. М. (Тернопіль), Пархоменко К. Ю. (Харків), Пастухова В. А. (Київ), Півторак В. І. (Вінниця), Пикалюк В. С. (Луцьк), Попадинець О. Г. (Івано-Франківськ), Россі П. (Рим, Італія), Савва А. (Яси, Румунія), Салютін Р. В. (Київ), Сікора В. З. (Суми), Суман С. П. (Кишинів, Молдова), Топор Б. М. (Кишинів, Молдова), Трофімов М. В. (Дніпро), Федонюк Л. Я. (Тернопіль), Філіпоу Ф. (Бухарест, Румунія), Чемерис О. М. (Львів), Черно В. С. (Миколаїв), Шаповал С. Д. (Запоріжжя), Шепітько В. І. (Полтава), Шкарбан В. П. (Київ).

EDITORIAL COUNCIL

Anca Sava (Yassy, Romania), Boyko V. V. (Kharkiv), Chemeris O. M. (Lviv), Dzyubanovsky I. Ya. (Ternopil), Florin Filipoiu (Bucureshti, Romania), Pellegrino Rossi (Roma, Italy), Suman Serghei (Kishinev, Moldova), Bilash S.M (Poltava), Vovk O. Yu. (Kharkiv), Gnatyuk MS (Ternopil), Golovatsky A. C. (Uzhgorod), Guminsky Yu. Y. (Vinnitsa), Gunas I. V. (Vinnytsya), Kanikovsky O. Ye. (Vinnytsia), Kateryenyuk I. M. (Kishinev, Moldova), Kosharnyi V. V. (Dnipro), Krivko Yu. Ya. (Lviv), Liakhovsky V. I. (Poltava), Masna Z. Z. (Lviv), Mateshuk-Vatseba L.R. (Lviv), Nebesna Z. M. (Ternopil), Parkhomenko K. Yu. (Kharkiv), Pastukhova V. A. (Kiev), Pivtorak V. I. (Vinnytsia), Pikalyuk V. S. (Lutsk), Popadynets O. H. (Ivano-Frankivsk), Salutin R. V. (Kiev), Shapoval C. D. (Zaporizhzhia), Sikora V. Z. (Sumy), Topor B. M. (Chisinau, Moldova), Fedonyuk L. Ya. (Ternopil), Chernov V. C. (Nikolaev), Shepitko V. I. (Poltava), Skarban V. P. (Kiev), Trofimov M. V. (Dnipro), Vansovich V. Ye. (Odesa).

**Свідоцтво про державну реєстрацію –
серія КВ № 6031 від 05.04.2002 р.**

Журнал включений до баз даних:

**Ulrich`s Periodicals Directory, Google Scholar, Index Copernicus International,
Scientific Indexing Services, Infobase Index, Bielefeld Academic Search Engine,
International Committee of Medical Journal Editors,
Open Access Infrastructure for Research in Europe, WorldCat,
Наукова періодика України**

**Журнал «Клінічна анатомія та оперативна хірургія» –
наукове фахове видання України**

**(Постанова президії ВАК України від 14.10.2009 р., № 1-05/4), перереєстровано наказом
Міністерства освіти і науки України від 29 червня 2021 року № 735 щодо включення
до переліку наукових фахових видань України, категорія «Б»,
галузь науки «Медицина», спеціальність – 222**

**Рекомендовано вченою радою
Буковинського державного медичного університету МОЗ України
(протокол № 13 від 25.05.2023 року)**

ISSN 1727-0847

**Klinična anatomiâ ta operativna hirurgiâ (Print)
Clinical anatomy and operative surgery**

ISSN 1993-5897

**Klinična anatomiâ ta operativna hirurgiâ (Online)
Kliničeskaâ anatomiâ i operativnaâ hirurgiâ**

© Клінічна анатомія та оперативна хірургія, 2023

О. А. Коваль, Т. В. Хмара*, І. І. Заморський, В. В. Ліка***, О. В. Гарвасюк*****

*Кафедри анатомії, клінічної анатомії та оперативної хірургії (зав. – проф. О. М. Слободян); *анатомії людини імені М. Г. Туркевича (зав. – проф. В. В. Кривецький); **фармакології (зав. – проф. І. І. Заморський); ***патологічної анатомії (зав. – проф. І. С. Давиденко) закладу вищої освіти Буковинського державного медичного університету МОЗ України, м. Чернівці*

ПРОЄКЦІЙНА ФЕТАЛЬНА АНАТОМІЯ СУДИННО-НЕРВОВИХ УТВОРЕНЬ ПЕРЕДНЬОЇ ПЛЕЧОВОЇ ДІЛЯНКИ

Резюме. При вогнепальних пораненнях верхніх кінцівок превалюють поліструктурні травми, для яких, передусім характерні ушкодження нервових стовбурів, судин, м'яких тканин і кісток. Одним із найбільш тяжких патологічних станів, що лежать в основі більшості ускладнень вогнепальних поранень кінцівок і передусім тих, що супроводжуються переломами кісток кінцівок, та можуть призводити до стійкої інвалідизації, є компартмент-синдром. Дотепер остаточно не з'ясовані закономірності фетальної топографії фасціально-м'язових утворень, клітковинних просторів і проєкційної анатомії судинно-нервових структур передньої плечової ділянки на різних стадіях онтогенезу людини і, зокрема, у плодів людини. Метою дослідження було встановлення проєкції судинно-нервових структур передньої плечової ділянки у плодів людини.

Дослідження проведено на препаратах верхніх кінцівок 48 плодів людини віком від 4 до 10 місяців за допомогою макромікроскопічного препарування, ін'єкції судин і морфометрії.

Встановлено, що у плодів людини проєкція основного судинно-нервового пучка плеча на шкіру відповідає лінії, яка поєднує точку між середньою і передньою третинами ширини пахвової ямки до середини ліктьової ямки. Серединний нерв у верхній третині плеча визначається біля присереднього краю двоголового м'яза плеча, як правило, латеральніше плечової артерії, у межах середини передньої плечової ділянки серединний нерв спереду перетинає плечову артерію, а в нижній третині плеча прямує присередньо від плечової артерії. Проєкція ліктьового нерва у межах верхньої третини передньої плечової ділянки відповідає проєкції основного судинно-нервового пучка, у межах середньої і нижньої третин – лінії, яка з'єднує середину присередньої двоголової борозни плеча з присереднім надвиростком плечової кістки. Анатомічним орієнтиром для визначення топографії основної вени, присереднього шкірного нерва передпліччя і серединного нерва є присередній край двоголового м'яза плеча, а бічний край цього м'яза є орієнтиром для виявлення головної вени.

Отримані дані про фетальну та проєкційну анатомію структур передньої плечової ділянки у плодів людини різного віку мають важливе прикладне значення і дозволять знизити ризик ятрогенних ушкоджень та виключити ймовірність розвитку судинно-нервових ускладнень у післяопераційному періоді, обрати правильну тактику оперативних утручань у передній плечовій ділянці.

Ключові слова: передня плечова ділянка, плечове сплетення, судинно-нервовий пучок плеча, проєкційна анатомія, плід.

Особливості перебігу бойової травми залежать від виду зброї та анатомії ураження. Найбільш розповсюдженим типом поранення на полі бою є множинні рани, спричинені фрагментами вибухового пристрою та вогнепальні поранення. Сучасні військові конфлікти характеризуються збільшенням частки поліструктурних пошкоджень кінцівок щодо інших анатомічних ділянок – 64,1 %, далі йдуть голова і шия – 16 %, грудна клітка – 8,9 %, живіт – 6,9 % та інші поранення – 4,1 % [1, 2].

Актуальним проблемам лікування бойової травми кінцівок був присвячений науково-практичний семінар, який відбувся 29 липня 2022 року у ДУ «Інститут травматології та ортопедії НАМН України». За даними літератури серед усіх поранень частота вогнепальних травм кінцівок сягає 62,2 %, з них 25,7 % припадає на верхню кінцівку [3]. При таких пораненнях превалюють поліструктурні травми, для яких, передусім характерні ушкодження нервових стовбурів, судин, м'яких

тканин і кісток. Доведеним є той факт, що саме травма периферійних нервів визначає тяжкість поранення. За даними літератури, при вогнепальних пораненнях кінцівок у 9-25 % випадків страждають периферійні нерви [4].

У структурі хірургічних утручань при бойових травмах верхніх кінцівок виконували операції, направлені на закриття поранень шкіри (55,8 %), з приводу переломів (17,3 %) та травми нервів (10,7 %). При чому, анатомічні ушкодження ліктьового нерва становили 39,5 %, променевого нерва – 28,6 %, плечового сплетення – 12 %, пошкодження кисті – 21,4 % випадків [5].

Ушкодження нервів при вогнепальних ушкодженнях верхніх кінцівок виявляється у 46,8 % випадків, поранення плечової артерії відзначають в 12,8 % потерпілих. Повідомляється про позитивну кореляцію між наявністю перелому та ушкодженням нерва ($p=0,013$). До того ж рівень інфікування був достовірно вищим у пацієнтів з переломами ($p=0,033$) [6, 7].

Одним із найбільш тяжких патологічних станів, що лежать в основі більшості ускладнень вогнепальних поранень кінцівок і передусім тих, що супроводжуються переломами кісток кінцівок, та можуть призводити до стійкої інвалідизації, є компартмент-синдром, або місцевий гіпертензивний ішемічний синдром, при якому відбувається зростання підфасціального тиску в закритому кістково-волокнистому просторі, зменшення перфузії тканин до рівня, нижчого за життєво необхідний, в результаті чого виникає ішемія та некроз м'язів [8, 9].

Відомо, що клітковинні простори плечової ділянки локалізовані в передньому і задньому фасціальних ложах і зв'язані проксимально з пахвовою ямкою, дистально – з ліктьовою ділянкою, а також між собою за ходом судин і нервів та плечо-м'язового каналу. Глибокий листок плечової фасції утворює фасціальний футляр для двоголового м'яза плеча, а також фасціальне ложе судинно-нервового пучка плеча, формуючи навколо останнього замкнутий паравазальний клітковинний простір [10]. Дотепер остаточно не з'ясовані закономірності фетальної топографії фасціально-м'язових утворень, клітковинних просторів і проєкційної анатомії судинно-нервових структур передньої плечової ділянки на різних стадіях онтогенезу людини і, зокрема, у плодів людини [11].

Мета дослідження: встановити проєкцію судинно-нервових структур передньої плечової ділянки у плодів людини.

Матеріал і методи. Дослідження проведено на препаратах верхніх кінцівок 48 плодів людини 81,0-375,0 мм тім'яно-куприкової довжини

(ТКД) без зовнішніх ознак анатомічних відхилень чи аномалій розвитку кісткових, фасціально-м'язових і судинно-нервових структур верхніх кінцівок за допомогою макромікроскопічного препарування, ін'єкції судин і морфометрії. Під час макромікроскопічного препарування ми звертали увагу на особливості будови фасціальних піхв м'язів переднього фасціального ложа, фасціальні футляри, проєкційну та варіантну анатомію поверхневих і глибоких судинно-нервових утворень передньої плечової ділянки у плодів людини різного віку.

З метою одержання стандартних результатів, придатних для співставлення у віковому аспекті, нами удосконалена методика послідовного препарування фасцій, м'язів, судин і нервів передньої плечової ділянки у плодів людини [12, 13].

Дослідження проведено із дотриманням вимог біоетики і основних положень Конвенції Ради Європи з прав людини та біомедицини (від 04.04.1997 р.), Гельсинської декларації Всесвітньої медичної асоціації про етичні принципи проведення наукових медичних досліджень за участю людини (1964-2013 рр.), наказу МОЗ України № 690 від 23.09.2009 р. та з урахуванням методичних рекомендацій МОЗ України «Порядок вилучення біологічних об'єктів від померлих осіб, тіла яких підлягають судово-медичній експертизі та патологоанатомічному дослідженню, для наукових цілей» (2018 р.). Комісією з питань біомедичної етики Буковинського державного медичного університету порушень морально-правових норм при проведенні медичних наукових досліджень не виявлено.

Результати дослідження та їх обговорення. Верхньою межею передньої плечової ділянки у плодів людини є умовна лінія, що з'єднує нижні краї сухожилків великого грудного м'яза і найширшого м'яза спини, а нижньою – лінія, що проходить на 3,0-7,0 мм, залежно від віку плода, вище надвиростків плечової кістки. Поверхневий шар м'язів передньої плечової ділянки представлений двоголовим м'язом плеча, який має довгу і коротку головки, що йдуть від лопатки, а потім з'єднуються в загальне черевце, яке прикріплюється сухожилком переважно округлої, рідше – плоскої форми до горбистості променевої кістки. Сухожилок двоголового м'яза плеча є анатомічним орієнтиром для визначення судин у верхній частині ліктьової ямки. До глибокого шару цієї ділянки належать дзьобо-плечовий і плечовий м'язи. Верхню і середню третини передньої плечової ділянки займає дзьобо-плечовий м'яз, який прикріплюється до присередньої поверхні середньої третини плечової кістки. У межах середньої і нижньої третин передньої плечової ділянки розміщений плечовий м'яз, який вгорі охоплює місце

прикріплення дельтоподібного м'яза до плечової кістки. Плечовий м'яз прямує донизу до ліктьової ямки і прикріплюється до вінцевого відростка, або до горбистості ліктьової кістки.

Плечова фасція утворює фасціальні піхви і відокремлює м'язи передньої групи плеча. Зауважимо, що у плодів людини плечова фасція більш щільна на присередній і передній поверхнях плечової ділянки, а над плечовим і плечо-променевим м'язами виявляється стоншення фасції. При цьому значне стоншення плечової фасції спостерігається у передній ліктьовій ділянці над сухожилком двоголового м'яза плеча, де фасція прозора і пухка.

При викроюванні клаптів шкіри передньої плечової ділянки з метою пластики слід враховувати топографію кровоносних судин. Так, артерії шкіри починаються від гілок 1-го порядку і від м'язових гілок артерій, виходять у підшкірну клітковину в проміжках між м'язами передньої групи. У підшкірній клітковині судини зіркоподібно розгалужуються і анастомозують між собою з утворенням сітки.

У досліджених плодів на межі середньої і верхньої третин плеча основна вена прямує під плечову фасцію і переважно у межах верхньої третини плеча впадає в одну з плечових вен. У трьох спостереженнях основна вена впадала в пахвову вену. Слід зазначити, що на своїй протяжності основна вена знаходиться в одному фасціальному футлярі з присереднім шкірним нервом передпліччя, який розміщений присередньо від вени. На

межі середньої і нижньої третин плеча присередній шкірний нерв передпліччя ділиться на гілки, що розміщені з боків від основної вени (рис. 1). У деяких плодів, основна вена в межах верхньої третини плеча розміщена в загальній волокнистій піхві, а присередній шкірний нерв передпліччя – в розщепленні присередньої стінки цієї піхви.

У присередній двоголовій борозні плеча під плечовою фасцією знаходиться основний судинно-нервовий пучок плеча – плечові артерія і дві однойменні вени та серединний нерв. Останній у верхній третині плеча визначається біля присереднього краю двоголового м'яза плеча, як правило, латеральніше плечової артерії, у межах середини передньої плечової ділянки серединний нерв спереду перетинає плечову артерію, а в нижній третині плеча прямує присередньо від плечової артерії. Від плечової артерії, як правило, у верхній третині плеча відходить глибока артерія плеча, в середній третині плеча – верхня ліктьова обхідна артерія і дещо вище присереднього надвіростка плечової кістки – нижня ліктьова обхідна артерія. На своєму шляху плечова артерія віддає численні м'язові гілки (рис. 2).

Проекція серединного нерва на шкіру передньої плечової ділянки відповідає присередній двоголовій борозні плеча. Проекція основного судинно-нервового пучка (плечової артерії та однойменних вен, серединного нерва) на шкіру плеча відповідає лінії, яка поєднує точку між середньою і передньою третинами ширини пахвової ямки до середини ліктьової ямки.

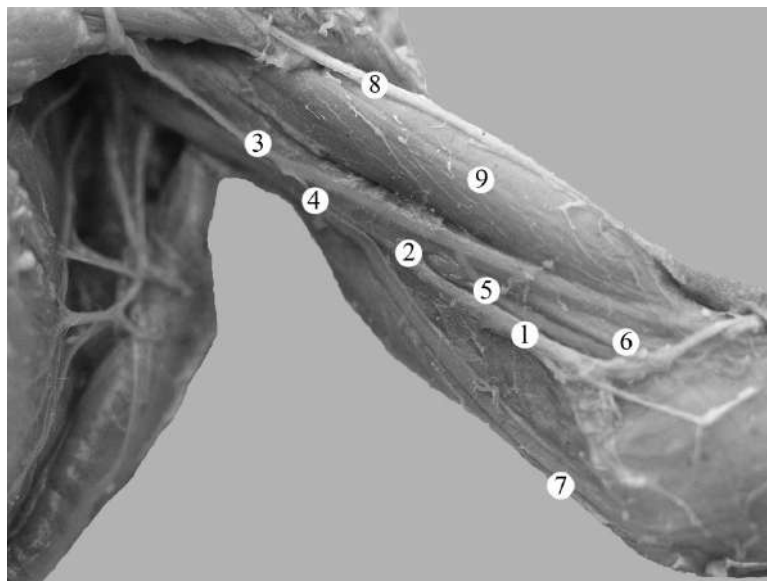


Рис. 1. Топографія структур лівої передньої плечової ділянки плода людини 290,0 мм ТКД. Фото макропрепарату. Зб. 2, 1х: 1 – основна вена; 2 – плечова вена; 3 – плечова артерія; 4 – верхня ліктьова обхідна артерія; 5 – нижня ліктьова обхідна артерія; 6 – присередній шкірний нерв передпліччя; 7 – ліктьовий нерв; 8 – головна вена; 9 – двоголовий м'яз плеча

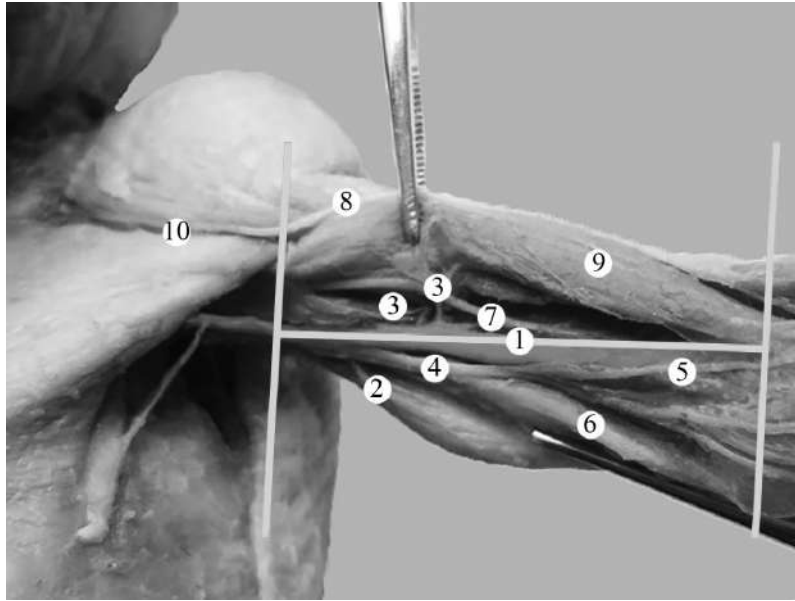


Рис. 2. Топографія структур лівої передньої плечової ділянки та проекція плечової артерії на передню поверхню плеча плода людини 270,0 мм ТКД. Фото макропрепарату. Зб. 2, 1х: 1 – проекція плечової артерії; 2 – верхня ліктьова обхідна артерія; 3 – м'язові гілки плечової артерії; 4 – плечова вена; 5 – присередній шкірний нерв передпліччя; 6 – ліктьовий нерв; 7 – м'язово-шкірний нерв; 8 – головна вена; 9 – двоголовий м'яз плеча; 1 – дельто-грудна борозна

У верхній третині плеча в одній фасціальній піхві з плечовою артерією залягає ліктьовий нерв, проекція якого в цій третині плеча відповідає проекції основного судинно-нервового пучка (рис. 3). Ліктьовий нерв на межі верхньої і середньої третин передньої плечової ділянки відхиляється присередньо до точки, що розміщена на 3,5-7,5 мм назо-

вні від присереднього надвиростка плечової кістки. Прямуючи у каудальному напрямку ліктьовий нерв відхиляється присередньо щодо плечової артерії і на межі верхньої і середньої третин плеча біля місця прикріплення дзьобо-плечового м'яза пронизує присередню міжм'язову перегородку плеча та переходить на присередню головку триголового м'яза плеча.

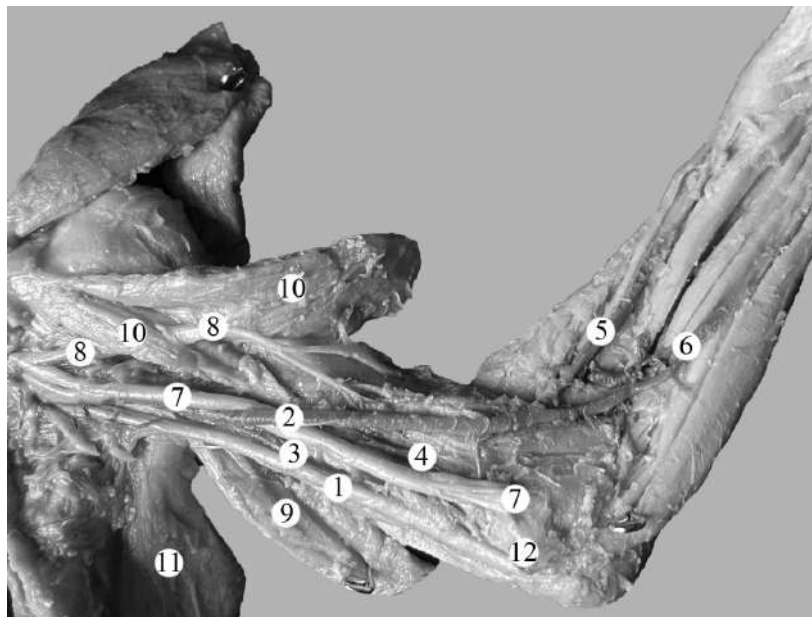


Рис. 3. Топографія структур лівої передньої плечової ділянки плода людини 160,0 мм ТКД. Фото макропрепарату. Зб. 2, 3х: 1 – ліктьовий нерв; 2 – плечова артерія; 3 – верхня ліктьова обхідна артерія; 4 – нижня ліктьова обхідна артерія; 5 – променева артерія; 6 – ліктьова артерія; 7 – серединний нерв; 8 – м'язово-шкірний нерв; 9 – присередня головка триголового м'яза плеча; 10 – двоголовий м'яз плеча; 11 – найширший м'яз спини; 12 – присередній надвиросток плечової кістки

Отже, проєкція ліктьового нерва у межах середньої і нижньої третин передньої плечової ділянки відповідає лінії, яка з'єднує середину присередньої двоголової борозни плеча з присереднім надвиростком плечової кістки. У передній плечовій ділянці на більшій частині протяжності ліктьового нерва його супроводжує верхня ліктьова обхідна артерія. У підшкірній клітковині верхньої третини передньої плечової ділянки проходять присередній шкірний і верхній бічний шкірні нерви плеча.

У підшкірній клітковині над опуклістю двоголового м'яза плеча ближче до його бічного краю прямує головна вена, яка переважно у верхній третині плеча лягає у дельто-грудну борозну і вливається в пахову вену. Головна вена у межах верхньої третини плеча знаходиться у міжфасціальному ложі, що чітко визначається, починаючи з плодів 6-ти місяців, і має наближену до трикутної форму. Основа цього трикутника обернена до шкіри, верхівка спрямована до плечової кістки, а фасціальна перегородка розмежує довгу головку триголового м'яза плеча і дельтоподібний м'яз. У ділянці нижньої третини плеча головна вена виявляється у підшкірній клітковині, або у розщепленні поверхневої фасції. На всій протяжності головна вена має власну тонку і пухку фасціальну піхву. Бічний край двоголового м'яза плеча є орієнтиром для виявлення головної вени.

Отже, анатомічним орієнтиром для визначення топографії основної вени, присереднього шкірного нерва передпліччя і серединного нерва є присередній (внутрішній) край двоголового м'яза плеча, а бічний край цього м'яза є орієнтиром для виявлення головної вени.

М'язово-шкірний нерв, який виникає від бічного пучка плечового сплетення, переважно у верхній третині плеча входить у товщу дзьобоплечового м'яза, у середній третині плеча йде у бічній двоголовій борозні у каудо-латеральному напрямку під плечовою фасцією між плечовим м'язом і двоголовим м'язом плеча, а у нижній третині плеча нерв прямує за бічним краєм двоголового м'яза плеча. Також у нижній третині передньої плечової ділянки, у борозні між пле-

човим і плечо-променеви м'язами проходить променеви нерв. На своїй протяжності м'язово-шкірний нерв віддає гілки до зазначених м'язів передньої групи плеча. Зазначимо, що продовженням м'язово-шкірного нерва біля нижньої межі передньої плечової ділянки є бічний шкірний нерв передпліччя.

Висновки. 1. У плодів людини проєкція основного судинно-нервового пучка плеча на шкіру відповідає лінії, яка поєднує точку між середньою і передньою третинами ширини пахової ямки до середини ліктьової ямки. 2. Серединний нерв у верхній третині плеча визначається біля присереднього краю двоголового м'яза плеча, як правило, латеральніше плечової артерії, у межах середини передньої плечової ділянки серединний нерв спереду перетинає плечову артерію, а в нижній третині плеча прямує присередньо від плечової артерії. 3. Проєкція ліктьового нерва у межах верхньої третини передньої плечової ділянки відповідає проєкції основного судинно-нервового пучка, у межах середньої і нижньої третин – лінії, яка з'єднує середину присередньої двоголової борозни плеча з присереднім надвиростком плечової кістки. 4. Анатомічним орієнтиром для визначення топографії основної вени, присереднього шкірного нерва передпліччя і серединного нерва є присередній край двоголового м'яза плеча, а бічний край цього м'яза є орієнтиром для виявлення головної вени. 5. Отримані дані про фетальну та проєкційну анатомію структур передньої плечової ділянки у плодів людини різного віку мають важливе прикладне значення і дозволять знизити ризик ятрогенних ушкоджень та виключити ймовірність розвитку судинно-нервових ускладнень у післяопераційному періоді, обрати правильну тактику оперативних утручань у передній плечовій ділянці.

Перспективи подальших досліджень. У подальшому за допомогою виготовлення поперечних перетинів плечової ділянки на різних топографо-анатомічних рівнях (верхня, середня і нижня третини) доцільно з'ясувати топографо-анатомічні особливості судинно-нервових структур плеча впродовж плодового періоду онтогенезу людини.

Список використаної літератури

1. Скоропліт СМ, Михневич КГ, Замятін ПМ, Хорошун ЕМ, Бородай ВО, Тертишиний СВ, та ін. Особливості сучасної бойової травми та організації медичної допомоги. Харківська хірургічна школа. 2022;6:51-63. doi: 10.37699/2308-7005.6.2022.10.
2. Лурін ІА, Хоменко ІП, Гуменюк КВ, Король СО, Цема ЄВ, Тертишиний СВ, та ін. Особливості ключового виду та характеру вогнепальних уражень військовослужбовців під час сучасних збройних конфліктів. Харківська хірургічна школа. 2022;2:59-63. doi: 10.37699/2308-7005.2.2022.12.

3. Страфун СС, Борзих НО, Цимбалюк ЯВ. Оцінка ефективності лікування поранених із вогнепальними поліструктурними ушкодженнями верхніх кінцівок. *Клінічна хірургія*. 2018;85(7):62-6. doi: 10.26779/2522-1396.2018.07.62.
4. Страфун СС, Курінний ІМ, Борзих НО, Цимбалюк ЯВ, Шипунов ВГ. Тактика хірургічного лікування поранених із вогнепальними травмами верхньої кінцівки в сучасних умовах. *Вісник ортопедії, травматології та протезування*. 2021;2:10-7. doi: 10.37647/0132-2486-2021-109-2-10-17.
5. Тещук ВЙ, Тещук НВ, Руських ОО. До питання ускладнень післятравматичних ушкоджень периферійних нервів у військовослужбовців збройних сил України. *Медичний форум*. 2022;26:23-8.
6. Бур'янов ОА, Ярмолук ЮО, Вакуліч МВ, Бородай ОЛ, Кляпчук ЮВ, Беспаленко АА, та ін. Класифікація вогнепальної травми кінцівок. *Літопис травматології та ортопедії*. 2018;1-2:146-9.
7. Sari A, Ozcelik IB, Bayirli D, Ayik O, Mert M, Ercin BS, et al. Management of upper extremity war injuries in the subacute period: A review of 62 cases. *Injury*. 2020;51(11):2601-11. doi: 10.1016/j.injury.2020.08.028.
8. Страфун СС, Долгополов ОВ, Боєр ВА, Черещук ІО. Особливості загоєння переломів кісток кінцівок, ускладнені компартмент-синдромом. *Вісник ортопедії, травматології та протезування*. 2016;1:4-9.
9. Страфун СС, Гайович ВВ, Лисак АС. Компартмент-синдром при вогнепальних пораненнях кінцівок. *Здоров'я України. Хірургія, ортопедія, травматологія, інтенсивна терапія*. 2019;1:31-4.
10. Orman S, Mohamadi A, Serino J, Murphy J, Hanna P, Weaver MJ, et al. Comparison of surgical and non-surgical treatment for 3- and 4-part proximal humerus fractures: A network meta-analysis. *Shoulder Elbow*. 2020;12(2):99-108. doi: 10.1177/1758573219831506.
11. Коваль ОА. Метод макромікроскопічного препарування для встановлення фетальної анатомічної мінливості структур передньої плечової ділянки. *Клінічна анатомія та оперативна хірургія*. 2022;21(2):46-53. doi: 10.24061/1727-0847.21.2.2022.22.
12. Koval OA, Khmara TV, Protsak TV, Biryuk IG, Kryvchanska MI. Fetal anatomical variability of the veins of the upper limbs. *Archives of the Balkan Medical Union*. March 2023;58(1):55-64. doi: 10.31688/ABMU.2023.58.1.07.
13. Khmara TV, Koval OA, Ilika VV, Kryvchanska MI. Fetal anatomical variability of muscles and neurovascular bundles of the anterior brachial region. *Archives of the Balkan Medical Union*. 2022;57(3):250-9. doi: 10.31688/ABMU.2022.57.3.05.

References

1. Skoroplit SM, Mykhnevich KG, Zamyatin PM, Khoroshun EM, Borodai VO, Tertyshny SV, et al. Osoblyvosti suchasnoi boiovoi travmy ta orhanizatsii medychnoi dopomohy. *Kharkiv surgical school*. 2022;6:51-63. doi: 10.37699/2308-7005.6.2022.10. [in Ukrainian].
2. Lurin IA, Khomenko IP, Gumeniuk KV, Korol SO, Tsema IeV, Tertyshnyi SV, et al. Osoblyvosti kliuchovoho vydu ta kharakteru vohnepal'nykh urazhen' viis'kovosluzhbovtiv pid chas suchasnykh zbroinykh konfliktiv. *Kharkiv surgical school*. 2022;2:59-63. doi: 10.37699/2308-7005.2.2022.12. [in Ukrainian].
3. Strafun SS, Borzykh NO, Tsymbaliuk Ya V. Otsinka efektyvnosti likuvannia poranenykh iz vohnepal'ny-my polistrukturnymy ushkodzhenniamy verkhnikh kintsivok. *Klinicheskaiia khirurgiia*. 2018;85(7):62-6. doi: 10.26779/2522-1396.2018.07.62. [in Ukrainian].
4. Strafun SS, Kurinnyi IM, Borzykh NO, Tsymbaliuk YaV, Shypunov VG. Takyka khirurhichnoho likuvannia poranenykh iz vohnepal'ny-my travmamy verkhn'oi kintsivky v suchasnykh umovakh. *Herald of Orthopaedics, Traumatology and Prosthetics*. 2021;2:10-7. doi: 10.37647/0132-2486-2021-109-2-10-17. [in Ukrainian].
5. Teschuk VI, Teschuk NV, Rus'kykh OO. Do pytannia uskladnen' pisliatravmatychnykh ushkodzen' peryferiinykh nerviv u viis'kovosluzhbovtiv zbroinykh syl Ukrainy. *Medychnyi forum*. 2022;26:23-8. [in Ukrainian].
6. Burianov AA, Yarmolyuk YA, Vakulich MV, Boroday AL, Klapchuk YuV, Bepalenko AA, et al. Klasyfikatsiia vohnepal'noi travmy kintsivok. *Litopys travmatolohii ta ortopedii*. 2018;1-2:146-9. [in Ukrainian].
7. Sari A, Ozcelik IB, Bayirli D, Ayik O, Mert M, Ercin BS, et al. Management of upper extremity war injuries in the subacute period: A review of 62 cases. *Injury*. 2020;51(11):2601-11. doi: 10.1016/j.injury.2020.08.028.
8. Strafun SS, Dolgoplov OV, Boier VA, Chereschuk IO. Osoblyvosti zahoiennia perelomiv kistok kintsivok, uskladneni kompartment-syndromom. *Herald of Orthopaedics, Traumatology and Prosthetics*. 2016;1:4-9. [in Ukrainian].

9. Strafun SS, Haiovych VV, Lysak AS. *Kompartment-syndrom pry vohnepal'nykh poranenniakh kintsivok. Zdorov'ia Ukrainy. Khirurhiia, ortopediia, travmatolohiia, intensyvna terapiia.* 2019;1:31-4. [in Ukrainian].
10. Orman S, Mohamadi A, Serino J, Murphy J, Hanna P, Weaver MJ, et al. *Comparison of surgical and non-surgical treatment for 3- and 4-part proximal humerus fractures: A network meta-analysis. Shoulder Elbow.* 2020;12(2):99-108. doi: 10.1177/1758573219831506.
11. Koval OA. *Metod makromikroskopichnoho preparuvannia dlia vstanovlennia fetal'noi anatomichnoi minlyvosti struktur peredn'oi plechovoi dilianky. Clinical Anatomy and Operative Surgery.* 2022;21(2):46-53. doi: 10.24061/1727-0847.21.2.2022.22. [in Ukrainian].
12. Koval OA, Khmara TV, Protsak TV, Biryuk IG, Kryvchanska MI. *Fetal anatomical variability of the veins of the upper limbs. Archives of the Balkan Medical Union. March 2023;58(1):55-64. doi: 10.31688/ABMU.2023.58.1.07.*
13. Khmara TV, Koval OA, Ilika VV, Kryvchanska MI. *Fetal anatomical variability of muscles and neurovascular bundles of the anterior brachial region. Archives of the Balkan Medical Union.* 2022;57(3):250-9. doi: 10.31688/ABMU.2022.57.3.05.

PROJECTION FETAL ANATOMY VASCULAR AND NERVOUS FORMATIONS OF THE ANTERIOR REGION OF THE ARM

Abstract. In the case of gunshot wounds, the upper extremities prevail poly-structural injuries, primarily characterized by damage to nerve trunks, vessels, soft tissues, and bones. Compartment syndrome is one of the most difficult pathological conditions underlying the majority of firearm complications is injuries of the limbs and, above all, those accompanied by bone fractures and limbs, and can lead to permanent disability.

Until now, fetal patterns have not been definitively clarified in the topography of fascial-muscular formations, fiber spaces, and projection anatomy of the vascular and nervous structures of the anterior region of the arm at different stages of human ontogenesis.

The study aimed to establish the vascular-nervous projection structures of the anterior arm region in human fetuses.

The study was conducted on preparations of the upper limbs of 48 human fetuses aged from 4 to 10 months using macromicroscopic dissection, injection of vessels, and morphometry.

It was established that in human fetuses the projection of the main vascular of the nerve bundle of the shoulder on the skin corresponds to the line that connects the point between the middle and front thirds of the width of the axillary fossa to the middle ulnar fossa. The median nerve in the upper third of the shoulder is determined near the medial edge of the biceps muscle of the shoulder, as a rule, laterally of the brachial artery, within the middle of the anterior region of the arm, median the nerve crosses the brachial artery in front and goes straight in the lower third of the shoulder approximately from the brachial artery. Projection of the ulnar nerve within the upper third of the anterior region of the arm corresponds to the projection of the main vascular-nerve bundle, within the middle and lower thirds – the line that connects the middle of the medial bicipital groove of the shoulder with the medial epicondyle of the humerus. An anatomical landmark for the determination of topography of the main vein, the median cutaneous nerve of the forearm and of the median nerve is the medial edge of the biceps muscle of the shoulder, and the lateral edge of this muscle is a landmark for identifying the main vein.

Obtained data on fetal and projection anatomy of structures of the anterior region of the arm in human fetuses of different ages have an important role and applied value and will reduce the risk of iatrogenic injuries and exclude the possibility of developing vascular and nervous complications in the postoperative period, choose the correct tactics of operative interventions in the anterior region of the arm.

Key words: anterior region of arm, brachial plexus, vascular nerve bundle of the shoulder, projection anatomy, fetus.

Відомості про авторів:

Коваль Олександр Анатолійович – кандидат медичних наук, докторант кафедри анатомії, клінічної анатомії та оперативної хірургії закладу вищої освіти Буковинського державного медичного університету, м. Чернівці;

Хмара Тетяна Володимирівна – доктор медичних наук, професор, професор кафедри анатомії людини ім. М. Г. Туркевича закладу вищої освіти Буковинського державного медичного університету, м. Чернівці;

Заморський Ігор Іванович – доктор медичних наук, професор, завідувач кафедри фармакології закладу вищої освіти Буковинського державного медичного університету, м. Чернівці;

Іліка Віталій Валер'янович – кандидат медичних наук, доцент кафедри патологічної анатомії закладу вищої освіти Буковинського державного медичного університету, м. Чернівці;

Гарвасюк Олександра Василівна – кандидат медичних наук, доцент кафедри патологічної анатомії закладу вищої освіти Буковинського державного медичного університету, м. Чернівці.

Information about the authors:

Koval Oleksandr A. – Candidate of Medical Sciences, doctoral student of the department of anatomy, clinical anatomy and operative surgery of Bukovinian State Medical University, Chernivtsi;

Khmara Tatiana V. – Doctor of Medicine Sciences, Professor, Professor of the Department of Human Anatomy named after MG Turkevich of the Bukovinian State Medical University;

Zamorskii Igor I. – Doctor of Medicine Sciences, Professor, chief of the Department of Pharmacology of the Bukovinian State Medical University;

Ilika Vitalii V. – Candidate of Medical Sciences, Associate Professor of the Department of Pathological anatomy at Bukovinian State Medical University, Chernivtsi;

Garvasiuk Oleksandra V. – Candidate of Medical Sciences, Associate Professor of the Department of Pathological anatomy at Bukovinian State Medical University, Chernivtsi.

Надійшла 26.04.2023 р.

Рецензент – проф. О. В. Цигикало (Чернівці)