

# КЛІНІЧНА АНАТОМІЯ ТА ОПЕРАТИВНА ХІРУРГІЯ

**Том 21, № 3 (79)**  
**2022**

Науково-практичний медичний журнал  
Видається 4 рази на рік  
Заснований в квітні 2002 року

**Головний редактор**  
Слободян О.М.

**Почесний головний редактор**  
Ахтемійчук Ю.Т.

**Перший заступник  
головного редактора**  
Іващук О.І.

**Заступник головного  
редактора**  
Ковальчук О.І.

**Відповідальні секретарі**  
Товкач Ю.В.  
Бойчук О.М.

**Секретар**  
Лаврів Л.П.

**Редакційна колегія**

Андрієць О.А.

Бербець А.М.

Білоокий В.В.

Боднар О.Б.

Булик Р.Є.

Давиденко І.С.

Максим'юк В.В.

Олійник І.Ю.

Польовий В.П.

Проняєв Д.В.

Сидорчук Р.І.

Хмара Т.В.

Цигикало О.В.

Юзько О.М.

Засновник і видавець: Буковинський державний медичний університет МОЗ України  
Адреса редакції: 58002, пл. Театральна, 2, Чернівці, Україна

URL: <http://kaos.bsmu.edu.ua/>;  
E-mail: [cas@bsmu.edu.ua](mailto:cas@bsmu.edu.ua)

## РЕДАКЦІЙНА РАДА

Білаш С. М. (Полтава), Вовк О. Ю. (Харків), Гнатюк М. С. (Тернопіль), Головацький А. С. (Ужгород), Гумінський Ю. Й. (Вінниця), Гунас І. В. (Вінниця), Дуденко В. Г. (Харків), Катеренюк І. М. (Кишинів, Молдова), Кошарний В. В. (Дніпро), Кривко Ю. Я. (Львів), Лук'янцева Г. В. (Київ), Масна З. З. (Львів), Матешук-Вацеба Л. Р. (Львів), Небесна З. М. (Тернопіль), Пастухова В. А. (Київ), Півторак В. І. (Вінниця), Пикалюк В. С. (Луцьк), Попадинець О. Г. (Івано-Франківськ), Попов О. Г. (Одеса), Попович Ю. І. (Івано-Франківськ), Россі П. (Рим, Італія), Савва А. (Яси, Румунія), Сікора В. З. (Суми), Суман С. П. (Кишинів, Молдова), Топор Б. М. (Кишинів, Молдова), Федонюк Л. Я. (Тернопіль), Філіпоу Ф. (Бухарест, Румунія), Черно В. С. (Миколаїв), Шепітько В. І. (Полтава), Шкодівський М. І. (Сімферополь)

## EDITORIAL COUNCIL

Anca Sava (Yassy, Romania), Florin Filipoiu (Bucureshti, Romania), Pellegrino Rossi (Roma, Italy), Suman Serghei (Kishinev, Moldova), Bilash S.M (Poltava), Vovk O. Yu. (Kharkiv), Gnatyuk MS (Ternopil), Golovatsky A. C. (Uzhgorod), Guminsky Yu. Y.(Vinnitsa), Gunas I. V. (Vinnytsya), Dudenko V. G.(Kharkiv), Kateryenyuk I. M. (Kishinev, Moldova), Kosharnyi V. V. (Dnipro), Krivko Yu. Ya. (Lviv), Lukiantseva H. V. (Kiev), Masna Z. Z. (Lviv), Mateshuk-Vatseba L.R. (Lviv), Nebesna Z. M. (Ternopil), Pastukhova V. A. (Kiev), Pivtorak V. I. (Vinnytsia), Pikalyuk V. S. (Lutsk), Popadynets O. H. (Ivano-Frankivsk), Popov O. G. (Odessa), Popovich Yu. I. (Ivano-Frankivsk), Sikora V. Z. (Sumy), Topor B. M. (Chisinau, Moldova), Fedonyuk L. Ya. (Ternopil), Chernov V. C. (Nikolaev), Shepitko V. I. (Poltava), Shkodivskyj M. I. (Simferopol)

**Свідоцтво про державну реєстрацію –  
серія КВ № 6031 від 05.04.2002 р.**

**Журнал включений до баз даних:**

**Ulrich`s Periodicals Directory, Google Scholar, Index Copernicus International,  
Scientific Indexing Services, Infobase Index, Bielefeld Academic Search Engine,  
International Committee of Medical Journal Editors,  
Open Access Infrastructure for Research in Europe, WorldCat,  
Наукова періодика України**

---

**Журнал «Клінічна анатомія та оперативна хірургія» –  
наукове фахове видання України**

**(Постанова президії ВАК України від 14.10.2009 р., № 1-05/4), перереєстровано наказом  
Міністерства освіти і науки України від 29 червня 2021 року № 735 щодо включення  
до переліку наукових фахових видань України, категорія «Б»,  
галузь науки «Медицина», спеціальність – 222**

---

Рекомендовано вченою радою  
Буковинського державного медичного університету МОЗ України  
(протокол № 01 від 30.08.2022 року)

ISSN 1727-0847

Klinična anatomiâ ta operativna hirurgiâ (Print)  
Clinical anatomy and operative surgery

ISSN 1993-5897

Klinična anatomiâ ta operativna hirurgiâ (Online)  
Kliničeskaâ anatomiâ i operativnaâ hirurgiâ

© Клінічна анатомія та оперативна хірургія, 2022

УДК 611.854.018-053.32

DOI: 10.24061/1727-0847.21.3.2022.34

**О. Д. Сапунков, Ю. В. Товкач\*, І. О. Цуманець\****Кафедри дитячої хірургії та отоларингології (зав. – проф. О. Б. Боднар); \*анатомії, клінічної анатомії та оперативної хірургії (зав. – проф. О. М. Слободян) закладу вищої освіти Буковинського державного медичного університету МОЗ України, м. Чернівці*

## ОСОБЛИВОСТІ БУДОВИ ЛАБІРИНТНОЇ СТІНКИ БАРАБАННОЇ ПОРОЖНИНИ У ТРЕТЬОМУ ТРИМЕСТРІ ВАГІТНОСТІ

**Резюме.** Гострий середній отит є одним із найпоширеніших діагнозів серед дітей молодшого віку і недоношеність є найпоширенішим фактором ризику його виникнення. Незрілість органів і систем цих дітей часто призводять до розвитку патологічних симптомокомплексів, у тому числі і з боку органа слуху, що може викликати необхідність хірургічного втручання. Сучасні мікроопераційні технології значно підвищують якість операцій та зменшують ризик можливих ускладнень. Робота хірурга на цих структурах вимагає точного знання анатомо-топографічних особливостей будови скроневої кістки, у тому числі й у передчасно народжених дітей. Синтопія та будова лабіринтної стінки барабанної порожнини вивчені у 35 плодів людини сьомого-десятого місяців внутрішньоутробного розвитку та 11 трупах новонароджених. Встановлено, що розміри структур лабіринтної стінки барабанної порожнини у передчасно народжених дітей не мають дефінітивних розмірів і розташування їх відрізняється від такого ж у народжених у термін. У передчасно народжених дітей відсутня кісткова стінка каналу лицевого нерва, у народжених у термін вона частково присутня у 18,18% випадків, кут проходження каналу лицевого нерва зменшується від 33° у плодів сьомого місяця внутрішньоутробного розвитку до 25° у новонароджених. Виявлені особливості мають важливе значення при удосконаленні технологій і адекватності хірургічного лікування у передчасно народжених дітей.

**Ключові слова:** анатомія, барабанна порожнина, лабіринтна стінка, вікно присінка, вікно завитки, канал лицевого нерва, мис.

Сучасні мікроопераційні технології з повною візуалізацією структур барабанної порожнини у багатократному збільшенні значно підвищують якість операцій та зменшують ризик можливих ускладнень [1, 2]. Прицільна робота на цих структурах вимагає точного знання анатомо-топографічних особливостей будови скроневої кістки, у тому числі й у дитячому віці [3-7].

Будова, варіанти будови, вади барабанної порожнини, можливі оперативні підходи в цій ділянці описані достатньо докладно, але тільки в поодиноких роботах можна натрапити на дані про вікові особливості анатомічної будови структур барабанної порожнини [8, 9]. А ці показники мають велике значення при хірургічних маніпуляціях на середньому вусі у ранньому віці.

Гострий середній отит є одним із найпоширеніших діагнозів серед дітей молодшого віку в установах первинної медико-санітарної допомоги і недоношеність є найпоширенішим фактором ризику його виникнення [10, 11]. Госпіталізації стосовно цього захворювання достовірно частіше

траплялися у недоношених (2,4-3,6%) та передчасно народжених (2,2%) дітей і поступово знижувалися у доношених (1,9%), що вказує на поступове зниження кількості хворих із збільшенням гестаційного віку [12]. Частота середнього отиту у недоношених новонароджених становить 72,9% [13].

Незрілість органів і систем цих дітей, важкість їх адаптації часто призводять до розвитку патологічних симптомокомплексів, у тому числі і з боку органа слуху, що може викликати необхідність хірургічного втручання [14-16].

Ось чому вивчення ембріологічних аспектів розвитку середнього вуха, його анатомії та топографічної анатомії у плодів залишається актуальним.

**Мета дослідження:** з'ясувати топографоанатомічні особливості лабіринтної стінки барабанної порожнини у передчасно народжених дітей.

**Матеріал і методи.** Дослідження виконано на 35 плодах людини 231,0-375,0 мм тім'яно-куприкової довжини (ТКД) та 11 трупах новонароджених. У ході дослідження використовували

методи: тонкого препарування середнього вуха та прилеглих ділянок під контролем бінокулярної лупи; макро- та мікроскопії; морфометрії; макрофотографії цифровим фотоапаратом «OLIMPUS  $\mu$  1000 All- weather 10,0 MPix».

**Результати дослідження та їх обговорення.**

У плодів сьомого місяця внутрішньоутробного життя, тобто 231,0-270,0 мм ТҚД, ми бачимо, що вікно присінка має бобоподібну форму, вікно завитки у двадцяти випадках мало овальну форму,

а в двох випадках – округлу. Середній діаметр вікна завитки –  $1,41 \pm 0,06$  мм. Вертикальний розмір вікна присінка становить  $1,35 \pm 0,06$  мм, горизонтальний –  $2,16 \pm 0,09$  мм. Відстань між вікном завитки та вікном присінка становить  $0,87 \pm 0,03$  мм. Вертикальний розмір мису на лабіринтній стінці становить  $4,02 \pm 0,18$  мм. Канал лицевого нерва проходить над вікном присінка під кутом  $33^\circ$ , має довжину  $4,16 \pm 0,18$  мм, діаметр –  $0,83 \pm 0,02$  мм і не має кісткової стінки (рис. 1).

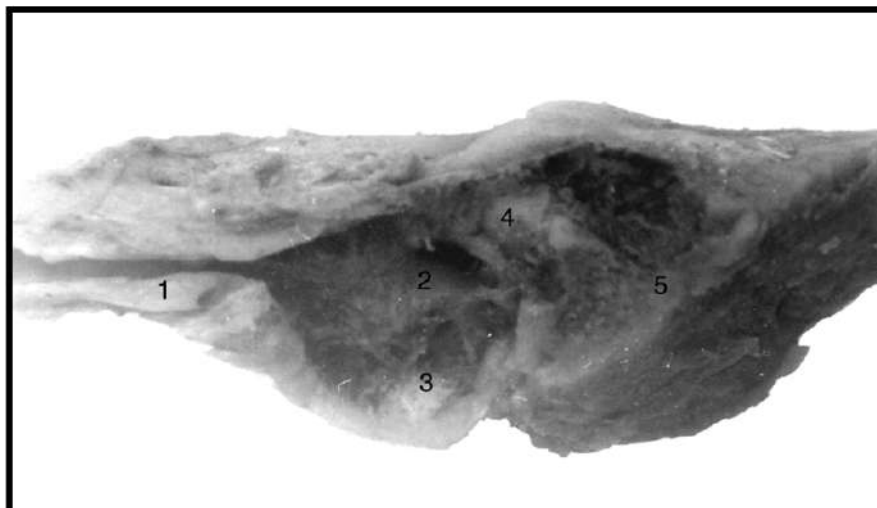


Рис. 1. Сагітальний розріз скроневої кістки плода 240,0 мм ТҚД. Зб. 3,2 $\times$ : 1 – слухова труба, канал внутрішньої сонної артерії; 2 – вікно присінка; 3 – вікно завитки; 4 – канал лицевого нерва; 5 – печера соскоподібного відростка

При макроскопічному дослідженні плодів восьмого місяця, тобто 271,0-310,0 мм ТҚД, встановлено, що вікно присінка має бобоподібну форму, вікно завитки в десяти випадках мало овальну форму, в двох – округлу і в чотирьох спостерігалась трикутна його форма. Середній діаметр вікна завитки –  $1,64 \pm 0,08$  мм. Вертикальний розмір

вікна присінка –  $1,58 \pm 0,05$  мм, горизонтальний –  $2,52 \pm 0,11$  мм. Відстань між вікном завитки та вікном присінка –  $1,02 \pm 0,04$  мм. Вертикальний розмір мису на лабіринтній стінці –  $4,47 \pm 0,12$  мм. Канал лицевого нерва проходить над вікном присінка під кутом  $31^\circ$ , має довжину  $4,65 \pm 0,22$  мм, діаметр –  $0,96 \pm 0,03$  мм і не має кісткової стінки (рис. 2).

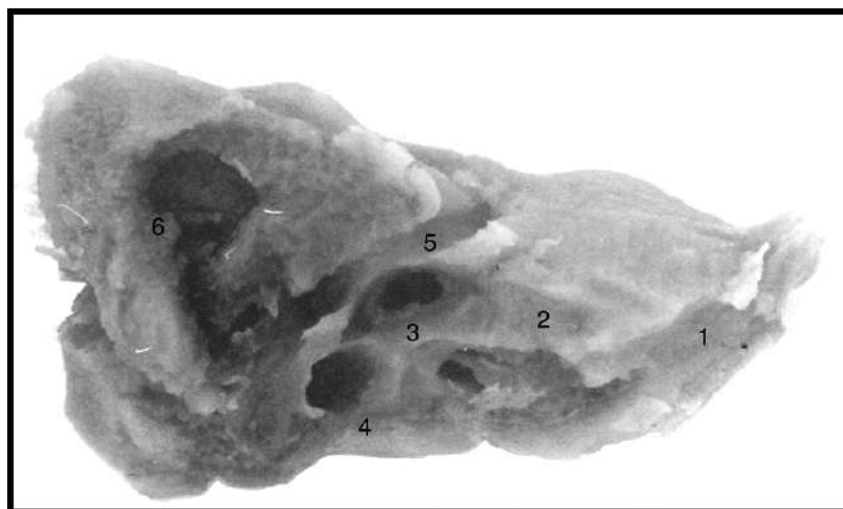


Рис. 2. Сагітальний розріз скроневої кістки плода 280,0 мм ТҚД. Зб. 3,2 $\times$ : 1 – канал внутрішньої сонної артерії; 2 – слухова труба; 3 – вікно присінка; 4 – вікно завитки; 5 – канал лицевого нерва; 6 – печера соскоподібного відростка

Упродовж дев'ятого місяця внутрішньоутробного розвитку, тобто у плодів 311,0-345,0 мм ТКД, вікно присінка має бобоподібну форму, вікно завитки у восьми випадках мало овальну форму, у чотирьох – округлу і в двох випадках спостерігалась трикутна його форма. Середній діаметр вікна завитки –  $1,81 \pm 0,06$  мм. Вертикальний розмір

вікна присінка –  $1,76 \pm 0,02$  мм, горизонтальний –  $2,82 \pm 0,07$  мм. Відстань між вікном завитки та вікном присінка –  $1,25 \pm 0,04$  мм. Вертикальний розмір мису на лабіринтній стінці –  $4,72 \pm 0,08$  мм. Канал лицевого нерва проходить над вікном присінка під кутом  $29^\circ$ , має довжину  $5,12 \pm 0,19$  мм, діаметр –  $1,15 \pm 0,02$  мм і не має кісткової стінки (рис. 3).

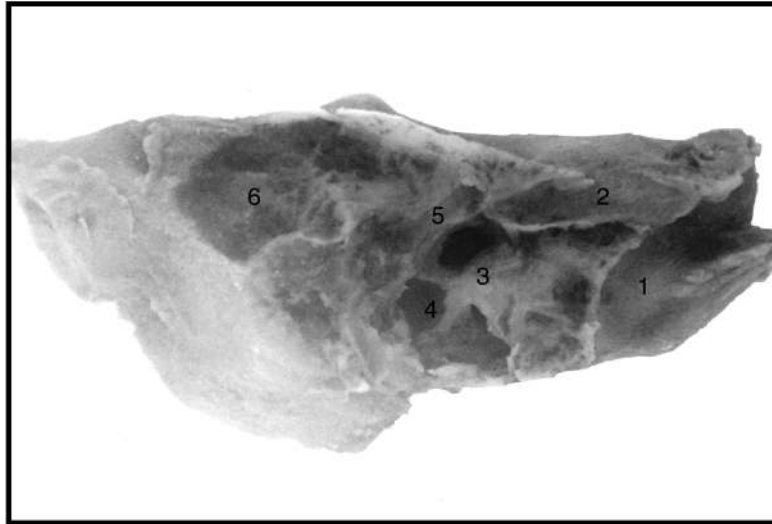


Рис. 3. Сажітальний розріз скроневої кістки плода 340,0 мм ТКД. Збільшення 3,2×: 1 – канал внутрішньої сонної артерії; 2 – слухова труба; 3 – вікно присінка; 4 – вікно завитки; 5 – канал лицевого нерва; 6 – печера соскоподібного відростка

На десятому місяці внутрішньоутробного розвитку, тобто у плодів 346,0-375,0 мм ТКД, вікно присінка має бобоподібну форму, вікно завитки в чотирьох випадках мало овальну форму, в двох – підковоподібну, в двох – бобоподібну і в шести випадках спостерігалась округла його форма. Середній діаметр вікна завитки –  $2,02 \pm 0,07$  мм. Вертикальний розмір

вікна присінка досягає  $1,99 \pm 0,04$  мм, горизонтальний –  $3,15 \pm 0,08$  мм. Відстань між вікном завитки та вікном присінка –  $1,34 \pm 0,05$  мм. Вертикальний розмір мису на лабіринтній стінці –  $4,94 \pm 0,10$  мм. Канал лицевого нерва проходить над вікном присінка під кутом  $27^\circ$ , має довжину  $6,28 \pm 0,12$  мм, діаметр –  $1,21 \pm 0,03$  мм і не має кісткової стінки (рис. 4).

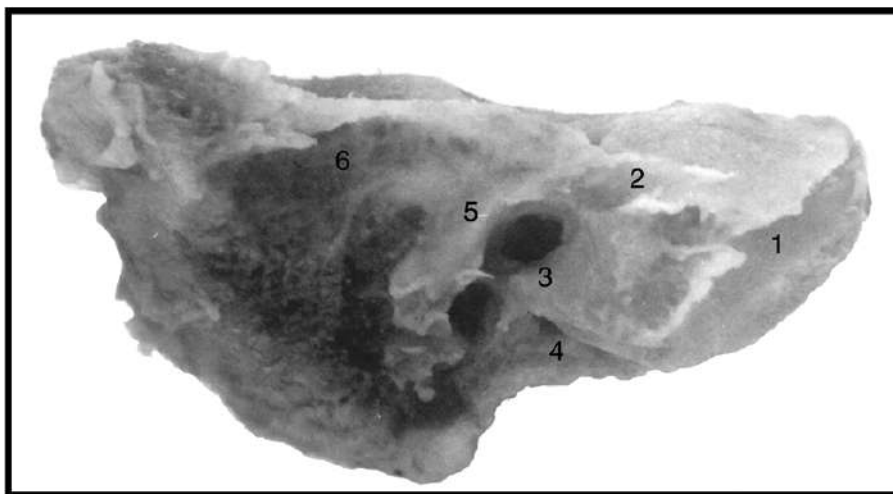


Рис. 4. Сажітальний розріз скроневої кістки плода 355,0 мм ТКД. Зб. 3,2×: 1 – канал внутрішньої сонної артерії; 2 – слухова труба; 3 – вікно присінка; 4 – вікно завитки; 5 – канал лицевого нерва; 6 – печера соскоподібного відростка

У новонароджених внутрішня стінка за своєю структурою найскладніша. У центрі її є підвищення – мис, що виступає в барабанну порожнину і відповідає основній частині завитки. Він чітко відмежований по периферії від медіальної стінки барабанної порожнини і лише у передньовіршній частині без вираженої межі переходить у внутрішню стінку слухової труби. Вгорі і позаду від підвищення є отвір – вікно присінка, що сполучає барабанну порожнину з присінком лабіринту. Цей отвір має бобоподібну форму. Закриває його основна пластинка стремінця. Внизу і позаду від вікна присінка лежить вікно завитки, яке сполучає барабанну порожнину із завиткою. Воно закрито вторинною барабанною перетин-

кою. Вікно завитки в десяти випадках мало овальну форму, в двох випадках – бобоподібну, в двох випадках – трикутну і у восьми випадках спостерігалась округла його форма. Середній діаметр вікна завитки –  $2,25 \pm 0,06$  мм. Вертикальний розмір вікна присінка –  $2,21 \pm 0,10$  мм, горизонтальний –  $3,47 \pm 0,17$  мм. Відстань між вікном завитки та вікном присінка –  $1,52 \pm 0,10$  мм. Вертикальний розмір мису на лабіринтній стінці –  $5,12 \pm 0,18$  мм. Канал лицевого нерва проходить над вікном присінка під кутом  $25^\circ$ , має довжину  $6,91 \pm 0,25$  мм, діаметр –  $1,35 \pm 0,03$  мм. Він не мав кісткової стінки у вісімнадцяти випадках, що становить 81,82% і був частково закритий кістковою стінкою у чотирьох випадках, що становить 18,18% (рис. 5).

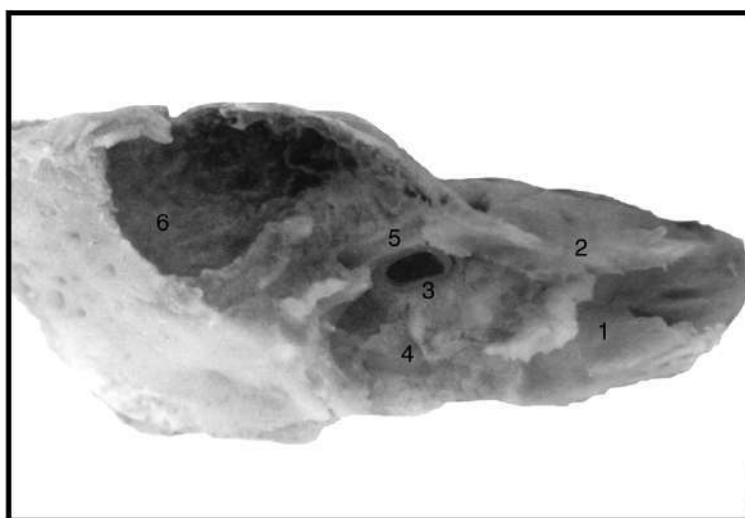


Рис. 5. Сагітальний розріз скроневої кістки новонародженого. Зб.  $3,2\times$ : 1 – канал внутрішньої сонної артерії; 2 – слухова труба; 3 – вікно присінка; 4 – вікно завитки; 5 – канал лицевого нерва; 6 – печера соскоподібного відростка

**Висновок.** Розміри структур лабіринтної стінки барабанної порожнини не мають дефінітивних розмірів і розташування їх відрізняється від такого ж у новонароджених. У передчасно народжених дітей відсутня кісткова стінка каналу лицевого нерва, у новонароджених вона частково присутня у 18,18% випадків, кут проходження каналу лицевого нерва зменшується від  $33^\circ$  у плодів сьомого місяця внутрішньоутробного розвитку до  $25^\circ$  у новонароджених. Визначені особливості мають

важливе значення при удосконаленні технологій і адекватності хірургічного лікування та маніпуляцій у передчасно народжених дітей.

**Перспективи подальших досліджень.** Результати дослідження топографо-анатомічних особливостей будови лабіринтної стінки барабанної порожнини у третьому триместрі вагітності можуть мати значення для розробки нових методів діагностики і хірургічного лікування та маніпуляцій у передчасно народжених дітей.

#### Список використаної літератури

1. Lieberthal AS, Carroll AE, Chonmaitree T, et al. The diagnosis and management of acute otitis media. *Pediatrics*. 2013;131: e964-e999.
2. Rosenfeld RM, Tunkel DE, Schwartz SR, Anne S, Bishop CE, Chelius DC, et al. Clinical Practice Guideline: Tympanostomy Tubes in Children (Update). *Otolaryngol Head Neck Surg*. 2022 Feb;166(1):1-55. doi: 10.1177/01945998211065662. PMID: 35138954.
3. Suzuki HG, Dewez JE, Nijman RG, Yeung S. Clinical practice guidelines for acute otitis media in children: a systematic review and appraisal of European national guidelines. *BMJ Open*. 2020 May 5;10(5): e035343. doi: 10.1136/bmjopen-2019-035343.

4. Marom T, Kraus O, Habashi N, Tamir SO. Emerging Technologies for the Diagnosis of Otitis Media. *Otolaryngol Head Neck Surg.* 2019 Mar;160(3):447-456. doi: 10.1177/0194599818809337.
5. Tamir SO, Shemesh S, Oron Y, Marom T. Acute otitis media guidelines in selected developed and developing countries: uniformity and diversity. *Arch Dis Child.* 2017;102:450-457.
6. Myburgh HC, van Zijl WH, Swanepoel D, Hellstrom S, Laurent C. Otitis media diagnosis for developing countries using tympanic membrane image-analysis. *EBioMedicine.* 2016;5:156-60.
7. Hayashi T, Kitamura K, Hashimoto S, Hotomi M, Kojima H, Kudo F, et al. Clinical practice guidelines for the diagnosis and management of acute otitis media in children-2018 update. *Auris Nasus Larynx.* 2020 Aug;47(4):493-526. doi: 10.1016/j.anl.2020.05.019.
8. Fuchs JC, Tucker AS. Development and Integration of the Ear. *Curr Top Dev Biol.* 2015;115:213-32. doi: 10.1016/bs.ctdb.2015.07.007.
9. Mhabrech HEI, Messaoud A, Zrig A, Zemni H, Hafsa C. US and MRI anatomy of fetal ear, *Journal of Neuroradiology.* 2016 Mar;43(2):61-162. <http://dx.doi.org/10.1016/j.neurad.2016.01.089>
10. Janwadkar A, Louis S, Sheri L. Nemerofsky Acute Otitis Media in an Extremely Preterm Infant. *AJP Rep* 2021;11: e99-e101. DOI <https://doi.org/10.1055/s-0041-1731315>. ISSN 2157-6998.
11. Block SL. Management of acute otitis media in afebrile neonates. *Pediatr Ann.* 2012;41(06):225-28.
12. Imterat M, Wainstock T, Moran-Gilad J, Sheiner E, Walfisch A. The association between gestational age and otitis media during childhood: a population-based cohort analysis. *J Dev Orig Health Dis.* 2019 Apr;10(2):214-20. doi: 10.1017/S2040174418000685.
13. Coticchia J, Shah P, Sachdeva L, Kwong K, Cortez JM, et al. Frequency of Otitis Media Based on Otoendoscopic Evaluation in Preterm Infants. *Otolaryngology–Head and Neck Surgery.* 2014;151(4):692-9 DOI: 10.1177/0194599814544887 <http://otojournal.org>.
14. Pellegrini S, Gonzalez Macchi ME, Sommerfleck PA, et al. Intratemporal complications from acute otitis media in children: 17 cases in two years. *Acta Otorrinolaringol Esp.* 2012;63:21-5.
15. Schilder AG, Marom T, Bhutta MF, et al. Panel 7: otitis media: treatment and complications. *Otolaryngol Head Neck Surg.* 2017;156(4):88-105.
16. Schilder AG, Chonmaitree T, Cripps AW, et al. Otitis media. *Nat Rev Dis Primers.* 2016;8,2(1):16063. doi: 10.1038/nrdp.2016.63.

#### References

1. Lieberthal AS, Carroll AE, Chonmaitree T, et al. The diagnosis and management of acute otitis media. *Pediatrics.* 2013;131: e964-e999.
2. Rosenfeld RM, Tunkel DE, Schwartz SR, Anne S, Bishop CE, Chelius DC, et al. Clinical Practice Guideline: Tympanostomy Tubes in Children (Update). *Otolaryngol Head Neck Surg.* 2022 Feb;166(1):1-55. doi: 10.1177/01945998211065662. PMID: 35138954.
3. Suzuki HG, Dewez JE, Nijman RG, Yeung S. Clinical practice guidelines for acute otitis media in children: a systematic review and appraisal of European national guidelines. *BMJ Open.* 2020 May 5;10(5): e035343. doi: 10.1136/bmjopen-2019-035343.
4. Marom T, Kraus O, Habashi N, Tamir SO. Emerging Technologies for the Diagnosis of Otitis Media. *Otolaryngol Head Neck Surg.* 2019 Mar;160(3):447-56. doi: 10.1177/0194599818809337.
5. Tamir SO, Shemesh S, Oron Y, Marom T. Acute otitis media guidelines in selected developed and developing countries: uniformity and diversity. *Arch Dis Child.* 2017;102:450-7.
6. Myburgh HC, van Zijl WH, Swanepoel D, Hellstrom S, Laurent C. Otitis media diagnosis for developing countries using tympanic membrane image-analysis. *EBioMedicine.* 2016;5:156-60.
7. Hayashi T, Kitamura K, Hashimoto S, Hotomi M, Kojima H, Kudo F, et al. Clinical practice guidelines for the diagnosis and management of acute otitis media in children-2018 update. *Auris Nasus Larynx.* 2020 Aug;47(4):493-526. doi: 10.1016/j.anl.2020.05.019.
8. Fuchs JC, Tucker AS. Development and Integration of the Ear. *Curr Top Dev Biol.* 2015;115:213-32. doi: 10.1016/bs.ctdb.2015.07.007.
9. Mhabrech HEI, Messaoud A, Zrig A, Zemni H, Hafsa C. US and MRI anatomy of fetal ear, *Journal of Neuroradiology.* 2016 Mar;43(2):61-162. <http://dx.doi.org/10.1016/j.neurad.2016.01.089>
10. Janwadkar A, Louis S, Sheri L. Nemerofsky Acute Otitis Media in an Extremely Preterm Infant. *AJP Rep* 2021;11: e99-e101. DOI <https://doi.org/10.1055/s-0041-1731315>. ISSN 2157-6998.

11. Block SL. Management of acute otitis media in afebrile neonates. *Pediatr Ann.* 2012;41(06):225-8.
12. Interat M, Wainstock T, Moran-Gilad J, Sheiner E, Walfisch A. The association between gestational age and otitis media during childhood: a population-based cohort analysis. *J Dev Orig Health Dis.* 2019 Apr;10(2):214-20. doi: 10.1017/S2040174418000685.
13. Coticchia J, Shah P, Sachdeva L, Kwong K, Cortez JM, et al. Frequency of Otitis Media Based on Otolaryngoscopic Evaluation in Preterm Infants. *Otolaryngology–Head and Neck Surgery.* 2014;151(4):692-9 DOI: 10.1177/0194599814544887 <http://otojournal.org>.
14. Pellegrini S, Gonzalez Macchi ME, Sommerfleck PA, et al. Intratemporal complications from acute otitis media in children: 17 cases in two years. *Acta Otorrinolaringol Esp.* 2012;63:21-5.
15. Schilder AG, Marom T, Bhutta MF, et al. Panel 7: otitis media: treatment and complications. *Otolaryngol Head Neck Surg.* 2017;156(4):88-105.
16. Schilder AG, Chonmaitree T, Cripps AW, et al. Otitis media. *Nat Rev Dis Primers.* 2016;8,2(1):16063. doi: 10.1038/nrdp.2016.63.

### FEATURES OF THE STRUCTURE OF THE LABYRINTH WALL OF THE TYMPANIC CAVITY IN THE THIRD TRIMESTER OF PREGNANCY

**Abstract.** Acute otitis media is one of the most common diagnoses among young children, and prematurity is the most common risk factor for its occurrence. The immaturity of the organs and systems of these children often lead to the development of pathological symptom complexes, including from the organ of hearing, which may necessitate surgical intervention. Modern microsurgical technologies significantly increase the quality of operations and reduce the risk of possible complications. The surgeon's work on these structures requires accurate knowledge of the anatomical and topographic features of the structure of the temporal bone, including in prematurely born children. The syntopy and structure of the labyrinth wall of the tympanic cavity were studied in 35 human fetuses of the seventh to tenth months of intrauterine development and 11 newborn cadavers. It has been established that the dimensions of the structures of the labyrinthine wall of the tympanic cavity in prematurely born children do not have definitive dimensions and their location differs from that in those born at term. In prematurely born children, the bone wall of the facial nerve canal is absent, in those born on time it is partially present in 18.18% of cases, the angle of passage of the facial nerve canal decreases from 33° in fetuses of the seventh month of intrauterine development to 25° in newborns. The identified features are important in improving technologies and the adequacy of surgical treatment in prematurely born children.

**Key words:** anatomy, tympanic cavity, labyrinthine wall, oval window, round window, facial nerve canal, promontory.

*Відомості про авторів:*

**Сапунков Олег Давидович** – кандидат медичних наук, доцент кафедри дитячої хірургії та отоларингології закладу вищої освіти Буковинського державного медичного університету, м. Чернівці;

**Товкач Юрій Васильович** – кандидат медичних наук, доцент кафедри анатомії, клінічної анатомії та оперативної хірургії закладу вищої освіти Буковинського державного медичного університету, м. Чернівці;

**Цуманець Ірина Олегівна** – заочний аспірант кафедри анатомії, клінічної анатомії та оперативної хірургії закладу вищої освіти Буковинського державного медичного університету, м. Чернівці.

*Information about the authors:*

**Sapunkov Oleh D.** – Candidate of Medical Sciences, Associate Professor, Associate Professor of the Pediatric Surgery and Otolaryngology Department of the institution of higher education of Bukovinian State Medical University, Chernivtsi;

**Tovkach Yuriy V.** – Candidate of Medical Sciences, Associate Professor of the Department of Anatomy, Clinical Anatomy and Operative Surgery of the institution of higher education of Bukovinian State Medical University, Chernivtsi;

**Tsumanets Iryna O.** – Correspondence postgraduate student of the Department of Anatomy, Clinical Anatomy and Operative Surgery of the institution of higher education of Bukovinian State Medical University, Chernivtsi.

Надійшла 05.07.2022 р.

Рецензент – проф. Т. В. Хмара (Чернівці)