

КЛІНІЧНА АНАТОМІЯ ТА ОПЕРАТИВНА ХІРУРГІЯ

Том 21, № 3 (79)
2022

Науково-практичний медичний журнал
Видається 4 рази на рік
Заснований в квітні 2002 року

Головний редактор
Слободян О.М.

Почесний головний редактор
Ахтемійчук Ю.Т.

**Перший заступник
головного редактора**
Іващук О.І.

**Заступник головного
редактора**
Ковальчук О.І.

Відповідальні секретарі
Товкач Ю.В.
Бойчук О.М.

Секретар
Лаврів Л.П.

Редакційна колегія

Андрієць О.А.

Бербець А.М.

Білоокий В.В.

Боднар О.Б.

Булик Р.Є.

Давиденко І.С.

Максим'юк В.В.

Олійник І.Ю.

Польовий В.П.

Проняєв Д.В.

Сидорчук Р.І.

Хмара Т.В.

Цигикало О.В.

Юзько О.М.

Засновник і видавець: Буковинський державний медичний університет МОЗ України
Адреса редакції: 58002, пл. Театральна, 2, Чернівці, Україна

URL: <http://kaos.bsmu.edu.ua/>;
E-mail: cas@bsmu.edu.ua

РЕДАКЦІЙНА РАДА

Білаш С. М. (Полтава), Вовк О. Ю. (Харків), Гнатюк М. С. (Тернопіль), Головацький А. С. (Ужгород), Гумінський Ю. Й. (Вінниця), Гунас І. В. (Вінниця), Дуденко В. Г. (Харків), Катеренюк І. М. (Кишинів, Молдова), Кошарний В. В. (Дніпро), Кривко Ю. Я. (Львів), Лук'янцева Г. В. (Київ), Масна З. З. (Львів), Матешук-Вацеба Л. Р. (Львів), Небесна З. М. (Тернопіль), Пастухова В. А. (Київ), Півторак В. І. (Вінниця), Пикалюк В. С. (Луцьк), Попадинець О. Г. (Івано-Франківськ), Попов О. Г. (Одеса), Попович Ю. І. (Івано-Франківськ), Россі П. (Рим, Італія), Савва А. (Яси, Румунія), Сікора В. З. (Суми), Суман С. П. (Кишинів, Молдова), Топор Б. М. (Кишинів, Молдова), Федонюк Л. Я. (Тернопіль), Філіпоу Ф. (Бухарест, Румунія), Черно В. С. (Миколаїв), Шепітько В. І. (Полтава), Шкодівський М. І. (Сімферополь)

EDITORIAL COUNCIL

Anca Sava (Yassy, Romania), Florin Filipoiu (Bucureshti, Romania), Pellegrino Rossi (Roma, Italy), Suman Serghei (Kishinev, Moldova), Bilash S.M (Poltava), Vovk O. Yu. (Kharkiv), Gnatyuk MS (Ternopil), Golovatsky A. C. (Uzhgorod), Guminsky Yu. Y.(Vinnitsa), Gunas I. V. (Vinnytsya), Dudenko V. G.(Kharkiv), Kateryenyuk I. M. (Kishinev, Moldova), Kosharnyi V. V. (Dnipro), Krivko Yu. Ya. (Lviv), Lukiantseva H. V. (Kiev), Masna Z. Z. (Lviv), Mateshuk-Vatseba L.R. (Lviv), Nebesna Z. M. (Ternopil), Pastukhova V. A. (Kiev), Pivtorak V. I. (Vinnytsia), Pikalyuk V. S. (Lutsk), Popadynets O. H. (Ivano-Frankivsk), Popov O. G. (Odessa), Popovich Yu. I. (Ivano-Frankivsk), Sikora V. Z. (Sumy), Topor B. M. (Chisinau, Moldova), Fedonyuk L. Ya. (Ternopil), Chernov V. C. (Nikolaev), Shepitko V. I. (Poltava), Shkodivskyj M. I. (Simferopol)

**Свідоцтво про державну реєстрацію –
серія КВ № 6031 від 05.04.2002 р.**

Журнал включений до баз даних:

**Ulrich`s Periodicals Directory, Google Scholar, Index Copernicus International,
Scientific Indexing Services, Infobase Index, Bielefeld Academic Search Engine,
International Committee of Medical Journal Editors,
Open Access Infrastructure for Research in Europe, WorldCat,
Наукова періодика України**

**Журнал «Клінічна анатомія та оперативна хірургія» –
наукове фахове видання України**

**(Постанова президії ВАК України від 14.10.2009 р., № 1-05/4), перереєстровано наказом
Міністерства освіти і науки України від 29 червня 2021 року № 735 щодо включення
до переліку наукових фахових видань України, категорія «Б»,
галузь науки «Медицина», спеціальність – 222**

Рекомендовано вченою радою
Буковинського державного медичного університету МОЗ України
(протокол № 01 від 30.08.2022 року)

ISSN 1727-0847

Klinična anatomiâ ta operativna hirurgiâ (Print)
Clinical anatomy and operative surgery

ISSN 1993-5897

Klinična anatomiâ ta operativna hirurgiâ (Online)
Kliničeskaâ anatomiâ i operativnaâ hirurgiâ

© Клінічна анатомія та оперативна хірургія, 2022

УДК 611.348.012

DOI: 10.24061/1727-0847.21.3.2022.38

Т. В. Хмара, Т. В. Комар*, Н. Я. Козарійчук**

*Кафедри анатомії людини імені М. Г. Туркевича (зав. – проф. В. В. Кривецький); *патологічної анатомії (зав. – проф. І. С. Давиденко); **офтальмології імені Б. Л. Радзіховського закладу вищої освіти Буковинського державного медичного університету МОЗ України, м. Чернівці*

АТИПОВИЙ ВАРІАНТ ФЕТАЛЬНОЇ ТОПОГРАФІЇ СИГМОПОДІБНОЇ ОБОДОВОЇ КИШКИ

Резюме. Описано атипичний випадок топографії сигмоподібної ободової кишки у плода людини 6-ти місяців. Відомості про індивідуальні анатомічні особливості (звивистість, надлишкові петлі та подовження) сигмоподібної ободової кишки суттєво покращують підхід до проведення хірургічних втручань та діагностичних маніпуляцій. Зокрема при колоноскопії, звивистість сигмоподібної ободової кишки є визначальним фактором для успішного проведення процедури.

Ключові слова: сигмоподібна ободова кишка, плід, людина, атипична топографія.

На сучасному етапі розвитку фетальної хірургії знання вікової та індивідуальної мінливості органів черевної порожнини набуває пріоритетного значення. Точні відомості щодо варіантної анатомії товстої кишки необхідні для чисельного моделювання черевної порожнини. Ці дані дозволяють створити персоналізовані моделі шлунково-кишкового тракту, які використовуються для хірургічного проектування або дослідження віртуальної травми. Удосконалення методів діагностики дозволяє зменшити об'єм та тривалість хірургічних втручань у пацієнтів різного віку [1-3].

Для детального вивчення стану товстої кишки, зокрема сигмоподібної ободової кишки, використовують колоноскопію, при цьому у 5-10% випадках через аномальну будову кишки спостерігаються ускладнення. Доліхосигма, або подовження сигмоподібної ободової кишки є однією з найбільш частих уроджених аномалій товстої кишки, що можуть призводити до утворення додаткових петель. Більшість петель розташовані у ділянці поперечної (від 2 до 9) і сигмоподібної ободових кишок (від 1 до 9), що робить їх достатньо проблемними для проходження колоноскопом [4-6].

Як відомо, процес становлення топографо-анатомічних взаємовідношень окремих частин ободової кишки у плодів людини є достатньо динамічним та знаходиться в корелятивному зв'язку з розвитком органів і структур черевної порожнини та таза [7]. Під час макромікроскопічного препарування органів черевної порожнини у плода людини 6-ти місяців 205,0 мм тім'яно-куприкової довжини (ТКД) без видимої зовнішньої патології виявлено атипичний звивистий варіант сигмоподібної ободової кишки. У даного плода лівий згин ободової кишки та низхідна ободова кишка мали форму півкола. Перехід між низхідною ободовою кишкою та сигмоподібною ободовою кишкою, який ще називають низхідно-сигмоподібним згином, або колосигмоподібним з'єднанням [3] розташовувався під прямим кутом на рівні воріт лівої нирки. Довжина низхідної ободової кишки 19,0 мм. У місці переходу низхідної ободової кишки у сигмоподібну ободову, остання утворювала першу петлю, яка складалася з двох частин: висхідної півколо-подібної, опуклістю оберненою до низхідної ободової кишки, довжиною 12,0 мм та низхідної прямої, довжиною 8,0 мм, що на рівні нижнього полюса правої нирки переходила у наступну петлю, утворену двома горизон-

тальними частинами однакової довжини – 10,0 мм. Зазначимо, що розташований у пупковій ділянці фрагмент сигмоподібної ободової кишки нагадував цифру «8», яка розміщена горизонтально (рисунок). Дистальна частина сигмоподібної ободової кишки до місця переходу у пряму кишку утворювала півколо, опуклістю спрямованою вліво, довжиною 36,0 мм. Загальна довжина сигмоподібної ободової кишки у даного плода дорівнювала 76,0 мм.

Вважаємо, що наведений атиповий випадок топографії сигмоподібної ободової кишки у плода 6-ти місяців зацікавить fetalних хірургів та проктологів.

Висновки: Виникнення атипових варіантів будови, форми і довжини сигмоподібної ободової

кишки залежить від становлення її просторово-часових взаємовідношень упродовж пренатального періоду онтогенезу людини, а також від стану функціональної активності певного органа в плодovому періоді розвитку.

Доліхосигма є однією з найбільш частих аномалій розвитку сигмоподібної ободової кишки.

У 6-місячного плода людини виявлено атиповий варіант будови і топографії сигмоподібної ободової кишки.

Атипова довжина та звивистість сигмоподібної ободової кишки спричинюють утворення додаткових петель, що можуть ускладнювати проведення діагностичних процедур.

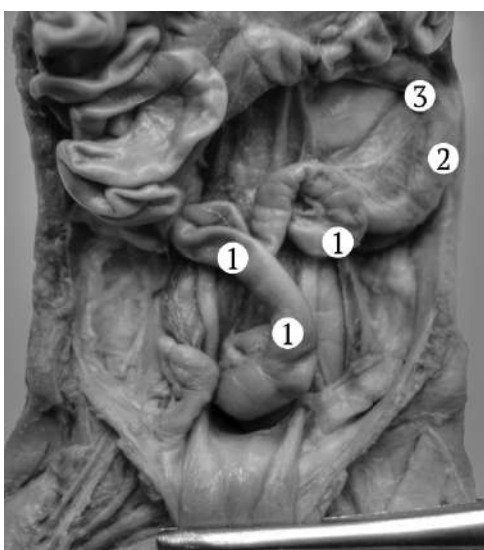


Рисунок. Органи черевної порожнини плода 195,0 мм ТКД. Передня проекція. Фото макропрепарату.
Зб. 2,3^х: 1 – сигмоподібна ободова кишка; 2 – низхідна ободова кишка; 3 – лівий згин ободової кишки

Список використаної літератури

1. Ахтемійчук ЮТ. Перинатальна анатомія як напрям наукових досліджень. В: Ахтемійчук ЮТ, редактор. Матеріали 2-го наукового симпозиуму. Анатомо-хірургічні аспекти дитячої гастроентерології; 2010 трав. 21; Чернівці. Чернівці: Медуніверситет; 2010, с. 5-7.
2. Malas MA, Aslankoç R, Ungör B, Sulak O, Candir O. The development of large intestine during the fetal period. *Early Hum Dev.* 2004;78(1):1-13. doi: 10.1016/j.earlhumdev.2004.03.001.
3. Bourgouin S, Bège T, Lalonde N, Mancini J, Masson C, Chaumoitre K, et al. Three-dimensional determination of variability in colon anatomy: applications for numerical modeling of the intestine. *J Surg Res.* 2012;178(1):172-80. doi: 10.1016/j.jss.2012.03.054.
4. Wozniak S, Pytrus T, Kobierzycki C, Grabowski K, Paulsen F. The large intestine from fetal period to adulthood and its impact on the course of colonoscopy. *Ann Anat.* 2019;224:17-22. doi: 10.1016/j.aanat.2019.02.004.
5. Eickhoff A, Pickhardt PJ, Hartmann D, Riemann JF. Colon anatomy based on CT colonography and fluoroscopy: impact on looping, straightening and ancillary manoeuvres in colonoscopy. *Dig Liver Dis.* 2010;42(4):291-6. doi: 10.1016/j.dld.2009.04.022.
6. Wozniak S, Pawlus A, Grzelak J, Chobotow S, Paulsen F, Olchowy C, et al. Descending-sigmoid colon flexure – an important but surprisingly ignored landmark. *Ann Anat [Internet].* 2022[cited 2022 Aug 15];239:151821. Available from: <https://www.sciencedirect.com/science/article/pii/S0940960221001473?via%3Dihub>. doi: 10.1016/j.aanat.2021.151821.

7. Хмара ТВ, Заморський ІІ, Комар ТВ, Шевчук КЗ, Комар ОО, Івасюк ЛВ. Анатомічна мінливість ободової кишки у плодів людини. *Український журнал медицини, біології та спорту*. 2018;3(3):48-52. doi: 10.26693/jmbs03.03.048.

References

1. Akhemiichuk Yu T. *Perynatal'na anatomiiia yak napriam naukovykh doslidzhen' V: Akhemiichuk YuT, redaktor. Materialy 2-ho naukovooho sympoziumu Anatomo-khirurhichni aspekty dytiachoi hastroenterolohii; 2010 trav. 21; Chernivtsi. Chernivtsi: Meduniversytet; 2010, p. 5-7. [in Ukrainian].*
2. Malas MA, Aslankoc R, Ungör B, Sulak O, Candir O. The development of large intestine during the fetal period. *Early Hum Dev*. 2004;78(1):1-13. doi: 10.1016/j.earlhumdev.2004.03.001.
3. Bourgouin S, Bège T, Lalonde N, Mancini J, Masson C, Chaumoitre K, et al. Three-dimensional determination of variability in colon anatomy: applications for numerical modeling of the intestine. *J Surg Res*. 2012;178(1):172-80. doi: 10.1016/j.jss.2012.03.054.
4. Wozniak S, Pytrus T, Kobierzycki C, Grabowski K, Paulsen F. The large intestine from fetal period to adulthood and its impact on the course of colonoscopy. *Ann Anat*. 2019;224:17-22. doi: 10.1016/j.aanat.2019.02.004.
5. Eickhoff A, Pickhardt PJ, Hartmann D, Riemann JF. Colon anatomy based on CT colonography and fluoroscopy: impact on looping, straightening and ancillary manoeuvres in colonoscopy. *Dig Liver Dis*. 2010;42(4):291-6. doi: 10.1016/j.dld.2009.04.022.
6. Wozniak S, Pawlus A, Grzelak J, Chobotow S, Paulsen F, Olchowy C, et al. Descending-sigmoid colon flexure – an important but surprisingly ignored landmark. *Ann Anat [Internet]*. 2022[cited 2022 Aug 15];239:151821. Available from: <https://www.sciencedirect.com/science/article/pii/S0940960221001473?via%3Dihub>. doi: 10.1016/j.aanat.2021.151821.
7. Khmara TV, Zamorskii II, Komar TV, Shevchuk KZ, Komar OO, Ivasiuk LV. *Anatomichna minlyvist' obodovoi kyshky u plodiv liudyny. Ukrainian Journal of Medicine, Biology and Sport*. 2018;3(3):48-52. doi: 10.26693/jmbs03.03.048. [in Ukrainian].

ATYPICAL VARIANT OF FETAL TOPOGRAPHY OF THE SIGMOID COLON

Abstract. An atypical case of the topography of the sigmoid colon in a 6-month-old human fetus is described. Information about individual anatomical features (torquility, excess loops and elongation) of the sigmoid colon significantly improves the approach to surgical interventions and diagnostic manipulations. In particular, during colonoscopy, the tortuosity of the sigmoid colon is a determining factor for the successful completion of the procedure.

Key words: sigmoid colon, fetus, human, atypical topography.

Відомості про авторів:

Хмара Тетяна Володимирівна – доктор медичних наук, професор кафедри анатомії людини імені М. Г. Туркевича закладу вищої освіти Буковинського державного медичного університету, м. Чернівці;

Комар Тетяна Василівна – асистент кафедри патологічної анатомії закладу вищої освіти Буковинського державного медичного університету, м. Чернівці;

Козарійчук Наталія Ярославівна – доктор філософії, доцент кафедри офтальмології імені Б. Л. Радзіховського закладу вищої освіти Буковинського державного медичного університету, м. Чернівці.

Information about the authors:

Khmara Tatiana V. – Doctor of Medical Sciences, Professor of the Department of Human Anatomy named after MG Turkevich Institute of Higher Education of the Bukovinian State Medical University, Chernivtsi;

Komar Tetiana V. – Assistant of the Department Pathologic al Anatomy, Institute of Higher Education of the Bukovinian State Medical University, Chernivtsi;

Kozariichuk Nataliia Ya. – Doctor of Philosophy, Assistant professor of the B. L. Radzikhovskiy Department of Ophthalmology Institute of Higher Education of the Bukovinian State Medical University, Chernivtsi.

Надійшла 14.06.2022 р.