

КЛІНІЧНА АНАТОМІЯ ТА ОПЕРАТИВНА ХІРУРГІЯ

Том 21, № 2 (78)
2022

Науково-практичний медичний журнал
Видається 4 рази на рік
Заснований в квітні 2002 року

Головний редактор
Слободян О.М.

Почесний головний редактор
Ахтемійчук Ю.Т.

**Перший заступник
головного редактора**
Іващук О.І.

**Заступник головного
редактора**
Ковальчук О.І.

Відповідальні секретарі
Товкач Ю.В.
Бойчук О.М.

Секретар
Лаврів Л.П.

Редакційна колегія

Андрієць О.А.

Бербець А.М.

Білоокий В.В.

Боднар О.Б.

Булик Р.Є.

Давиденко І.С.

Максим'юк В.В.

Олійник І.Ю.

Польовий В.П.

Проняєв Д.В.

Сидорчук Р.І.

Хмара Т.В.

Цигикало О.В.

Юзько О.М.

Засновник і видавець: Буковинський державний медичний університет МОЗ України
Адреса редакції: 58002, пл. Театральна, 2, Чернівці, Україна

URL: <http://kaos.bsmu.edu.ua/>;
E-mail: cas@bsmu.edu.ua

РЕДАКЦІЙНА РАДА

Білаш С. М. (Полтава), Вовк Ю. М. (Рубіжне),
Вовк О. Ю. (Харків), Гнатюк М. С. (Тернопіль),
Головацький А. С. (Ужгород), Гумінський Ю. Й.
(Вінниця), Гунас І. В. (Вінниця), Дуденко В. Г.
(Харків), Катеренюк І. М. (Кишинів, Молдова),
Кошарний В. В. (Дніпро), Кривко Ю. Я. (Львів),
Лук'янцева Г. В. (Київ), Масна З. З. (Львів),
Матешук-Вацеба Л. Р. (Львів), Небесна З. М.
(Тернопіль), Пастухова В. А. (Київ), Півторак В. І.
(Вінниця), Пикалюк В. С. (Луцьк), Попадинець О. Г.
(Івано-Франківськ), Попов О. Г. (Одеса),
Попович Ю. І. (Івано-Франківськ), Россі П. (Рим,
Італія), Савва А. (Яси, Румунія), Сікора В. З.
(Суми), Суман С. П. (Кишинів, Молдова),
Топор Б. М. (Кишинів, Молдова), Федонюк Л. Я.
(Тернопіль), Філіпоу Ф. (Бухарест, Румунія),
Черно В. С. (Миколаїв), Шепітько В. І. (Полтава),
Шкодівський М. І. (Сімферополь)

EDITORIAL COUNCIL

Anca Sava (Yassy, Romania), Florin Filipoiu
(Bucureshti, Romania), Pellegrino Rossi (Roma,
Italy), Suman Serghei (Kishinev, Moldova),
Bilash S.M (Poltava), Vovk Yu.M. (Rubizhne),
Vovk O. Yu. (Kharkiv), Gnatyuk MS (Ternopil),
Golovatsky A. C. (Uzhgorod), Guminsky Yu. Y.
(Vinnitsa), Gunas I. V. (Vinnytsya), Dudenko V. G.
(Kharkiv), Kateryenyuk I. M. (Kishinev, Moldova),
Kosharnyi V. V. (Dnipro), Krivko Yu. Ya. (Lviv),
Lukiantseva H. V. (Kiev), Masna Z. Z. (Lviv),
Mateshuk-Vatseba L.R. (Lviv), Nebesna Z. M.
(Ternopil), Pastukhova V. A. (Kiev), Pivtorak V. I.
(Vinnytsia), Pikalyuk V. S. (Lutsk), Popadynets O. H.
(Ivano-Frankivsk), Popov O. G. (Odessa), Popovich
Yu.I.(Ivano-Frankivsk), Sikora V. Z. (Sumy),
Topor B. M. (Chisinau, Moldova), Fedonyuk L. Ya.
(Ternopil), Chernov V. C.(Nikolaev), Shepitko V. I.
(Poltava), Shkodivskyj M. I. (Simferopol)

**Свідоцтво про державну реєстрацію –
серія КВ № 6031 від 05.04.2002 р.**

Журнал включений до баз даних:

**Ulrich`s Periodicals Directory, Google Scholar, Index Copernicus International,
Scientific Indexing Services, Infobase Index, Bielefeld Academic Search Engine,
International Committee of Medical Journal Editors,
Open Access Infrastructure for Research in Europe, WorldCat,
Наукова періодика України**

**Журнал «Клінічна анатомія та оперативна хірургія» –
наукове фахове видання України**

**(Постанова президії ВАК України від 14.10.2009 р., № 1-05/4), перереєстровано наказом
Міністерства освіти і науки України від 29 червня 2021 року № 735 щодо включення
до переліку наукових фахових видань України, категорія «Б»,
галузь науки «Медицина», спеціальність – 222**

**Рекомендовано вченою радою
Буковинського державного медичного університету МОЗ України
(протокол № 10 від 26.05.2022 року)**

ISSN 1727-0847

**Klinična anatomiâ ta operativna hirurgiâ (Print)
Clinical anatomy and operative surgery**

ISSN 1993-5897

**Klinična anatomiâ ta operativna hirurgiâ (Online)
Kliničeskaâ anatomiâ i operativnaâ hirurgiâ**

© Клінічна анатомія та оперативна хірургія, 2022

О. А. Коваль

Кафедра анатомії, клінічної анатомії та оперативної хірургії (зав. – проф. О. М. Слободян) закладу вищої освіти Буковинського державного медичного університету МОЗ України, м. Чернівці

МЕТОД МАКРОМІКРОСКОПІЧНОГО ПРЕПАРУВАННЯ ДЛЯ ВСТАНОВЛЕННЯ ФЕТАЛЬНОЇ АНАТОМІЧНОЇ МІНЛИВОСТІ СТРУКТУР ПЕРЕДНЬОЇ ПЛЕЧОВОЇ ДІЛЯНКИ

Резюме. Відомо, що передня плечова ділянка характеризується унікальними структурними особливостями та анатомічними взаємозв'язками, які відіграють важливу роль у функціонуванні плеча. Розуміння топографії кісток, зв'язок, м'язів, нервів та судин передньої плечової ділянки необхідне для того, щоб ефективно діагностувати патологію плеча, зокрема при дисфункціях різного генезу та травмі. Обстеження пацієнта зі скаргами на біль у плечі, залежно від ступеня складності, потребує використання додаткових методів дослідження, основою яких є знання анатомічних орієнтирів.

Клінічне значення використання алгоритму анатомічного препарування фасцій, м'язів, лімфатичних вузлів, кровоносних судин і нервів передньої плечової ділянки у практиці лікаря-хірурга дозволяє попередити їх травмування при виконанні складних оперативних утручань.

Метою дослідження було удосконалення методики послідовного препарування фасцій, м'язів, судин і нервів передньої плечової ділянки у плодів людини з метою одержання стандартних результатів, придатних для співставлення у віковому аспекті.

Дослідження фетальної анатомії структур передньої плечової ділянки проведено на 26 препаратах плодів людини 4-10 місяців за допомогою макромікроскопічного препарування.

На передньо-присередній поверхні плеча орієнтиром, який визначає положення судинно-нервових стовбурів, є присередній край двоголового м'яза плеча та його сухожилка.

При макромікроскопічному препаруванні у плодів різного віку встановлена анатомічна мінливість м'язів передньої групи плеча, а також судинно-нервових утворень передньої плечової ділянки. Отримані дані щодо методики препарування структур передньої плечової ділянки і топографо-анатомічних орієнтирів її судинно-нервових утворень у плодовому періоді онтогенезу сприятимуть обґрунтуванню раціональних діагностичних та лікувальних прийомів у фетальній хірургії.

Ключові слова: плечова ділянка, плечове сплетення, плечова артерія, препарування, анатомічна мінливість, плід.

Передня плечова ділянка відрізняється віковою та індивідуальною анатомічною мінливістю м'язів і судинно-нервових утворень [1-4]. У передній плечовій ділянці розрізняють верхню, нижню і бічні межі. Так, у людей зрілого віку верхня межа передньої плечової ділянки проходить по лінії, що з'єднує точки прикріплення до плечової кістки великого грудного м'яза та найширшого м'яза спини; нижня межа визначається на 4,0 см вище присереднього і бічного надвиростків плечової кістки; дві бічні межі відповідають вертикальним лініям, проведеним від надвиростків [5].

Для виконання раціональних розрізів передньої плечової ділянки з метою викроювання цілком життєздатних м'язових клаптів на нізці необхідно знати не тільки поза-, але й внутріш-

ньом'язовий розподіл артерій і нервів у кожному м'язі передньої групи плеча з урахуванням можливих варіантів топографії гілок підключичної частини плечового сплетення і плечової артерії. Для одержання даних про становлення фетальної топографії і анатомічної мінливості фасцій, м'язів, судин і нервів передньої плечової ділянки, які можуть бути використані для співставлення у віковому аспекті, необхідно скласти та апробувати стандартну послідовність дій при препаруванні цих структур у плодів людини [6-8].

У переважній кількості наукових публікацій висвітлено топографо-анатомічні взаємовідношення та варіантну анатомію судинно-нервових утворень плечової ділянки на різних стадіях постнатального періоду онтогенезу людини [9-11]. Проте,

у доступній нам літературі трапляються одиничні публікації щодо варіантної анатомії гілок плечового сплетення і плечової артерії у плодів людини [12-14]. При проведенні літературного пошуку ми не знайшли наукових праць стосовно алгоритму препарування складових утворень передньої плечової ділянки у плодів людини.

Мета дослідження: визначити методику найбільш раціональної послідовності дій під час препарування плечової фасції, м'язів, судин і нервів передньої плечової ділянки у плодів людини з метою одержання стандартних результатів, придатних для співставлення у віковому аспекті.

Матеріал і методи. Дослідження проведено на препаратах верхніх кінцівок 26 плодів людини 81,0-375,0 мм тім'яно-куприкової довжини (ТКД) за допомогою макромікроскопічного препарування і морфометрії. Під час макромікроскопічного препарування ми звертали увагу на варіанти топографії шкірних нервів передньої плечової ділянки, а також анатомічну мінливість поверхневих вен верхньої кінцівки та їхніх анастомозів. Також ми досліджували фетальну топографію нервів та кровоносних судин, які прямують до м'язів передньої групи плеча, вивчали основні та додаткові джерела іннервації і кровопостачання останніх, кут відходження та вступу м'язових гілок і артерій у м'язи передньої групи плеча, особливості їхнього внутрішньом'язового галуження, описували топографію довгих гілок плечового сплетення і артерій, які беруть участь у кровопостачанні та іннервації плечового та ліктьового суглобів. Для цього ми проводили три шкірні розрізи: 1) вздовж ключиці до надплечового відростка лопатки в напрямку до бічного надвіростка плечової кістки; 2) продовжували бічний розріз з плечового пояса через бічний надвіросток плечової кістки до шилоподібного відростка променевої кістки; 3) поперечний розріз від шилоподібного відростка променевої кістки навколо променево-зап'яткового суглоба.

Дослідження є фрагментом планової комплексної теми кафедри анатомії, клінічної анатомії та оперативної хірургії і кафедри анатомії людини імені М. Г. Туркевича Буковинського державного медичного університету «Закономірності статево-вікової будови та топографоанатомічних перетворень органів і структур організму на прета постнатальному етапах онтогенезу. Особливості перинатальної анатомії та ембріотопографії» № державної реєстрації 0120U101571.

Результати дослідження та їх обговорення. Перед початком макромікроскопічного препарування та розробки алгоритму послідовності дій під час його виконання з метою з'ясування проєкційно-

синтопічних взаємовідношень судинно-нервових структур у межах передньої плечової ділянки, а також їхньої анатомічної мінливості ми виділяли зовнішні та внутрішні орієнтири. До зовнішніх орієнтирів належать ті, які можна побачити або пропальпувати крізь непошкоджену шкіру: кісткові структури, рельєфи сухожилково-м'язових утворень, присередня і бічна двоголові борозни та ін. Дистально обидві двоголові борозни переходять у передню ліктьову ділянку. До внутрішніх орієнтирів ми відносили ті, що візуалізуються після розрізів шкіри, зокрема: кісткові виступи, сухожилки м'язів передньої групи плеча, м'язові пучки, фасціальні-клітковинні та судинно-нервові утворення, лімфатичні вузли тощо. Тому, у плодів людини ми спочатку оглядали та обмацували плечову кістку з її виступами, зокрема головку плечової кістки під дельтоподібним м'язом, лопатку, пахвову і ліктьову ямки, визначали положення ліктьового відростка ліктьової кістки щодо надвіростків плечової кістки, здійснювали привертання і відвертання.

У досліджених плодів людини 4-10 місяців товщина підшкірної жирової клітковини передньої плечової і суміжних із нею дельтоподібної та пахвової ділянок і передньої ділянки передпліччя коливається від 1,2 до 3,1 мм (рис. 1). Збільшення розмірів скупчень підшкірної жирової клітковини передньої плечової ділянки спостерігається наприкінці плодового періоду онтогенезу людини. Також у пізніх плодів відбувається ущільнення плечової фасції.

Зовнішніми орієнтирами для визначення топографії і проєкції судинно-нервових стовбурів пахвової ділянки є дельто-грудна борозна і дзьобо-плечовий м'яз. Тому, згідно рекомендацій М. Ю. Леки [15], ми спочатку відпрепарували клапті шкіри в ділянці великого грудного і дельтоподібного м'язів, знаходили дельто-грудну борозну і по протяжності останньої виокремлювали головну вену, яка розміщується поверхнево у незначному шарі підшкірної жирової клітковини. Головна вена разом із серединним нервом є внутрішнім орієнтиром пахвової ділянки.

На передньо-присередній поверхні плеча орієнтиром, який визначає положення судинно-нервових стовбурів, є присередній край двоголового м'яза плеча та його сухожилка (рис. 2). У передній плечовій ділянці головна вена розміщується у бічній двоголовій борозні, що визначається між бічним краєм двоголового м'яза плеча і плечовим м'язом. Головну вену ми виокремлювали у каудальному напрямку до ліктьової ямки. У нижньому відділі присередньої поверхні передньої плечової ділянки ми виявляли основну вену,

яку в давнину називали царською веною, а у верхньому відділі цієї ділянки виокремлювали присередній шкірний нерв плеча, розгалуження якого на різних рівнях пронизують фасцію і виходять із судинно-нервового пучка плеча. Після цього у поздовжньому напрямі розрізали плечову фасцію вздовж присередньої двоголової борозни. Остання визначається між присередніми краями плечового м'яза і двоголового м'яза плеча, і далі оголювали

судинно-нервовий пучок плеча, складовими якого є: серединний і ліктьовий нерви, плечові артерія і вени, присередні шкірні нерви плеча та передпліччя, а також основна вена. При цьому, спочатку відпрепарувували кінцевий (підфасціальний) відділ основної вени і простежували її до верхньої третини передньої плечової ділянки – місця злиття з плечовими венами-супутницями в одну непарну плечову вену.

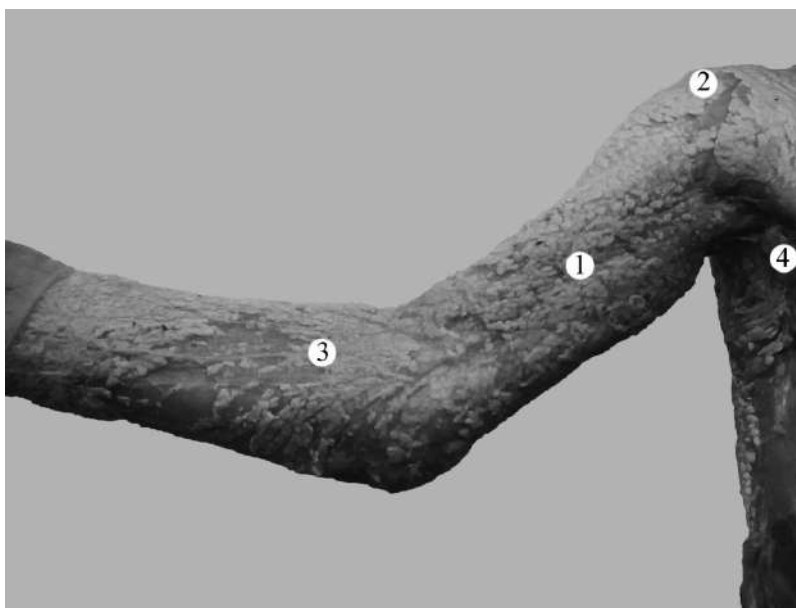


Рис. 1. Рельєф правої плечової ділянки і суміжних з нею ділянок у плода 185,0 мм ТКД. Фото макропрепарату. Зб. 1, бх: 1 – підшкірна жирова клітковина передньої плечової ділянки; 2 – підшкірна жирова клітковина дельтоподібної ділянки; 3 – підшкірна жирова клітковина передньої ділянки передпліччя; 4 – пахвова ямка

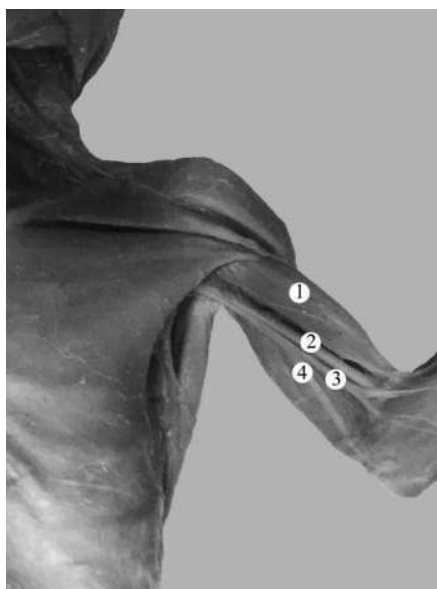


Рис. 2. Структури лівої плечової ділянки плода 145,0 мм ТКД. Фото макропрепарату. Зб. 2, бх: 1 – двоголовий м'яз плеча; 2 – серединний нерв; 3 – присередній шкірний нерв передпліччя; 4 – ліктьовий нерв

Разом із основною веною виокремлювали поверхнево розміщений присередній шкірний нерв передпліччя, який пронизує плечову фасцію

у тому ж самому місці, що й основна вена, і далі під шкірою прямує донизу, де ділиться, як правило, на дві гілки – передню і задню, що розгалу-

жуються в шкірі присередньої ділянки передньої і верхніх двох третин задньої поверхонь передпліччя відповідно. У деяких плодів присередній шкірний нерв передпліччя розгалужувався на 3 гілки.

Під час препарування складових судинно-нервового пучка плеча звертали увагу на їхні топографо-анатомічні взаємовідношення. Так, плечова артерія оточена довгими нервами плечового сплетення; при цьому серединний нерв у верхньому відділі передньої плечової ділянки визначається венролатерально щодо артерії, ліктьовий і присередній шкірний нерв передпліччя – медіальніше, а променевий нерв – позаду плечової артерії. У каудальному напрямку спостерігається зміна топографо-анатомічних взаємовідношень вище зазначених нервів із плечовою артерією, а саме: серединний нерв продовжує свій хід уздовж плечової артерії, але далі розташовується попереду неї, а у нижньому відділі передньої плечової ділянки розміщується вже медіальніше артерії. У двох випадках у нижній третині плеча ми спостерігали латеральне положення серединного нерва щодо плечової артерії. У середній і нижній третинах передньої плечової ділянки судинно-нервовий пучок складається із плечової артерії, однойменних вен-супутниць і серединного нерва. Серединний нерв починається двома корінцями – присереднім і бічним, місце злиття яких знаходиться спереду пахвової артерії (у формі літери «V»). Ліктьовий нерв, присередні шкірні нерви плеча і передпліччя відходять від присереднього пучка плечового сплетення.

При визначенні фетальної проекційної анатомії ліктьового нерва у межах верхньої половини передньої плечової ділянки внутрішнім орієнтиром для його виявлення є плечова артерія, а в нижній половині – проміжок або борозна між присередньою і довгою головками триголового м'яза плеча. При макромікроскопічному препаруванні виявлено, що приблизно на початку середньої третини передньої плечової ділянки ліктьовий нерв виходить із судинно-нервового пучка плеча, відхиляється присередньо і дещо дозадку щодо плечової артерії, і далі прямує каудально, проходить крізь присередню міжм'язову перегородку плеча, яка у досліджених плодів не завжди чітко виявлялася та розміщується на присередній поверхні плечового м'яза. Надалі ліктьовий нерв відхиляється дорсально і в ліктьовій ділянці проходить позаду присереднього надвиростка плечової кістки та розміщується поверхнево під шкірою в однойменній борозні.

Далі у верхньому відділі передньої плечової ділянки ми знаходили м'язово-шкірний нерв

(пронизний нерв Кассера), який бере початок від бічного пучка підключичної частини плечового сплетення, знаходиться найлатеральніше, пронизує навскоси дзьобо-плечовий м'яз, прямує під двоголовий м'яз плеча та розміщується на передній поверхні плечового м'яза. Для препарування галузень м'язово-шкірного нерва у м'язах передньої групи плеча ми відтягували двоголовий м'яз плеча доверху і латерально. Виявлено, що у плодів людини в іннервації дзьобо-плечового і плечового м'язів, а також двоголового м'яза плеча, переважно, беруть участь від 2 до 4 гілок м'язово-шкірного нерва. Далі м'язово-шкірний нерв прямує назовні, виходить із-під бічного краю двоголового м'яза плеча і входить у нижню частину бічної двоголової борозни. В останній м'язово-шкірний нерв знаходиться латеральніше сухожилка двоголового м'яза плеча. У ділянці передпліччя від м'язово-шкірного нерва відходить бічний шкірний нерв передпліччя.

У 4 плодів різного віку виявлено 1-2 гілки серединного нерва, які брали участь в іннервації середньої і (або) дистальної частин двоголового м'яза плеча. Так, у плода 245,0 мм ТКД від правого серединного нерва до середньої частини черевця короткої головки двоголового м'яза плеча прямувала одна гілка; при цьому серединний нерв починався одним корінцем від присереднього пучка підключичної частини плечового сплетення (рис. 3).

Позаду плечової артерії знаходиться променевий нерв, який прямує вздовж довгої головки триголового м'яза плеча в напрямку до верхнього отвору плечо-м'язового каналу (каналу променевого нерва).

Разом із променевим нервом препарували глибоку артерію плеча, що бере початок від плечової артерії у верхній третині плечової ділянки, дещо нижче великого круглого м'яза. Далі глибока артерія плеча прямує косо у каудо-дорсальному напрямі і входить у плечо-м'язовий канал. В останньому глибока артерія плеча віддає м'язові артерії переважно до м'язів задньої групи плеча та розгалужується на кінцеві гілки – середню обхідну і променеву обхідну артерії, які йдуть до ліктьової ділянки. Середня обхідна артерія прямує через товщу бічної головки триголового м'яза плеча до задньої ліктьової ділянки, де анастомозує з гілками поворотної міжкісткової артерії від системи ліктьової артерії. Променева обхідна артерія, що є продовженням глибокої артерії плеча, у передній ліктьовій ділянці анастомозує з променевою поворотною артерією – гілкою променевої артерії. Дещо нижче глибокої артерії плеча від плечової артерії відходить верхня ліктьова обхідна артерія, яку препарували

у каудо-медіальному напрямі вздовж ліктьового нерва в напрямку до ліктьового суглоба. У плодів людини виявлено анастомози верхньої ліктьової обхідної артерії із задньою гілкою ліктьової поворотної артерії. Виділяючи стовбур плечової артерії на її протяжності, препарували м'язові гілки до дельтоподібного і плечового м'язів, і двоголо-

вого м'яза плеча (рис. 4). Дещо вище ліктьового суглоба від плечової артерії бере початок нижня ліктьова обхідна артерія, яку препарували донизу і досередини в напрямку до присереднього надвиростка плечової кістки, де ця артерія розгалужується і анастомозує з передньою гілкою ліктьової поворотної артерії.

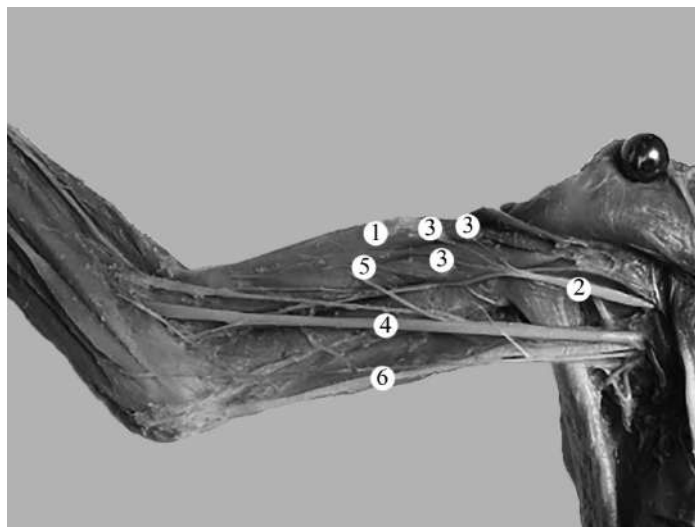


Рис. 3. Структури правої плечової ділянки плода 245,0 мм ТКД. Фото макропрепарату. Зб. 1,8^x: 1 – двоголовий м'яз плеча; 2 – м'язово-шкірний нерв; 3 – гілки м'язово-шкірного нерва; 4 – серединний нерв; 5 – гілка серединного нерва до двоголового м'яза плеча; 6 – ліктьовий нерв

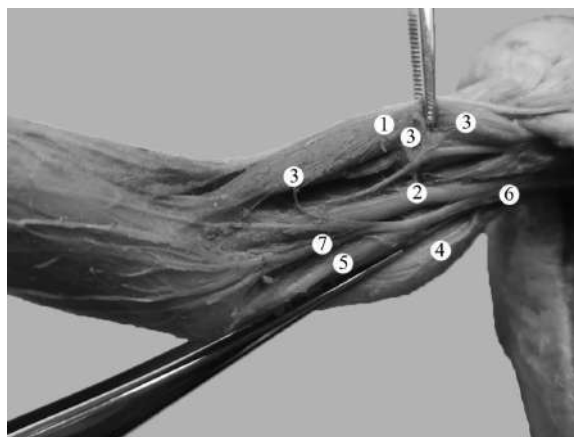


Рис. 4. Структури правої плечової ділянки плода 270,0 мм ТКД. Фото макропрепарату. Зб. 1,8^x: 1 – двоголовий м'яз плеча; 2 – плечова артерія; 3 – м'язові гілки плечової артерії; 4 – верхня ліктьова обхідна артерія; 5 – ліктьовий нерв; 6 – плечова вена; 7 – присередній шкірний нерв передпліччя

Висновки. Запропонована та апробована методика препарування м'язів і судинно-нервових утворень передньої плечової ділянки у плодів людини забезпечує стандартність одержання даних щодо їхньої типової, індивідуальної та вікової анатомічної мінливості.

Використана послідовність дій під час препарування структур передньої плечової ділянки у плодів людини максимально зберігає топографо-анатомічні взаємовідношення судинно-нервових

утворень присередньої і бічної двоголових борозен, кровеносних судин і нервів м'язів передньої групи плеча.

Перспективи подальших досліджень. Запропонований алгоритм препарування м'язів передньої групи плеча, судин і нервів передньої плечової ділянки у плодів людини засвідчує потребу подальшого з'ясування їхньої анатомічної мінливості у плодовому і ранньому неонатальному періодах онтогенезу людини.

Список використаної літератури

1. Enix D, Scali F, Sudkamp K, Keating R. *Supernumerary Head of the Biceps Brachii Muscle: An Anatomic Variant With Clinical Implications*. *J Chiropr Med*. 2021;20(1):37-42. doi: 10.1016/j.jcm.2021.02.001.
2. Tamgire DW, Sontakke YA, Rajasekhar S, Aravindhnan K. *A Unique Triad of Muscular, Vascular and Nervous Variations in Upper Limb*. *J Clin Diagn Res [Internet]*. 2017[cited 2022 Aug 15];11(5): AD01-AD03. Available from: <https://www.ncbi.nlm.nih.gov/pmc/articles/PMC5483648/pdf/jcdr-11-AD01.pdf> doi: 10.7860/JCDR/2017/25552.9927.
3. Yamamoto M, Kojyo U, Yanagisawa N, Mitomo K, Takayama T, Sakiyama K, et al. *Morphology and relationships of the biceps brachii and brachialis with the musculocutaneous nerve*. *Surg Radiol Anat*. 2018;40(3):303-11. doi: 10.1007/s00276-017-1919-7.
4. Chakravarthi KK, Siddaraju KS, Venumadhav N, Sharma A, Kumar N. *Anatomical variations of brachial artery – its morphology, embryogenesis and clinical implications*. *J Clin Diagn Res [Internet]*. 2014[cited 2022 Aug 15];8(12): AC17-20. Available from: <https://www.ncbi.nlm.nih.gov/pmc/articles/PMC4316237/pdf/jcdr-8-AC17.pdf> doi: 10.7860/JCDR/2014/10418.5308.
5. Gupta H, Robinson P. *Normal shoulder ultrasound: anatomy and technique*. *Semin Musculoskelet Radiol*. 2015;19(3):203-11. doi: 10.1055/s-0035-1549315.
6. Henninger HB, Christensen GV, Taylor CE, Kawakami J, Hillyard BS, Tashjian RZ, et al. *The Muscle Cross-sectional Area on MRI of the Shoulder Can Predict Muscle Volume: An MRI Study in Cadavers*. *Clin Orthop Relat Res*. 2020;478(4):871-83. doi: 10.1097/corr.0000000000001044.
7. Alexander JG, de Fúcio Lizardo JH, da Silva Baptista J. *Multiple arterial variations in the upper limb: description and clinical relevance*. *Anat Sci Int*. 2021;96(2):310-4. doi: 10.1007/s12565-020-00569-5.
8. Kusztal M, Weyde W, Letachowicz K, Golebiowski T, Letachowicz W. *Anatomical vascular variations and practical implications for access creation on the upper limb*. *J Vasc Access*. 2014;15(Suppl 7): S70-5. doi: 10.5301/jva.5000257.
9. Konarik M, Musil V, Baca V, Kachlik D. *Upper limb principal arteries variations: A cadaveric study with terminological implication*. *Bosn J Basic Med Sci*. 2020;20(4):502-13. doi: 10.17305/bjbms.2020.4643.
10. Przybycień W, Zarzecki M, Musiał A, Depukat P, Kruszyna B, Mazurek A, et al. *Anatomy of the deep brachial artery – general overview (cadaveric study) – discussion on terminology*. *Folia Med Cracov*. 2021;61(3):85-93. doi: 10.24425/fmc.2021.138953.
11. Blum A, Lecocq S, Louis M, Wassel J, Moisei A, Teixeira P. *The nerves around the shoulder*. *Eur J Radiol*. 2013;82(1):2-16. doi: 10.1016/j.ejrad.2011.04.033.
12. Khmara TV, Shevchuk HZ, Novychenko SD, Andrushak AI. *Features of blood supply and innervation of the shoulder girdle muscles in human fetuses*. *Archives of the Balkan Medical Union*. 2019;54(4):630-8. doi: 10.31688/ABMU.2019.54.4.03.
13. Kirik A, Mut SE, Daneyemez MK, Seçer Hİ. *Anatomical variations of brachial plexus in fetal cadavers*. *Turk Neurosurg*. 2018;28(5):783-91. doi: 10.5137/1019-5149.jtn.21339-17.2.
14. Uysal I, Seker M, Karabulut AK, Büyüktumcu M, Ziyilan T. *Brachial plexus variations in human fetuses*. *Neurosurgery*. 2003;53(3):676-84. doi: 10.1227/01.neu.0000079485.24016.70.
15. Лека МЮ. *Метод макромікроскопічного препарування для встановлення фетальної анатомічної мінливості структур пахвової ділянки*. *Український журнал медицини, біології та спорту*. 2022;7(2):59-66. doi: 10.26693/jmbs07.02.059.

References

1. Enix D, Scali F, Sudkamp K, Keating R. *Supernumerary Head of the Biceps Brachii Muscle: An Anatomic Variant With Clinical Implications*. *J Chiropr Med*. 2021;20(1):37-42. doi: 10.1016/j.jcm.2021.02.001.
2. Tamgire DW, Sontakke YA, Rajasekhar S, Aravindhnan K. *A Unique Triad of Muscular, Vascular and Nervous Variations in Upper Limb*. *J Clin Diagn Res [Internet]*. 2017[cited 2022 Aug 15];11(5): AD01-AD03. Available from: <https://www.ncbi.nlm.nih.gov/pmc/articles/PMC5483648/pdf/jcdr-11-AD01.pdf> doi: 10.7860/JCDR/2017/25552.9927.
3. Yamamoto M, Kojyo U, Yanagisawa N, Mitomo K, Takayama T, Sakiyama K, et al. *Morphology and relationships of the biceps brachii and brachialis with the musculocutaneous nerve*. *Surg Radiol Anat*. 2018;40(3):303-11. doi: 10.1007/s00276-017-1919-7.

4. Chakravarthi KK, Siddaraju KS, Venumadhav N, Sharma A, Kumar N. Anatomical variations of brachial artery – its morphology, embryogenesis and clinical implications. *J Clin Diagn Res [Internet]*. 2014[cited 2022 Aug 15];8(12): AC17-20. Available from: <https://www.ncbi.nlm.nih.gov/pmc/articles/PMC4316237/pdf/jcdr-8-AC17.pdf> doi: 10.7860/JCDR/2014/10418.5308.
5. Gupta H, Robinson P. Normal shoulder ultrasound: anatomy and technique. *Semin Musculoskelet Radiol*. 2015;19(3):203-11. doi: 10.1055/s-0035-1549315.
6. Henninger HB, Christensen GV, Taylor CE, Kawakami J, Hillyard BS, Tashjian RZ, et al. The Muscle Cross-sectional Area on MRI of the Shoulder Can Predict Muscle Volume: An MRI Study in Cadavers. *Clin Orthop Relat Res*. 2020;478(4):871-83. doi: 10.1097/corr.0000000000001044.
7. Alexander JG, de Fúcio Lizardo JH, da Silva Baptista J. Multiple arterial variations in the upper limb: description and clinical relevance. *Anat Sci Int*. 2021;96(2):310-4. doi: 10.1007/s12565-020-00569-5.
8. Kuzstal M, Weyde W, Letachowicz K, Gołbiowski T, Letachowicz W. Anatomical vascular variations and practical implications for access creation on the upper limb. *J Vasc Access*. 2014;15(Suppl 7): S70-5. doi: 10.5301/jva.5000257.
9. Konarik M, Musil V, Baca V, Kachlik D. Upper limb principal arteries variations: A cadaveric study with terminological implication. *Bosn J Basic Med Sci*. 2020;20(4):502-13. doi: 10.17305/bjbms.2020.4643.
10. Przybycień W, Zarzecki M, Musiał A, Depukat P, Kruszyna B, Mazurek A, et al. Anatomy of the deep brachial artery – general overview (cadaveric study) – discussion on terminology. *Folia Med Cracov*. 2021;61(3):85-93. doi: 10.24425/fmc.2021.138953.
11. Blum A, Lecocq S, Louis M, Wassel J, Moisei A, Teixeira P. The nerves around the shoulder. *Eur J Radiol*. 2013;82(1):2-16. doi: 10.1016/j.ejrad.2011.04.033.
12. Khmara TV, Shevchuk HZ, Novychenko SD, Andrushak AI. Features of blood supply and innervation of the shoulder girdle muscles in human fetuses. *Archives of the Balkan Medical Union*. 2019;54(4):630-8. doi: 10.31688/ABMU.2019.54.4.03.
13. Kirik A, Mut SE, Daneyemez MK, Seçer Hİ. Anatomical variations of brachial plexus in fetal cadavers. *Turk Neurosurg*. 2018;28(5):783-91. doi: 10.5137/1019-5149.jtn.21339-17.2.
14. Uysal I, Seker M, Karabulut AK, Büyükmumcu M, Ziyilan T. Brachial plexus variations in human fetuses. *Neurosurgery*. 2003;53(3):676-84. doi: 10.1227/01.neu.0000079485.24016.70.
15. Leka MYu. Metod makromikroskopichnoho preparuvannia dlia vstanovlennia fetal'noi anatomichnoi minlyvosti struktur pakhvovoi dilianky [Method of Macroscopic Dissection for Determining the Fetal Anatomical Variability of the Axillary Region Structures]. *Ukrainian Journal of Medicine, Biology and Sport*. 2022;7(2):59-66. doi: 10.26693/jmbs07.02.059. [in Ukrainian].

METHOD OF MACROMICROSCOPIC PREPARATION TO DETERMINE THE FETAL ANATOMICAL VARIABILITY OF THE STRUCTURES OF THE ANTERIOR SHOULDER AREA

Abstract. It is known that the anterior shoulder region is characterized by unique structural features and anatomical relationships that play an important role in the functioning of the shoulder. Understanding the topography of the bones, ligaments, muscles, nerves, and vessels of the anterior shoulder region is necessary to effectively diagnose shoulder pathology, particularly with dysfunctions of various genesis and trauma. Examination of a patient with complaints of shoulder pain, depending on the degree of complexity, requires the use of additional research methods, the basis of which is knowledge of anatomical landmarks.

The clinical value of using the algorithm for anatomical preparation of fascia, muscles, lymph nodes, blood vessels, and nerves of the anterior shoulder area in the practice of a surgeon allows for to prevention of their injury during complex surgical interventions.

The study aimed to improve the technique of sequential preparation of fascia, muscles, vessels, and nerves of the anterior shoulder region in human fetuses to obtain standard results suitable for comparison in the age aspect.

The study of fetal anatomy of the structures of the anterior shoulder area was carried out on 26 preparations of human fetuses of 4-10 months with the help of macromicroscopic dissection.

On the anterior-medial surface of the shoulder, the landmark that determines the position of the vascular and nerve trunks is the medial edge of the biceps brachii muscle and its tendon.

During macromicroscopic dissection of fetuses of different ages, anatomical variability of the muscles of the anterior group of the shoulder, as well as vascular and nervous formations of the anterior shoulder area, was established. The obtained data on the technique of preparing the structures of the anterior shoulder area and the topographic and anatomical landmarks of its vascular and nervous formations in the fetal period of ontogenesis will contribute to the justification of rational diagnostic and therapeutic techniques in fetal surgery.

Key words: brachial area, brachial plexus, brachial artery, dissection, anatomical variability, fetus.

Відомості про автора:

Коваль Олександр Анатолійович – кандидат медичних наук, докторант кафедри анатомії, клінічної анатомії та оперативної хірургії Буковинського державного медичного університету, м. Чернівці.

Information about the author:

Koval Oleksandr A. – Candidate of Medical Sciences, doctoral student of the department of anatomy, clinical anatomy and operative surgery of Bukovinian State Medical University, Chernivtsi.

Надійшла 12.05.2022 р.

Рецензент – проф. І. Ю. Олійник (Чернівці)