

КЛІНІЧНА АНАТОМІЯ ТА ОПЕРАТИВНА ХІРУРГІЯ

Том 21, № 2 (78)
2022

Науково-практичний медичний журнал
Видається 4 рази на рік
Заснований в квітні 2002 року

Головний редактор
Слободян О.М.

Почесний головний редактор
Ахтемійчук Ю.Т.

**Перший заступник
головного редактора**
Іващук О.І.

**Заступник головного
редактора**
Ковальчук О.І.

Відповідальні секретарі
Товкач Ю.В.
Бойчук О.М.

Секретар
Лаврів Л.П.

Редакційна колегія

Андрієць О.А.

Бербець А.М.

Білоокий В.В.

Боднар О.Б.

Булик Р.Є.

Давиденко І.С.

Максим'юк В.В.

Олійник І.Ю.

Польовий В.П.

Проняєв Д.В.

Сидорчук Р.І.

Хмара Т.В.

Цигикало О.В.

Юзько О.М.

Засновник і видавець: Буковинський державний медичний університет МОЗ України
Адреса редакції: 58002, пл. Театральна, 2, Чернівці, Україна

URL: <http://kaos.bsmu.edu.ua/>;
E-mail: cas@bsmu.edu.ua

РЕДАКЦІЙНА РАДА

Білаш С. М. (Полтава), Вовк Ю. М. (Рубіжне),
Вовк О. Ю. (Харків), Гнатюк М. С. (Тернопіль),
Головацький А. С. (Ужгород), Гумінський Ю. Й.
(Вінниця), Гунас І. В. (Вінниця), Дуденко В. Г.
(Харків), Катеренюк І. М. (Кишинів, Молдова),
Кошарний В. В. (Дніпро), Кривко Ю. Я. (Львів),
Лук'янцева Г. В. (Київ), Масна З. З. (Львів),
Матешук-Вацеба Л. Р. (Львів), Небесна З. М.
(Тернопіль), Пастухова В. А. (Київ), Півторак В. І.
(Вінниця), Пикалюк В. С. (Луцьк), Попадинець О. Г.
(Івано-Франківськ), Попов О. Г. (Одеса),
Попович Ю. І. (Івано-Франківськ), Россі П. (Рим,
Італія), Савва А. (Яси, Румунія), Сікора В. З.
(Суми), Суман С. П. (Кишинів, Молдова),
Топор Б. М. (Кишинів, Молдова), Федонюк Л. Я.
(Тернопіль), Філіпоу Ф. (Бухарест, Румунія),
Черно В. С. (Миколаїв), Шепітько В. І. (Полтава),
Шкодівський М. І. (Сімферополь)

EDITORIAL COUNCIL

Anca Sava (Yassy, Romania), Florin Filipoiu
(Bucureshti, Romania), Pellegrino Rossi (Roma,
Italy), Suman Serghei (Kishinev, Moldova),
Bilash S.M (Poltava), Vovk Yu.M. (Rubizhne),
Vovk O. Yu. (Kharkiv), Gnatyuk MS (Ternopil),
Golovatsky A. C. (Uzhgorod), Guminsky Yu. Y.
(Vinnitsa), Gunas I. V. (Vinnytsya), Dudenko V. G.
(Kharkiv), Kateryenyuk I. M. (Kishinev, Moldova),
Kosharnyi V. V. (Dnipro), Krivko Yu. Ya. (Lviv),
Lukiantseva H. V. (Kiev), Masna Z. Z. (Lviv),
Mateshuk-Vatseba L.R. (Lviv), Nebesna Z. M.
(Ternopil), Pastukhova V. A. (Kiev), Pivtorak V. I.
(Vinnytsia), Pikalyuk V. S. (Lutsk), Popadynets O. H.
(Ivano-Frankivsk), Popov O. G. (Odessa), Popovich
Yu.I.(Ivano-Frankivsk), Sikora V. Z. (Sumy),
Topor B. M. (Chisinau, Moldova), Fedonyuk L. Ya.
(Ternopil), Chernov V. C.(Nikolaev), Shepitko V. I.
(Poltava), Shkodivskyj M. I. (Simferopol)

**Свідоцтво про державну реєстрацію –
серія КВ № 6031 від 05.04.2002 р.**

Журнал включений до баз даних:

**Ulrich`s Periodicals Directory, Google Scholar, Index Copernicus International,
Scientific Indexing Services, Infobase Index, Bielefeld Academic Search Engine,
International Committee of Medical Journal Editors,
Open Access Infrastructure for Research in Europe, WorldCat,
Наукова періодика України**

**Журнал «Клінічна анатомія та оперативна хірургія» –
наукове фахове видання України**

**(Постанова президії ВАК України від 14.10.2009 р., № 1-05/4), перереєстровано наказом
Міністерства освіти і науки України від 29 червня 2021 року № 735 щодо включення
до переліку наукових фахових видань України, категорія «Б»,
галузь науки «Медицина», спеціальність – 222**

**Рекомендовано вченою радою
Буковинського державного медичного університету МОЗ України
(протокол № 10 від 26.05.2022 року)**

ISSN 1727-0847

**Klinična anatomiâ ta operativna hirurgiâ (Print)
Clinical anatomy and operative surgery**

ISSN 1993-5897

**Klinična anatomiâ ta operativna hirurgiâ (Online)
Kliničeskaâ anatomiâ i operativnaâ hirurgiâ**

© Клінічна анатомія та оперативна хірургія, 2022

О. Г. Плаксивий, І. В. Калуцький, Т. Г. Чифурко*, О. О. Мазур

*Курс отоларингології (зав. – доц. О. Г. Плаксивий) закладу вищої освіти Буковинського державного медичного університету МОЗ України; *ОКНП «Чернівецька обласна клінічна лікарня», м. Чернівці*

ВАРІАНТИ КЛІНІЧНОГО ПЕРЕБІГУ ОСТЕОМИ ЛОБНОЇ ПАЗУХИ З ВИРАЖЕНОЮ НЕВРОЛОГІЧНОЮ СИМПТОМАТИКОЮ

Резюме. Остеома відносно рідкісне захворювання, їх утворення проходить повільно і як, правило, безболісно. Більшість хворих – особи чоловічої статі віком від 11 до 30 років, хоч бувають і у жінок та у більш зрілому віці. Особливість нашого спостереження – локалізація великої остеоми лобної пазухи на задній стінці з інтенсивним тиском на неї з вираженими неврологічними проявами та відсутністю ринологічної та орбітальної симптоматики.

Ключові слова: остеома, лобова пазуха, клінічний перебіг, людина, отоларингологія.

Остеома – доброякісна пухлина, що росте з кісткової тканини. Частіше остеома локалізується в лобних пазухах (до 70% випадків), рідше – у решітчастому лабіринті (22%), гайморовій пазусі (4,1%), клиноподібній (2,7%), у порожнині носа (1%).

Гістологічно остеоми поділяються на губчасті, компактні і змішані:

- губчасті остеоми (*osteoma spongiosum*) мають чіткі контури, кулясту чи грибоподібну форму, правильну будову, ззовні оточені кортикальною капсулою;

- компактні (ебурнеїзовані) остеоми (*osteoma durum s. eburneum*) мають дуже високу щільність;
- змішані остеоми характеризуються поєднанням ділянок компактної і спонгіозної будови та спостерігаються в більшості випадків.

Остеома – відносно рідкісне захворювання, їх утворення проходить повільно і, як правило, безболісно. Більшість хворих – особи чоловічої статі віком від 11 до 30 років, хоч бувають і у жінок та у більш зрілому віці.

Остеома росте впродовж багатьох років як нерухливе, щільне, безболісне утворення. Остеоми виникають в результаті запального процесу чи травми біля носових пазух (БНП) в анамнезі.

З числа теорій утворення остеом БНП найбільш життєздатними є дві: теорія розвитку остеом із залишків ембріонального хряща (Арнольда, 1873), і теорія утворення остеом із зародків сполучної тканини – майбутнього окістя, тобто з періоста – періостальна теорія А. Г. Фетісова (1931р.).

Клінічна картина залежить від локалізації остеоми і визначається її розміром і напрямком рос-

ту. Ринологічна, орбітальна та неврологічна симптоматика великих остеом проявляється в 77-80% хворих. Остеоми БНП невеликих розмірів не викликають жодних розладів, протікають безсимптомно і, як правило, їх виявляють випадково при рентгенологічному обстеженні.

Остеома характеризується повільним ростом і в її розвитку виділяють 2 періоди: латентний і явний. Латентний період триває 1-2 роки, після чого пухлина може тиснути на стінки БНП і розповсюджуватися в орбіту, порожнину носа, порожнину черепа. При цьому з'являються симптоми, з приводу яких хворий звертається до офтальмолога, невропатолога, ЛОР-лікаря. Часто для досягнення великих розмірів остеоми необхідно декілька років (3-4 роки), а деколи – десятки років. Найбільш частою ознакою остеоми є головний біль. Нерідко навіть маленька за розміром остеома лобних пазух, що локалізується в зоні I гілки трійчастого нерва, є причиною сильного головного болю.

У міру росту пухлини може з'явитися деформація зовнішньої стінки у вигляді щільного і дещо болісного при пальпації вибухання при ураженні лобної пазухи. Остеома лобної пазухи і остеома гратчастого лабіринту при проростанні в орбіту викликають орбітальні ускладнення, а при проростанні в порожнину черепа з'являються ознаки підвищеного внутрішньочерепного тиску та інші інтракраніальні симптоми.

Отже, остеоми частіше виникають в лобних пазухах чи в решітчастому лабіринті і в більшості випадків ростуть в напрямку орбіти (орбітальні остеоми); рідко вони проростають в порожнину черепа (черепні остеоми).

У I групі симптоматика визначається переважно порушенням з боку органа зору, у II групі на перший план можуть виступити черепно-мозкові розлади.

Основними симптомами з боку органа зору є вибухання і зміщення очного яблука, екзофтальм, диплопія, зниження зору, птоз, анізокорія. Вони розвиваються повільно, що відповідає повільному росту остеом. При остеомі лобної пазухи очне яблуко зміщується вперед, донизу і латерально, при проростанні її з решітчастого лабіринту в очницю – вперед і латерально; наявність новоутворення в гайморовій пазусі дає зміщення ока доверху і вперед. Остеома основної пазухи зміщує очне яблуко прямо вперед, однак це спостерігається при значному проростанні остеоми в порожнину очниці. Коли остеома локалізується в декількох пазухах, то на основі напрямку зміщення очного яблука зробити висновок про первинне місце локалізації пухлини зробити неможливо.

Симптоми з боку носа і БНП: утруднене носове дихання і носові кровотечі спостерігаються у хворих з остеомою решітчастої пазухи з проростанням в ніс, або при остеомі самої порожнини носа. У таких випадках при риноскопії можна виявити звуження просвіту носової порожнини, частіше однобічне, викликане наявністю кісткової пухлини. Ізольовані пухлини лобної і решітчастої пазух в більшості не викликають жодних патологічних симптомів, мало в таких випадках дає і риноскопія. У тих випадках, коли остеома закриває *ostium nasi frontale*, створюються умови для виникнення мукоцеле. Одночасне поєднання остеоми і мукоцеле призводить до посиленого стончення і розсмоктування кісткових стінок БНП.

Черепно-мозкові розлади можуть спостерігатися при розповсюдженні остеоми в порожнину черепа, тобто при так званих «черепних остеомах». Їх симптоматика визначається факторами тиску на передню поверхню лобної долі мозку. Втрата пам'яті, головні болі, судоми в кінцівках, порушення психіки, епілептиформні напади є основними симптомами черепної остеоми в результаті компресії мозкової речовини. При локалізації в області «турецького сідла» можуть з'являтися гормональні порушення. Множинні остеоми належать до казуїстики. Проте вони можуть бути частиною синдрому Горднера – спадкового захворювання, що проявляється клінічною тріадою: поліпоз товстої кишки, пухлини м'яких тканин і множинні остеоми різної локалізації, у тому числі біляносних пазух.

Найбільш швидкий ріст остеом відзначається в період статевого дозрівання і статевої зрілості; у пізньому періоді пухлина росте дуже повільно.

Частим ускладненням при остеомі є мукоцеле, піоцеле, вкрай рідко при остеомі лобної пазухи може розвиватися абсцес мозку.

Діагноз встановлюють на основі клінічної картини і даних рентгенологічного дослідження (остеома на рентгенограмі має вигляд інтенсивного вогнища затемнення) та комп'ютерної томографії, при яких ставиться правильний діагноз, а також визначаються її розміри, топографо-анатомічні співвідношення з суміжними областями, а також структури остеом для вирішення питання оперативного втручання і плану самої операції.

Деколи остеома є випадковою знахідкою при рентгенологічному обстеженні. Навіть обширні остеоми можуть тривалий час протікати безсимптомно і виявляються випадково.

Вивчаючи рентгенограму і КТ, необхідно звернути увагу на досить важливий момент: чи заповнює остеома всю пазуху, чи між нею і стінками синуса є повітряний прошарок, що повинно враховуватися на операції, яку необхідно починати з цих ділянок.

Лікування остеом за наявності клінічних проявів (орбітальних, неврологічних, ринологічних, косметичних) та вираженого головного болю тільки хірургічне. Підхід залежить від локалізації і розмірів пухлини. Як правило, проводиться лобно-решітчаста трепанація з видаленням пухлини. Інколи виявлені випадково при рентгенологічному обстеженні остеоми при динамічному спостереженні не проявляють тенденції до росту і тому вони не завжди потребують оперативного лікування.

Раз на рік проводиться контрольна рентгенографія лобних пазух чи КТ для порівняння її розмірів. У випадках безсимптомного перебігу і невеликих розмірах остеоми доцільним є лише динамічне спостереження.

У нашій практиці мала місце коралоподібна остеома лобної пазухи з вираженою неврологічною симптоматикою в результаті тиску на задню (мозкову) стінку пазухи і відповідно на лобну долю мозку. Наводимо цей клінічний випадок.

Хвора Б. 40 р., поступила у ЛОР-центр ОКНП «ЧОКЛ» 28.03. з діагнозом: остеома лівої лобної пазухи. Скарги на головний біль, біль в лобній ділянці зліва, порушення рівноваги, порушення ходи, періодичну нудоту. Діагноз хворій виставлено минулого року і запропоновано оперативне лікування, деякий час хвора утримувалась від операції, але у зв'язку із посиленням болю, появою лобної атаксії, нудоти була госпіталізована у ЛОР-центр. З анамнезу відомо, що у січні був одноразовий епілептоподібний напад. Діагноз підтверджено

рентгенографією приносних пазух і КТ. На оглядовій рентгенографії приносних пазух – інтенсивна тінь овальної форми у лівій лобній пазусі. На КТ (рис. 1) минулого року визначається компактна остеома лобної пазухи зліва, що повністю заповнює останню та інтимно прилягає до задньої стінки пазухи. У відділенні хвора оглянута окулістом, невропатологом. Ринологічна симптоматика відсутня, у неврологічному та офтальмологічному статусі, незважаючи на серйозність скарг, патології

також не виявлено. Враховуючи посилення болю, появу ознак порушення рівноваги і ходи, імовірно через тиск на ліву лобну долю і наявність лобно-мостоцеребелярного тракту, випадок епілептиформного нападу у анамнезі для виключення проростання остеоми у порожнину черепа проведено повторну КТ. Клініко-рентгенологічний діагноз: компактна остеома лівої лобної пазухи з локалізацією на задній стінці та тиском на ліву лобну долю мозку.

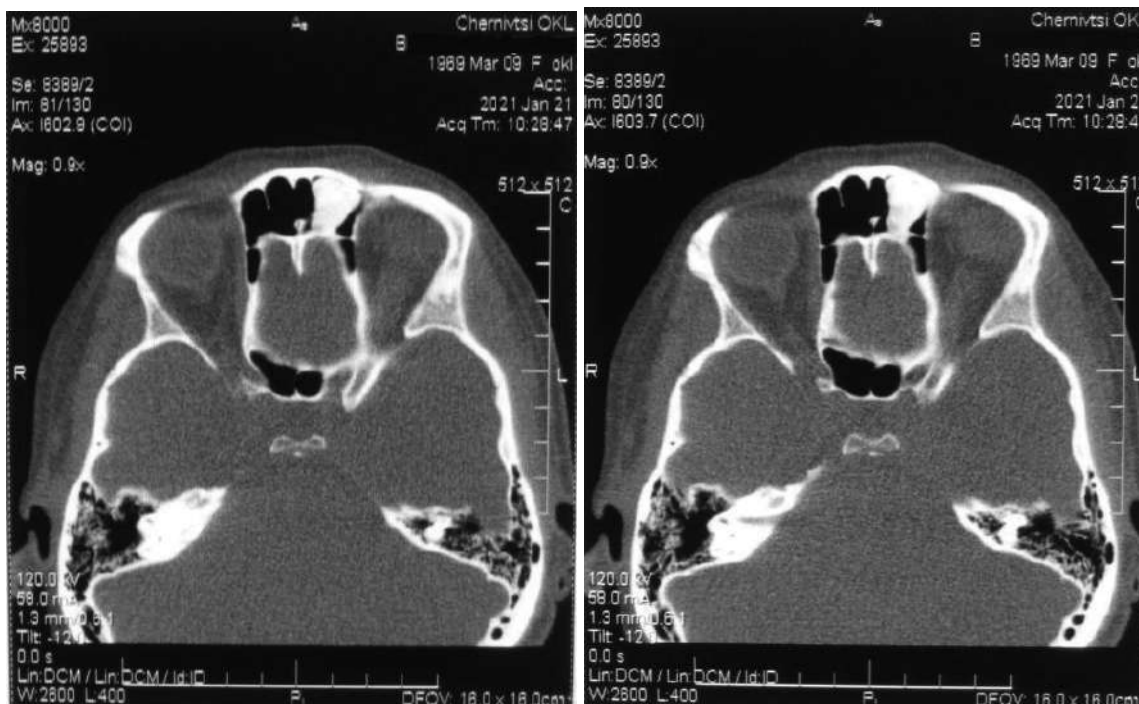


Рис. 1. КТ лобових пазух

Хворий під інтубаційним наркозом проведена лівобічна екстраназальна фронтоетmoidотомія. Лобно-решітчаста трепанація проводилась борами та за допомогою долот; пазуха заповнена утворенням кам'янистої щільності. Основа остеоми локалізувалась на задній

стінці пазухи і тісно прилягала до останньої. Значними зусиллями за допомогою долота і елеватора остеома вивихнута з ложа і видалена. Новоутворення кісткової щільності, розміром 25 × 20 × 14 мм з гладкою поверхнею, загальною масою 22 г (рис. 2).

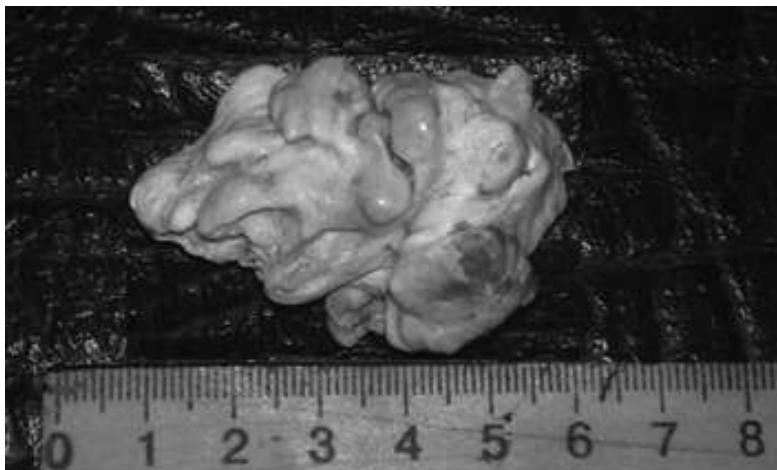

Рис. 2. Компактна остеома

На задній стінці у місці первинного росту незначне лейкоподібне заглиблення, але дефекту задньої стінки не було. Пазуха промита, накладено сполуку з порожниною носа, гумовий дренаж на 21 день, пошарово шви на рану. Післяопераційний період без ускладнень, головні болі зникли, порушень рівноваги і ходи немає. Шви знято на 7-8 день. Результат гістологічного дослідження № 2369-70 – компактна остеома.

Хвора з одужанням виписана через 10 днів після операції. Огляд через три тижні після операції – скарг немає, косметичний дефект незначний, пазуха промита, гумова дренажна трубка видалена.

Висновок. Особливість нашого спостереження – локалізація великої остеоми лобної пазухи на задній стінці з інтенсивним тиском на неї, з вираженими неврологічними проявами та відсутністю ринологічної та орбітальної симптоматики.

Список використаної літератури

1. Алескеров ДШ. Остеомы лобных пазух носа. Журн. ушных, носовых и горловых болезней. 1973;1:69.
2. Бобров ВМ. Два наблюдения обширной остеомы лобной пазухи с прорастанием за ее пределы. Вестн. Оториноларингологии. 1999;5:56-7.
3. Казаковцев ВП, Мшенькин ВЕ, Железный ВА. Гигантская остеома лобных пазух и пазух решетчатой кости с интракраниальным распространением. Журн. ушных, носовых и горловых болезней. 1989;6:59-60.
4. Кудрин АИ. Крупная остеома лобной пазухи. Вестн. Оториноларингологии. 1996;2:53.
5. Пономарев ЛЕ, Томникова АМ. Гигантская остеома лобных пазух и решетчатого лабиринта, проникающая в полость черепа. Вестн. Оториноларингологии. 1984;6:87-8.
6. Козлова АВ, Калина ВО, Гамбург ЮЛ. Опухоли ЛОР-органов. Москва: Медгиз; 1979. с. 11-4.
7. Скопинцев ВА. Гигантская остеома обеих лобных пазух и решетчатой кости слева. Журн. ушных, носовых и горловых болезней. 1990;5:68-9.
8. Пархомовский МА. Статистические данные об остеомах околоносовых пазух. Журн. ушных, носовых и горловых болезней. 1979;5:43-4.

References

1. Aleskerov DSH. Osteomy lobnykh pazukh nosa. Zhurn. ushnykh, nosovykh i gorlovykh bolezney. 1973;1:69. [in Russian].
2. Bobrov VM. Dva nablyudeniya obshirnoy osteomy lobnoy pazukhi s prorastaniyem za yeye predely. Vestn. Otorinolaringologii. 1999;5:56-7. [in Russian].
3. Kazakovtsev VP, Mshen'kin VE, Zheleznyy VA. Gigantskaya osteoma lobnykh pazukh i pazukh reshetchastoy kosti s intrakranial'nym rasprostraneniym. Zhurn. ushnykh, nosovykh i gorlovykh bolezney. 1989;6:59-60. [in Russian].
4. Kudrin AI. Krupnaya osteoma lobnoy pazukhi. Vestn. Otorinolaringologii. 1996;2:53. [in Russian].
5. Ponomarev LE, Tomnikova AM. Gigantskaya osteoma lobnykh pazukh i reshetchastogo labirinta, pronikayushchaya v polost' cherepa. Vestn. Otorinolaringologii. 1984;6:87-8. [in Russian].
6. Kozlova AV, Kalina VO, Gamburg YUL. Opukholi LOR-organov. Moskva: Medgiz; 1979. s.11-4. [in Russian].
7. Skopintsev VA. Gigantskaya osteoma obeikh lobnykh pazukh i reshetchastoy kosti sleva. Zhurn. ushnykh, nosovykh i gorlovykh bolezney. 1990;5:68-69. [in Russian].
8. Parkhomovskiy MA. Statisticheskiye dannyye ob osteomakh okolonosovykh pazukh. Zhurn. ushnykh, nosovykh i gorlovykh bolezney. 1979;5:43-4. [in Russian].

VARIANTS OF CLINICAL COURSE OF OSTEOMA OF THE FRONTAL SINUS WITH PRONOUNCED NEUROLOGICAL SYMPTOMS

Abstract. Osteoma is a relatively rare disease, their formation is slow and usually painless. The majority of patients are males between the ages of 11 and 30, although they occur in both women and older adults. The peculiarity of this observation is the localization of a large osteoma of the frontal sinus on the posterior wall with intense pressure on it with pronounced neurological manifestations and the absence of rhinological and orbital symptoms.

Key words: osteoma, frontal sinus, clinical course, human, otolaryngology.

Відомості про авторів:

Плаксивий Олександр Григорович – кандидат медичних наук, доцент, завідувач курсу ЛОР хвороб закладу вищої освіти Буковинського державного медичного університету, м. Чернівці;

Калуцький Ігор В'ячеславович – кандидат медичних наук, доцент, доцент кафедри дитячої хірургії та отоларингології закладу вищої освіти Буковинського державного медичного університету, м. Чернівці;

Чифурко Тарас Григорович – лікар вищої кваліфікаційної категорії, ОКНП «Чернівецька обласна клінічна лікарня», м. Чернівці;

Мазур Ольга Олександрівна – кандидат медичних наук, асистент кафедри дитячої хірургії та отоларингології закладу вищої освіти Буковинського державного медичного університету, м. Чернівці.

Information about the authors:

Plaksvy Oleksandr H. – Candidate of Medical Sciences, Associate Professor, Head of the ENT Course of Diseases of the Institution of Higher Education of Bukovynian State Medical University, Chernivtsi;

Kalutsky Igor V. – Candidate of Medical Sciences, Associate Professor, Associate Professor of Pediatric Surgery and Otolaryngology, Higher Education Institution, Bukovynian State Medical University, Chernivtsi;

Chifurko Taras H. – doctor of the highest qualification category, OKNP «Chernivtsi Regional Clinical Hospital», Chernivtsi;

Mazur Olga O. – Candidate of Medical Sciences, Assistant of the Department of Pediatric Surgery and Otolaryngology of the Institution of Higher Education of Bukovynian State Medical University, Chernivtsi.

Надійшла 22.04.2022 р.