

ОО "Общество офтальмологов Украины"
 ГУ "Институт глазных болезней и тканевой
 терапии им. В.П. Филатова НАМН Украины"

Офтальмологический Журнал

№ 5 (484), 2018

Научно-практический журнал

Выходит 6 раз в год

Основан в 1946 г. акад. В.П. Филатовым

Главный редактор

Пасечникова Н. В. (Одесса, Украина)

Зам. главного редактора

Вит В. В. (Одесса, Украина)

Ответственный секретарь

Полякова С. И. (Одесса, Украина)

Редакционная коллегия

Боброва Н. Ф. (Одесса, Украина)
 Коломиец В. А. (Одесса, Украина)
 Мальцев Э. В. (Одесса, Украина)
 Науменко В. А. (Одесса, Украина)
 Пономарчук В. С. (Одесса, Украина)
 Якименко С. Я. (Одесса, Украина)

Редакционный совет

Бездетко П. А. (Харьков, Украина)
 Безкоровая И. Н. (Полтава, Украина)
 Бойко Э. В. (Санкт-Петербург, Россия)
 Венгер Г. Е. (Одесса, Украина)
 Guthoff Rudolf F. (Германия)
 Дмитриев С. К. (Одесса, Украина)
 Дрожжина Г. И. (Одесса, Украина)
 Завгородняя Н. Г. (Запорожье, Украина)
 Зборовская А. В. (Одесса, Украина)
 Zbigniew Zagorski (Польша)
 Kaskaloglu Mahmut (Турция)
 Laganovska G. (Латвия)
 Малецкий А. П. (Одесса, Украина)
 Новицкий И. Я. (Львов, Украина)
 Пенишкевич Я. И. (Черновцы, Украина)
 Рыков С. А. (Киев, Украина)
 Салдан Й. Р. (Винница, Украина)
 Сердюк В. М. (Днепр, Украина)
 Seregard Stefan (Швеция)
 Сотникова Е. П. (Одесса, Украина)
 Tassignon Marie-José (Бельгия)
 Турчин Н. В. (Тернополь, Украина)
 Ульянова Н. А. (Одесса, Украина)
 Furdová Alena (Словакия)
 Hawlina Marko (Словения)
 Herbort Jr Carl P. (Швейцария)
 Chynn Emil (США)

Редакция

Украина, 65061, Одесса, Французский бул., 49/51
 Тел: + 038 048 7298329, 7298438
 www.ozhurnal.com // E-mail: ozhurnal@gmail.com

Журнал зарегистрирован в Госкомитете Украины по
 делам издательства, полиграфии и книгораспространения
 11.09.2013 г. Свидетельство КВ №20301-10101ПР.

Публикуется на русском, украинском и английском языках.

ГО "Товариство офтальмологів України"
 ДУ "Інститут очних хвороб і тканинної терапії ім. В. П. Філатова НАМН України"

Офтальмологічний Журнал

№ 5 (484), 2018

Заснований у 1946 році
 акад. В. П. Філатовим

УДК 617.7

Науково-практичний журнал
 Виходить 6 разів на рік

Головний редактор

Н. В. Пасечникова (Одеса)

Заступник головного редактора

В. В. Віт (Одеса)

Відповідальний секретар

С. І. Полякова (Одеса)

Редакційна колегія

Н. Ф. Боброва (Одеса)
 В. О. Коломиець (Одеса)
 Е. В. Мальцев (Одеса)
 В. О. Науменко (Одеса)
 В. С. Пономарчук (Одеса)
 С. А. Якименко (Одеса)

Редакційна рада

Бездітко П. А. (Харків, Україна) Пенішкевич Я. І. (Чернівці, Україна)
 Безкоровая І. М. (Полтава, Україна) Риков С. О. (Київ, Україна)
 Бойко Е. В. (Санкт-Петербург, Росія) Салдан Й. Р. (Вінниця, Україна)
 Венгер Г. Ю. (Одеса, Україна) Сердюк В. М. (Дніпро, Україна)
 Guthoff Rudolf F. (Німеччина) Seregard Stefan (Швеція)
 Дмитрієв С. К. (Одеса, Україна) Сотникова О. П. (Одеса, Україна)
 Дрожжина Г. І. (Одеса, Україна) Tassignon Marie-José (Бельгія)
 Завгородня Н. Г. (Запоріжжя, Україна) Турчин М. В. (Тернопіль, Україна)
 Зборовська О. В. (Одеса, Україна) Ульянова Н. А. (Одеса, Україна)
 Zbigniew Zagorski (Польща) Furdová Alena (Словаччина)
 Kaskaloglu Mahmut (Туреччина) Hawlina Marko (Словенія)
 Laganovska Guna (Латвія) Herbort Jr Carl (Швейцарія)
 Малецький А. П. (Одеса, Україна) Chynn Emil (США)
 Новицький І. Я. (Львів, Україна)

Відповідальний редактор С. Б. Слободяник

Літературний редактор І. С. Збандут

Журнал зареєстровано в
 Держкомітеті України зі справ
 видавництва, поліграфії і
 книгорозповсюдження 11.09.2013 р.
 Свідоцтво: КВ № 20301-10101ПР.

Російською, українською та
 англійською мовами

Адреса редакції:

65061, Одеса,
 Французький бульвар, 49/51
 Телефон: (048) 7298329, 7298438.
 E-mail: ozhurnal@gmail.com
 Веб-сайт: www.ozhurnal.com

Англomовна версія журналу доступна на сайті www.ozhurnal.com/en
 ISSN 2412-8740 (English ed. Online)

Підписано до друку Формат 60x84/8. Папір офсетний. Гарнітура «Таймс».
 Друк офсетний. Ум. друк. арк. 8,84. Тираж 600 прим. Зам. №
 Надруковано
 65091, м. Одеса, вул. Тел.:

УДК 617.731-002-02:616.379-008.64]-036.17-08-036.8

Клінічна ефективність комплексного лікування хворих на виражену стадію аксіальної діабетичної оптичної нейропатії

М. А. Карлійчук, канд. мед. наук, доцент

Вищий державний навчальний заклад України «Буковинський державний медичний університет»;
Чернівці (Україна)

E-mail: mari13karli@gmail.com

Вступ. Стандартної терапії діабетичної оптичної нейропатії (ДОН) з урахуванням типу та стадії захворювання на теперішній час не існує.

Мета роботи – оцінити клінічну ефективність комплексного лікування з застосуванням тіоктової кислоти, комбінації вітамінів В1, В6, В12, етилметилгідроксипіридину сулцинату, цитиколіну та бримонідину тартрату у хворих на виражену стадію аксіальної ДОН.

Матеріал та методи. Аналіз здійснювався на основі даних динамічного спостереження 40 хворих (63 ока) з вираженою стадією аксіальної ДОН. Основну групу склали 20 хворих (31 око), яким на фоні гіпоглікемічної терапії повторними курсами двічі на рік призначали: тіоктову кислоту («Берлітрон») по 600 мг внутрішньовенно крапельно щоденно впродовж 21 дня з наступним переходом на пероральний прийом по 300 мг двічі на день впродовж 21 дня, комбінацію вітамінів В1, В6, В12 («Мільгама») по 2 мл внутрішньом'язово 1 раз на 3 дня впродовж 21 дня з наступним переходом на пероральний прийом по 1 таблетці тричі на день впродовж 21 дня, етилметилгідроксипіридину сулцинат («Армадін») по 100 мг внутрішньом'язово двічі на добу впродовж 14 днів, цитиколін («Цераксон») по 500 мг внутрішньовенно струйно двічі на день впродовж 14 днів з наступним переходом на пероральний прийом по 500 мг двічі на день впродовж 1 місяця та місцеве застосування бримонідину тартрату 0,2 % у вигляді очних крапель по 1-2 краплі 2 рази на день постійно; контрольну - 20 хворих (32 ока), яким проводили тільки гіпоглікемічну терапію. Крім стандартних, методи офтальмологічного дослідження включали електрофізіологічні дослідження та оптичну когерентну томографію сітківки та зорового нерва. Обстеження хворих проводили до лікування, через 1,5, 6, 7,5, 12, 13,5, 24 та 25,5 місяців після лікування.

Результати. В результаті проведених досліджень було виявлено покращання структурно-функціональних характеристик зорового нерва у 83,9 % хворих із вираженою стадією аксіальної ДОН, що проявлялось вищою на 191 % гостротою зору, меншим на 235,0 % порогом чутливості за фосфеном, меншим на 38,5 % показником локального витончення комплексу гангліонарних клітин сітківки (FLV), меншою на 36,5 % товщиною решітчастої пластинки у порівнянні до контрольної групи в динаміці спостереження через 25,5 місяців.

Висновок. Виходячи з отриманих результатів, запропонований спосіб комплексного лікування хворих із вираженою стадією аксіальної діабетичної оптичної нейропатії покращує структурно-функціональні характеристики зорового нерва, що обумовлює його клінічну ефективність.

Ключові слова:

аксіальна діабетична оптична нейропатія, виражена стадія, комплексне лікування, ефективність

Актуальність. Одним із ускладнень, яке розвивається у 30-50% хворих на цукровий діабет (ЦД), є ураження периферичної нервової системи, що прогресує [11]. Патогенез діабетичної полінейропатії (ДПН) є складним і визначається не тільки метаболічними та судинними факторами [6]. Незважаючи на активні дослідження впливу гіперглікемії на функцію нервів, біологічні механізми, які лежать в основі ДПН, залишаються не повністю з'ясованими, а опції лікування – недостатніми [12, 15].

Питання ведення пацієнтів із ЦД, а також підходи, які стосуються попередження розвитку та прогресу-

вання нейропатичних ускладнень, активно обговорюються з урахуванням розуміння, що агресивний глікемічний контроль є ефективним підходом при ЦД I типу, але не при ЦД II типу [6, 11, 16]. Стандарту терапії діабетичної оптичної нейропатії (ДОН) з урахуванням типу та стадії захворювання на теперішній час також не існує. Оскільки ДОН – це частковий прояв ДПН, то для корекції цього ускладнення логічним є використання препаратів, які впливають на патогенетичні

ланки ДПН. Терапія ДПН включає заходи, спрямовані на досягнення та підтримку стійкої компенсації цукрового діабету (ЦД), вітаміни групи В, α -ліпоєву кислоту [7, 8, 9, 14, 17, 20, 23, 26]. Оскільки в основі ДОН лежить апоптоз гангліонарних клітин сітківки (ГКС), логічним при даній патології вважаємо також застосування нейропротекторів для зупинки прогресування нейродегенеративних змін ГКС.

Мета роботи – оцінити клінічну ефективність комплексного лікування з застосуванням тіоктової кислоти, комбінації вітамінів В1, В6, В12, етилметилгідроксипіридину сукцинату, цитиколіну та бримонідину тартрату у хворих на виражену стадію аксіальної діабетичної оптичної нейропатії.

Матеріал та методи дослідження

Під динамічним спостереженням знаходилося 40 хворих (63 ока) з вираженою стадією аксіальної ДОН, виявлення якої здійснювалось за допомогою оптичної когерентної томографії (ОКТ) сітківки та зорового нерва на основі розроблених критеріїв [2] та відповідно до класифікації ДОН [1]. Бінокулярне ураження було виявлено у 27 осіб (54 ока), у 13 осіб на парному оці діагностували дистрофічну стадію аксіальної ДОН. Основну групу склали 20 хворих (31 око), яким на фоні гіпоглікемічної терапії повторними курсами двічі на рік призначали: тіоктову кислоту («Берлітрон») по 600 мг внутрішньовенно крапельно щоденно впродовж 21 дня з наступним переходом на пероральний прийом по 300 мг двічі на добу впродовж 21 дня, комбінацію вітамінів В1, В6, В12 («Мільгама») по 2 мл внутрішньом'язово 1 раз на 3 доби впродовж 21 дня з наступним переходом на пероральний прийом по 1 таблетці тричі на добу впродовж 21 дня, етилметилгідроксипіридину сукцинат («Армадін») по 100 мг внутрішньом'язово двічі на добу впродовж 14 днів, цитиколін («Цераксон») по 500 мг внутрішньовенно струйно двічі на добу впродовж 14 днів з наступним переходом на пероральний прийом по 500 мг двічі на добу впродовж 1 місяця та місцеве застосування бримонідину тартрату 0,2 % у вигляді очних крапель по 1-2 краплі 2 рази на день постійно. Контрольна група – 20 хворих (32 ока) одержувала тільки гіпоглікемічну терапію. Обстеження хворих проводили до лікування, через 1,5, 6, 7,5, 12, 13,5, 24 та 25,5 місяців після лікування.

Крім стандартних, методи офтальмологічного дослідження включали оптичну когерентну томографію (ОКТ) сітківки й зорового нерва та електрофізіологічні дослідження. За допомогою ОКТ RTVue-100 (Optovue, США) аналізували показник FLV (%) – Focal loss volume – показник локального витончення комплексу ГКС як інтегральний параметр відхилення на ділянці достовірної втрати комплексу ГКС. Вимірювання товщини решітчастої пластинки склери здійснювали за допомогою ОКТ з застосуванням програми LC_Thickness_programm.m та main_low_noise_filters_programm.m [3]. Електрофізіологічні дослідження включали дослідження порогу електричної чутливості

за фосфеном (ПЕЧФ) та критичної частоти злиття мерехтіння за фосфеном за допомогою електростимулятора «Фосфен» КНСО-2 (Одеса, Україна).

Статистична обробка матеріалу здійснювалась з використанням методів варіаційної статистики за допомогою програмного комп'ютерного забезпечення Microsoft Excel 2000 з використанням статистичного пакету програм. Розраховували середню арифметичну величину (М), стандартне відхилення (σ), стандартну похибку середнього (m), коефіцієнт варіації (Cv), показник достовірності відмінності (p), 95% інтервал довіри (ІД). В роботі прийнятий критерій значимості відмінності $p < 0,05$.

Результати та їх обговорення

У 83,9 % очей (26 очей) хворих основної групи з вираженою стадією аксіальної ДОН через 25,5 місяців після початку лікування спостерігалась позитивна динаміка: в 7 (22,6%) очах відмітили перехід захворювання у початкову стадію, у 19 (61,3%) очах – у субклінічну стадію; в 3 (9,7%) очах стадія захворювання залишалась без змін; у 2 (6,4 %) очах зареєстровано прогресування захворювання з переходом у дистрофічну стадію. В контрольній групі хворих, які отримували тільки гіпоглікемічну терапію, через 25,5 місяців спостерігали наступну динаміку: в 13 (40,6%) очах стадія захворювання залишалась без змін, у 19 (59,4%) очах відмітили прогресування захворювання з переходом у дистрофічну стадію (рис. 1).

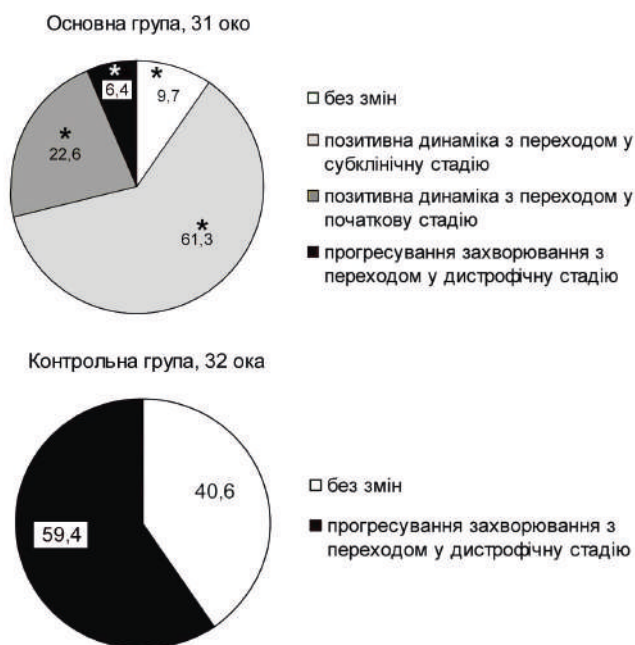

Рис. 1. Динаміка стадій захворювання у хворих на виражену стадію аксіальної діабетичної оптичної нейропатії через 25,5 місяців.

Примітка.* - достовірна відмінність між середнім значенням показника в основній та контрольній групах

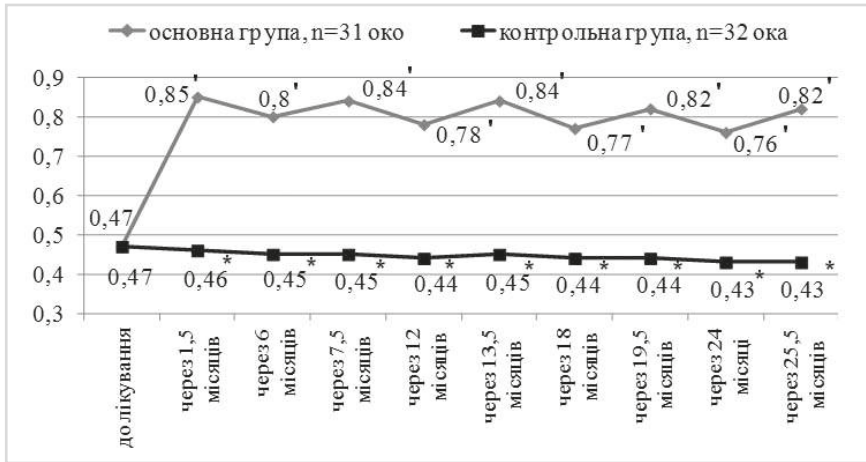


Рис. 2. Показники гостроти зору у хворих на виражену стадію аксіальної діабетичної оптичної нейропатії в динаміці спостереження.

Примітки: * - достовірна відмінність між середнім значенням показника в основній та контрольній групах; ' - достовірна відмінність між середнім значенням показника до лікування та в динаміці спостереження в межах однієї групи.

Як видно з рис. 2, середній показник гостроти зору в основній групі хворих на виражену стадію аксіальної ДОН через 1,5, 6, 7,5, 12, 13,5, 24 та 25,5 місяців після початку лікування перевищував показник до лікування. В контрольній групі даний показник під час всього періоду спостереження достовірно не відрізнявся від такого при першому візиті ($0,47 \pm 0,13$) ($p > 0,05$). Тобто, середній показник гостроти зору в основній групі через 1,5, 6, 7,5, 12, 13,5, 24 та 25,5 місяців після початку лікування достовірно ($p < 0,05$) перевищував відповідний показник контрольної групи.

Середній показник порогу електричної чутливості за фосфеном у хворих основної групи через 1,5 місяця після початку лікування становив ($68,7 \pm 7,3$ мкА), через 6 місяців ($77,3 \pm 8,1$ мкА), 7,5 місяців ($66,4 \pm 6,9$ мкА), 12 місяців ($76,8 \pm 7,8$ мкА), 13,5 місяців ($67,5 \pm 7,0$ мкА), 24 місяці ($77,5 \pm 8,0$ мкА), та 25,5 місяців ($68,2 \pm 7,5$ мкА) і був менше показника до лікування ($154,7 \pm 13,5$) на 55,6%, 50,0%, 57,1%, 50,4%, 56,4%, 49,9% та 55,9%, відповідно ($p < 0,05$). У хворих контрольної групи середній показник ПЕЧФ через 1,5 місяця після початку лікування був ($157,9 \pm 13,0$ мкА), 6 місяців – ($160,2 \pm 12,7$ мкА), 7,5 місяців – ($155,9 \pm 13,1$ мкА), 12 місяців – ($164,0 \pm 13,9$ мкА), 13,5 місяців – ($162,8 \pm 13,4$ мкА), 24 місяці – ($159,7 \pm 14,5$ мкА) та 25,5

місяців – ($160,3 \pm 13,8$ мкА) і достовірно не відрізнявся від такого до лікування ($154,6 \pm 13,3$ мкА) ($p > 0,05$).

Середній показник локального витончення комплексу ГКС (FLV) у хворих основної групи через 1,5, 6, 7,5, 12, 13,5, 24 та 25,5 місяців після початку лікування достовірно не відрізнявся від такого до лікування ($9,35 \pm 3,39$ %) ($p > 0,05$), як це показано на рис. 3. Середній показник FLV в основній групі хворих через 7,5 місяців після початку лікування був менше відповідного показника контрольної групи на 26,9 %, через 12 місяців – на 28,2 %, через 13,5 місяців – на 35,7 %, через 24 місяці – на 33,1 %, через 25,5 місяців – на 38,5 %, ($p < 0,05$). Середні показники FLV через 1,5 місяця та 6 місяців після початку лікування в основній та контрольній групах хворих достовірно не відрізнялись між собою ($p > 0,05$).

Середній показник товщини решітчастої пластинки склери в основній групі хворих через 1,5, 6, 7,5, 12, 13,5, 24 та 25,5 місяців був нижче відповідно на 17,7%, 14,1%, 19,2%, 14,5%, 19,5%, 14,0%, 18,9% ($p < 0,05$) такого до лікування (793 ± 75 мкм) ($p < 0,05$), як це показано на рис. 4. У хворих контрольної групи даний показник через 1,5, 6, 7,5, 12, 13,5 місяців після початку спостереження достовірно не відрізнявся від такого при першому візиті (794 ± 74 мкм) ($p > 0,05$), а через 24

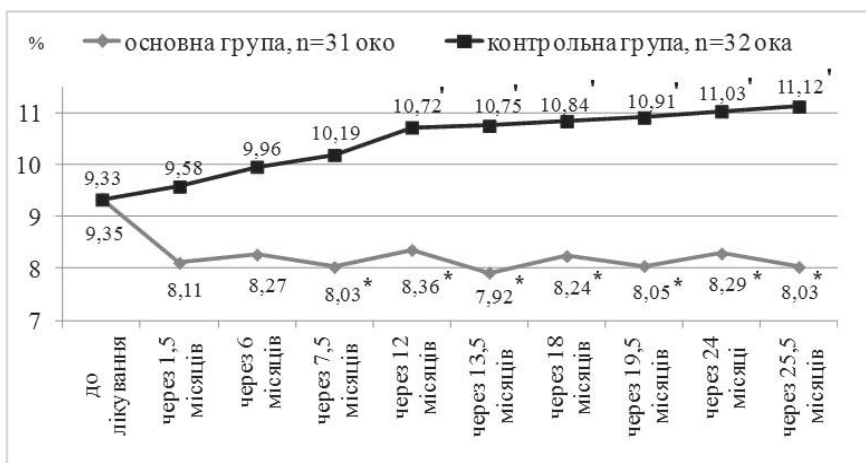


Рис. 3. Показники локального витончення комплексу гангліонарних клітин сітківки (FLV) у хворих на виражену стадію аксіальної діабетичної оптичної нейропатії в динаміці спостереження.

Примітки: * - достовірна відмінність між середнім значенням показника в основній та контрольній групах; ' - достовірна відмінність між середнім значенням показника до лікування та в динаміці спостереження в межах однієї групи.

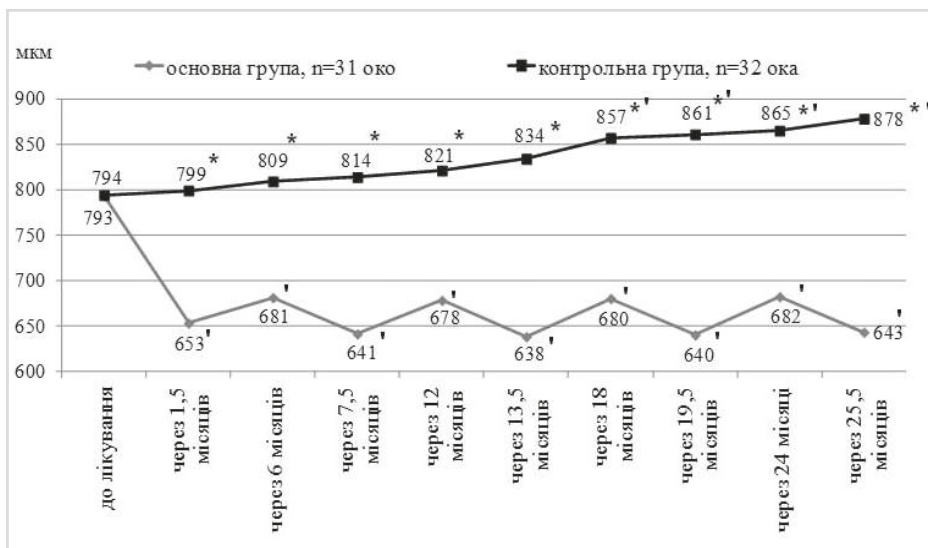


Рис. 4. Показники товщини решітчастої пластинки хворих на виражену стадію аксіальної діабетичної оптичної нейропатії в динаміці спостереження.

Примітки: * - достовірна відмінність між середнім значенням показника в основній та контрольній групах;

' - достовірна відмінність між середнім значенням показника до лікування та в динаміці спостереження в межах однієї групи.

місяці (865 ± 65 мкм) та 25,5 місяців (878 ± 71 мкм) був вище відповідно на 8,9 та 10,6% ($p < 0,05$). Тобто, середній показник товщини решітчастої пластинки в основній групі через 1,5 місяця після початку лікування був менше відповідного показника контрольної групи на 22,4%, через 6 місяців – на 18,8%, через 7,5 місяців – на 27,0%, через 12 місяців – на 21,1%, через 13,5 місяців – на 30,7%, через 24 місяці – на 26,8%, та 25,5 місяців – на 36,5% ($p < 0,05$).

Таким чином, запропонований спосіб лікування у хворих із вираженою стадією аксіальної ДОН призводить до позитивної динаміки вивчених показників у 83,9% хворих, що проявляється вищою на 191% гостротою зору, меншим на 235,0% порогом чутливості за фосфеном, меншим на 38,5% показником локального витончення комплексу гангліонарних клітин сітківки (FLV), меншою на 36,5% товщиною решітчастої пластинки у порівнянні з контрольною групою в динаміці спостереження через 25,5 місяців.

Отримані нами результати спостереження контрольної групи хворих узгоджуються з даними повторного Кокрейновського огляду, який не виявив достовірного покращання маркерів нейропатії у хворих із ЦД II типу з інтенсивним глікемічним контролем [11]. Навіть задовільний контроль рівня глікемії не попереджав розвиток нейропатії більше ніж у 40% хворих на ЦД. Стан структурно-функціональних характеристик зорового нерва у хворих із вираженою стадією аксіальної ДОН, які склали контрольну групу в нашому дослідженні, свідчить про доцільність застосування корекції інших патогенетичних ланок даного ускладнення, окрім гіпоглікемічної терапії.

Оскільки одним із ключових патогенетичних механізмів ДПН, а отже і ДОН, є оксидативний стрес, застосування антиоксидантів є безсумнівно доцільним. Серед усіх антиоксидантів саме препарати альфа-ліпоєвої (тіоктової) кислоти мають доказову базу клінічної ефективності при ДПН [7, 8, 9, 14, 20, 26]. Відомо, що

піридоксин та бенфотіамін, які входять до складу препарату «Мільгама», – зменшують утворення кінцевих продуктів глікозилювання білків (AGEs - Advanced Glicated End Products), які відповідають за формування клітинної дисфункції, розвиток запальних процесів і патології судинної стінки, та, на думку деяких авторів [8, 15], їх можна вважати нейротропними блокаторами AGEs. Відкладання AGEs у решітчастій пластинці склери при ЦД призводить до крослінкінгу колагену та зміни її біомеханічних властивостей (посилення жорсткості, ригідності та зменшення еластичності) [10, 24]. Меншу на 36,5% товщину решітчастої пластинки склери у хворих основної групи порівняно до контрольної групи в динаміці спостереження через 25,5 місяців, на нашу думку, можна пояснити дією складових препаратів «Мільгама» на запобігання утворення AGEs в колагені.

Бримонідину тартрат має мультифакторну нейропротекторну дію та забезпечує виживання гангліонарних клітин сітківки в присутності глутамату, оксидативного стресу та гіпоксії [21]. Однак даний препарат виявився не ефективним у попередженні нейродегенерації у хворих на ЦД внаслідок відсутності нейродегенеративних змін ГКС до лікування [22], що підтверджує доцільність його застосування при вже діагностованій ДОН.

Відомо, що дія етилметилгідроксипіридину сукцинату («Армадіну») у поєднанні з в-вітаміноподібними сполуками спрямована на посилення мітохондріального окиснення глюкози, що збільшує синтез АТФ та нейтралізацію вільних радикалів, продукція яких в умовах тканинної ішемії зростає [4, 5]. Застосування етилметилгідроксипіридину сукцинату у поєднанні з «Мільгамою» в комплексному лікуванні хворих на ЦД сприяло позитивній динаміці параметрів перекисного окиснення ліпідів, підвищувало чутливість тканин до дії інсуліну [5]. І.П. Горшков зі співавт. при вивченні корекції симптомів ДПН спостерігали суттєве змен-

шення невротичних проявів ДПН в групі пацієнтів, які отримували етилметилгідроксипіридину сукцинат та «Мільгаму» [5].

Завдяки своїм властивостям, цитиколін вивчається як багатообіцяючий лікувальний фактор при ішемії головного мозку, хворобі Альцгеймера, хворобі Паркінсона, неартерітній ішемічній оптичній нейропатії, глаукомі та амбліопії [13]. Нещодавно було встановлено його нейропротекторну дію на нервові волокна сітківки в умовах гіперглікемії [25], що узгоджується з отриманими раніше позитивними результатами дії нейротрофінів і цитиколіну на нейрональний апоптоз та нейрональну регенерацію при експерименті на культурі сітківки щурів в умовах гіперглікемії [19], а також результатами застосування цитиколіну у хворих із ДПН [18], що обґрунтовує доцільність його застосування при ДОН.

На нашу думку, отримані результати свідчать про те, що вчасне призначення адекватної терапії при встановленій ДОН попереджає перехід захворювання до наступної стадії та може стати запорукою збереження зору у значній частині хворих.

Висновки

Запропонований спосіб комплексного лікування, що включає застосування тіоктової кислоти («Берлітінон») по 600 мг внутрішньовенно крапельно щоденно впродовж 21 дня з наступним переходом на пероральний прийом по 300 мг двічі на добу впродовж 21 дня, комбінацію вітамінів В1, В6, В12 («Мільгама») по 2 мл внутрішньом'язово 1 раз на 3 доби впродовж 21 дня з наступним пероральним прийомом по 1 таблетці тричі на добу впродовж 21 дня, етилметилгідроксипіридину сукцинат («Армадін») по 100 мг внутрішньом'язово двічі на добу впродовж 14 днів, цитиколін («Цераксон») по 500 мг внутрішньовенно струйно двічі на добу впродовж 14 днів з наступним пероральним прийомом по 500 мг двічі на добу впродовж 1 місяця повторними курсами двічі на рік та місцеве застосування бримонідину тартрату 0,2 % 2 рази на день у кон'юнктивальну порожнину постійно, у хворих з вираженою стадією аксіальної діабетичної оптичної нейропатії, призводить до позитивної динаміки у 83,9 % хворих, що проявляється достовірно вищою гостротою зору, достовірно меншим порогом чутливості за фосфеном, меншим на 38,5 % показником локального витончення комплексу гангліонарних клітин сітківки (FLV), меншою на 36,5 % товщиною решітчастої пластинки у порівнянні до контрольної групи в динаміці спостереження через 25,5 місяців.

Література

1. **Бездітко П. А.** Клініко-діагностичні критерії різних типів ураження зорового нерва у хворих на цукровий діабет / П. А. Бездітко, М. А. Карлійчук // Архів офтальмології України. – 2017. – Т. 5, (3). – С. 18-22.
2. **Бездітко П. А.** Клініко-томографічні особливості діабетичної оптичної нейропатії залежно від типу та стадії за-

- хворювання / П. А. Бездітко, М. А. Карлійчук // Офтальмолог. журн. – 2018. – № 1. – С. 43-48.
3. **Бездітко П. А.** Особливості використання спектральної оптичної когерентної томографії для дослідження товщини решітчастої пластини склери та площі її склерального каналу / П. А. Бездітко, М. А. Карлійчук, О. О. Луханін, О. В. Заволока // Харківська хірургічна школа. – 2017. – № 3-4. – С. 63-69.
4. **Волчегорский И. А.** Влияние препарата Мексидол на проявления дистальной симметричной полиневропатии у больных сахарным диабетом с синдромом диабетической стопы / И. А. Волчегорский, М. Г. Москвичева, Е. Н. Чашина // Фарматека. – 2007. – № 20. – С. 76-79.
5. **Горшков И. П.** Опыт применения этилметилгидроксипиридина сукцината в сочетании с в-витаминоподобными веществами в терапии больных сахарным диабетом 2-го типа с диабетической полинейропатией / И. П. Горшков, Т. М. Черных // Молодой ученый. – 2015. – № 22. – С. 255-260.
6. **Котов С. В.** Эффективность препарата кокарнит при диабетической нейропатии / С. В. Котов, Е. В. Исакова, В. Ю. Лиждвой, Ю.А. Белова, Т. В. Волченкова и др. // Журн. неврологии и психиатрии. – 2018. – № 1. – С. 37-42.
7. **Моргунов Л. Ю.** Препараты альфа-липовоевой кислоты в лечении диабетической нейропатии / Л. Ю. Моргунов // Медицинский совет. – 2014. – № 17. – С. 90-94.
8. **Строков И. А.** Новые возможности лечения диабетических осложнений / И. А. Строков, А. С. Фокина // РМЖ. – 2012. – № 20. – С. 88-91.
9. **Чуканова Е. И.** Альфа-липовая кислота в лечении диабетической полинейропатии / Е. И. Чуканова, А. С. Чуканова // Журн. неврологии и психиатрии им. С. С. Корсакова. – 2018. – Т. 118, № 1. – С. 103-109.
10. **Amano S.** Advanced glycation end products in human optic nerve head / S. Amano, Y. Kaji, T. Oshika, [et al.] // Br J Ophthalmol. – 2001. – Vol. 85, (1). – P. 52–55.
11. **Callaghan B. C.** Enhanced glucose control for preventing and treating diabetic neuropathy / B. C. Callaghan, A. A. Little, E. L. Feldman, R. A. Hughes // Cochrane Database Syst Rev. – 2012; (6): CD007543.
12. **Gonçalves N. P.** Peripheral Glial Cells in the Development of Diabetic Neuropathy / N.P. Gonçalves, C.B. Vægter, L.T. Pallesen // Front Neurol. – 2018. – Vol. 2, (9). – P. 268.
13. **Grieb P.** Neuroprotective properties of citicoline: Facts, doubts and undresolved issues / P. Grieb // CNS Drugs. – 2014. – № 28. – P. 185-193.
14. **Han T.** A systematic review and meta-analysis of alpha-lipoic acid in the treatment of diabetic peripheral neuropathy / T. Han, J. Bai, W. Liu, [et al.] // Eur J Endocrinol. – 2012. – Vol. 167. – P. 465-471.
15. **Hosseini A.** Diabetic Neuropathy and Oxidative Stress: Therapeutic Perspectives / A. Hosseini, Abdollahi M. // Oxid Med Cell Longev. – 2013: 168039. – Published online 2013 Apr 24.
16. **Ismail-Beigi F.** Effect of intensive treatment of hyperglycemia on microvascular complications of type 2 diabetes in ACCORD: a randomized trial / F. Ismail-Beigi, T. Craven, M. Banerji, J. Basile, J. Calles, [et al.] // Lancet. – 2010. – № 7. – P. 419-430.
17. **Jayabalan B.** Vitamin B supplementation for diabetic peripheral neuropathy / B. Jayabalan, L. L. Low // Singapore Medical Journal. – 2016. – Vol. 57, (2). – P. 55-59.
18. **Liu Y.** Clinical effect of ligustrazine combined with citicoline for treatment of diabetic peripheral neuropathy / Y. Liu,

- N. Li, X. W. Ran // Zhongguo Zhong Xi Yi Jie He Za Zhi. – 2008. - Vol. 28, (7). - P. 606-609.
19. **Oshitari T.** Effect of neurotrophic factors on neuronal apoptosis and neurite regeneration in cultured rat retinas exposed to high glucose / T. Oshitari, N. Yoshida-Hata, S. Yamamoto // Brain Res. – 2010. – Vol. 1346. – P. 43-51.
20. **Papanas N.** Efficacy of alpha-lipoic acid in diabetic neuropathy / N. Papanas, D. Ziegler // Expert Opinions in Pharmacotherapy. – 2014. – Vol. 15. – P. 2721-2731.
21. **Saylor M.** Experimental and clinical evidence for brimonidine as an optic nerve and retinal neuroprotective agent: an evidence-based review / M. Saylor, L. K. McLoon, A. R. Harrison, [et al.] // Arch Ophthalmol. – 2009. - Vol. 127, (4). – P. 402-406.
22. **Simo R.** Neurodegeneration in the diabetic eye: new insights and therapeutic perspectives / R. Simo, C. Hernandez; European Consortium for the Early Treatment of Diabetic Retinopathy (EUROCONDOR) // Trends Endocrinol Metab. – 2014. - Vol. 25, (1). – P. 23-33.
23. **Stracke H. A** benfotiamine-vitamin B combination in treatment of diabetic polyneuropathy / H. Stracke, A. Lindemann, K. Federlin // Exp Clin Endocrinol Diabetes. – 1996. - Vol. 104, (4). – P. 311–316.
24. **Terai N.** Diabetes mellitus affects biomechanical properties of the optic nerve head in the rat / N. Terai N, E. Spoerl, M. Hausteiner, [et al.] // Ophthalmic Res. – 2012. – Vol. 47, (4). – P. 189-194.
25. **Zerbini G.** In vivo evaluation of retinal and choroidal structure in a mouse model of long-lasting diabetes. Effect of topical treatment with citicoline / G. Zerbini, F. Bandello, R. Gabellini, I. Zucchiatti, A. Spinello, [et al.] // J Ocul Dis Ther. – 2015. – № 3. – P. 1-8.
26. **Ziegler D.** Efficacy and safety of antioxidant treatment with α -lipoic acid over 4 year in diabetic polyneuropathy: the NATHAN 1 trial / D. Ziegler, P. A. Low, W. J. Litchy, [et al.] // Diabetes Care. – 2011. – Vol. 34, № 9. – P. 20154-2060.

Поступила 16.07.2018

Клиническая эффективность комплексного лечения больных с выраженной стадией аксиальной диабетической оптической нейропатии

Карлийчук М. А.

Высшее учебное учреждение Украины «Буковинский государственный медицинский университет»; Черновцы (Украина)

Введение. Стандарта терапии диабетической оптической нейропатии (ДОН) с учетом типа и стадии заболевания в настоящее время не существует.

Цель – оценить клиническую эффективность комплексного лечения с применением тиоктовой кислоты, комбинации витаминов В1, В6, В12, этилметилгидроксипиридина сукцината, цитиколина и бримонидина тартрата у больных с выраженной стадией аксиальной ДОН.

Материал и методы. Анализ проводился на основе данных динамического наблюдения 40 больных (63 глаза) с выраженной стадией аксиальной ДОН. Основную группу составили 20 больных (31 глаз), которым на фоне гипогликемической терапии повторными курсами дважды в год назначали: тиоктовую кислоту («Берлитион») по 600 мг внутривенно капельно ежедневно в течение 21 дня с последующим переходом на пероральный прием по 300 мг дважды в день в течение 21 дня, комбинацию витаминов В1, В6, В12 («Мильгамма») по 2 мл внутримышечно 1 раз в 3 суток в течение 21 дня с последующим переходом на пероральный прием по 1 табл. 3 раза в день в течение 21 дня, этилметилгидроксипиридина сукцинат («Армадин») по 100 мг внутримышечно дважды в день в течение 14 дней, цитиколин («Цераксон») по 500 мг внутривенно струйно дважды в день в течение 14 дней с последующим переходом на пероральный прием по 500 мг дважды в день в течение 1 месяца и мест-

ное применение бримонидина тартрата 0,2% в виде глазных капель по 1-2 капли 2 раза в день постоянно; контрольную - 20 больных (32 глаза), которые получали только гипогликемическую терапию. Кроме стандартных, методы офтальмологического исследования включали электрофизиологические исследования и оптическую когерентную томографию сетчатки и зрительного нерва. Обследование больных проводили до лечения, через 1,5, 6, 7,5, 12, 13,5, 24 и 25,5 месяцев после лечения.

Результаты. В результате проведенных исследований было выявлено улучшение структурно-функциональных характеристик зрительного нерва у 83,9% больных с выраженной стадией аксиальной ДОН, что проявлялось повышенной на 191% остротой зрения, меньшим на 235,0% порогом чувствительности по фосфену, меньшим на 38,5% показателем локального истончения комплекса ганглионарных клеток сетчатки (FLV), меньшей на 36,5% толщиной решетчатой пластинки в сравнении с контрольной группой в динамике наблюдения через 25,5 месяцев.

Выводы. Исходя из полученных результатов, предложенный способ комплексного лечения больных с выраженной стадией аксиальной диабетической оптической нейропатии улучшает структурно-функциональные характеристики зрительного нерва, что обуславливает его клиническую эффективность.

Ключевые слова: аксиальная диабетическая оптическая нейропатия, выраженная стадия, комплексное лечение, эффективность