

МІНІСТЕРСТВО ОХОРОНИ ЗДОРОВ'Я УКРАЇНИ
ЛЬВІВСЬКИЙ НАЦІОНАЛЬНИЙ МЕДИЧНИЙ УНІВЕРСИТЕТ
імені Данила Галицького



АСТА MEDICA LEOPOLIENSIA

ЛЬВІВСЬКИЙ МЕДИЧНИЙ ЧАСОПИС

Том XXIV, № 3

CiteFactor - Academic Scientific Journal
ERIH PLUS - European Reference Index for the Humanities and the Social Sciences
EuroPub - Directory of Academic and Scientific Journals
ICI Journals Master List - Index Copernicus International Journal Masters List
JournalTOCs - Journal Tables of Contents
NCBI - NLM Catalog National Center for Biotechnology Information
OAJI - Open Academic Journals Index
Research Bible - Academic Resource Index
ROAD - Directory of open access scholarly resources
SIS - Scientific Indexing Service
WorldCat - Online Computer Library Center (OCLC)

ЛЬВІВ - 2018

УДК: 616.345-002.5:616-018.7]-074

DOI: <https://doi.org/10.25040/aml2018.03.037>

ДОСЛІДЖЕННЯ ОКИСЛЮВАЛЬНОЇ МОДИФІКАЦІЇ БІЛКІВ В ЕПІТЕЛІЙНИХ КЛІТИНАХ ТОВСТОЇ КИШКИ ПРИ ПОЛІПОЗНОМУ УРАЖЕННІ

Варивода О.Ю.¹, Давиденко І.С.², Гарвасюк О.В.²

¹ Львівський національний медичний університет імені Данила Галицького (зав. - проф. Поспішіль Ю.О.)

² Вищий державний навчальний заклад "Буковинський державний медичний університет" (зав. - проф. Давиденко І.С.)

Реферат

Мета. Використовуючи метод гістохімічного дослідження кількісно оцінити співвідношення між "кислими" та "основними" білками у різних структурах гіперпластичних поліпів, аденом та аденокарцином товстої кишки.

Матеріали і методи. Для дослідження використовували гістологічний матеріал 20 випадків поліпозного ураження ТК у пацієнтів, які померли від соматичних захворювань. Чотири групи дослідження склали по 5 випадків (n=20) гіперпластичних поліпів, аденом із високим та низьким ступенем дисплазії та аденокарцином ТК. Контрольна група - епітелійні клітини (умовна норма) кишкових крипт поза пухлиною у хворих на рак. Обраховували вторинний показник - коефіцієнт R/B, порівнювали отримані результати між групами.

Результати й обговорення. Середнє значення коефіцієнту R/B у цитоплазмі круглястих низькодиференційованих клітин аденокарциноми із похибкою становить $1,24 \pm 0,017$. Середнє значення із похибкою показника коефіцієнту R/B цитоплазми полігональних клітин аденокарциноми дорівнює $1,11 \pm 0,012$. Середнє значення із похибкою показника коефіцієнту цитоплазми епітелійних клітин гіперпластичного поліпа дорівнює $1,09 \pm 0,011$. Середнє значення із похибкою показника коефіцієнту цитоплазми епітелійних клітин аденом з високим ступенем дисплазії дорівнює $1,21 \pm 0,016$. Середнє значення з похибкою показника коефіцієнту цитоплазми епітелійних клітин аденом з низьким ступенем дисплазії дорівнює $1,05 \pm 0,015$. Середнє значення з похибкою показника цитоплазми епітелійних клітин (умовна норма) кишкових крипт поза пухлиною від хворих на рак становить $1,04 \pm 0,012$.

Висновки. Аденокарцинома з низьким ступенем диференціації характеризується переважанням "кислих" білків над "основними" білками в пухлинних епітелійних клітинах. Також виявили різницю між співвідношення між "кислими" та "основними" білками в групах аденом з високим та низьким ступенем дисплазії. Отже зі зростанням ступеню дисплазії аж до низькодиференційованої аденокарциноми зростає і різниця співвідношення коефіцієнта R/B.

Ключові слова: товста кишка, аденокарцинома, властивості білків, гістохімія, поліпи

Abstract

STUDYING OF OXIDATION MODIFICATION OF PROTEINS IN EPITHELIAL CELLS OF THE COLON WITH POLYPOSY LESIONS

VARIVODA O.Yu.¹, DAVYDENKO I.S.², GARVASYUK O.V.²

¹ The Danylo Halytsky National Medical University in Lviv

² Higher State Educational Institution "Bukovinian State Medical University"

Aim. To establish correlations between the "acidic" and "basic" proteins in different structures of colon hyperplastic polyps, adenomas and adenocarcinomas with use of histochemical staining.

Material and Methods. For the research, 20 histological cases of colon polyps were used. The material was taken from patients who died from other somatic diseases. There were four study groups, each included 5 cases (n=20) of hyperplastic colon polyps, adenomas with high grade or low grade dysplasia and colon adenocarcinomas. The control group contained epithelial cells (conditional norm) of intestinal crypts outside the tumor in patients with cancer. The secondary index - the R/B coefficient was calculated, and then the results were compared between the study groups.

Results and Discussion. The mean value of the R/B coefficient in the cytoplasm of the round, low grade differentiated adenocarcinoma cells amounts to $1,24 \pm 0,017$. The mean value of the R/B coefficient in the cytoplasm of the polygonal adenocarcinoma cells amounts to $1,11 \pm 0,012$. The mean value of the epithelial cells cytoplasm coefficient in hyperplastic colon polyps amounts to $1,09 \pm 0,011$. The mean value of the epithelial cells cytoplasm coefficient in colon adenomas with low grade dysplasia amounts to $1,21 \pm 0,016$. The mean value of epithelial cells cytoplasm coefficient (conditional norm) of intestinal crypts outside the tumor in patients with cancer equals $1,04 \pm 0,012$.

Conclusions. Low grade differentiated colon adenocarcinoma is characterized by predominance of the "acidic" proteins over the "basic" proteins in the tumor epithelial cells. We also found a difference in correlations between the "acidic" proteins and the "basic" proteins in

adenomas groups with high grade or low grade dysplasia. Consequently, with the increase of the dysplasia degree up to the low-differentiated adenocarcinoma, the difference in the ratio of the R/B coefficient also increases.

Key words: colon, adenocarcinoma, proteins properties, histochemical staining, polyp

Вступ

Різні автори спільні у думці, що однією з причин розвитку раку товстої кишки, є доволі поширені випадки поліпозного ураження кишківника [17, 18].

Поліпи поділяють на дві основні групи: неопластичні (тубулярна, тубулярно-вільозна і вільозна аденоми), які мають злоякісний потенціал, та ненеопластичні (гіперпластичні, запальні, слизові, ювенільні поліпи) [17, 18, 19, 20], які злоякісного потенціалу не мають. Виявлення й своєчасне лікування передракової патології та раннього раку - це головні та найбільш ефективні заходи щодо зниження захворюваності й смертності.

Шалені темпи розвитку електронної мікроскопії, гісто- і цитохімії ще більше розширює можливості онкоморфологів у вивченні механізмів малігнізації і закономірностей розвитку пухлин [17, 18, 20]. Низка процесів здатні призвести до того, що в протеїнах може змінюватися співвідношення між аміногрупами та карбоксильними або гідроксильними групами (у лізіні та проліні). Наприклад, при надлишку вільних радикалів окислюються аміногрупи білків [2, 7, 16], що призводить до порушення балансу в бік карбоксильних груп. Такий процес називають окислювальною модифікацією білків [6, 14, 16].

Щодо клітин пухлин, то зміни в їхньому геномі можуть призвести до продукції білків [10, 14, 16] з тим чи іншим співвідношенням між аміногрупами та карбоксильними або гідроксильними групами білків, яке буде відрізнятися від клітин з нормальним геномом. У будь-якому разі, зміни у співвідношеннях між аміногрупами та карбоксильними або гідроксильними групами білків будуть призводити до змін властивостей білків (ферментів, структурних білків, сигнальних молекул тощо). Існує гістохімічний метод, який дозво-

ляє оцінити співвідношення між аміногрупами та карбоксильними або гідроксильними групами білків за особливостями їх забарвлення, при цьому оцінку можна здійснити кількісно методом мікроспектрофотометрії [11]. Таким методом є гістохімічне дослідження на "кислі" та "основні" білки з бромфеноловим синім за Mikel Calvo [12]. В авторському оригіналі результати проведення методики описуються наступним чином: у відтінки синього забарвлюються протеїни, в яких переважають аміногрупи над карбоксильними та гідроксильними групами (автор методики називає такі білки "основними"), а у відтінки червоного, зеленого та жовтого забарвлюються протеїни, в яких переважають карбоксильні та гідроксильні групи над аміногрупами [13] (автор методики називає такі білки "кислими") [9, 15]. Звісно, що на практиці в клітинах і позаклітинних структурах трапляються суміші білків, що спричиняє різні перехідні відтінки різних кольорів. Наш досвід застосування комп'ютерної мікроспектрофотометрії на різних об'єктах дозволив дійти висновку, що достатньо оцінювати співвідношення між червоним та синім компонентами забарвлення. Така оцінка проводиться за коефіцієнтом R/B (від англійської назви кольорів).

Мета праці - за допомогою гістохімічного дослідження кількісної оцінки методом комп'ютерної мікроспектрофотометрії встановити співвідношення між "основними" та "кислими" білками в цитоплазмі епітелійних клітин гіперпластичних поліпів, аденом та аденокарцином товстої кишки.

Матеріал і методи

Для дослідження використовували гістологічний матеріал 20 випадків поліпозного ураження товстої кишки у безсимптомних пацієнтів (з боку шлунково-кишкового тракту), що померли від соматичних захворювань. Даним пацієнтам проводилась секція, під час якої прицільно досліджувалась товста кишка за допомогою методу хромоскопії з індигокарміном. Чотири групи дослідження склали

по 5 випадків (загальна кількість 20 випадків) гіперпластичних поліпів, аденом з високим та низьким ступенем дисплазії та аденокарцином ТК. Контрольна група представлена епітелійними клітинами (умовна норма) кишкових крипт поза пухлиною у хворих на рак. Отримані тканини фіксували в забуференому фосфатним буфером 10% формаліні з подальшою проводкою матеріалу і виготовленням парафінових блоків за загальноприйнятою у морфологічних дослідженнях методикою. Санним мікротомом (МС-2) виготовлялися зрізи товщиною 5 мкм. Після депарафінування гістологічний матеріал фарбували за методикою забарвлення бромфеноловим синім за Mikel Calvo. За стандартних умов отримували цифрові копії зображення за допомогою мікроскопа Delta Optical Evolution 100 (панахроматичні об'єктиви) та цифрової камери Olympus SP-550UZ. Цифрові зображення аналізували у спеціалізованій для гістологічних досліджень комп'ютерній програмі Image J (1.48v, вільна ліцензія, W. Rasband, National Institute of Health, USA, 2015) [1, 11]. У періодах інтересу (ROIs) - тобто у цитоплазмі клітин у середовищі вказаної програми отримували дві величини спектральної характеристики забарвлення - червоний та синій компоненти в градаціях (256 градацій для кожного кольору). На підставі цих двох базових показників обраховували вторинний показник - коефіцієнт R/B, який служив мірою співвідношення між "кислими" та "основними" білками. Обраховували середні арифметичні та їх похибки, а також ліміти для груп дослідження. Перевіряли на нормальність розподілу у

вибіркових сукупностях методом Shapiro-Wilk. Розбіжність між вибірковими сукупностями у середніх тенденціях здійснювали за непарним методом Стьюдента. Всі статистичні обрахунки вели за допомогою комп'ютерної програми PAST v3.14, вільна ліцензія, O. Hammer, 2015) [3, 8].

Результати й обговорення

Після фарбування мікропрепаратів бромфеноловим синім на "кислі" та "основні" білки (методика за Mikel Calvo) виявили різницю забарвлення в різних групах поліпів ТК. Використання комп'ютерної мікроспектрофотометрії дало можливість визначити різницю у кольорі між групами дослідження а співвідношення синього та червоного кольорів - коефіцієнт R/B. Коефіцієнт R/B в цитоплазмі круглястих атипичних аденокарцином низького ступеню диференціювання відрізняється від полігональних клітин аденокарциноми ($1,11 \pm 0,012$ та $1,24 \pm 0,017$, відповідно) (табл. 1).

Пухлина, що представлена дрібними залозистоподібними структурами, гніздоподібними скупченнями і тяжами клітин з вираженими ознаками атипізму зображена на рис. 1.

Пухлина, що побудована з поліморфних аденоматозних елементів, що інвазують в м'язовий шар; епітелійні клітини поліморфні, ядра гіперхромні, мітотична активність помірна, мітози атипичні зображена на рис. 2.

Утвір, який сформований із тубулярних елементів, які розміщуються щільно, зображено на рис. 3. Об'єм стромы незначний. Присутні ознаки набряку та незначний лімфоцитний інфільтрат. Клітинний склад тубул

Таблиця 1

Комп'ютерний мікроспектрофотометричний аналіз (за коефіцієнтом R/B) результатів фарбування різних структур поліпів та аденокарциноми товстої кишки при гістохімічній методиці з барвником бромфеноловим синім на "кислі" та "основні" білки за Mikel Calvo ($M \pm m$)

Об'єкт вимірювання	Коефіцієнт R/B	Число досліджених клітин
Цитоплазма круглястих клітин аденокарциноми низького ступеню диференціювання	$1,24 \pm 0,017$	400
Цитоплазма полігональних клітин аденокарциноми високого ступеню диференціювання	$1,11 \pm 0,012$	400
Цитоплазма епітелійних клітин гіперпластичних поліпів	$1,09 \pm 0,011$	400
Цитоплазма епітелійних клітин аденом з дисплазією високого ступеню	$1,21 \pm 0,016$	400
Цитоплазма епітелійних клітин аденом з дисплазією низького ступеню	$1,05 \pm 0,015$	200
Цитоплазма епітелійних клітин (умовна норма) кишкових крипт поза пухлиною від хворих на рак	$1,04 \pm 0,012$	200

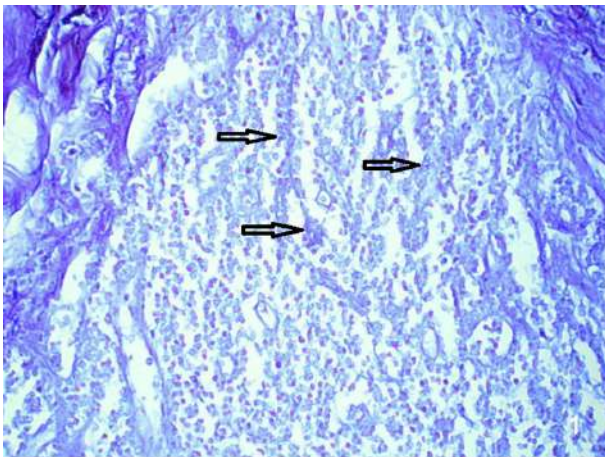


Рис. 1

Низькодиференційована G3 аденокарцинома
Стрілками вказані пухлинні епітелійні клітини.
Гістохімічна методика з бромфеноловим синім за
Mikel Calvo. Об. 20х. Ок.10х

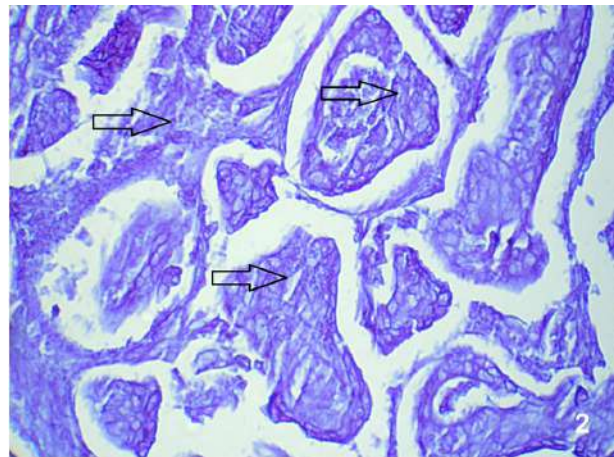


Рис. 2

Високодиференційована G1 аденокарцинома.
Стрілками вказані пухлинні епітелійні клітини.
Гістохімічна методика з бромфеноловим синім за
Mikel Calvo. Об. 20х. Ок.10х

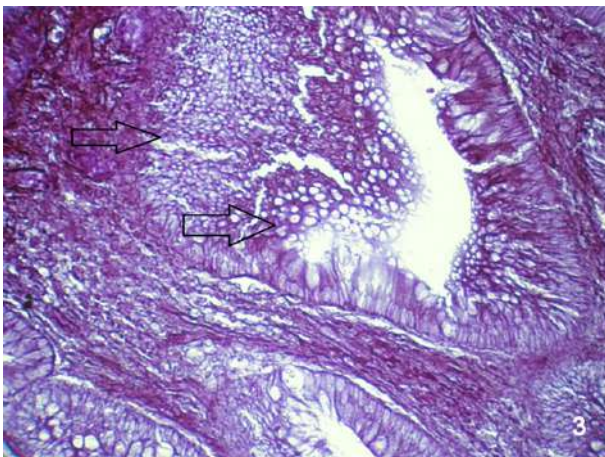


Рис. 3

Тубулярна аденома з дисплазією високого ступеню.
Стрілками вказані епітелійні клітини з дисплазією.
Гістохімічна методика з бромфеноловим синім за
Mikel Calvo. Об. 20х. Ок.10х

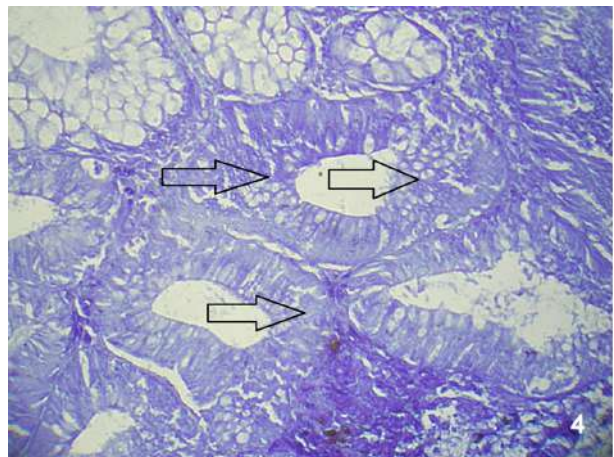


Рис. 4

Тубулярна аденома з дисплазією низького ступеню.
Стрілками вказані епітелійні клітини з дисплазією.
Гістохімічна методика з бромфеноловим синім за
Mikel Calvo. Об. 20х. Ок.10х

дещо поліморфний, ядра розміщуються багатоядерно, гіперхромні, ознаки секреції пригнічені. Мітотична активність низька, мітози типові.

Утвір, який складається із великої кількості тубулярних елементів зображено на рис. 4. Клітинний склад поліморфний, ядра гіперхромні, розміщуються багаторядно, ознаки секреції пригнічені. Об'єм строми незначний, сполучна тканина містить вогнищеві лімфоцитні інфільтрати.

Висновки

Аденокарцинома із низьким ступенем дифе-

ренціації характеризується переважанням "кислих" білків над "основними" білками в пухлинних епітелійних клітинах. Також ми виявили різницю між співвідношення між "кислими" та "основними" білками у групах аденом із високим та низьким ступенем дисплазії. Отож, зі зростанням ступеню дисплазії до низькодиференційованої аденокарциноми зростає й різниця співвідношення коефіцієнта R/B.

Література

1. Ferreira T., Image J., Rasband W. User Guide. New York: National Institute of Health; 2015. P. 140.

2. Grimsrud P.A., Xie H., Griffin T.J., Bernlohr D.A.: Oxidative stress and covalent modification of protein with bioactive aldehydes. *The Journal of Biological Chemistry*. 2008. Vol. 283. P. 21837-21841.
3. Hammer O. PAST: Paleontological Statistics. Version 3.14. Reference manual. Natural History Museum University of Oslo. 2015. P. 243-253.
4. Lea J.S., Coleman R.L., Garner E.O., Duska L.R. et al. Adenosquamous histology predicts poor outcome in low-risk stage IB1 cervical adenocarcinoma. *Gynecologic Oncology*. 2003. Vol. 91. P. 558-562.
5. Manea A. NADPH oxidase-derived reactive oxygen species: involvement in vascular physiology and pathology. *Cell Tissue Res*. 2010. Vol. 342, № 3. P. 325-339.
6. Toshikazu Yoshikawa, Yuji Naito. What Is Oxidative Stress. *Japan medical association journal*. 2002. Vol. 45(7). P. 271-276.
7. Yan L.J. Analysis of oxidative modification of proteins. *Current Protocol Protein Science*. 2009. Chapter 14, Unit. 14. P.123-28.
8. Zhiyou Cai, Liang-Jun Yan. Protein Oxidative Modifications: Beneficial Roles in Disease and Health. *Journal of Biochemical and Pharmacological Research*. 2013. Vol. 1, № 1. P. 15-26.
9. Zhou G., Dada L.A., Wu M. et al.: Hypoxia-induced alveolar epithelial-mesenchymal transition requires mitochondrial ROS and hypoxia-inducible factor 1. *American Journal of Physiology - Lung Cellular and Molecular Physiology*. 2009. Vol. 41, №6. P.1120-1130.
10. Bozan Adel Backo, Peresunk O.P., Davydenko I.S.: Okyslyvalna modyfikatsiya bilkiv epiteliyu ta voloknystoho komponenta stromy shyyky matky zalezho vid stanu endometriyu. *Zbirnyk nauk. prats' "Aktual'ni problemy akusherstva i hinekolohiyi, klinichnoyi imunolohiyi ta medychnoyi henetyky"*. (Kyiv-Luhans'k, 2011 p.); 2011. № 21. C. 122-128.
11. Davydenko I.S. Zakhody standartyzatsiyi histokhimichnoyi metodyky na okysnyval'nu modyfikatsiyu bilkiv. *Ukrayins'kyy medychnyy al'manakh*. 2013. T. 16, № 3 (дод.). C. 180-181.
12. Davydenko I.S, Shenderiyuk O.P.: Sposib vymiryuvannya okysnyval'noyi modyfikatsiyi bilkiv v strukturakh platsenty. Патент №13712 У України №u200509673; БДМУ; заявл. 14.10.2005; опубл. 17.04.2006, Бюл. № 4. С. 2.
13. Dubinina E.E., Pustygina A.V.: Okyslytel'naya modyfikatsiya proteynov, ee rol' pry patolohycheskykh sostoyaniyakh. *Ukrayins'kyy biokhimichnyy zhurnal*. 2008. T. 80, № 6. С. 5-18.
14. Ershin Ben Messaoued, Davidenko I.S.: Okysnyval'na modyfikatsiya bilkiv u tsytoplazmi epitelial'nykh klityn endometriya pry yoho riznykh stanakh nepukhlynnoho ta pukhlynnoho kharakteru. *Klinichna anatomiya ta operativna khirurgiya*. 2008. T. 7, № 1(7). С.25-29.
15. Netjukhailo L.G., Kharchenko S.V.: Active forms of oxygen (review of literature). *Young Scientist*. 2014. № 9 (12). С. 131-135-16.
16. O.V. Lazaruk, I.S. Davydenko, A.I. Popovych, O.I. Humeniak, V.T. Liupak: Deyaki vlastyivosti bilkiv u okremykh strukturakh protokovoyi kartsynomy ta fibroadenomy hrudnoyi zalozy (histokhimichne doslidzhennya na "kysli" ta "osnovni" bilky) Neonatolohiya, khirurgiya ta perynatal'na medytsyna. T. VII, № 1(23), 2017
17. Messman H. Atlas of colonoscopy. Techniques. Diagnosis. Interventional Procedures. H. Messman, J. Barnert, M. Bittinger, T. Eberl [et al.]. Stuttgart-New York: Thieme, 2006. P. 15-19, 66-84, 98-100.
18. Blashentseva S.A., A. G. Korotkevich, E. P. Sel'kova, A. V. Filin, T. A. Grenkova: Endoscopy of the gastrointestinal tract. M.: Publishing House GEOTAR Media. 2009. С. 340-387.
19. Zakharash M.P., Kharchenko N.V.: Screening of precancerous and colon cancer: method. *River. K. : Medicine*, 2006. - 23 с.
20. V.I. Nikishev, S.V. Muzyka: Khromoskopyya v endoskopyi pyshchevartel'noho trakta. *Ukrayins'kyy zhurnal maloinvazyvnoyi ta endoskopichnoyi khirurgiyi*. 2003. T. 7, № 3. С. 3-7.
21. Martynyuk V.V.: Rak obodochnoy kishki (zabolevayemost', smertnost', faktory riska, skringing). *Prakticheskaya onkologiya*. 2000. № 1. С. 3-9.