

ЗМІНИ ОПТИЧНОЇ ГУСТИНИ ПЛАЗМИ ВЕНОЗНОЇ КРОВІ У ХВОРИХ З ПАТОЛОГІЄЮ РІЗНИХ ТКАНИН ЧЕРЕВНОЇ ПОРОЖНИНИ

А. І. Шурма, Ф. В. Гринчук

Буковинський державний медичний університет, м. Чернівці, Україна

Ключові слова:
оптична густина
плазми венозної
крові, невідкладна
абдомінальна хірургія,
діагностика.

Клінічна та
експериментальна
патологія 2022. Т.21, №1
(79). С. 82-85.

DOI:10.24061/1727-4338.
XXI.1.79.2022.15

E-mail:
shurma.andrii@bsmu.
edu.ua

Швидка адекватна діагностика запальних і деструктивних ушкоджень органів живота є актуальною проблемою невідкладної абдомінальної хірургії. Основою лабораторної діагностики у невідкладній абдомінальній хірургії є визначення кількості лейкоцитів та їх форм, вмісту С-реактивного білка. Але результати таких досліджень є неспецифічними. При неясних клінічних симптомах це створює передумови для діагностичних помилок. Для уникнення таких помилок застосовують визначення оптичних характеристик плазми венозної крові. Зокрема, ми проводили дослідження оптичної густини плазми венозної крові в ультрафіолетовому спектрі. Втім, інформативність методу становила близько 86%, що свідчило про необхідність вдосконалення. Попередні дослідження оптичної густини плазми венозної крові в інфрачервоному діапазоні продемонстрували перспективу. Тому були проведені нові дослідження.

Мета роботи – оцінити можливість застосування визначення оптичної густини плазми венозної крові для діагностування гострої запально-деструктивної інтраабдомінальної патології.

Матеріали та методи. Обстежено 42 хворих з такою патологією: абсцес печінки – 3 випадки, гострий некротичний панкреатит – 7, гостра кишкова обструкція з некрозом кишки – 4, гострий набряковий панкреатит – 3, гострий флегмонозний апендицит – 4, гострий флегмонозний холецистит – 11, защемлена грижа без некрозу кишки – 4, неускладнена грижа – 6.

Результати. Ми виявили в інфрачервоному спектрі низку максимумів значень оптичної густини плазми крові, які локалізовані на довжинах хвиль $\lambda = 365, 555, 620, 715$ та 770 . Показники оптичної густини на цих довжинах хвиль відрізнялися при різних захворюваннях і ускладненнях.

Отримані результати засвідчують, що показники оптичної густини плазми венозної крові в інфрачервоному діапазоні змінюються, залежно від особливостей інтраабдомінальної патології. На кожній із довжин хвиль показники при різних захворюваннях суттєво відрізнялися. Найбільш виразні зміни були на довжинах хвиль $\lambda = 365, 555$. У всіх хворих із деструктивними змінами органів (флегмонозний апендицит, флегмонозний холецистит, некротичний панкреатит, гостра кишкова обструкція з некрозом кишки, абсцес печінки) у цьому діапазоні показники були достовірно меншими ($p < 0.05$), ніж у хворих із групи контролю і у хворих із гострим набряковим панкреатитом. Винятком були хворі з защемленими грижами без некрозу кишки, в яких показники оптичної густини плазми венозної крові достовірно не відрізнялися від хворих з іншим діагнозом.

Висновки. 1. У хворих із захворюваннями органів черевної порожнини на довжинах хвиль $\lambda = 365-770$ нм є характерні максимуми оптичної густини плазми венозної крові, значення яких відрізняються, залежно від виду захворювання.

2. На довжинах хвиль $\lambda = 365, 555$ нм у хворих з деструктивними змінами органів показники оптичної густини плазми венозної крові статистично істотно менші ($p < 0.05$), ніж у більшості хворих без деструктивних змін органів.

3. Визначення показників оптичної густини є перспективним напрямком удосконалення діагностики гострої хірургічної патології органів черевної порожнини.

Key words:
optical density of venous
blood plasma, emergency
abdominal surgery,
diagnosis.

Clinical and experimental
pathology 2022. Vol.21,
№ 1 (79). P. 82-85.

CHANGES IN THE OPTICAL DENSITY OF VENOUS BLOOD PLASMA IN PATIENTS WITH PATHOLOGY OF DIFFERENT TISSUES OF THE ABDOMINAL CAVITY

A. I. Shurma, F. V. Grynychuk

Rapid and adequate diagnosis of inflammatory and destructive injuries of the abdominal organs is an urgent problem of emergency abdominal surgery. The basis of laboratory diagnosis in emergency abdominal surgery is to determine the number of leukocytes and their forms, the content of C-reactive protein. But the results of such studies are nonspecific.

With unclear clinical symptoms, this creates the preconditions for diagnostic errors. To avoid such errors, the determination of the optical characteristics of venous blood plasma is used. In particular, we studied the optical density of venous blood plasma in the ultraviolet spectrum. However, the informativeness of the method was about 86%. This needs improvement. Previous studies of the optical density of venous blood plasma in the infrared range have shown prospects. Therefore, we conducted new research.

The aim of the study – to evaluate the possibility of using the determination of the optical density of venous blood plasma in the infrared range for diagnosis in emergency abdominal surgery. The aim of the work is to evaluate the possibilities of using the determination of the optical density of venous blood plasma for the diagnosis of acute inflammatory-destructive intra-abdominal pathology.

Materials and methods. 42 patients were examined. Among them were: liver abscess – 3 cases, acute necrotic pancreatitis – 7, acute intestinal obstruction with intestinal necrosis – 4, acute edematous pancreatitis – 3, acute phlegmonous appendicitis – 4, acute phlegmonous cholecystitis – 11, unclamped hernia, uncomplicated care – 6.

Results. We found in the infrared spectrum a number of maxima of the values of the optical density of blood plasma, which are localized at wavelengths $\lambda = 365, 555, 620, 715, \text{ and } 770 \text{ nm}$ (table). Indicators of optical density at these wavelengths differed in different diseases and complications. The obtained results indicate that the optical density of venous blood plasma in the infrared range varies, depending on the characteristics of intra-abdominal pathology. At each of the wavelengths, the indicators for different diseases differed significantly. The most pronounced changes were at wavelengths $\lambda = 365, 555$. In all patients with destructive changes in organs (phlegmonous appendicitis, phlegmonous cholecystitis, necrotic pancreatitis, acute intestinal obstruction with intestinal necrosis, liver abscess) in this range were significantly lower in this range. (0.05) than in patients from the control group and in patients with acute edematous pancreatitis. Exceptions were patients with pinched hernias without intestinal necrosis. The optical density of venous blood plasma in these patients did not differ statistically significantly from other patients.

Conclusions. 1. Patients with diseases of the abdominal cavity at wavelengths $\lambda = 365\text{-}770 \text{ nm}$ have characteristic maxima of the optical density of venous blood plasma, the values of which differ depending on the type of disease. 2. At wavelengths $\lambda = 365, 555 \text{ nm}$ in patients with destructive changes in organs, the optical density of venous blood plasma is statistically significantly lower ($p < 0.05$) than in most patients without destructive changes in organs. 3. Determination of optical density is a promising area for improving the diagnosis of acute surgical pathology of the abdominal cavity.

Introduction

Rapid and adequate diagnosis of inflammatory and destructive injuries of the abdominal organs is an urgent problem of emergency abdominal surgery. The basis of laboratory diagnosis in emergency abdominal surgery is to determine the number of leukocytes and their forms, the content of C-reactive protein [1-6]. But the results of such studies are nonspecific. With unclear clinical symptoms, this creates the preconditions for diagnostic errors [7]. To avoid such errors, the determination of the optical characteristics of venous blood plasma is used. In particular, we studied the optical density of venous blood plasma in the ultraviolet spectrum [8]. However, the informativeness of the method was about 86% [9]. This needs improvement. Previous studies of the optical density of venous blood plasma in the infrared range have shown prospects [10]. Therefore, we conducted new research. The aim of the study was to evaluate the possibility of using the determination of the optical density of venous blood plasma in the infrared range for diagnosis in emergency abdominal surgery.

Materials and Methods

Patient Groups. 42 patients were examined. Among them were: liver abscess – 3 cases, acute necrotic pancreatitis – 7, acute intestinal obstruction with necrosis of the intestine – 4, acute edematous pancreatitis – 3, acute phlegmonous appendicitis – 4, acute phlegmonous cholecystitis – 4, unclamped hernia, uncomplicated care – 6.

acute phlegmonous appendicitis – 4, acute phlegmonous cholecystitis – 4, unclamped hernia, uncomplicated care – 6.

Conducting research. Patients were taken blood from the ulnar vein. This is a standard examination procedure. The optical density of venous blood plasma was measured on an Agilent Cary 100/300 Series UV-Vis spectrophotometer. The measurement results were compared with the data of histological examination of removed organs and tissues and with the results of other studies (ultrasound, CT). The control group consisted of 6 patients with uncomplicated hernia.

Statistical Analysis. The hypothesis of normal data distribution (Gaussian distribution) was tested in selections by Shapiro-Wilk criterion. Verification of the hypothesis of average data equality was carried out by Wilcoxon criterion. The results of the study were statistically processed by the Microsoft® Office Excel (build 11.5612.5703) tables. Statistical significance was set at $p < 0.05$ for all analyses.

Results and Discussions

We found in the infrared spectrum a number of maxima of the values of the optical density of blood plasma, which are localized at wavelengths $\lambda = 365, 555, 620, 715, \text{ and } 770 \text{ nm}$ (fig 1). Indicators of optical density at these wavelengths differed in different diseases and complications.

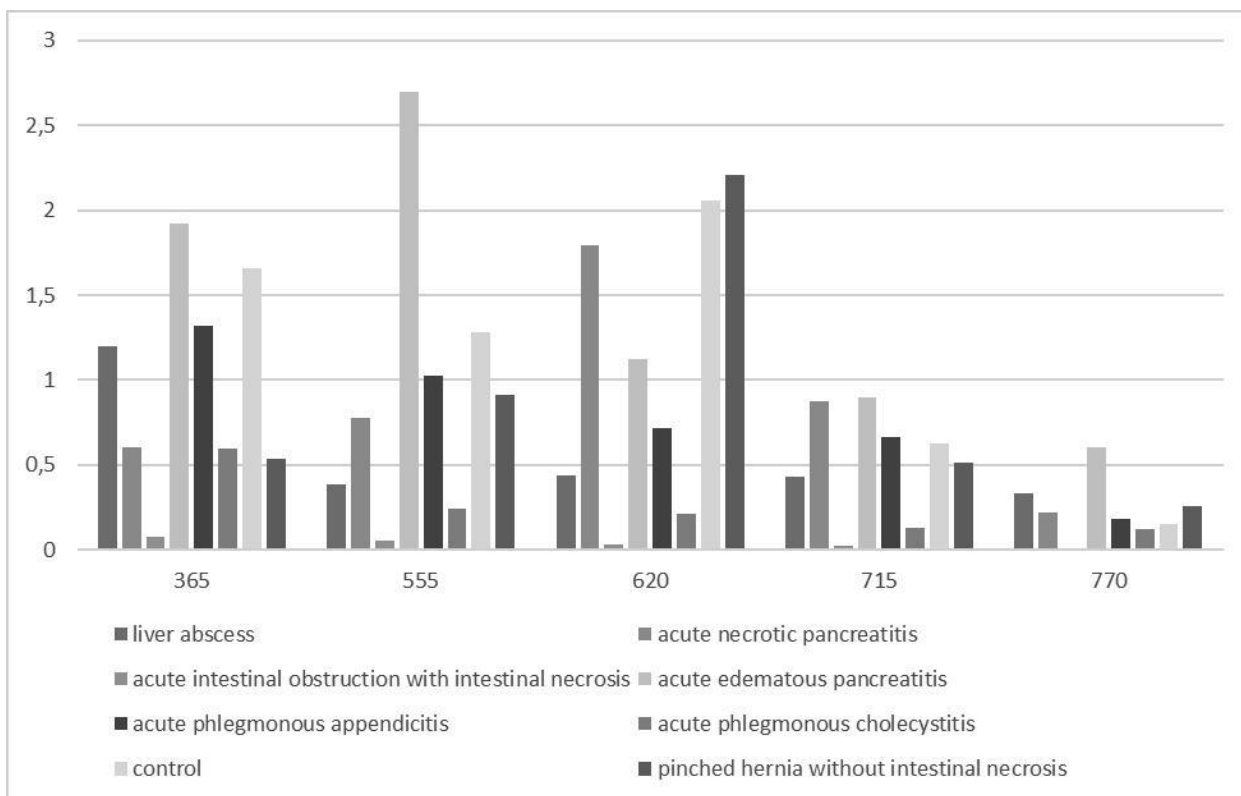


Fig. Indicators of optical density in the examined patients.

The results show that the optical density of venous blood plasma in the infrared range varies, depending on the characteristics of intra-abdominal pathology. At each of the wavelengths, the indicators for different diseases differed significantly.

The most pronounced changes were at wavelengths $\lambda = 365, 555$. In all patients with destructive changes in organs (phlegmonous appendicitis, phlegmonous cholecystitis, necrotic pancreatitis, acute intestinal obstruction with intestinal necrosis, liver abscess) in this range were significantly lower ($p < 0.05$) than in patients from the control group and in patients with acute edematous pancreatitis. Exceptions were patients with pinched hernias without intestinal necrosis. The optical density of venous blood plasma in these patients did not differ statistically significantly from other patients.

Note that the small number of observations currently does not allow to make definitive generalizations. However, the results suggest that the determination of the optical density of venous blood plasma in the infrared spectrum may be a promising area for improving the diagnosis in emergency abdominal surgery. The most promising are measurements at wavelengths $\lambda = 365, 555$.

In addition to establishing the fact of destructive pathology, such studies can be used to differentiate individual diseases and their complications. Note also the simplicity and accessibility of the method. The measurement lasts a few seconds, and spectrophotometers are standard equipment of any modern medical laboratory.

The question of the reasons and mechanisms of development of differences of indicators for their correct interpretation is also natural. According to the literature [11], changes in the parameters of the optical density of blood plasma may be a reflection of changes in the activity of immune mechanisms. However, this issue needs further research.

Conclusions

1. Patients with diseases of the abdominal cavity at wavelengths $\lambda = 365-770$ nm have characteristic maxima of the optical density of venous blood plasma, the values of which differ depending on the type of disease.

2. At wavelengths $\lambda = 365, 555$ nm in patients with destructive changes in organs, the optical density of venous blood plasma is statistically significantly lower ($p < 0.05$) than in most patients without destructive changes in organs.

3. Determination of optical density is a promising area for improving the diagnosis of acute surgical pathology of the abdominal cavity.

Список літератури

- Di Saverio S, Podda M, De Simone B, Ceresoli M, Augustin G, Gori A, et al. Diagnosis and treatment of acute appendicitis: 2020 update of the WSES Jerusalem guidelines. *World J Emerg Surg* [Internet]. 2020[cited 2022 Mar 14];15(1):27. Available from: https://www.ncbi.nlm.nih.gov/pmc/articles/PMC7386163/pdf/13017_2020_Article_306.pdf doi: 10.1186/s13017-020-00306-3
- Rushing A, Bugaev N, Jones C, Como JJ, Fox N, Cripps M, et al. Management of acute appendicitis in adults: A practice management guideline from the Eastern Association for the Surgery of Trauma. *J Trauma Acute Care Surg*. 2019;87(1):214-24. doi: 10.1097/ta.0000000000002270
- Leppäniemi A, Tolonen M, Tarasconi A, Segovia-Lohse H, Gamberini E, Andrew W. Kirkpatrick, et al. 2019 WSES guidelines for the management of severe acute pancreatitis. *World J Emerg Surg* [Internet]. 2019[cited 2022 Mar 11];14(1):27. Available from: <https://wjeb.biomedcentral.com/track/pdf/10.1186/s13017-019-0247-0.pdf> doi: 10.1186/s13017-019-0247-0
- Tarasconi A, Coccolini F, Biffi WL, Tomasoni M, Ansaloni L, Picetti E, et al. Perforated and bleeding peptic ulcer: WSES guidelines. *World J Emerg Surg* [Internet]. 2020[cited 2022 Mar 10];15:3. Available from: <https://wjeb.biomedcentral.com/track/pdf/10.1186/s13017-019-0283-9.pdf> doi: 10.1186/s13017-019-0283-9

5. Pisano M, Allievi N, Gurusamy K, Borzellino G, Cimbanassi S, Boerna D, et al. 2020 World Society of Emergency Surgery updated guidelines for the diagnosis and treatment of acute calculus cholecystitis. World J Emerg Surg [Internet]. 2020[cited 2022 Mar 10];15:61. Available from: <https://wj.es.biomedcentral.com/track/pdf/10.1186/s13017-020-00336-x.pdf> doi: 10.1186/s13017-020-00336-x
 6. Hecker A, Reichert M, Reuß CJ, Schmoch T, Riedel JG, Schneck E, et al. Intra-abdominal sepsis: new definitions and current clinical standards. Langenbecks Arch Surg. 2019;404:257-71. doi: 10.1007/s00423-019-01752-7
 7. Gans SL, Pols MA, Stoker J, Boermeester MA. Guideline for the diagnostic pathway in patients with acute abdominal pain. Dig Surg. 2015;32(1):23-31. doi: 10.1159/000371583
 8. Guminestskij SG, Polianski IJ, Motrich AV, Grunchuk FW. Spectrophotometer properties of vein blood plasma in UF-region patients with sharp surgical pathology of abdominal region organs. Proc SPIE. 2006;6254:62541T. doi: 10.1117/12.679968
 9. Гринчук ФВ, Полянський ІЮ, Максим'юк ВВ, Андрієць ВВ. Патогенетичні та клініко-тактичні особливості поєднаної патології у невідкладній абдомінальній хірургії. Клінічна анатомія та оперативна хірургія. 2010;9(3):42-4.
 10. Шурма АІ, Гринчук ФВ, Мотрич АВ. Нові перспективи діагностики в невідкладній абдомінальній хірургії. Харківська хірургічна школа. 2021;2:47-51. doi: 10.37699/2308-7005.2.2021.09
 11. Гринчук ФВ, Преутесей ВВ, Бродовський СІІ, Якобчук СО. Експериментальне обґрунтування визначення оптичної густини плазми венозної крові для діагностики інтраабдомінальних запальних процесів. Клінічна та експериментальна патологія. 2011;10(1):41-3.
- References**
1. Di Saverio S, Podda M, De Simone B, Ceresoli M, Augustin G, Gori A, et al. Diagnosis and treatment of acute appendicitis: 2020 update of the WSES Jerusalem guidelines. World J Emerg Surg [Internet]. 2020[cited 2022 Mar 14];15(1):27. Available from: https://www.ncbi.nlm.nih.gov/pmc/articles/PMC7386163/pdf/13017_2020_Article_306.pdf doi: 10.1186/s13017-020-00306-3
 2. Rushing A, Bugaev N, Jones C, Como JJ, Fox N, Cripps M, et al. Management of acute appendicitis in adults: A practice management guideline from the Eastern Association for the Surgery of Trauma. J Trauma Acute Care Surg. 2019;87(1):214-24. doi: 10.1097/ta.0000000000002270
 3. Leppäniemi A, Tolonen M, Tarasconi A, Segovia-Lohse H, Gamberini E, Andrew W. Kirkpatrick, et al. 2019 WSES guidelines for the management of severe acute pancreatitis. World J Emerg Surg [Internet]. 2019[cited 2022 Mar 11];14(1):27. Available from: <https://wj.es.biomedcentral.com/track/pdf/10.1186/s13017-019-0247-0.pdf> doi: 10.1186/s13017-019-0247-0
 4. Tarasconi A, Coccolini F, Biffi WL, Tomasoni M, Ansaloni L, Picetti E, et al. Perforated and bleeding peptic ulcer: WSES guidelines. World J Emerg Surg [Internet]. 2020[cited 2022 Mar 10];15:3. Available from: <https://wj.es.biomedcentral.com/track/pdf/10.1186/s13017-019-0283-9.pdf> doi: 10.1186/s13017-019-0283-9
 5. Pisano M, Allievi N, Gurusamy K, Borzellino G, Cimbanassi S, Boerna D, et al. 2020 World Society of Emergency Surgery updated guidelines for the diagnosis and treatment of acute calculus cholecystitis. World J Emerg Surg [Internet]. 2020[cited 2022 Mar 10];15:61. Available from: <https://wj.es.biomedcentral.com/track/pdf/10.1186/s13017-020-00336-x.pdf> doi: 10.1186/s13017-020-00336-x
 6. Hecker A, Reichert M, Reuß CJ, Schmoch T, Riedel JG, Schneck E, et al. Intra-abdominal sepsis: new definitions and current clinical standards. Langenbecks Arch Surg. 2019;404:257-71. doi: 10.1007/s00423-019-01752-7
 7. Gans SL, Pols MA, Stoker J, Boermeester MA. Guideline for the diagnostic pathway in patients with acute abdominal pain. Dig Surg. 2015;32(1):23-31. doi: 10.1159/000371583
 8. Guminestskij SG, Polianski IJ, Motrich AV, Grunchuk FW. Spectrophotometer properties of vein blood plasma in UF-region patients with sharp surgical pathology of abdominal region organs. Proc SPIE. 2006;6254:62541T. doi: 10.1117/12.679968
 9. Grunchuk FV, Polians'kyi Ію, Maksym'юк VV, Andriets' VV. Patohenyetichni ta kliniko-taktychni osoblyvosti poiednanoi patolohii u nevidkladnii abdominal'nyii khirurgii [Pathogenetic and clinical-tactical features of combined pathology in emergency abdominal surgery]. Klinichna anatomiia ta operatyvna khirurgiia. 2010;9(3):42-4. (in Ukrainian)
 10. Shurma AI, Grinchuk FV, Motric AV. Novi perspektyvy diahnostryky v nevidkladnii abdominal'nyii khirurgii [New prospects of diagnosis in emergency abdominal surgery]. Kharkiv Surgical School. 2021;2:47-51. doi: 10.37699/2308-7005.2.2021.09 (in Ukrainian)
 11. Grunchuk FV, Preutesei VV, Brodovs'kyi SP, Jakobchuk SO. Eksperymental'ne obgruntuvannia vyznachennia optychnoi hustyny plazmy vеноznoi krovii dlia diahnostryky intraabdominal'nykh zapal'nykh protsesiv [Experimental substantiation of determination of optical density of venous blood plasma for diagnosis of intra-abdominal inflammatory processes]. Clinical & experimental pathology. 2011;10(1):41-3. (in Ukrainian)

Відомості про авторів:

Шурма А.І. – аспірант кафедри хірургії № 1 Буковинського державного медичного університету, м. Чернівці, Україна.

Гринчук Ф.В. – д.мед.н, професор кафедри хірургії № 1 Буковинського державного медичного університету, м. Чернівці, Україна.

Information about the authors:

Shurma A. I. – graduate student of the Department of Surgery № 1 of Bukovina State Medical University, Chernivtsi, Ukraine.

Grinchuk F. V. – MD, PhD, DSci, Professor of the Department of Surgery № 1, Bukovynian State Medical University, Chernivtsi, Ukraine.

Стаття надійшла до редакції 27.01.2022 р.

Рецензент – проф. Шкварковський І.В.

© А.І. Шурма, Ф.В. Гринчук

