МІНІСТЕРСТВО ОХОРОНИ ЗДОРОВ'Я УКРАЇНИ
БУКОВИНСЬКИЙ ДЕРЖАВНИЙ МЕДИЧНИЙ УНІВЕРСИТЕТ

Кваліфікаційна наукова
праця на правах рукопису

ДОЛИНЧУК ЛЮДМИЛА ВАСИЛІВНА

УДК: 616.314-089.87-06-074-08-084-053.2

КЛІНІКО-ЛАБОРАТОРНЕ ОБГРУНТУВАННЯ ПРОФІЛАКТИКИ ТА ЛІКУВАННЯ УСКЛАДНЕНЬ ПІСЛЯ ОПЕРАЦІЇ ВИДАЛЕННЯ ЗУБА ЗА ОРТОДОНТИЧНИМИ ПОКАЗАННЯМИ В ДІТЕЙ

22 – Охорона здоров'я

221 – Стоматологія

Подається на здобуття наукового ступеня доктора філософії.

Дисертація містить результати власних досліджень.

Використання ідей, результатів і текстів інших авторів мають посилання на відповідне джерело _____ Л.В. Долинчук

Науковий керівник – Годованець Оксана Іванівна,
доктор медичних наук, професор

Чернівці – 2022

АНОТАЦІЯ

Долинчук Л.В. Клініко-лабораторне обгрунтування профілактики та лікування ускладнень після операції видалення зуба за ортодонтичними показаннями в дітей. – Кваліфікаційна наукова праця на правах рукопису.

Дисертація на здобуття наукового ступеня доктора філософії за спеціальністю 221 – Стоматологія (галузь знань 22 – Охорона здоров'я). – Буковинський державний медичний університет, Чернівці, 2022.

За літературними даними частота альвеоліту як ускладнення після операції видалення зуба коливається в межах від 24-35 % від загального числа всіх ускладнень.

При цьому, на думку більшості дослідників, ризик виникнення альвеоліту значно зростає при травматичному видаленні зубів, додаванні судинозвужуючих засобів до анестетиків, низькому рівні гігієни ротової порожнини, зниженні імунологічної реактивності організму, а також за умов супутніх соматичних захворювань. Основним етіологічним чинником альвеоліту є мікробний – вогнище інфекції, що розташоване в періапікальних тканинах, чи зубний наліт, який знаходиться в пришийковій ділянці.

У комплексі ортодонтичного лікування застосовується різноманітна знімна чи незнімна апаратура, яка, як відомо, значно ускладнює гігієну ротової порожнини. Саме тому однією із головних умов якісного перебігу процесу епітелізації лунки після видалення зуба за ортодонтичними показаннями є достатньо високий рівень гігієни та певний видовий склад резидентної мікрофлори ротової порожнини.

Метою нашої роботи було підвищити ефективність профілактики та лікування ускладнень після операції видалення зуба за ортодонтичними показаннями шляхом корекції мікробіоценозу та захисних реакцій ротової порожнини дітей на основі клініко-лабораторних досліджень.

Завдання дослідження: клінічно охарактеризувати ускладнення, що виникають у дітей після операції видалення зуба за ортодонтичними показаннями, та проаналізувати причини їхнього виникнення; оцінити стоматологічний статус, у тому числі стан гігієни ротової порожнини дітей, яким показана операція видалення зуба; дослідити стан мікробіоценозу ротової порожнини дітей перед операцією видалення зуба; проаналізувати стан чинників захисту ротової порожнини дітей перед операцією видалення зуба; патогенетично обґрунтувати та розробити метод профілактики та лікування альвеоліту в дітей на хірургічному етапі лікування ортодонтичної патології; вивчити динаміку змін клінічних та досліджуваних лабораторних показників під впливом розробленого лікувально-профілактичного комплексу.

Відповідно до визначеної мети та поставлених завдань у роботі проведено огляд 477 ортодонтичних пацієнтів віком 12-15 років. Для детального дослідження хірургічного етапу ортодонтичного лікування з них було відібрано 75 осіб.

Клінічне обстеження дітей включало вивчення стану гігієни ротової порожнини за допомогою індексів Грін-Вермільона та Silness-Loe, оцінку стану твердих тканин зубів за допомогою індексу КПВ; мікробіологічне – вивчення кількісного та якісного складу мікрофлори ротової порожнини; біохімічне – визначення вмісту дієнових кон’югатів, малонового альдегіду, активності каталази, супероксиддисмутази, глутатіоредуктази, глутатіонпероксидази, рівня HS-груп та відновленого глутатіону ротової рідини; імунологічне – детекцію рівня активності лізоциму, вмісту sIgA, IgA та IgG, IL-1β та IL-4. Статистичну обробку даних здійснювали за допомогою методів варіаційної статистики.

При виконанні роботи керувалися принципами біомедичної етики щодо проведення наукових медичних досліджень за участю людини. Батьки та з 14 років самі пацієнти підписували добровільну інформовану згоду на участь у дослідженні.

Одержані нами результати дослідження свідчать, що операція видалення зуба за ортодонтичними показаннями в дітей супроводжується розвитком ускладнень у 28,30 % випадків. У їх структурі переважають альвеоліт (10,48 %), стоматити (15,51 %) та кровотеча з лунки (2,31 %).

Місцеві чинники, які провокують розвиток ускладнень у післяопераційний період, це погана гігієна ротової порожнини, зокрема її рівень за індексом Грін-Вермільона в межах (1,72±0,10) бала, за індексом Сілнес-Лое (1,37±0,10) бала та вище; високий рівень інтенсивності карієсу зубів – понад (6,28±0,21) уражених зубів за індексом КПВ; зменшення кількості здорових секстантів тканин пародонта до (2,08±0,19). Серед загальних чинників слід виділити супутню соматичну патологію (80,92 %), неповноцінне харчування (70,86 %) та недостатність санітарно-просвітницьких заходів щодо стоматологічних захворювань (73,79 %).

Установлено, що мікробіоценоз ротової порожнини дітей, які знаходяться на ортодонтичному лікуванні, є якісно та кількісно різним та корелює з гігієнічним станом ротової порожнини. Найменша кількість патогенних та умовно-патогенних бактерій реєструється в дітей, які під час хірургічного етапу ортодонтичного лікування не мають ускладнень (21,57 %). Значно більшим цей показник є в дітей, у котрих після операції видалення зуба спостерігається розвиток альвеоліту (36,48-60,96 %), що свідчить про формування дисбіозу ротової порожнини як предиктора запальних процесів у тканинах щелепно-лицевої ділянки.

Рівень колонізації ротової порожнини ортодонтичних пацієнтів карієсогенними мікроорганізмами сягає 34,48-66,67 %, що вказує на високий ризик розвитку уражень твердих тканин зубів у процесі ортодонтичного лікування.

Результати лабораторних досліджень показали, що захисні компоненти ротової рідини дітей, котрі мають ускладнення після операції видалення зуба за ортодонтичними показаннями, характеризуються зменшення активності лізоциму на 34,81-48,42 % ($p<0,05$), зниженням рівня sIgA на 2,86-16,67 % на

тлі зростання вмісту IgA на 4,76-9,52 % та IgG – на 15,15-24,24 % порівняно з показниками в дітей, які проходять післяопераційний етап без ускладнень.

Цитокіновий профіль ротової рідини ортодонтичних пацієнтів показує зростання рівня IL-1β на 9,06 %, IL-4 на 24,46 % за умов розвитку післяопераційних ускладнень у соматично здорових дітей та збільшення рівня IL-1β на 16,56 % при зниженні рівня IL-4 на 26,25 % за умов розвитку післяопераційних ускладнень у дітей, хворих на дифузний нетоксичний зоб, що є передумовою та доказом посилення запальних реакцій у тканинах щелепно-лицевої ділянки під час перебігу раневого процесу.

Виявлено, що прооксидантно-антиоксидантна система ротової рідини дітей за умов розвитку післяопераційних ускладнень під час хірургічного етапу ортодонтичного лікування характеризується зростанням рівня МА на 36,96-64,73 % ($p<0,05$), ДК – на 53,42-90,41 % ($p<0,05$), зниженням активності каталази в 2,02-2,72 раза ($p<0,05$), СОД – в 1,44-1,98 раза ($p<0,05$), ГП – в 1,37-1,69 раза ($p<0,05$), зменшенням рівня HS-груп у 1,9-2,21 раза ($p<0,05$), Г-SH у 2,64-4,21 раза ($p<0,05$) відносно даних пацієнтів без ускладнень.

Розроблено та апробовано лікувально-профілактичний комплекс для попередження постекстракційних ускладнень в ортодонтичних пацієнтів, який передбачає корекцію захисних механізмів на системному рівні та локальний вплив на мікрофлору ротової порожнини. Ефективність запропонованого способу клінічно підтверджується відсутністю будь-яких ускладнень з боку тканин щелепно-лицевої ділянки на хірургічному етапі ортодонтичного лікування, а також зменшенням загального мікробного числа на 20,75 % ($p<0,05$), кількості патогенних та умовно-патогенних бактерій у 2,09 раза, Str. mutans – утричі на тлі зростання кількості лактобацил у 2,33 раза та повної відсутності гибів роду Candida; посиленням захисних механізмів ротової рідини пацієнтів: зростанням активності лізоциму на 20,51 % ($p<0,05$), збільшенням рівня sIgA на 6,25 % на тлі зниження концентрації IL-4 на 21,23 % ($p<0,05$), збільшення активності каталази на

46,41 % ($p<0,05$), СОД – на 15,52 %, рівня HS-груп – на 24,59 % ($p<0,05$), Г-SH – на 60,89 % ($p<0,05$), інактивацією ГП на 14,07 % та відновленням функції ГР на 15,20 %.

Таким чином, у роботі доповнено наукові дані щодо місцевих та загальних чинників ризику розвитку ускладнень у дітей після операції видалення зуба за ортодонтичними показаннями.

Уперше проведено детальний аналіз стану мікрофлори ротової порожнини, прооксидантно-антиоксидантної системи та захисних компонентів ротової рідини дітей на хірургічному етапі ортодонтичного лікування. Установлено прогностичні діагностичні критерії розвитку постекстракційних ускладнень. Одержані дані надали можливість розробки способу профілактики та лікування ускладнень після операції видалення зуба за ортодонтичними показаннями, що включає фармакологічну композицію вітамінно-мінерального, імуномодулюючого та пробіотичного препаратів.

Практична значимість роботи визначається обґрунтуванням та розробкою нових способів діагностики та лікування, які базуються на результатах клініко-лабораторних досліджень та підтверджені патентами України на корисну модель.

Ключові слова: діти, видалення зуба за ортодонтичними показаннями, альвеоліт, метод профілактики та лікування, мікрофлора ротової порожнини, антиоксидантна система.

ANNOTATION

Dolynchuk L.V. Clinical-Laboratory Substantiation of Prevention and Treatment of Complications Following Tooth Extraction Due to Orthodontic Indications in Children. – Qualification Scientific Paper as a Manuscript.

The thesis to obtain the academic degree of Doctor of Philosophy (Ph.D.) on specialty 221 – Dentistry (area of knowledge 22 – Health Care). – Bukovinian State Medical University, Chernivtsi, 2022.

According to all available literary data occurrence of alveolitis after tooth extraction ranges within 24-35 % from the general amount of all the complications.

At the same time, the majority of researchers consider that the risk of alveolitis occurrence increases with traumatic tooth extraction, supplement of vasoconstrictors to anesthetics, poor oral hygiene, reduced body immune response, and due to comorbid somatic diseases. The major etiological factor causing alveolitis is a microbial one – an infectious focus located in the periapical tissues or dental deposits in the cervical area of the tooth.

Different removable and permanent-set devices are known to be used in the complex of orthodontic treatment, which may deteriorate oral hygiene considerably. Therefore, one of the main conditions for successful healing and epithelization of the alveolar socket after tooth extraction due to orthodontic indications is rather high level of oral hygiene and appropriate species composition of the resident microscopic flora of the oral cavity.

Objective of our research was to improve the effect of prevention and treatment of complications after tooth extraction due to orthodontic indications by means of correction of microbiocoenosis and protective reactions of the oral cavity in children on the basis of clinical-laboratory examinations.

The tasks of the research: to characterize clinically the complications occurring in children after tooth extraction due to orthodontic indications and analyze the causes of their occurrence; to assess dental status including the condition of oral hygiene in children with indications for tooth extraction; to examine microbiocoenosis state of the oral cavity in children before tooth extraction; to analyze the state of the oral cavity protective factors in children before tooth extraction; to substantiate pathogenically and develop the methods of prevention and treatment of alveolitis in children at the surgical stage of treatment of orthodontic pathology; to study the dynamics of changes of clinical and laboratory parameters being examined in response to the introduced therapeutic-preventive complex.

According to the objective and the assigned tasks 477 orthodontic patients at the age from 12 to 15 were examined in the course of the research. 75 individuals were selected for a detailed examination during the surgical stage of orthodontic treatment.

Clinical examination of children included assessment of the oral hygiene by means of Green-Vermillion and Silness-Loe indices (a simplified oral hygiene index with a plaque and calculus component), assessment of the hard dental tissues by means of DMFT index (decayed, missing and filled teeth); microbiological examination including quantitative and qualitative microscopic flora composition of the oral cavity; biochemical examination to study the content of diene conjugates, Malone aldehyde, catalase activity, superoxide dismutase, glutathione reductase, glutathione peroxidase, the level of HS-groups and reduced glutathione of the oral fluid; immunologic examination – detection of lysozyme activity, the content of sIgA, IgA and IgG, IL-1β and IL-4.The data obtained were statistically processed by means of variation statistics methods.

The research was conducted in accordance with the principles of biomedical ethics involving human subjects. The parents and children at the age of 14 signed a written consent to be involved in the research.

The results obtained are indicative of the fact that tooth extraction due to orthodontic indications in children is associated with the development of complications in 28,30 % of cases. Alveolitis (10,48 %), stomatitis (15,51 %) and bleeding from the alveolar socket (2,31 %) prevail in the structure of complications.

The local facts provoking development of complications during the postoperative period are poor oral hygiene including its level by Green-Vermillion index within 1,72±0,10, by Silness-Loe index within 1,37±0,10 and higher; high level of dental caries intensity – of the afflicted teeth over 6,28±0,21 by DMFT index; reduced amount of healthy sextants of the periodontal tissues to 2,08±0,19. General risk facts include comorbid somatic pathology (80,92 %), malnutrition

(70,86 %) and inadequate community health measures concerning dental diseases (73,79 %).

Microbiocoenosis of the oral cavity of children who receive orthodontic treatment is found to be different in its quality and quantity and correlate with oral cavity hygiene. The lowest amount of pathogenic and opportunistic bacteria is registered in children without complications during surgical stage of their orthodontic treatment (21,57 %). This parameter is considerably higher in those children who developed alveolitis after tooth extraction (36,48-60,96 %), which is indicative of oral cavity dysbiosis as a predictor of inflammatory processes in the tissues of the maxillofacial area.

The population level of caries promoting microorganisms in the oral cavity of orthodontic patients is 34,48-66,67 %, which is indicative of a high risk of development of the hard dental tissue affliction in the process of orthodontic treatment.

The laboratory findings demonstrated that protective components of the oral fluid of children experiencing complications after tooth extraction due to orthodontic indications are characterized by reduced lysozyme activity – 34,81-48,42 % ($p<0,05$), reduced level of sIgA – 2,86-16,67 % together with increase of IgA content – 4,76-9,52 % and IgG – 15,15-24,24 % in comparison with the parameters of children who do not have any complications during the postoperative period.

The cytokine profile of the oral fluid of orthodontic patients indicates 9,06 % and 24,46 % increase of IL-1β and IL-4 respectively under conditions of development of postoperative complications in somatically healthy children and 16,56 % increase of IL-1β level and 26,25 % decrease of IL-4 under conditions of development of postoperative complications in children suffering from diffuse simple goiter, which is a precondition and evidence of intensification of inflammatory reactions in the maxillofacial tissues during the period of wound healing.

The prooxidant-antioxidant system of the oral fluid of children under conditions of the surgical stage of orthodontic treatment was found to be characterized by an increased level of Malone aldehyde 36,96-64,73 % up ($p<0,05$), diene conjugates – 53,42-90,41 % ($p<0,05$), reduced catalase activity 2,02-2,72 times as much ($p<0,05$), superoxide dismutase – 1,44-1,98 times ($p<0,05$), glutathione peroxidase – 1,37-1,69 times ($p<0,05$), decreased level of HS-groups 1,9-2,21 times ($p<0,05$), G-SH – 2,64-4,21 times ($p<0,05$) in comparison with patients without complications.

The therapeutic-preventive complex was developed and tested in order to prevent post-extraction complications in orthodontic patients, which assumes correction of protective mechanisms on the systemic level and local effect on the microscopic flora of the oral cavity. Effectiveness of the suggested method is clinically evidenced by the absence of any complications from the side of the maxillofacial area tissues at the surgical stage of orthodontic treatment as well as 20,75 % ($p<0,05$) decrease of the general microbe amount, the amount of pathogenic and opportunistic bacteria 2,09 times, Str. mutans – three fold less, and with simultaneous increase of lactic bacilli 2,33 times and complete absence of Candida fungi. The protective mechanisms of the oral fluid of patients improved: 20,51 % ($p<0,05$) increase of lysozyme activity, 6,25 % increase of sIgA level with21,23 % ($p<0,05$) decrease of IL-4 concentration, 46,41 % ($p<0,05$) increase of catalase activity, SOD – 15,52 %, level of HS-groups –24,59 % ($p<0,05$), G-SH – 60,89 % ($p<0,05$), glutathione peroxidase inactivity – 14,07 % and reduced function of glutathione reductase –15,20 %.

Therefore, the research supplemented the current scientific data concerning local and general risk factors promoting development of complications in children after tooth extraction due to orthodontic indications.

A detailed analysis of the oral cavity microbial flora was performed for the first time including the prooxidant-antioxidant system and protective components of the oral fluid in children at the surgical stage of orthodontic treatment. Prognostic diagnostic criteria of post-extraction complications are found. The data

obtained enabled to develop the method of prevention and treatment of complications after tooth extraction due to orthodontic indications including pharmacological composition of the vitamin-mineral, immune modulating and probiotic medicines.

A practical value of the research is determined by substantiation and development of new methods of diagnostics and treatment based on the results of clinical-laboratory examinations and is confirmed by the certificate of Ukraine on the useful model.

Key words: children, tooth extraction due to orthodontic indications, alveolitis, methods of prevention and treatment, oral cavity microbial flora, antioxidant system.

НАУКОВІ ПРАЦІ, В ЯКИХ ОПУБЛІКОВАНІ ОСНОВНІ НАУКОВІ РЕЗУЛЬТАТИ ДИСЕРТАЦІЇ

1. Godovanets OI, Kitsak TS, Vitkovskyi OO, Kuzniak LV, Godovanets OS, Chaikovska NM, Fedoniuk LYa. The influence of diffuse nontoxic goiter on the state of protective mechanisms of the oral cavity in children. The Journal of Medicine and Life. 2020;13(1):21-5. doi: 10.25122/jml-2020-0013 *(Дисертантка провела обстеження ортодонтичних пацієнтів, узагальнила результати по ним та надала допомогу в оформленні статті, аспіранти Вітковський ОО та Кіцак ТС провели обстеження дітей, хворих на хронічний катаральний гінгівіт та одонтогенні запальні процеси, підготували статтю до друку, асистентка Чайковська НМ переклала статтю англійською мовою, професори Годованець ОІ, Федонюк ЛВ та доцент Годованець ОС надали консультативну допомогу).*
2. Годованець ОІ, Кузняк ЛВ, Вітковський ОО, Муринюк ТІ. Стан антиоксидантної системи ротової рідини дітей за умов розвитку одонтогенного запального процесу. Вісник стоматології 2020;2:88-92.

https://doi.org/10.35220/2078-8916-2020-36-2-88-92 *(Дисертантка опрацювала й узагальнила результати та підготувала матеріал до друку, аспірант Вітковський ОО провів огляд літератури, обстеження хворих, професорка Годованець ОІ та асистент Муринюк ТІ надали консультативну допомогу).*

3. Годованець ОІ, Вітковський ОО, Кузняк ЛВ, Муринюк ТІ. Функціонування глутатіонової системи ротової рідини дітей за умов розвитку одонтогенного запального процесу. Буковинський медичний вісник 2020;3:16-21. https://doi.org/10.24061/2413-0737.XXIV.3.95.2020.66 *(Дисертантка провела огляд літератури та здійснила обстеження хворих, аспірант Вітковський ОО опрацював та узагальнив результати, підготував матеріал до друку, професорка Годованець ОІ та асистент Муринюк ТІ надали консультативну допомогу).*
4. Годованець ОІ, Долинчук ЛВ. Оцінка ефективності методу профілактики та лікування ускладнень після операції видалення зуба за ортодонтичними показаннями. Медицина сьогодні і завтра. 2021;1(90):101-6. https://doi.org/10.35339/msz.2021.90.01.10 *(Дисертантка провела обстеження пацієнтів, узагальнила результати та підготувала матеріал до друку, професорка Годованець ОІ надала консультативну допомогу).*
5. Годованець ОІ, Долинчук ЛВ. Ускладнення після операції видалення зуба за ортодонтичними показаннями та їх причини. Клінічна стоматологія. 2021;4:15-9. doi: 10.11603/2311-9624.2021.4.12788 *(Дисертантка провела обстеження пацієнтів, узагальнила результати та підготувала матеріал до друку, професорка Годованець ОІ надала консультативну допомогу).*
6. Мандзюк ТБ, Каськова ЛФ, Кузняк ЛВ. Раціональне харчування, умови проживання, гігієна порожнини рота та їх комплексний вплив на розвиток патології порожнини рота. The Scientific Heritage (Hungary).

2020;47:13-5. *(Дисертантка провела огляд літератури, обстеження хворих, асистентка Мандзюк ТБ опрацювала та узагальнила результати, підготувала матеріал до друку, професорка Каськова ЛФ надала консультативну допомогу).*

НАУКОВІ ПРАЦІ, ЯКІ ЗАСВІДЧУЮТЬ АПРОБАЦІЮ МАТЕРІАЛІВ ДИСЕРТАЦІЇ

7. Годованець ОІ, Романюк ДГ, Кузняк ЛВ. Ортодонтичний статус дітей із супутньою патологією щитоподібної залози. Світ ортодонтії. 2018;1:42. *(Дисертантка провела обстеження хворих, опрацювала результати, аспірантка Романюк ДГ підготувала матеріал до друку, професорка Годованець ОІ надала консультативну допомогу).*
8. Вітковський ОО, Кузняк ЛВ. Вплив дифузного нетоксичного зобу на стоматологічну патологію у дітей. В: Матеріали наук.-практ. конф. з міжнар. участю Взаємоінтеграція теорії та практики в сучасній стоматології; 2019 Тра 16-17; Чернівці. Чернівці: Медуніверситет; 2019, с. 42-5. *(Дисертантка узагальнила результати та підготувала матеріал до друку, аспірант Вітковський ОО провів огляд літератури, обстеження хворих).*
9. Вітковський ОО, Кузняк ЛВ. Аналіз причин сприяючих розвитку одонтогенних періоститів щелепних кісток у дітей. В: Корда М, редактор. Матеріали наук.-практ. конф. з міжнар. участю Ternopil Dental Summit; 2019 Тра 23-24; Тернопіль. Тернопіль; 2019, с. 40-2. *(Дисертантка провела огляд літератури, обстеження хворих, аспірант Вітковський ОО узагальнив результати та підготував матеріал до друку).*
10. Kuzniak LV. Ethiopathogenesis of the causes promoting odontogenous periostitis development of jaw bones in children. В: Матеріали наук.-практ. конф. з міжнар. участю Сучасні аспекти теоретичної та

практичної стоматології; 2020 Тра 4-5; Чернівці. Чернівці: Медуніверситет; 2020, с. 41-2.

11. Кузняк ЛВ. Профілактика ускладнень після операції видалення зуба за ортодонтичними показаннями в дітей. Український стоматологічний альманах. 2021;3(додаток):44.
12. Кузняк ЛВ. Корекція мікрофлори ротової порожнини в дітей на хірургічному етапі ортодонтичного лікування. В: Матеріали наук.-практ. конф. з міжнар. участю Сучасні методи діагностики, профілактики та лікування основних стоматологічних захворювань; 2021 Вер 17-18; Одеса. Одеса: Інститут стоматології та щелепно-лицевої хірургії; 2021, с. 72.
13. Долинчук ЛВ. Удосконалення способу лікування одонтогенних запальних процесів у дітей. В: Матеріали 103-ї підсумкової наукової конференції професорсько-викладацького персоналу Буковинського державного медичного університету; 2022 Лют 7, 9, 14. Чернівці. Чернівці: Медуніверситет; 2022, с. 350.

НАУКОВІ ПРАЦІ, ЯКІ ДОДАТКОВО ВІДОБРАЖАЮТЬ НАУКОВІ РЕЗУЛЬТАТИ ДИСЕРТАЦІЇ

14. Вітковський ОО, Кузняк ЛВ, Павлов ЮО, Муринюк ТІ. винахідники; Вищий державний навчальний заклад України «Буковинський державний медичний університет», патентовласник. Спосіб діагностики одонтогенних запальних процесів у дітей. Патент України № 136241. 2019 Сер 12. *(Дисертанткою сформульовано заявку та формулу патенту, підготовлено матеріал до друку, аспірант Вітковський ОО зібрав та опрацював матеріал, асистенти Павлов ЮО та Муринюк ТІ надали консультативну допомогу).*

15. Вітковський ОО, Кузняк ЛВ, Павлов ЮО, Муринюк ТІ. винахідники; Вищий державний навчальний заклад України «Буковинський державний медичний університет», патентовласник. Спосіб діагностики одонтогенних запальних процесів у дітей. Патент України № 136240. 2019 Сер 12. *(Дисертанткою зібрано та опрацьовано матеріал, аспірант Вітковський ОО сформулював заявку та формулу патенту, підготував матеріал до друку, асистенти Павлов ЮО та Муринюк ТІ надали консультативну допомогу).*

ЗМІСТ

ПЕРЕЛІК УМОВНИХ СКОРОЧЕНЬ 18
ВСТУП 19
РОЗДІЛ 1. ХІРУРГІЧНИЙ ЕТАП ЛІКУВАННЯ В КОМПЛЕКСІ ОРТОДОНТИЧНОЇ ДОПОМОГИ (ОГЛЯД ЛІТЕРАТУРИ).....……26
1.1. Зубощелепові аномалії та деформації: етіологія, клінічний перебіг, методи лікування …….....26
1.2. Причини розвитку та клінічний перебіг альвеоліту …….29
1.3. Характеристика мікрофлори ротової порожнини ……..…..33
1.4. Сучасні методи лікування та профілактики альвеолітів……...39
РОЗДІЛ 2. МАТЕРІАЛИ І МЕТОДИ ДОСЛІДЖЕННЯ 49
2.1. Загальна характеристика роботи. Дизайн дослідження..…….49
2.2. Клінічні методи обстеження……....52
2.3. Біохімічні методи дослідження ……..57
2.4. Імунологічні методи дослідження…….……..……..…..58
2.5. Мікробіологічні методи дослідження…….59
2.6. Характеристика лікувально-профілактичних заходів, застосованих у роботі……..61
2.7. Статистичні методи……..65
РОЗДІЛ 3. КЛІНІЧНА ХАРАКТЕРИСТИКА ОПЕРАЦІЇ ВИДАЛЕННЯ ЗУБА ЗА ОРТОДОНТИЧНИМИ ПОКАЗАННЯМИ……68
3.1 Оцінка хірургічного етапу ортодонтичного лікування дітей……68
3.2 Аналіз ускладнень після операції видалення зуба за ортодонтичними показаннями……75
3.3 Загальні чинники, які впливають на розвиток постекстракційних ускладнень…..…….....79
3.4 Місцеві чинники, які впливають на розвиток постекстракційних ускладнень…….82

РОЗДІЛ 4. ОСОБЛИВОСТІ ФУНКЦІОНУВАННЯ ЗАХИСНИХ РЕАКЦІЙ РОТОВОЇ ПОРОЖНИНИ ДІТЕЙ НА ХІРУРГІЧНОМУ ЕТАПІ ОРТОДОНТИЧНОГО ЛІКУВАННЯ……...91

4.1. Стан мікрофлори ротової порожнини дітей……...91

4.2. Характеристика специфічних та неспецифічних механізмів захисту ротової порожнини дітей…….....99

4.3. Антиоксидантна система захисту ротової рідини дітей ...….....105

4.4. Кореляційні зв’язки між клінічними та параклінічними показниками дітей груп спостереження……113

РОЗДІЛ 5. ОЦІНКА ЕФЕКТИВНОСТІ МЕТОДУ ПРОФІЛАКТИКИ ТА ЛІКУВАННЯ УСКЛАДНЕНЬ ПІСЛЯ ОПЕРАЦІЇ ВИДАЛЕННЯ ЗУБА ЗА ОРТОДОНТИЧНИМИ ПОКАЗАННЯМИ…….....….....124

5.1. Клінічна та лабораторна оцінка стану ортодонтичних пацієнтів до початку хірургічного етапу лікування……..…125

5.2. Клінічна оцінка стану ортодонтичних пацієнтів під час операції видалення зуба за ортодонтичними показаннями ..……...……131

5.3. Оцінка стану захисних механізмів та мікробіоценозу ротової порожнини дітей у динаміці спостереження за ними ……135

АНАЛІЗ ТА УЗАГАЛЬНЕННЯ РЕЗУЛЬТАТІВ ДОСЛІДЖЕННЯ 148

ВИСНОВКИ 164

ПРАКТИЧНІ РЕКОМЕНДАЦІЇ 167

СПИСОК ВИКОРИСТАНИХ ЛІТЕРАТУРНИХ ДЖЕРЕЛ 168

ДОДАТКИ 200

ПЕРЕЛІК УМОВНИХ СКОРОЧЕНЬ

ГП – глутатіонпероксидаза

ГР – глутатіонредуктаза

Г-SH – відновлений глутатіон

ДК – дієнові кон’югати

КПВ – каріозні, пломбовані, видалені постійні зуби

КУО – колонієутворюючі одиниці

МА – малоновий альдегід

СОД – супероксиддисмутаза

IgA – імуноглобулін А

IgG – імуноглобулін G

sIgA – секреторний імуноглобулін А

OHI-S – спрощений індекс гігієни ротової порожнини Грін-Вермільйона

ВСТУП

Актуальність проблеми. Найпоширенішим оперативним втручанням в амбулаторній хірургічній стоматології є операція видалення зуба. У дітей вона проводиться не тільки у випадку наявності одонтогенних запальних процесів, але й за ортодонтичними показаннями. Здебільшого ця маніпуляція здійснюється в період змінного і постійного прикусів та зумовлена значним дефіцитом місця в зубній дузі [1-3].

У комплексі ортодонтичного лікування застосовується різноманітна знімна чи незнімна апаратура, яка, як відомо, значно ускладнює гігієну ротової порожнини. Саме тому однією із головних умов якісного перебігу процесу епітелізації лунки після видалення зуба є достатньо високий рівень гігієни та певний видовий склад резидентної мікрофлори ротової порожнини. Нерідко порушення мікробіоценозу ротової порожнини та зниження локальних захисних механізмів призводить до розвитку ускладнень на різних етапах ортодонтичного лікування. Найвразливішим у цьому контексті є період після видалення зуба за ортодонтичними показаннями, а одним із найпоширеніших ускладнень цього періоду – альвеоліт.

За даними різних авторів частота альвеоліту коливається в межах від 0,24 до 28 % і становить 24-35 % від загального числа всіх ускладнень, що виникають у пацієнтів після видалення зубів [4, 5].

При цьому, на думку більшості дослідників, ризик виникнення альвеоліту значно зростає при травматичному видаленні зубів, додаванні судинозвужуючих засобів до анестетиків, низькому рівні гігієни ротової порожнини, зниженні імунологічної реактивності організму, а також за умов супутніх соматичних захворювань [6-8]. Основним етіологічним чинником альвеоліту є мікробний – вогнище інфекції, що розташоване в періапікальних тканинах, чи зубний наліт, який знаходиться в пришийковій ділянці [9-11].

Тому дослідження, спрямоване на пошук нових методів профілактики та лікування ускладнень після операції видалення зуба за ортодонтичними показаннями є актуальним, перспективним та ефективним кроком щодо поліпшення надання стоматологічної допомоги дітям.

Зв'язок роботи з науковими програмами, планами, темами. Дисертаційна робота виконана в межах науково-дослідної роботи кафедри стоматології дитячого віку Буковинського державного медичного університету на тему «Розробка методів профілактики та лікування основних стоматологічних захворювань у дітей з урахуванням чинників ризику їх розвитку» (ДР № 0121U110122). Здобувачка є співвиконавцем двох розділів цієї теми.

Мета дослідження: підвищити ефективність профілактики та лікування ускладнень після операції видалення зуба за ортодонтичними показаннями шляхом корекції мікробіоценозу та захисних реакцій ротової порожнини дітей на основі клініко-лабораторних досліджень.

Завдання дослідження:

1. Клінічно охарактеризувати ускладнення, що виникають у дітей після операції видалення зуба за ортодонтичними показаннями. Проаналізувати причини їхнього виникнення.
2. Оцінити стоматологічний статус, у тому числі стан гігієни ротової порожнини дітей, яким показана операція видалення зуба.
3. Дослідити стан мікробіоценозу ротової порожнини дітей перед операцією видалення зуба.
4. Проаналізувати стан чинників захисту ротової порожнини дітей перед операцією видалення зуба.
5. Патогенетично обґрунтувати та розробити метод профілактики та лікування альвеоліту в дітей на хірургічному етапі лікування ортодонтичної патології.

6. Вивчити динаміку змін клінічних та досліджуваних лабораторних показників під впливом розробленого лікувально-профілактичного комплексу.

Об'єкт дослідження – стоматологічний статус дітей під час ортодонтичного лікування.

Предмет дослідження – клініко-лабораторне обґрунтування методів профілактики та лікування ускладнень після операції видалення зуба за ортодонтичними показаннями в дітей.

Методи дослідження: клінічні – для оцінки стану тканин щелепно-лицевої ділянки ортодонтичних пацієнтів, вивчення ефективності запропонованих лікувально-профілактичних заходів; мікробіологічні – для вивчення кількісного та якісного складу мікрофлори ротової порожнини; біохімічні – для визначення вмісту дієнових кон'югатів (ДК), малонового альдегіду (МА), активності каталази, супероксиддисмутази (СОД), глутатіоредуктази (ГР), глутатіонпероксидази (ГП), рівня HS-груп та відновленого глутатіону (Г-SH) ротової рідини; імунологічні – для вивчення рівня лізоциму, секреторного імуноглобуліну А (sIgA), імуноглобуліну А (IgA), імуноглобуліну G (IgG), інтерлейкіну 1β (IL-1β) та інтерлейкіну 4 (IL-4); статистичні – для обробки результатів дослідження.

Наукова новизна одержаних результатів. У роботі доповнено наукові дані щодо місцевих та загальних чинників ризику розвитку ускладнень у дітей після операції видалення зуба за ортодонтичними показаннями.

Уперше проведено детальний аналіз стану мікрофлори ротової порожнини, прооксидантно-антиоксидантної системи та захисних компонентів ротової рідини дітей на хірургічному етапі ортодонтичного лікування. Установлено, що в пацієнтів, які мають ускладнення після екстракції зуба, відсоток умовно-патогенних та патогенних мікроорганізмів є в 1,68-2,83 раза більшим, аніж у випадку перебігу післяопераційного періоду без ускладнень. Виявлено сильну та середню пряму кореляційну залежність

мікробіологічних показників від стану гігієни ротової порожнини, зокрема загального мікробного числа та індексу Грін-Вермільона (r=0,63, p<0,05)-(r=0,72, p<0,05) й індексу Сілнес-Лое (r=0,51, p<0,05)-(r=0,60, p<0,05).

Уперше встановлено прогностичні діагностичні критерії розвитку постекстракційних ускладнень, які базуються на імунологічних показниках: активності лізоциму нижче (30,65±2,08) од/л, рівня sIgA нижче (0,35±0,02) г/л, рівня IgA вище (0,23±0,02) г/л, рівня IgG вище (0,38±0,03) г/л, вмісту IL-1β вище (74,51±4,66) пг/мл та показниках прооксидантно-антиоксидантної системи: концентрації МА вище (215,35±18,26) мкмоль/мг білка, ДК – вище (1,12±0,09) нмоль/мг білка, активності каталази нижче (4,13±0,38) мкмоль/хв^{x}мг білка, СОД – нижче (0,59±0,03) ОД/хв^{x}мг білка, рівня HS-груп більше (83,25±5,04) нмоль/мл, Г-SH – менше (49,13±3,62) пмоль/л, активності ГП вище (750,71±34,06) нмоль/хв×мг білка, ГР – нижче (15,40±1,08) нмоль/хв×мг білка.

На підставі лабораторних досліджень обґрунтовано та вперше розроблено спосіб профілактики та лікування ускладнень після операції видалення зуба за ортодонтичними показаннями, що включає фармакологічну композицію вітамінно-мінерального, імуномодулюючого та пробіотичного препаратів.

Практичне значення одержаних результатів. Практична значимість роботи визначається обґрунтуванням та розробкою нових способів діагностики та лікування, які базуються на результатах клініко-лабораторних досліджень.

Розроблено та впроваджено в практику спосіб ранньої діагностики одонтогенних запальних процесів у дітей, що ґрунтується на аналізі показників імунної ланки ротової рідини пацієнтів, зокрема оцінці рівня імуноглобулінів та цитокінового статусу (патент України на корисну модель № 136241), який дозволяє виявити предиктори розвитку запального процесу в тканинах щелепно-лицевої ділянки на етапах хірургічного лікування.

Патогенетично обґрунтовано спосіб лікування та профілактики одонтогенних запальних процесів, який включає медикаментозний супровід із корекцією макро- та мікроелементного забезпечення організму дитини, впливом на імунні механізми захисту та нормалізацією мікробного пейзажу ротової порожнини (патент України на корисну модель № 136240). Установлена його висока клінічна ефективність.

Впровадження результатів дослідження. Результати наукового дослідження впроваджені в лікувальний процес закладів охорони здоров'я: ДУ «Інститут стоматології та щелепно-лицевої хірургії Національної академії медичних наук», Медичного центру Дніпровського державного медичного університету, Вінницького МКП «Медичний стоматологічний центр», Центру стоматології Університетської клініки Івано-Франківського національного медичного університету, КНП «Тернопільська стоматологічна поліклініка» Тернопільської міської ради, КНП «Міська дитяча стоматологічна поліклініка» та «Міська стоматологічна поліклініка» Чернівецької міської ради, ОКНП «Чернівецький обласний стоматологічний центр», ОКНП «Чернівецька обласна клінічна лікарня», Навчально-лікувального центру «Університетська клініка» Буковинського державного медичного університету, Центральних районних лікарень Кіцманського, Заставнівського і Хотинського районів Чернівецької області.

Теоретичні положення та практичні рекомендації дисертаційної роботи впроваджені в навчальний процес на кафедрах терапевтичної стоматології та стоматології дитячого віку Буковинського державного медичного університету; кафедрі дитячої стоматології Івано-Франківського національного медичного університету; кафедрі дитячої стоматології Тернопільського національного медичного університету ім. ІЯ Горбачевського, кафедрі хірургічної стоматології, імплантології та пародонтології Дніпровського державного медичного університету, кафедрі хірургічної стоматології та щелепно-лицевої хірургії Вінницького національного медичного університету ім. МІ Пирогова, кафедрі хірургічної

стоматології та щелепно-лицевої хірургії з пластичною та реконструктивною хірургією голови та шиї Полтавського державного медичного університету.

Особистий внесок здобувача. Дисертація є самостійним науковим дослідженням. Авторкою визначено напрямок роботи, сформульовано мету та завдання дослідження, проведено інформаційно-патентний пошук, відібрано і проаналізовано наукову література за темою дисертації, самостійно проведені всі клінічні обстеження, що задокументовано в первинній документації. Здобувачкою самостійно написані усі розділи дисертації, узагальнено та проаналізовано отримані результати, проведена їх статистична обробка. Постановку наукового завдання, формулювання ідеї роботи та висновків дисертантка здійснила разом із науковим керівником.

Авторка самостійно та за співавторства підготовила наукові публікації. У цих працях їй належить фактичний матеріал і основний творчий доробок. Ідеї та розробки співавторів наукових праць у дисертаційній роботі не використовувалися.

Апробація роботи. Основні наукові положення та результати досліджень оприлюднені на наукових форумах різних рівнів: науково-практичній конференції з міжнародною участю «Взаємоінтеграція теорії та практики в сучасній стоматології» (15-16 травня, 2019; Чернівці); науково-практичній конференції з міжнародною участю «Ternopil Dental Summit» (23-24 травня, 2019; Тернопіль); науково-практичній конференції з міжнародною участю «Сучасні аспекти теоретичної та практичної стоматології» (4-5 травня, 2020; Чернівці); науково-практичній конференції з міжнародною участю «Сучасні методи діагностики, профілактики та лікування основних стоматологічних захворювань» (17-18 вересня, 2021; Одеса); всеукраїнській міждисциплінарній науково-практичній конференції з міжнародною участю «УМСА – століття інноваційних напрямків та наукових досягнень (до 100-річчя від дня заснування УМСА)» (8 жовтня, 2021; Полтава); 103-й підсумковій науковій конференції професорсько-викладацького складу Буковинського державного медичного університету (лютий, 2022; Чернівці).

Публікації. За матеріалами дисертації опубліковано 15 друкованих праць, у тому числі 6 статей у фахових виданнях (у тому числі 1 – у журналі, що цитується в наукометричній базі Scopus, 1 – у закордонному виданні), 7 тез доповідей у матеріалах наукових форумів, одержано 2 патенти України на корисну модель.

Обсяг і структура роботи. Дисертація викладена на 242 сторінках (164 сторінки основного тексту), складається з анотацій українською та англійською мовами, списку публікацій здобувача, вступу, огляду літератури, матеріалів і методів дослідження, 3-х розділів власних досліджень, аналізу та узагальнення результатів дослідження, висновків, практичних рекомендацій, списку використаних літературних джерел (270 джерел, із них 257 – латиницею) та додатків. Робота містить 39 таблиць, ілюстрована 38 рисунками.

РОЗДІЛ 1
ХІРУРГІЧНИЙ ЕТАП ЛІКУВАННЯ В КОМПЛЕКСІ ОРТОДОНТИЧНОЇ ДОПОМОГИ (ОГЛЯД ЛІТЕРАТУРИ)

1.1. Зубощелепові аномалії та деформації: етіологія, клінічний перебіг, методи лікування

За статистичними даними ВООЗ саме зубощелепна патологія набула сьогодні найбільшої актуальності серед проблем сучасної стоматології. Аномалії зубощелепної системи займають одне з перших місць серед захворювань щелепно-лицевої ділянки та за даним різних авторів у дітей від 3 до 16 років сягають 75 % [12-21]. Наявність зубощелепних аномалій призводить до значних морфологічних, функціональних та естетичних порушень, які своєю чергою призводять до порушення психіки ортодонтичних пацієнтів [20, 22-27]. Висока поширеність зубощелепної патології в Україні робить ортодонтію соціально значущою і потребує великого обсягу лікарської допомоги. Успішне лікування хворих з зубощелепно-лицевими аномаліями та деформаціями залежить від правильного і вмілого обстеження пацієнта [16, 23, 27-30]. Грамотне обстеження ортодонтичного хворого дає можливість правильно поставити діагноз захворювання і вибрати найбільш ефективний метод лікування, враховуючи вік хворого, його місце проживання та характер аномалії [23, 31-33].

Високі естетичні вимоги сучасного суспільства змушують пацієнтів вдаватися до ортодонтичного лікування [34, 35]. Орієнтація на естетичну стоматологію є надзвичайно важливою, її принципи визначають вибір оптимальних терапевтичних рішень, узгоджених як зі стоматологом, так і з пацієнтом. Клінічні дослідження у поєднанні з комп'ютерним аналізом показали, що існує естетична відповідність між рисами обличчя та зубів, а

також подібність між площинами обличчя та плоскою поверхнею зубів, що є надзвичайно важливим аспектом в оцінці естетичного ортодонтичного лікування. Зубо-щелепні аномалії через фізіологічні та функціональні порушення, які вони викликають, впливаючи на здоров'я ротової порожнини, мають численні психосоціальні наслідки [16, 19, 24, 25, 36-39].

Методи лікування зубощелепних аномалій і деформацій дуже різноманітні. Вибір їх залежить від віку дитини, причини деформації, клінічної форми та ступеня вираженості аномалії, розвитку зубів і щелеп, а також від загального стану дитини й інших чинників [17, 19, 40-45]. Всі методи лікування діляться на: профілактичні, апаратурні, комбіновані (з використанням фізіотерапевтичних, хірургічних методів інтенсифікації), хірургічні, протетичні [46, 47].

Запобігти виникненню зубощелепних аномалій і деформацій можна лише шляхом своєчасного усунення причин, які їх викликають або сприяють виникненню. Запобігти захворюванням зубощелепного апарату, у тому числі аномалій прикусу, здійснюється як загальними, так і місцевими заходами [13, 31].

По суті ортодонтія – це досить молодий розділ сучасної стоматології, що постійно розвивається. Проте багато стоматологів стверджують, що основи ортодонтії починаються з глибокої давнини. Сучасна ортодонтія – це використання методів, які відрізняються від традиційних методів стоматології [32, 48].

Пік свого розвитку ортодонтія отримала наприкінці двадцятого століття. І саме тоді ж було розроблено спеціальне програмне забезпечення, яке дозволяє проводити аналізи та дослідження на найвищому рівні. Нині в ортодонтії існує поняття, як індивідуальна оптимальна норма. Саме до неї прагнуть фахівці ортодонтії у своїй роботі. І це поняття враховує естетичні, здорові та функціональні аспекти [16, 39].

Відомий клініцист СП Боткін говорив: «Хворобі легше запобігти, ніж її лікувати».

Нинішня посилена зацікавленість ортодонтичною хірургією пов’язана із сучасними потребами та вимогами пацієнтів до повноцінного відновлення естетики та функції зубощелепної системи [36]. Саме ортодонтична хірургія охоплює весь спектр хірургічних втручань, необхідних для підготовки порожнини рота до ортодонтичного лікування: френулопластику, вестибулопластику, видалення ретенованих та дистопованих зубів, надкомплектних зубів, фолікулярних і радикулярних кіст за показаннями [39, 49, 50]. Під час ортодонтичного лікування в окремих випадках виникає необхідність створення додаткової опори (анкоража) для переміщення зубів, для чого використовують ортодонтичні мініімплантати [51]. Саме контроль за процесами регенерації дозволяє отримати прогнозовані якісні результати лікування, знизити ризик можливих ранніх та пізніх ускладнень завдяки бажаному перебігу ранового процесу та формування рубців. Протягом тривалого відновлювального періоду необхідно зберігати гігієну порожнини рота в належному стані [36, 52].

Клінічні випадки помірної та важкої скупченості зубів часто потребують видалення окремих постійних зубів для створення місця і переміщення та вирівнювання інтактних аномалійно розташованих [53-56, 106], а треті моляри багато авторів вважають «непотрібними» та наполягають на їх екстракції чи гермектомії для профілактики скупчення зубів. За даними статистичного аналізу архівного матеріалу оперативних втручань, виконаних співробітниками кафедри пропедевтики хірургічної стоматології Української медичної стоматологічної академії, найбільший відсоток від загальної кількості складають ортодонтичні показання (44 %), серед яких привертає на себе увагу той факт, що з кожним роком спостерігається тенденція до постійного зростання відсотку операцій з приводу дистопії та ретенції постійних зубів [57-62, 94]. Однак, слід зазначити, що хірургічне втручання з приводу видалення третіх нижніх молярів є досить складною операцією, може мати різноманітні ускладнення та потребує індивідуального підходу [63-65, 95].

При підготовці та проведенні ортодонтичного лікування лікарю-стоматологу-хірургу досить часто доводиться визначати місцеві показання до видалення зуба при інтактному зубному ряді: ретеновані, дистоповані, надкомплеткні зуби, наявність патологічних процесів (кісткова деструкція, кіста та ін.), естетичні порушення, що викликані атипово розміщеним зубом та неможливістю ортодонтичного (ортопедичного) виправлення його положення, видалення премолярів при ортодонтичному зміщенні фронтальних груп зубів [63-65, 94, 105].

Показання до видалення зуба можна умовно поділити на загальні та місцеві. До загальних показань відносять хроніосепсис та хронічну одонтогенну інтоксикацію, що виникла внаслідок поширення інфекції з вогнища запалення.

Успішність ортодонтичного лікування пацієнтів досить часто залежить від тісної взаємодії лікаря-стоматолога-ортодонта і лікаря-стоматолога-хірурга [63, 66-68, 75, 106]. Комплексний підхід, що включає ортодонтичне лікування зубощелепних аномалій в поєднанні із застосуванням сучасних хірургічних методик дозволяє швидше усунути вади та забезпечити кращу стабільність досягнутих результатів [69-74, 95].

1.2. Причини розвитку та клінічний перебіг альвеоліту

Операція видалення зуба може супроводжуватися цілим рядом ускладнень, навіть тоді, коли видалення проводить за ортодонтичними показами [76-78]. Альвеоліт найпоширеніше ускладнення. Становить 1-35 % від всіх ускладнень амбулаторної хірургічної стоматології. Кроуфорд Лонг – американський лікар і фармацевт, вперше дав визначення такому постекстракційному ускладненню, як альвеоліт і назвав його синонімом «альвеолярний остеоїт» [79-81]. Окрім таких визначень цього патологічного процесу в літературі можливо знайти інші: «суха лунка», «післяекстракційний альвеолоневрит», «луночковий післяопераційний біль»,

«остеомієліт лунки» [81-83]. За даними літературних джерел інфекційно-запальний процес лунки зуба під час простих, типових екстракцій зубів складає 2-28 % [84]. Визначаючи відсотки патологічного процесу в лунці зуба під час атипового видалення з приводу ретенції третіх молярів нижньої щелепи цей показник становить 33 %. Розвиток альвеоліту на верхній щелепі складає 24,2 %, на нижній понад 75 % [79 85, 86, 107]. Аналіз літератури вказує на велику кількість етіологічних чинників, які можуть спровокувати запальний процес альвеоліт [78, 81, 82, 87-89].

Цей інфекційно-запальний процес характеризується вираженим больовим синдромом, частковою або повною відсутністю кров'яного згустку [76, 90, 91]. У нормі після екстракції зуба в його лунці формується кров'яний згусток. Він вкриває дно і стінки альвеоли, виконуючи бар'єрну та захисну функцію. Розрізняють альвеоліти гострі та хронічні. Перші ознаки розвитку гострого альвеоліту можна спостерігати вже на 2-3-й день після видалення зуба. Лунка зуба не має кров'яного згустку, її ще називають «суха альвеола» (dry socket) [78, 81, 92]. Домінантним симптомом гострої стадії альвеоліту, є безперервний біль, який не вщухає. При локалізації на нижній щелепі біль може поширюватися на вухо і скроню. Пацієнти можуть вказувати на неприємний запах з роту. Екстракційна рана відкрита, край альвеоли позбавлений м'якої тканини, стінки вкриті сірим нальотом. Біль іррадіює в здорові зуби, які при перкусії можуть бути чутливі. Це пов'язано з тим, що їх періодонт знаходиться в зоні запалення. Гострий альвеоліт може бути серозний або гнійно-некротичний. У першому випадку лунка видаленого зуба відкрита, слизова оболонка навколо гіперемійована, набрякла і болюча. При гнійно-некротичному альвеоліті в лунці зуба чітко виявляється некротизований кров'яний згусток [76, 92]. Тривалість гострого періоду альвеоліту 7 днів. При відповідному лікуванні хвороба стихає і настає одужання.

Невиліковний гострий альвеоліт через 2-3 тижні переходить у хронічну форму і може супроводжуватися грануляційними розростаннями в лунці видаленого зуба [93].

Домінантним симптомом у хронічній стадії є поява патологічної грануляційної тканини. Між краями рани грануляційна тканина часто розростається і при тиску на неї з грануляцій може виділятися рідкий гнійний ексудат. В інших випадках краї рани стикаються між собою, і на яснах можливо спостерігати ущільнення, що складається з грануляційної тканини [92, 93].

Частота інфекційно-запальних ускладнень після екстракції зуба також залежить від статі. У жінок це ускладнення зустрічається у 57 %, а у чоловіків у 42,9%, враховуючи що на фібриноліз кров'яного згустку впливають жіночі гормони, які прискорюють лізис [97, 98].

Є ряд факторів, які призводять до розвитку альвеолітів. До першого відносять травматичність. Будь-яке хірургічне втручання (екстракція зуба не є виключенням) супроводжується травматизацією тканин [77, 86, 99]. Особливе місце у даному факторі належить третім молярам, так званим зубам мудрості, а саме атипове видалення внаслідок ретенції чи дистопії. Операція видалення таких зубів складна, травматична і може призвести до постекстракційних ускладнень з більшою ймовірністю ніж типове видалення [93, 76, 100, 132].

На розвиток ускладнень впливає тривалість оперативного втручання. Навіть досвідчений хірург-стоматолог не завжди може спрогнозувати хід самої операції і часовий проміжок, особливо якщо це атипове видалення зуба [101, 78]. За даними літературних джерел до етіологічних чинників відноситься також використання анестетиків із вазоконстрикторами, які спричиняють затяжний спазм кровоносних судин, що призводить до збільшення часу утворення кров'яного згустку в лунці видаленого зуба [90, 102-104].

В окрему ланку факторів слід віднести хронічні захворювання пацієнтів. У хворих на цукровий діабет місцевий запальний процес лунки зуба супроводжується яскравою картиною і достатньо тривалим репаративним процесом. В зоні ризику розвитку альвеоліту пацієнти з захворюваннями, які супроводжуються порушенням згортання крові, тому що тривалість кровотечі після екстракції зуба також впливає на утворення згустку крові в лунці видаленого зуба [108-114].

Неможливо не зазначити такий етіологічний фактор, як не дотримання пацієнтом рекомендацій лікаря-стоматолога-хірурга. А саме: не вживати сильно гарячої їжі та напоїв, не полоскати порожнину рота, уникнути активної фізичної роботи в день операції видалення зуба. Ці дії зі сторони пацієнта можуть спровокувати підвищення артеріального тиску чим викликати повторну кровотечу з лунки зуба, що може призвести до часткового або повного руйнування згустку крові, яким заповнена лунка видаленого зуба [86, 115].

Аналізуючи літературні джерела слід зазначити дуже важливий етіологічний чинник, яким є патогенна мікрофлора лунки видаленого зуба. Для кожної нозологічної групи захворювання порожнини рота існує своя мікрофлора. Ротова порожнина має неоднорідне середовище для мікробної колонізації, існують різноманітні середовища проживання, включаючи поверхні слизової оболонки (наприклад, губи, щоки, піднебіння та язик). Властивості цих місць проживання змінюються протягом життя людини [116].

Мікробний склад одонтогенного запалення найчастіше визначається мікробіотою патологічного процесу, також можливе потрапляння мікроорганізмів у лунку видаленого зуба, тих, які можуть знаходитися в складі мікробіоти порожнини рота, при недотриманні гігієни ротової порожнини та несанованої порожнини рота пацієнта. Запальна реакція в періапікальних тканинах викликається мікробною флорою кореневих каналів, особливо при не якісному ендодонтичному лікуванні зубів, коли

мікроорганізми виходять за верхівку кореня зуба тим самим формують осередок запалення даної ділянки. Враховуючи той факт, що мікробіота яка притаманна даним захворюванням після екстракції може залишатися в альвеолі видаленого зуба, чим спровокувати або підсилити запальний процес, тим самим спричинити постекстракційне ускладнення – альвеоліт [117-121].

За літературними джерелами, при мікробіологічному дослідженні альвеоли після екстракції зуба з приводу альвеоліту в ній виявили достатньо різноманітну мікробіоту і частіше знаходились в асоціації: α гемолітичні стрептококи виявляли у 75 % випадках, β-гемолітичні стрептококи виявляли у 30,8 %, *Enterococcus spp*. у 11,5 %, *S.aureus* у 5,8 %, *S. epidermidis* у 7,7 %, *S. haemolyticus* у 13,5 %, *Corynebacterium spp*. у 23,1 %, *E. coli* у 7,7 %, *C. albicans* у 26,9 % [122-125]. Інші літературні джерела наголошують на присутності таких мікроорганізмів, як *Tannerella forsythia* і *Treponema denticola* [126]. Така мікробіота альвеоли характерна для пацієнтів молодого та середнього віку після не якісного ендодонтичного лікування зубів. Бактерії роду *Actinomyces* в асоціації з бактеріями роду *Propionibacterium* також колонізують періапікальні тканини зуба [127]. Дослідники виявляли в періапікальних ділянках: *Fusobacterium nucleatum*, *Porphyromonas endodontalis*, *Peptostreptococcus micros*, *Campylobacter rectus, Prevotella intermedia, Enterococcus faecalis*, чим і пояснюється наявність цих бактерій в лунці видаленого зуба при інфекційно-запальних ускладненнях, а саме альвеолітах [128-130]. Таким чином склад мікробіоти, кількість бактерій в кореневих каналах та періапікальних тканинах, їх вірулентність, а також реакція організму впливають на розвиток інфекційно-запальних ускладнень [131].

1.3. Характеристика мікрофлори ротової порожнини

Ротова порожнина за щільністю мікробіоти посідає друге місце після кількісного складу мікробіоти в порожнині товстої кишки. Вона є

унікальною екологічною системою для найрізноманітніших мікроорганізмів як для автохтонної облігатної і факультативної, так і для алохтонної мікробіоти [133-135]. Наявність харчових ресурсів, постійне вологе середовище, оптимальний pH і температура створюють оптимальні умови для адгезії, колонізації, росту і розмноженню мікробних видів, кількість яких досягає понад 500 таксонів [136].

Вважається, що в нормі співвідношення анаеробних і аеробних мікроорганізмів у порожнині рота становить 10:1. Бактерії з анаеробним типом дихання становлять близько 75 % всієї бактеріальної флори [133, 137]. За певних обставин дисбаланс між нормальною флорою ротової порожнини і патогенною може призвести до зміни співвідношення коменсалізму до паразитизму, збільшення кількості умовно-патогенних мікроорганізмів, їх інвазія в більш глибокі тканини, що призводить до розвитку захворювань [134, 138, 139]. Патологічні зміни в слизовій оболонці порожнини рота та пародонту є результатом інвазії патогенів (наприклад, *Porphyromonas gingivalis або Fusobacterium nucleatum*) [137, 140]. Їх проникнення в сполучну тканину викликає імунітет-відповіді, які відіграють ключову роль у розвитку та прогресуванні захворювання, особливо в пацієнтів з ослабленим імунітетом [141].

Велика кількість умовно-патогених мікроорганізмів зі складу нормальної мікробіоти відіграє суттєву роль в етіології та патогенезі захворювань слизової оболонки ротової порожнини, карієсу, пародонта тощо [136, 138].

Наявність каріозних порожнин, ясенних кишень сприяє персистенції патогенних та умовно – патогенних мікроорганізмів і зумовлює високу частоту формування вогнищ хронічної інфекції з можливістю подальшої алергізації організму і розвитку автоімунної патології [133, 136].

Початкова дата ідентифікації бактерій ротової порожнини відноситься до 1680 року, коли Антоні ван Левенгук помітив, описав і виділив мікроорганізми із зубного нальоту за допомогою примітивного мікроскопа.

Він намалював помічених мікробів – ці малюнки представляли найчисленніші бактерії, знайдені в ротовій порожнині, включаючи веретеноподібні бактерії, спірохети та коки [142].

Більшість бактерій ротової порожнини є анаеробними, які загинули на повітрі і вважаються вибагливими мікробами. Це було визнано дослідниками того часу. Великий прогрес в анаеробній культурі був досягнутий у 1960 році та вперше його використав SS Socransky [143].

Цей винахід покращив анаеробні методи культивування мікрофлори ротової порожнини. Пристрасний дантист ВД Міллер довго вчився в лабораторії Роберта Коха, намагаючись виявити мікроорганізми, що викликають карієс та інші захворювання ротової порожнини. Він опублікував своє дослідження в 1980 році в книзі «Мікроорганізми ротової порожнини» де запропонував хіміопаразитарну теорію.

За даними різних сучасних дослідників [144] в порожнині рота налічується від 700 до 1000 видів бактерій. Однак, мікрофлора надзвичайно різноманітна через наявність у порожнині рота різних зон з унікальними та привабливими умовами для їхньої вегетації, наприклад, ділянки слизової оболонки із відсутністю та, навпаки, здатністю до зроговіння, ділянки із різним ступенем надходження до них кисню, тверді тканини зубів і, нарешті, рідке середовище – ротова рідина.

Різноманітність мікрофлори порожнини рота безпосередньо залежить від значної кількості чинників, що модифікують, серед яких можуть бути не тільки особливості гігієни порожнини рота та стан слиновиділення, а й харчові уподобання, стан психоемоційної сфери, місцевого й загального імунітету, час доби тощо [133]. Склад мікроорганізмів порожнини рота збігається у різних осіб не більше як у 40-50 % випадків. Решту мікроорганізмів відрізняє унікальність й нестабільність видового складу [144]. Унікальність мікрофлори, в тому числі й порожнини рота, певним чином пов’язана також із регіоном проживання людини, тому перенесення відомостей або закономірностей на будь-яку популяцію є неможливим [133].

Наприкінці XX століття група дослідників на чолі із SS Socransky (1998) займалася ідентифікацією та дослідженням лише 50 видів мікроорганізмів. А сьогодні база даних людського мікробіому налічує вже 645 таксонів, але лише 50 % з них є названими, 16 % – неназвані культивовані мікроорганізми, а 34 % – некультивовані філотипи. Дані багатьох дослідників вказують на безпосередній зв'язок певних видів бактерій або філотипів з різними захворюваннями порожнини рота [133, 145]. Але значно менше інформації щодо бактеріального спектра санованої ротової порожнини. Так, D Mager et al. встановили суттєві відмінності у бактеріальних профілях 40 видів мікроорганізмів, що вегетують на м’яких та твердих тканинах порожнини рота у здорових осіб [144].

Склад мікробіоти ротової порожнини непостійний і змінюється з віком. На ранніх етапах життя людини, тобто у новонароджених і немовлят, склад оральної мікробіоти не відрізняється різноманітністю: її першими колонізаторами є мікроорганізми від матері. Подальші зміни в складі мікробіоти ротової порожнини відбуваються з появою перших молочних зубів, при зміні споживаної їжі та при гігієні порожнини рота збільшується. Домінантними мікроорганізмами в ротовій порожнині є *Streptococcus mutans*, *Fusobacterium sp. i Tenericutes sp.* Коли молочний прикус змінюється на змішаний чи постійний, відбувається збільшення диференціювання мікробіоти ротової порожнини та розвиток специфічного набору мікроорганізмів, що живуть в організмі [138, 146-147].

Кожна ділянка ротової порожнини колонізована різними видами мікроорганізмів. Мікробіота язика, глотки та мигдаликів, твердих тканин зубів, зубоясеневого з’єднання різна [148].

Слизова оболонка щік, тверде та м’яке піднебіння і навіть присінок рота колонізовані окремими популяціями мікробіоти. Окремі види бактерій змішуються всередині ротової порожнини і найбільш поширеними є *Streptococcus, Gemella, Granulicatella, Neisseria ma Prevotella* [149]. Однак є ділянки, де виявляють певні види бактерій. Це трепонеми зазвичай

групуються в ясенній щілині, види *Rothia* зазвичай колонізують на поверхні язика або зубів *Streptococcus salivarius* переважно колонізує язик, і *Simonsiella* колонізує лише тверде піднебіння. Однак у деяких випадках *Streptococcus mutans* не виявляється при карієсі зубів [149-152].

Внаслідок втрати мікробного різноманіття та занепаду коменсальних мікроорганізмів у ротовій порожнині відбувається розширення патогенних мікробів [153-157].

Умови для виходу мікрофлори за межі властивої їй в організмі екологічної ніші можуть бути місцевими, чисто механічними або загальними, пов'язаними з порушенням регуляції та резистентності організму. До місцевих умов відносять: травму слизової оболонки порожнини рота, видалення зуба, інші оперативні втручання, некроз тканини, пункції, ендоскопії, розпад пухлини і т. д. Зниження природної резистентності організму може бути пов’язано з крововтратою, голодуванням, переохолодженням, перевтомою, місцевим порушенням кровообігу. Останнім часом цей перелік поповнений несприятливим впливом на імунітет оперативних втручань, травм і опіків, застосуванням імунодепресантів, цитостатиків, антибіотиків і глюкокортикоїдів [133].

Хірургічні інфекції тепер все частіше виникають на тлі захворювань на злоякісні пухлини, цукровий діабет, при променевій терапії, лейкопенії, гіпогамаглобулінемії та ін.

Усі вищевказані причини, порушуючи протимікробний імунітет, сприяють розвитку ендогенних інфекцій, особливо в лікувальних установах, де від зовнішньої (транзиторної) мікрофлори пацієнт захищений асептичним режимом стаціонару [137].

Як головні умови для розвитку неспорових анаеробів на місці проникнення в тканину необхідні негативний окислювально-відновний потенціал середовища і наявність чинників росту. Ці умови можуть існувати до потрапляння мікроорганізмів у тканини (наприклад, при цукровому діабеті парціальний тиск кисню в м'язах і підшкірній клітковині на 40 %

нижчий за норму; низький тиск спостерігається у відмерлих тканинах, при ішемії, спазмі судин або їх здавлюванні), а можуть і створюватися в ході самої інвазії [137]. Особливе місце в патогенезі інфекцій, що спричиняються анаеробами, займає їх симбіоз між собою або анаеробів з аеробними мікроорганізмами. В основному це пов'язано з поглинанням вільного кисню в тканинах аеробами і тим, що аероби синтезують особливі речовини (фактори росту), що сприяють росту анаеробів. У патогенезі одонтогенних інфекцій велике значення надають наявності хронічних запальних вогнищ у порожнині рота [158, 159].

Для гострих одонтогенних запальних захворювань характерна наявність неспороутворюючих анаеробних бактерій (бактероїди, фузобактерії, пептококи, пептострептококи, рідше актиноміцети), а також стрептококів. При хронічних одонтогенних запаленнях виділяють асоціації облігатних анаеробних бактерій з факультативно-анаеробними (стафілококи, стрептококи). Для неодонтогенних запальних процесів характерне переважання стафілококів, стрептококів, рідше облігатних анаеробів. При цьому часто виділяються монокультури [137].

Відповідно до літературних даних ріст патогенних мікроорганізмів може бути пов'язаний з локальними вогнищами запалення в ротовій порожнині та системними захворюваннями також [153-157, 160].

Дослідження показали, що мікробіом ротової порожнини має вплив на загоєння рани [133]. У зв'язку з тим, що цей процес потребує взаємодії багатьох факторів, зміни, що порушують рівновагу в екосистемі ротової порожнини, додатково ускладнюють процес загоєння. Оральний дисбаланс може негативно вплинути на загоєння ран, особливо у пацієнтів із системними захворюваннями [161-164].

1.4. Сучасні методи лікування та профілактики альвеолітів

Проблема лікування та профілактики такого ускладнення, як альвеоліт залишається актуальною. Хірург-стоматолог проводить комплекс маніпуляцій, направлених на лікування даного постекстракційного ускладнення, відразу після звернення пацієнта починаючи з анестезії. Після проведеного знеболення [165] необхідно провести ревізію лунки зуба, видалити некротичні тканини, залишки кров'яного згустку та нальоту з подальшим промиванням теплими антисептичними розчинами та провести тампонаду лунки видаленого зуба.

До традиційного методу лікування альвеоліту відносять промивання лунки хлоргексидином та її тампонаду за допомогою йодоформного тампона [166]. Незважаючи на існування такого методу лікування, відбувається постійний пошук нових методів, та лікарських засобів для лікування постекстракційних інфекційно-запальних ускладнень. Пропонується використовувати різноманітні препарати для тампонади лунки зуба, а також різні антисептики, як самостійно, так і в комплексі [167].

За даними літератури в якості місцевого антисептичного препарату використовують хлоргексидин, але не тільки для промивання лунки зуба, як зазначено в традиційному методі [81, 167]. Хлоргексидин біглюконат є катіонним бігуанідом, що має аміногрупи клітинних білків. Він проникає у внутрішньоклітинні мембрани бактерій, перешкоджаючи споживанню кисню, що викликає зниження рівня АТФ і загибель клітин. Має бактерицидну дію відносно широкого спектра мікроорганізмів, включаючи грампозитивні та грамнегативні бактерії. Завдяки широкому спектру дії хлоргексидин знайшов своє застосування в стоматологічній практиці [167, 168].

Хлоргексидин доступний у вигляді гелю, аерозолю, рідини для полоскання та іригацій слизової оболонки порожнини рота.

Полоскання хлоргекседином, який має негайну бактерицидну та пролонговану бактеріостатичну дію, зменшує популяцію мікробів ротової порожнини [169]. Деякі автори наголошують на необхідності підтримувати гігієну порожнини рота за допомогою полоскань рота розчином хлоргексидину за кілька днів до запланованої екстракції зуба, а потім 3-5 днів після екстракції. Такі методи допомагають знизити ризик появи постекстракційних ускладнень [170-173].

За даним літературних джерел в деяких пацієнтів виникали побічні реакції на ополіскувач для ротової порожнини. Вони викликали зміну смаку, оніміння слизових ротової порожнини, фарбування зубних протезів, язика, ясен і реставрацій зубів, а також в окремих випадках розлади шлунково-кишкового тракту. Ці побічні реакції не спостерігалися у пацієнтів, які використовували біоадгезивний гель хлоргекседину. Повідомляється, що біоадгезивні властивості гелю забезпечують пряму та тривалу дію, тому, є ефективнішим при альвеоліті. [174, 175].

За літературним даними гелі на основі хлоргексидину, а також його розчин використовують при лікуванні альвеоліту, найчастіше третіх молярів нижньої щелепи. Тому, після видалення саме цих зубів відсоток інфекційно-запальних ускладнень дуже високий [167, 167, 172, 176, 177].

В стоматології та в загальній медицині широко застосовують потужний антисептик трийодметан (йодоформ, бетадин). Це жовта кристалічна речовина з сильним характерним запахом, практично нерозчинна у воді. У стоматології в ряді випадків, йодоформ застосовують для тампонади лунки після видалення зуба. Даний антисептик, як вже було описано вище, вже довгий час застосовують в традиційному методі лікування альвеоліту, а саме у вигляді рихлої тампонади лунки видаленого зуба [178-180]. В сучасній стоматології на основі йодоформу розроблені комбіновані пасти, які використовують для лікування та профілактики постекстракційних ускладнень, наприклад Alveogyl Cholisal та ін. Незважаючи на позитивний результат йодоформу при лікуванні інфекційно-запальних постекстракційних

ускладнень, слід звернути увагу на ймовірність його впливу на ендокринну систему, а також алергічні реакції, які можуть бути викликані в практичному використанні цього антисептику на амбулаторному прийомі [181, 182].

В хірургічній стоматології для лікування постекстракційних ускладнень використовують також пасти на основі оксид цинку та евгенолу [171]. Евгенол – основний компонент гвоздичної олії, потужний антисептик, дуже поширений в складі стоматологічних паст в ендодонтії, а також для лікування запальних процесів слизових оболонок язика та ясен. Незважаючи на позитивний вплив і тривалість застосування евгенолу, є інформація про його негативний вплив на організм людини, зокрема описана його цитотоксичність і гепатоксічність [183].

Для лікування ускладнень після видалення зуба можна застосувати плазму крові насичену тромбоцитами, що містить високу концентрацію факторів росту, які є ключовими елементами при загоєнні ран, особливо при регенерації кістки. Тому слід розглядати їх як ад'юванти в дентальній імплантології та при лікуванні сухої лунки. Для того, щоб з упевненістю стверджувати про переваги цих біоматеріалів як *in vivo*, так і *in vitro* необхідні подальші дослідження цих компонентів, але ці концентрати аутокрові викликали великий інтерес стосовно їх використання, як в медицині в цілому, так і в стоматології [184-186].

При запобіганні постекстракційних ускладнень або зменшення їхньої кількості, більшість науковців радять проводити профілактичні заходи. Для профілактики інфекційно-запальних ускладнень і відновлення мікробного біоценозу, в хірургічній стоматології науковцями рекомендовано застосовувати різні лікарські форми антибактеріальних засобів [4].

Деякі автори [187, 188] пропонують використовувати антибіотики у випадках профілактики місцевих та вогнищевих інфекцій, а також для лікування одонтогенних та неодонтогенних інфекцій. Антибіотики показані не при всіх одонтогенних інфекціях; їх не варто використовувати, коли джерело інфекції не видалено [189, 190, 191]. У такому випадку

рекомендують санацію та ендодонтичне лікування з подальшою системною антибіотикотерапією [192]. Крім того, практикуючі лікарі-стоматологи також повинні пам’ятати, що антибіотикопрофілактика показана за кількох конкретних умов: лікування одонтогенної інфекції, лікування неодонтогенної інфекції, профілактика вогнищевої інфекції, профілактика місцевої інфекції [193].

Призначаючи антибактеріальну терапію дітям, лікарям-стоматологам слід враховувати анатомо-фізіологічні відмінності між дітьми та дорослими, такі як кількість в організмі води та жирової тканини, зрілість імунної системи, рівень печінкових ферментів та ін. [189, 190, 194]. Стоматологи лікують дітей антибіотиками, щоб зменшити ризик бактеріємії, спричиненої стоматологічними інфекціями; однак антибіотикотерапія не повинна використовуватися як альтернативний метод для усунення джерела інфекції [195].

Крім того, глобальною проблемою є резистентність до антибіотиків через неправильне використання, призначення антибіотиків у невиправданому випадку та протягом занадто тривалого періоду. Тому лікарі-стоматологи повинні знати про правильний вибір антибіотиків і показання антибіотикотерапії дітям віком до 13 років [196].

У лікуванні інфекційно-запальних постекстракційних ускладнень використовують антибіотики широкого спектра дії. Але слід пам’ятати про величезну проблему медицини у всьому світі, яка має назву антибіотикорезистентність, враховуючи що одним з головних етіологічних факторів виникнення інфекційно-запального постекстракційного ускладнення є мікроорганізми [197, 198].

У післяопераційному періоді іноді рекомендують антибіотикотерапію, яка відповідає сучасним вимогам (антибіотики цефалоспоринового ряду, макроліди та лінкозаміди: кефзол, зінацеф, лінкоміцин) [199].

Амоксицилін є антибіотиком пеніцилінового ряду, який діє проти грамнегативної флори [200, 201]. Амоксицилін зазвичай вважається першою

лінією лікування у неалергічних пацієнтів [202]. Деякі практикуючі лікарі вважають за краще вводити комбінацію амоксициліну та метронідазолу або амоксициліну/клавуланату для лікування одонтогенної інфекції [203, 204].

Амоксицилін з клавулановою кислотою (ко-амоксиклав) є антибіотиком широкого спектру дії, який вважається другим антибіотиком за частотою призначення стоматологами [205]. У разі резистентності до амоксициліну пропонується призначення ко-амоксиклаву або метронідазолу [206]. Висока доза ко-амоксиклаву (875/125 мг кожні 8 годин або 2000/125 мг кожні 12 годин) є правильним вибором у випадках важких одонтогенних інфекцій Лікарі-стоматологи повинні знати, що препарат може призвести до деяких рівнів гепатотоксичності; крім того, він може змінити нормальну мікробіоту ротової порожнини та шлунково-кишкового тракту, викликаючи кандидоз або навіть інфекцію *Clostridium difficile* [207].

Ампіцилін класифікується як бета-лактамний антибіотик широкого спектру дії, який має бактерицидну дію. Антибактеріальна активність препарату переважно охоплює грампозитивні палички, але діє менш ефективно, ніж амоксицилін [208]. Крім того, ампіцилін діє переважно проти аеробних бактерій, і його можна призначати одночасно з метронідазолом для ефективнішої боротьби з анаеробними бактеріями одонтогенних інфекцій [209]. Засіб зазвичай використовується для пацієнтів, які не можуть приймати ліки перорально, а профілактична доза становить 2 мг в/в або внутрішньом'язово (в/м) за півгодини до процедури [210].

Цефалоспорини класифікуються як бета-лактамні антибіотики і можуть пригнічувати біосинтез клітинних стінок бактерій [203]. Цефалоспорини можуть діяти проти аеробних бактерій, а їх комбінація з метронідазолом може охоплювати як аеробні, так і анаеробні бактерії [209]. Цефалексин і цефазолін є одними з найбільш часто призначаються цефалоспоринів першого покоління в стоматологічній практиці. Цефалексин можна призначати пацієнтам з алергією на пеніцилін у дозі 2 г перорально за 1 годину до стоматологічних процедур. Цефазолін рекомендовано пацієнтам,

які мають алергію на пеніцилін і не можуть приймати ліки перорально, у дозі 1 г в/в або в/м за 30 хвилин до процедури [211]. Дослідження, які були проведені давніше, рекомендували не використовувати цефалоспорини пацієнтам з алергією на пеніцилін, тоді як новітні дослідження показали, що між пеніциліном та цефалоспоринами існує незначна перехресна активність [196]. У дослідженнях також зазначалося, що хоча цефалоспорини мають мало побічних ефектів і кращу антимікробну активність, амоксицилін все ще залишається препаратом вибору для лікування одонтогенних інфекцій [196, 212]. Пацієнти, які отримували лікування цефалоспоринами, могли мати більший ризик колонізації *Candida albicans* та дріжджів [213].

Метронідазол має бактерицидну дію і діє проти анаеробних мікроорганізмів, пригнічуючи синтез нуклеїнових кислот; засіб також виявив протипротозойну активність і не порушує захисну аеробну мікробіоту [184, 185]. Комбінований прийом амоксициліну та метронідазолу може охопити більшість бактерій ротової порожнини [178].

Лікарі-стоматологи повинні мати на увазі, що метронідазол може взаємодіяти з деякими агентами і виклдикати серйозні побічні ефекти: нудоту, блювоту та спазми в животі, судоми, анестезія або парестезія кінцівок [214].

Враховуючи побічну дію метронідазолу, його слід з обережністю застосувати в дитячій стоматологічній практиці [215].

Макроліди мають макроциклічне лактонне кільце, які є бактеріостатичними засобами, що пригнічують синтез білка; ці агенти мають модулятори трансляції, які діють проти бактеріальних рибосом [216-218]. Макроліди в основному діють проти бета-гемолітичних стрептококів [219]. Макроліди не слід призначати одночасно з кліндаміцином, оскільки вони мають однакову цільову точку та антагоністичні ефекти [218].

Азитроміцин є бактеріостатичним антибіотиком, який має велику дію проти грамнегативних патогенів і вважається найбезпечнішим серед макролідів [218, 220]. Препарат не пропонується як засіб першої лінії

лікування одонтогенних інфекцій і зазвичай призначається як альтернатива пацієнтам з алергією на пеніцилін [220, 221].

Дозування препарату становить 500 мг 1 раз на добу протягом трьох днів у разі терапевтичного призначення та 500 мг за 1 годину до прийому всередину у разі профілактичного прийому [196, 218, 220]. Поширені побічні ефекти азитроміцину включають нудоту, діарею та шлунково-кишкові розлади, тому його не слід призначати пацієнтам з алергією на еритроміцин [218, 220].

Кларитроміцин є антибіотиком широкого спектру дії, який вважається новим поколінням еритроміцину [222]. Кларитроміцин – це бактеріальний синтез білка, що пригнічує та регулює матричну металопротеїназу, яка може боротися з внутрішньоклітинними патогенами шляхом проникнення в клітини [223]. Вважається, що серед макролідів препарат має найбільшу дію проти анаеробних грампозитивних мікроорганізмів.

Лінкозаміди є бактеріостатичними засобами, які здебільшого борються з грампозитивними анаеробними патогенами, зв’язуючись із функціональним місцем бактеріальної рибосоми та обмежуючи синтез білка [224, 225]. Лінкоміцин та кліндаміцин – це препарати, які віднесені до групи лінкозамідних антибіотиків [226]. Дослідження показали, що кліндаміцин має більший ефект проти інфекцій у порівнянні з лінкоміцином [224]. Одночасне застосування лінкоміцину та еритроміцину не рекомендується, оскільки ці два препарати мають антагоністичний ефект [227]. У той час як серед лінкозамідів призначають кліндаміцин частіше, ніж інші антибіотики [225].

Кліндаміцин є бактеріостатичним антибіотиком широкого спектру дії, який охоплює як аеробні, так і анаеробні патогени. Препарат є лінкоміцином нового покоління, і він має відповідну дію проти кісткових, суглобових та одонтогенних інфекцій [228, 229]. Як показали попередні дослідження, майже 75 % усіх бактерій, що викликають одонтогенні інфекції, чутливі до препарату [230]. Кліндаміцин може бути призначений у разі стійких

інфекцій, оскільки він має більшу ефективність порівняно з пеніциліном та метронідазолом [228]. Засіб можна вводити внутрішньовенно або внутрішньовенно, перорально [231].

Останні дослідження показали, що кліндаміцин може знизити ризик сухості лунки після екстракції [232].

Найпоширенішими побічними ефектами кліндаміцину є блювота, нудота, діарея, екзантема, жовтяниця, гепатит, зниження рівня нейтрофілів, еозинофілія, агранулоцитоз, зміна кількості тромбоцитів у крові та псевдомембранозний коліт [233, 225].

Фторхінолони є бактерицидними антибіотиками широкого спектру дії, які в основному діють проти грамнегативних паличок, грампозитивних аеробних коків та анаеробних організмів, запобігаючи синтезу ДНК [234-237] . Фторхінолони зазвичай призначають при неодонтогенних інфекціях, таких як інфекції дихальних шляхів, сечостатевих шляхів, суглобів і кісток [235]. Ці препарати мають вищу здатність до проникнення в тканини в порівнянні з іншими антибіотиками, які зазвичай призначаються в стоматологічній практиці.

Побічні ефекти цього класу антибіотиків включають шлунково-кишкові реакції та ураження хрящів, суглобів, сухожиль та центральної нервової системи [238]. Фторхінолони не можна призначати дітям через можливість хондротоксичності при розвитку хряща та пацієнтам, які застосовують теофілін, оскільки це може призвести до серйозних ускладнень, наприклад, судом [236].

Ципрофлоксацин належить до другого покоління фторхінолонових антибіотиків і активний проти грампозитивних і грамнегативних патогенів [239]. Цей антибіотик показав чудову антибактеріальну дію, при цьому він мав мінімум побічних ефектів [218, 240, 241]. Препарат зазвичай призначають перорально в дозі 500 мг кожні 12 годин для лікування одонтогенних інфекцій [210]. Найпоширенішим побічним ефектом

ципрофлоксацину є шлунково-кишкові проблеми, включаючи нудоту, блювоту та діарею.

Моксифлоксацин є бактерицидним засобом широкого спектру дії та фторхінолонами четвертого покоління. Препарат діє проти аеробних, анаеробних, грампозитивних і грамнегативних бактерій і зазвичай призначається для контролю хронічного бронхіту, пневмонії, шкірних інфекцій і бактеріального синуситу [239, 242]. Попередні дослідження показали, що більшість бактеріальних популяцій, що виявляються при одонтогенних інфекціях, чутливі до моксифлоксацину [228].

Моксифлоксацин також можна вважати хорошим вибором для лікування одонтогенних та пародонтальних інфекцій, оскільки він має високу здатність проникати через пародонт та кісткову тканину [218, 243]. Більше того, його можна профілактично призначати пацієнтам з алергією на бета-лактами для запобігання бактеріємії [221]. Однак моксифлоксацин не використовується як лікування першої лінії через його високу ціну і зазвичай призначається, коли антибіотики першого ряду та хірургічні процедури не принесли результату [236, 244]. Ефективна доза препарату для боротьби з одонтогенними інфекціями становить 400 мг 1 раз на добу [236]. Головне занепокоєння полягає в тому, що препарат може вплинути на дозрівання хряща; отже, він не повинен бути у вагітних та підлітків [218].

Широке використання сучасного покоління антибіотиків призвело до розвитку антибіотикорезистентних штамів організмів [90]. Тому необхідно суворо застосовувати антибіотики лише там, де вони спеціально показані. Це підвищує відповідальність хірургів-стоматологів за точне використання антибіотиків дуже вибірково, де це показано, а не просто як рутинну профілактику [123].

Деякі дослідження щодо використання рідин для полоскання рота після екстракції (теплий фізіологічний розчин, перекис водню, хлоргексидин) та антибіотиків (тетрациклін, амоксицилін/клавуланова кислота, кліндаміцин,

метронідазол) повідомляють про зниження частоти виникнення альвеоліту [126, 174, 124].

Для профілактики альвеоліту після операції видалення зуба рекомендовано вибирати потрібний антибіотик за особливостями фармакодинаміки, фармакокінетики та спектром його дії [189, 190]. Після видалення зуба показання для профілактики із застосуванням антибіотиків рекомендують використовувати у двох випадках: у разі вірогідності високого ступеня розвитку післяопераційної інфекції та при вторинній (опортуністичній) інфекції, що розвивається на фоні обтяженого анамнезу і є безпосередньою загрозою для життя хворого. Крім того, вироблені загальні вимоги щодо вибору антибіотика, а саме: спектр дії антибіотика повинен охоплювати мікрофлору, характерну для хворого; препарат має якнайменше індукувати резистентність мікрофлори; антибіотик повинен легко проникати в тканини в ділянці оперативного втручання й утримувати відповідну концентрацію та мати мінімальний побічний ефект (не взаємодіяти з анестетиками, знеболювальними й іншими засобами) [4, 124, 174].

Деякі автори наукових робіт звертають увагу на те, що при хірургічних втручаннях у ротовій порожнині мають особливе значення розвиток післяопераційних набряків, гематом, місцевих запальних реакцій. Усі подальші профілактичні дії вони пов’язують з урахуванням анатомо-фізіологічних особливостей щелепно-лицьової ділянки: розвиненою кровоносною мережею, забрудненістю ротової порожнини мікроорганізмами, близькістю осередків хронічної одонтогенної чи тонзилогенної інфекції [4, 181, 182].

РОЗДІЛ 2
МАТЕРІАЛИ І МЕТОДИ ДОСЛІДЖЕННЯ

2.1. Загальна характеристика роботи. Дизайн дослідження

Відповідно до поставлених завдань дисертаційного дослідження у роботі було виділено три етапи. На першому проведено детальний аналіз причин та наслідків хірургічних утручань у комплексі ортодонтичного лікування дітей. На другому здійснено оцінку місцевих та загальних чинників, які впливають на розвиток ускладнень під час операції видалення зуба за ортодонтичними показаннями. На підставі одержаних даних на третьому етапі проведено розробку та апробацію способу лікування та профілактики одонтогенних запальних процесів у дітей, у комплексі ортодонтичного лікування котрих наявні хірургічні втручання.

Перший етап дослідження виконано на 477 ортодонтичних пацієнтах віком 12-15 років, які знаходилися на лікуванні в лікаря-ортодонта на базі кафедри стоматології дитячого віку Буковинського державного медичного університету. Віковий та гендерний розподіл обстежених дітей наведено в таблиці 2.1.

Таблиця 2.1

Характеристика обстежених дітей за віком та статтю

Вік	Стать				Разом
	хлопчики		дівчатка		
	n	%	n	%	
12	43	49,43 %	44	50,57 %	87
13	85	44,97 %	104	55,03 %	189
14	63	47,01 %	71	52,99 %	134
15	39	58,21 %	28	41,79 %	67
12-15	230	48,22 %	247	51,78 %	477

Для подальшого вивчення було відібрано 75 ортодонтичних пацієнтів, котрі були поділені на групи таким чином:

I група – соматично здорові діти, котрі мали видалення зубів за ортодонтичними показаннями, що не супроводжувалося розвитком ускладнень;

II група – соматично здорові діти, котрі мали видалення зубів за ортодонтичними показаннями, що супроводжувалося розвитком альвеоліту;

III група – діти, хворі на дифузний нетоксичний зоб, котрі мали видалення зубів за ортодонтичними показаннями, що супроводжувалося розвитком альвеоліту.

Вікова та гендерна характеристика дітей, що увійшли у вказані вище групи спостереження, висвітлена в таблицях 2.2 та 2.3.

Таблиця 2.2

Характеристика дітей груп спостереження за віком

Група	Вік дитини в роках				Середній вік
	12	13	14	15	
I (n=29)	13,79 % (n=4)	41,38 % (n=12)	27,59 % (n=8)	17,24 % (n=5)	13,48±1,02
II (n=25)	20,00 % (n=5)	40,00 % (n=10)	28,00 % (n=7)	12,00 % (n=3)	13,32±0,77
III (n=21)	14,29 % (n=3)	38,09 % (n=8)	28,57 % (n=6)	19,05 % (n=4)	13,52±0,89

Таблиця 2.3

Характеристика дітей груп спостереження за статтю

Група	Стать дитини	
	хлопчики	дівчатка
I (n=29)	48,28 % (n=14)	51,72 % (n=15)
II (n=25)	48,00 % (n=12)	52,00 % (n=13)
III (n=21)	52,38 % (n=11)	47,62 % (n=10)

Критеріями включення пацієнтів у I та II групи були: діти віком від 12 до 15 років обох статей із ортодонтичною патологією, що потребує комплексного лікування, у тому числі операції видалення зуба; відсутність протипоказань до лікування запропонованими методами та фармакологічними середниками; готовність до співпраці дітей та їхніх батьків; наявність підписаної добровільної інформованої згоди на участь у дослідженні.

Критеріями виключення були: діти іншого віку, обтяжені будь-яким супутніми соматичними захворюваннями та/чи алергологічним анамнезом; відмова батьків чи дитини від співпраці з лікарем протягом того чи іншого періоду дослідження.

Критеріями включення пацієнтів у III групу були: діти віком від 12 до 15 років обох статей із ортодонтичною патологією, що потребує комплексного лікування, у тому числі операції видалення зуба; наявність супутнього захворювання – дифузного нетоксичного зобу Ia, Iб чи II ступенів тяжкості; відсутність протипоказань до лікування запропонованими методами та фармакологічними середниками; готовність до співпраці дітей та їхніх батьків; наявність підписаної добровільної інформованої згоди на участь у дослідженні.

Критеріями виключення були: діти іншого віку, обтяжені будь-якими іншими супутніми соматичними захворюваннями та/чи алергологічним анамнезом; відмова батьків чи дитини від співпраці з лікарем протягом того чи іншого періоду дослідження.

Добровільні інформовані згоди пацієнтів підписувалися батьками та дітьми, якщо вони досягли 14 років. У них надавалася згода на проведення клінічних досліджень із дотриманням чинного законодавства, а саме: наказу МОЗ України від 23.09.2009 р. № 690; GCP (1996 р.); Конвенції Ради Європи про права людини та біомедицину від 04.04.1997 р.; Гельсінської декларації Всесвітньої медичної асоціації про етичні принципи проведення наукових медичних досліджень за участю людини (1964-2013 рр.).

Проведені дослідження відповідали біоетичним нормам, що зазначено у висновках комісії з біоетики Буковинського державного медичного університету № 1 від 20.09.2018 р. та № 4 від 16.12.2021 р.

2.2. Клінічні методи обстеження

Загальне клінічне обстеження пацієнтів включало в себе оцінку скарг, збір анамнезу, загальноприйняті методи об'єктивного дослідження: огляд, пальпацію, перкусію, ауксультацію, що застосовувалися на різних етапах спостереження за пацієнтами.

Соматичний стан організму дитини оцінювався на підставі історії розвитку дитини (112/О), медичної картки дитини (026/О) та контрольної картки диспансерного нагляду (030/О). Встановлення діагнозу дифузний нетоксичний зоб здійснювалося ендокринологами згідно з Наказом МОЗ України № 454 від 27.04.2006 р. «Про затвердження Протоколів надання медичної допомоги дітям за спеціальністю дитяча ендокринологія» [245].

Дослідження стану щелепно-лицевої ділянки включало в себе зовнішньоротовий та внутрішньоротовий огляди, за допомогою яких оцінювали ортодонтичний статус, стан гігієни ротової порожнини, стан твердих тканин зубів і тканин пародонта, а також перебіг запального процесу в до- та післяопераційний період.

Під час визначення ортодонтичного статусу оцінювалася відносна пропорційність і симетричність обличчя, виразність навкологубних складок, анатомія посмішки, проводився аналіз діагностичних моделей та виявлення аномалій та деформації зубів у вертикальній, сагітальній та трансверзальній площинах. При вивченні зубних рядів враховувалася форма, розмір, кількість зубів, їх положення в зубному ряду, наявність дефіциту місця та його ступінь. Визначалася форма і величина зубних дуг, їх відношення до альвеолярних відростків та апікальних базисів щелеп.

Стан гігієни ротової порожнини оцінювали за допомогою двох індексів: Грін-Вермільона та Сілнес-Лое.

Спрощений індекс гігієни ротової порожнини Грін-Вермільона (Грін, Вермільон, 1964) дозволяє визначити площу зубних відкладень, диференціювати тверді та м'які відкладення та оцінити їх [246]. Методика проведення: огляд вестибулярних поверхонь 16, 11, 26, 31 зубів та язикових поверхонь 36 та 46 зубів, ідентифікація на вказаних поверхнях м'якого зубного нальоту та зубного каменю за критеріями, описаними в таблиці 2.4.

Таблиця 2.4

Критерії визначення індексу Грін-Вермільона

Бали	Зубний наліт	Зубний камінь
0	не виявлено	не виявлено
1	м'який наліт вкриває до 1/3 поверхні коронки зуба	над'ясенний зубний камінь вкриває до 1/3 коронки зуба
2	м'який наліт вкриває від 1/3 до 2/3 поверхні коронки зуба	над'ясенний зубний камінь вкриває від 1/3 до 2/3 коронки зуба або під'ясенний зубний камінь у вигляді окремих конгломератів
3	м'який наліт вкриває понад 2/3 поверхні коронки зуба	над'ясенний зубний камінь вкриває понад 2/3 коронки зуба і/або під'ясенний, що оточує всю пришийкову ділянку зуба

Обчислення індексу за формулою 2.1:

$$\text{OHI-S} = \frac{\sum \text{DI}}{\text{n}} + \frac{\sum \text{CI}}{\text{n}} \qquad (2.1)$$

де $\sum$ – сума,

DI – зубний наліт,

CI – зубний камінь,

n – кількість обстежених зубів.

Інтерпретація отриманих результатів здійснювалася за критеріями, які наведені в таблиці 2.5.

Таблиця 2.5

Критерії оцінки індексу Грін-Вермільона

Значення індексу в балах	Характеристика індексу	Рівень гігієни ротової порожнини
0-0,6	низький	добрий
0,7-1,6	середній	задовільний
1,7-2,5	високий	поганий
2,6 і вище	дуже високий	дуже поганий

Індекс Сілнес-Лое (Лое, Сілнес, 1967) характеризує товщину зубних відкладень у пришийковій ділянці, де першочергово відбувається формування зубної бляшки і, як наслідок, ураження ясен запальним процесом [246]. Методика проведення: досліджуються чотири поверхні (вестибулярна, оральна, дистальна, медіальна) 11, 16, 24, 31, 36, 44 зубів. Наліт визначають візуально чи/та за допомогою стоматологічного зонда без фарбування.

Таблиця 2.6

Критерії визначення та оцінки індексу Сілнес-Лое

Бали	Зубний наліт	Інтерпретація результату
0	відсутній	хороша гігієна
1	візуально наліт відсутній, під час зондування визначається невелика кількість нальоту	задовільна гігієна
2	візуально визначається наліт в пришийковій ділянці коронок зубів	погана гігієна
3	візуально визначається наліт на більшій частині коронок зубів, значне відкладання нальоту в пришийковій ділянці та міжзубних проміжках	дуже погана гігієна

Обчислення індексу за формулами 2.2-2.3:

$$\text{індекс зуба} = \frac{\sum \text{балів 4-х поверхонь}}{4} \quad (2.2)$$

$$\text{загальний індекс} = \frac{\sum \text{балів усіх зубів}}{n} \quad (2.3)$$

де $\sum$ – сума,

n – кількість обстежених зубів.

Стан твердих тканин зубів у дітей визначався за допомогою індексу КПВ, на підставі якого оцінювали рівень інтенсивності каріозного процесу, а також потребу в санації ротової порожнини [246]. У таблиці 2.7 наведені критерії оцінки інтенсивності, які використовувалися в дисертаційній роботі.

Таблиця 2.7

Рівні інтенсивності карієсу зубів (ВООЗ, 1981)

Показник індексу КПВ	Рівень інтенсивності
до 1,1	дуже низький
1,2-2,6	низький
2,7-4,4	середній
4,5-6,5	високий
понад 6,6	дуже високий

Стан тканин пародонта оцінювався за допомогою папілярно-маргінально-альвеолярного індексу (РМА) та комунального пародонтального індексу (CPI).

Індекс РМА (1960) проводився задля діагностики запального процесу в різних ділянках яснах та ідентифікації ступеня тяжкості процесу [246]. Методика проведення: здійснюється огляд усіх ділянок ясен біля всіх зубів та

відбувається встановлення балів відповідно до площі ураження: 1 бал – запалення сосочка; 2 бали – запалення ясенного краю; 3 бали – запалення прикріпленої частини ясен.

Обчислення індексу за формулою:

$$\text{РМА} = \frac{\text{сума балів}}{3 \text{ x число зубів}} \text{ x } 100\ \% \qquad (2.4)$$

Ступінь тяжкості гінгівіту визначається за такими критеріями: 25 % та менше – легкий ступінь; від 25 до 50 % – середній ступінь; 50 % та більше – тяжкий ступінь гінгівіту.

Індекс CPI (ВООЗ, 1989) дає можливість визначити основні симптоми ураження тканин пародонта – кровоточивість ясен, зубний камінь і патологічні кишені в різних секстантах і, таким чином, вирахувати площу ураження в цілому [246]. Методика проведення: здійснюється огляд та зондування ясенної борозни в ділянці 11, 16, 26, 31, 36, 46 зубів. Оцінку клінічних даних здійснювали за такими критеріями: 0 балів – відсутнє будь-яке ураження, 1 бал – кровоточивість, яка діагностується під час зондування, 2 бали – зубний камінь, що діагностується під час зондування.

На підставі індексу визначали кількість уражених секстантів, а також ступінь інтенсивності ураження тканин пародонта за оціночними критеріями ВООЗ, що описані в таблиці 2.8.

Таблиця 2.8

Критерії оцінки інтенсивності ураження ясен (ВООЗ, 1997)

Інтенсивність кровоточивості, секстанти	Рівень ураження	Інтенсивність зубного каменю, секстанти
0-0,5	низький	0-1,5
0,6-1,5	середній	1,6-2,5
1,6 та більше	високий	2,6 та більше

Пародонтологічний діагноз встановлювався відповідно до класифікації захворювань тканин пародонта МФ Данилевського, а ступінь тяжкості запального процесу оцінювався за індексом РМА [247].

Для клінічної оцінки перебігу післяопераційного періоду застосовувалися такі критерії, як біль у ділянці хірургічного втручання, наявність гіперемії, набряку, ексудації, запального інфільтрату, функціональних порушень.

Біль визначали зі слів хворого, звертали увагу на самовільний характер болю та його інтенсивність під час пальпації, котру оцінювали за трьома критеріями – слабка, помірна, виразна.

Гіперемію характеризували за такими критеріями, як незначна (у межах 1-2 мм від операційної рани); помірна (3-5 мм) та виразна (понад 5 мм). Виділяли незначний, помірний та виразний набряк тканин, що оточують операційну ділянку. Пальпаторним шляхом визначали наявність запального інфільтрату в прилеглих м'яких тканинах.

2.3. Біохімічні методи дослідження

Усі лабораторні дослідження, які були виконані в межах дисертаційної роботи, здійснювалися в лабораторії Чернівецької обласної клінічної лікарні (завідувач відділення – ОІ Ілащук) та кафедри біоорганічної і біологічної хімії та клінічної біохімії Буковинського державного медичного університету (завідувач кафедри – доцент НП Григор'єва).

Матеріалом для біохімічних та імунологічних досліджень була ротова рідина дітей, забір якої на дослідження проводився зранку після дворазового полоскання рота дистильованою водою. Ротову рідину отримували шляхом спльовування в об'ємі 5 мл. Стимуляція слиновиділення не застосовувалася. Транспортували та зберігали матеріал при -5С^{o}. Першим етапом обробки матеріалу було центрифугування при частоті 3000 об/хв протягом 15 хв. Для подальшого дослідження використовувався супернатант.

Для встановлення прооксидантно-антиоксидантного стану ротової рідини визначались такі показники:

- вміст білка визначався мікрометодом за Лоурі [248];
- вміст дієнових кон'югатів (ДК) за методом ВБ Гаврилова, МИ Мишкорудной, в основі якого лежить принцип екстрагування ДК у суміші гексану та ізопропану з послідуючим визначенням оптичної густини гексанового шару [248];
- вміст малонового альдегіду (МА) за методом НД Стальної та ТГ Гаришвили, в основі якого лежить здатність взаємодіяти МА із тіобарбітуровою кислотою [248];
- активність каталази за методикою МА Королюк та співавт., в основі якої лежить взаємодія з молібдатом амонію [248];
- активність СОД за методом С Чевари та співавт., в основі якого лежить здатність ферменту конкурувати з нейтральним тетразолем за супероксидні аніони [248];
- рівень HS-груп визначали за методикою ІФ Мещишена та НП Григор'євої, в основі якої лежить використання реактиву Елмана 2002 [249];
- рівень Г- SH визначали за методом ОВ Травіної [250];
- активність ГР за методом RE Pinto, V Bartley, в основі якого лежить обрахунок кількості $НАДФН_2$ в реакційному середовищі [250];
- активність ГП за методом ІВ Геруша, ІФ Мещишена, в основі якого лежить визначення накопиченого окисненого глутатіону [251].

2.4. Імунологічні методи дослідження

Стан місцевого імунітету ротової порожнини дітей оцінювали за такими показниками як активність лізоциму та рівні sIgA, IgA, IgG в їх ротовій рідині.

Активність лізоциму вивчали за методикою Г Горіна у модифікації АП Левицького та ОО Жигіної [252], яка полягає в здатності лізоциму призводити до лізису низки бактерій, зокрема стандартного штаму 2665. Методика проведення: слину розводили у два рази 0,9 % розчином хлориду натрію, до 0,1 мл одержаного розчину додавали 0,9 мл 1/15 М фосфатного буферу та 5 мл субстрату Micrococcus lysodeicticus, інкубували протягом 30 хв при 37 C^o та визначали оптичну щільність.

Детекція вмісту sIgA, IgA, IgG у ротовій рідині дітей здійснювалася за допомогою метода простої радіальної імунодифузії в агаровому гелі за G Manchini з використанням моноспецифічних стандартних антисироваток щодо досліджуваних класів імуноглобулінів фірми «Мікроген». Вміст імуноглобулінів визначали в г/л з використанням калібрувального графіку.

Концентрацію цитокінів, зокрема IL-1β та IL-4, визначали методом імуноферментного аналізу на приладі «StatFax 303 Plus» за допомогою реагентів фірми «Вектор Бест». Уміст інтерлейкінів позначали у пг/мл.

2.5. Мікробіологічні методи дослідження

У клінічних умовах стан мікрофлори ротової порожнини дітей груп спостереження визначали за допомогою тестового набору «Saliva-Check Mutans», котрий дає уявлення про рівень концентрації Streptococcus mutans у ротовій рідині дітей. В основі цього напівкількісного методу лежить імунохроматографічне дослідження з використанням моноклональних антитіл. Методика проведення: забір ротової рідини здійснювали за допомогою спеціальної піпетки, після чого матеріал поміщали в тестовий пристрій, далі проводили маніпуляції згідно інструкції. Після експозиції в 15 хвилин оцінюється наявність червоної лінії, котра свідчить про високий рівень концентрації Streptococcus mutans у зразку, а саме $>5x10^5$ колонієутворюючих одиниць (КУО) в 1 мл слини, що є ознакою карієсогенної ситуації внаслідок дисбіозу ротової порожнини.

Для детальнішого вивчення мікрофлори ротової порожнини було використано класичний метод мікробіологічного дослідження на основі аеробного та анаеробного культивування. Методика забору матеріалу: стерильними тампонами робили зішкріб зі слизових оболонок ясен, язика, щік у кількості чотирьох зразків на пробу. Бактеріологічне дослідження проводилося протягом 45-60 хвилин після забору.

Із метою концентрування біоматеріалу тампони суспензували в 10 мл фізіологічного розчину хлориду натрію, після чого проводили розведення в 10 разів. Одержаний матеріал у кількості 1 мл висівали на такі живильні середовища, як м'ясо-пептонний бульон, м'ясо-пептонний агар, кровяний м'ясо-пептонний агар, лактобак-агар, біфідум-агар, середовищ Ендо та Сабуро. Інкубацію проводили в умовах термостату.

Визначали загальне мікробне число на 1 мл, родовий та видовий склад мікроорганізмів. У подальшому здійснювали відбір штамів за їхніми патогенними характеристиками та визначали в lg КУО. Ідентифікацію мікробних культур проводили загальноприйнятими методами за їхніми морфологічними, тинкторіальними, культуральними та біохімічними параметрами [253].

Кількість лабораторних методів досліджень відповідала вимогам статистичної обробки даних (табл. 2.9).

Таблиця 2.9

Фактична кількість проведених лабораторних методів дослідження

Показник	Діти груп спостереження		
	I група	II група	III група
загальний білок	29	25	21
МА	29	25	21
ДК	29	25	21
каталаза	29	25	21
СОД	29	25	21

Продовження таблиці 2.9

HS-груп	29	25	21
Г- SH	29	25	21
ГР	29	25	21
ГП	29	25	21
лізоцим	29	25	21
sIgA	25	25	21
IgA	25	25	21
IgG	25	25	21
IL-1β	25	25	21
IL-4	25	25	21

2.6. Характеристика лікувально-профілактичних заходів, застосованих у роботі

Для оцінки ефективності розроблених нами заходів для профілактики та лікування постопераційних ускладнень у дітей, які мали операцію видалення зуба в комплексі ортодонтичного лікування, було сформовано дві групи спостереження – основна та порівняння, які були рівними за вихідними параметрами, що висвітлено в таблиці 2.10.

У дітей групи порівняння було виконано операцію видалення зуба за ортодонтичними показаннями відповідно до протоколів надання стоматологічної допомоги дітям (Наказ МОЗ України від 23.11.2004 р. № 566), а саме: місцева анестезія, хірургічні маніпуляції, антибіотикотерапія, знеболювальні препарати, рекомендації щодо режиму харчування.

У дітей основної групи окрім перерахованих вище заходів застосовано фармакологічну корекцію мікробного, імунного та антиоксидантного фону, а саме: застосовано вітамінно-мінеральний комплекс та імуномодулятор на

системному рівні та місцево пробіотичний препарат для корекції мікробіому ротової порожнини.

Таблиця 2.10

Характеристика дітей груп спостереження на етапі лікування

Параметри		Групи	
		основна (n=30)	порівняння (n=29)
Стать	хлопчики	46,67 % (n=14)	51,72 % (n=15)
	дівчатка	53,33 % (n=16)	48,28 % (n=14)
Вік	12 років	13,33 % (n=4)	13,79 % (n=4)
	13 років	40,00 % (n=12)	37,93 % (n=11)
	14 років	30,00 % (n=9)	34,48 % (n=10)
	15 років	16,67 % (n=5)	13,79 % (n=4)
	середній вік	13,50±0,89	12,79±0,91

У випадку розвитку ускладнення у вигляді альвеоліту проводився під місцевим знеболенням кюретаж лунки, її антисептична обробка 0,05 % розчином хлоргексидину біглюконату. З метою антибактеріальної терапії застосовувалися препарати бета-лактамних антибіотиків відповідно до віку та маси дітей. У якості протизапальної терапії використовувалися нестероїдні протизапальні похідні пропіонової кислоти за інструкцією для дітей.

Усі лікувальні маніпуляції та спостереження за дітьми відбувалося на базі кафедр стоматології дитячого віку та хірургічної стоматології та щелепно-лицевої хірургії Буковинського державного медичного університету протягом 2018-2020 рр. Клінічно діти оглядалися до операції видалення зуба, на 3-4 та 6-7 доби після проведеного оперативного лікування. У випадку розвитку альвеоліту продовжувалося щоденне спостереження за пацієнтом до моменту повної ліквідації запального процесу.

Забір ротової рідини дітей для дослідження проводився до початку лікування та на 3-4 день після операції видалення зуба.

У таблиці 2.11 докладно описані застосовані схеми лікування з урахуванням розвитку ускладнень та запропонованих методик.

Таблиця 2.11

Лікувально-профілактичні заходи в дітей груп спостереження

Групи	Основна	Порівняння
Хірургічний етап лікування	1. Місцеве знеболення: анестетик артикаїнового ряду з адреналіном у співвідношенні 1:200 000. 2. Операція видалення зуба з ушиванням лунки (шовний матеріал нейлон монофіламент 4/0) 3.Фармакологічна корекція (дозування відповідно до віку та ваги пацієнта): антибіотики (аугментин 5-10 днів); аналгетики (ібупрофен 3-5 днів); антигістамінні (лоратадин 5-10); протигрибкові (флюконазол на 3 добу) 4. Рекомендації щодо режиму харчування	
Профілактичні заходи	Гігієнічний догляд за ротовою порожниною дітей з використанням основних та додаткових предметів та засобів гігієни	
	За тиждень до проведення оперативного втручання: 1. вітамінно-мінеральний комплекс «Кальцемін адванс» по 1 таблетці 1 раз на добу впродовж 1 місяця. 2. імуномодулятор «Імупрет» по 25 крапель 3 рази на добу впродовж 2 тижнів. 3. пастилки для розжовування «БіоГая ПроДентіс» 2 рази на добу впродовж 1 місяця.	

У роботі були використані такі фармакологічні середники:

- вітамінно-мінеральний комплекс «Кальцемін адванс» («Bayer», США) Державна реєстрація від 13.10.2017 № UA/7110/01/01, термін дії необмежений. Склад препарату: кальцію карбонату та кальцію цитрату 500 мг, вітамін D_3 (холекальциферол) 200 МО, магній (магнію оксид) 40 мг, цинк (цинку оксид) 7,5 мг, мідь (міді оксид) 1 мг, марганець (марганцю сульфат) 1,8 мг, бору (натрію борат) 250 мкг. Механізм дії: корекція порушень кальцієвого обміну, для лікування захворювань опорно-рухового апарату і захворювань зубів, а також заміщення дефіциту есенціальних мікроелементів, які забезпечують життєво важливі функції організму.
- препарат «Імупрет» («Bionoriса», Німеччина). Державна реєстрація від 28.08.2017 № UA/6909/01/01, термін дії необмежений. Склад препарату: екстракти лікарських рослин - кореня алтею 0,4 г на 100 г крапель; квітів ромашки 0,3 г на 100 г крапель; трави хвоща 0,5 г на 100 г крапель; листя грецького горіха 0,4 г на 100 г крапель; трави деревію 0,4 г на 100 г крапель; кори дуба 0,2 г на 100 г крапель; трави кульбаби 0,4 на 100 г крапель. Механізм дії: полісахариди лікарських трав стимулюють неспецифічну реакцію імунної системи, підвищують внутріклітинне руйнування бактерій у процесі фагоцитозу внаслідок підвищення виділення активних метаболітів кисню, що мають бактерицидну властивість. Полісахариди, ефірні олії і флавоноїди зменшують набряк слизової оболонки при інфекційному процесі.
- пастилки для розжовування «БіоГая ПроДентіс» («Біо Гая», Швейцарія). Державна реєстрація від 15.05.2015 № 05.03.02-03/20517, термін дії необмежений. Склад препарату: не менш 100 млн. життєздатних бактерій Lactobacillus reuteri DSM 17938 на 1 пастилку, не менше 100 млн. життєздатних бактерій Lactobacillus reuteri PTA 5289 на 1 пастилку; допоміжні речовини. Механізм дії: штами мікроорганізмів, які входять по препарату, чинять антагоністичну дію

відносно мікроорганізмів, котрі викликають розвиток запальних захворювань одонтогенного генезу. Антимікробний ефект Lactobacillus пояснюється секрецією натуральних інгібіторів росту великого спектра умовно патогенних та патогенних мікроорганізмів, які мають назву реутерин та рейтероциклін.

Особлива увага приділялася догляду за ротовою порожниною дітей груп спостереження. Зокрема проводився строгий контроль за дотриманням гігієни ротової порожнини у дітей основної групи та корекція використання основних та додаткових предметів та засобів залежно від клінічної ситуації з метою досягнення хорошого стану гігієни ротової порожнини.

2.7. Статистичні методи

У роботі застосовані класичні методи варіаційної статистики. Статистичну обробку даних проводили із використанням пакету статистичних програм «Statistica».

Перевірку закону розподілу досліджуваних ознак на нормальність здійснювали за допомогою критерію Колмогорова-Смірнова. Гіпотезу про відповідність закону розподілу вибіркової сукупності до нормального приймали на рівні значущості α=0,05.

Порівняння двох вибірок здійснювали за критерієм Стьюдента-Фішера, якщо була прийнята гіпотеза про нормальність розподілу обох вибірок. Гіпотезу про належність двох вибірок до однієї генеральної сукупності вважали у випадку прийняття на рівні значущості α=0,05 нульової гіпотези про рівність середніх за t-критерієм Стьюдента та прийняття нульової гіпотези про рівність дисперсій за F-критерієм Фішера.

Для порівняння двох вибірок, розподіл яких відрізнявся від нормального, використовували критерій Уілкоксона-Манна-Уїтні для незалежних вибірок і Т-критерій Уілкоксона для залежних вибірок. Гіпотезу

про належність виборок до однієї генеральної сукупності приймали на рівні значущості α=0,05.

Для оцінки наявності кореляційного зв'язку між ознаками застосовували кореляційний аналіз Пірсона для нормально розподілених виборок. Для виборок, розподіл яких відрізнявся від нормального, використовували кореляційний аналіз Спірмена.

Кореляційний зв'язок оцінювали за критеріями, наведеними в таблиці 2.12.

Таблиця 2.12

Оціночні критерії кореляційного зв'язку

Кореляційний коефіцієнт	Сила зв'язку
$0,7 \leq r \leq 1$	сильна
$0,5 \leq r < 0,7$	середня
$0,3 \leq r < 0,5$	помірна
$0,2 \leq r < 0,3$	слабка
$r \leq 0,19$	відсутня

В основу визначення значимості кореляційного зв'язку поставлено критерій Стьюдента. Кореляційний зв'язок вважали значимим при $p \leq 0,05$ та високо значимим при $p \leq 0,01$.

Перелік публікацій за темою розділу:

1. Вітковський ОО, Кузняк ЛВ, Павлов ЮО, Муринюк ТІ. винахідники; Вищий державний навчальний заклад України «Буковинський державний медичний університет», патентовласник. Спосіб діагностики одонтогенних запальних процесів у дітей. Патент України № 136241. 2019 Сер 12. *(Дисертанткою сформульовано заявку та формулу патенту, підготовлено матеріал до друку, аспірант Вітковський ОО зібрав та опрацював матеріал,*

асистенти Павлов ЮО та Муринюк ТІ надали консультативну допомогу).

2. Вітковський ОО, Кузняк ЛВ, Павлов ЮО, Муринюк ТІ. винахідники; Вищий державний навчальний заклад України «Буковинський державний медичний університет», патентовласник. Спосіб діагностики одонтогенних запальних процесів у дітей. Патент України № 136240. 2019 Сер 12. *(Дисертанткою зібрано та опрацьовано матеріал, аспірант Вітковський ОО сформулював заявку та формулу патенту, підготував матеріал до друку, асистенти Павлов ЮО та Муринюк ТІ надали консультативну допомогу).*

РОЗДІЛ 3
КЛІНІЧНА ХАРАКТЕРИСТИКА ОПЕРАЦІЇ ВИДАЛЕННЯ ЗУБА ЗА ОРТОДОНТИЧНИМИ ПОКАЗАННЯМИ

3.1. Оцінка хірургічного етапу ортодонтичного лікування дітей

На підставі аналізу 734 медичних карт ортодонтичних пацієнтів (Ф 043-1/О) ми одержали інформацію щодо частоти проведення операції видалення зуба за ортодонтичними показаннями та клінічної характеристики цієї маніпуляції.

У 83,92 % проаналізованих нами випадків ортодонтичного лікування пацієнтам застосовувалися хірургічні методи. У переважної більшості дітей це була операція видалення зуба за ортодонтичними показаннями. На рисунку 3.1 висвітлено у відсотковому еквіваленті питому вагу різних хірургічних утручань у процесі комплексного ортодонтичного лікування.

Рис. 3.1. Частота проведення різних хірургічних методів у комплексі ортодонтичного лікування.

Якщо говорити в кількісних показниках, то в 477 ортодонтичних пацієнтів була проведена операція видалення зуба, яка здебільшого використовувалася як монометод і лише у 25 осіб (3,41 %) ця маніпуляція була поєднана з іншими хірургічними втручаннями, котрі були розмежованими у часі та не впливали на перебіг один одного. Тому для детальної клінічної характеристики до- та післяопераційного періоду в ортодонтичних хворих, яким застосовувався метод видалення зуба, відібрано усіх 477 пацієнтів. Їх вікова та гендерна характеристика наведена в таблиці 2.1 підрозділу 2.1.

Першочергово нами було проаналізовано групову приналежність видалених за ортодонтичними показаннями зубів у дітей (рис. 3.2). У переважної більшості обстежених (405 осіб) видалялися виключно треті моляри, лише у 48 пацієнтів були видалені за ортодонтичними показаннями перші премоляри та в 24 клінічних випадках приймалося рішення про видалення інших зубів, зокрема, і перших постійних молярів, що було зумовлено здебільшого супутніми стоматологічними ураженнями.

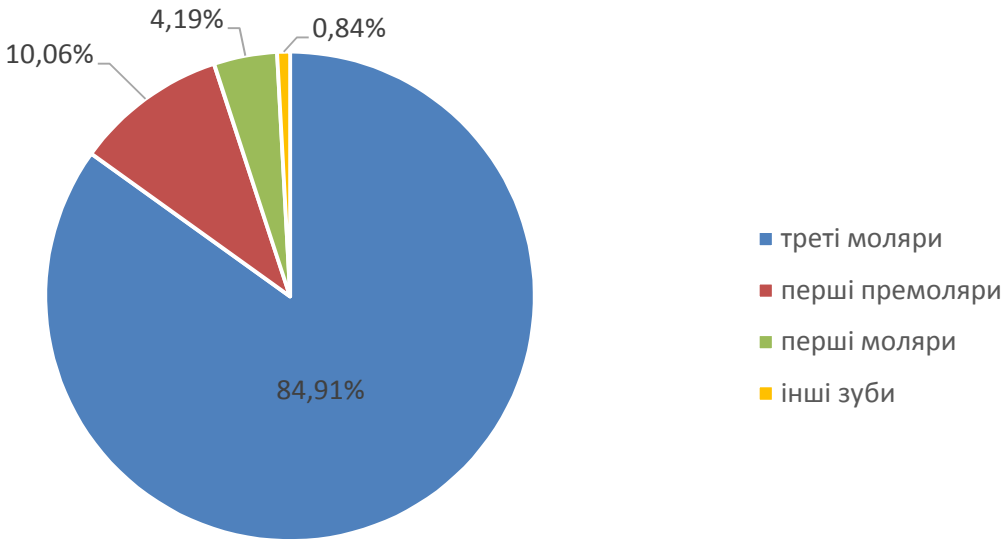

Рис. 3.2. Групова приналежність видалених за ортодонтичними показаннями зубів у дітей.

Аналіз приналежності зубів видалених за ортодонтичними показаннями з урахуванням віку дітей та залученості в процес верхньої/нижньої щелеп відображений у таблиці 3.1.

Таблиця 3.1

Групова приналежність видалених за ортодонтичними показаннями зубів у дітей у віковому аспекті

Група зубів	Щелепа	Вік дітей, роки			
		12 (n=87)	13 (n=189)	14 (n=134)	15 (n=67)
пре-моляри	верхня	10,34 % (n=9)	6,35 % (n=12)	5,97 % (n=8)	5,97 % (n=4)
	нижня	10,34 % (n=9)	10,58 % (n=20)	7,46 % (n=10)	8,96 % (n=6)
	разом	10,34 % (n=9)	5,82 % (n=11)	5,22 % (n=7)	5,97 % (n=4)
перші моляри	верхня	0 % (n=0)	0 % (n=0)	1,49 % (n=2)	2,99 % (n=2)
	нижня	0 % (n=0)	1,06 % (n=2)	5,97 % (n=8)	10,45 % (n=7)
	разом	0 % (n=0)	0 % (n=0)	0 % (n=0)	1,49 % (n=1)
треті моляри	верхня	58,62 % (n=51)	55,56 % (n=105)	62,69 % (n=84)	71,64 % (n=48)
	нижня	86,61 % (n=75)	86,24 % (n=163)	82,09 % (n=110)	77,61 % (n=52)
	разом	57,47 % (n=50)	51,85 % (n=98)	59,70 % (n=80)	67,16 % (n=52)
інші зуби	верхня	0 % (n=0)	0,53 % (n=1)	0 % (n=0)	1,49 % (n=1)
	нижня	0 % (n=0)	0,53 % (n=1)	0,75 % (n=1)	0 % (n=0)
	разом	0 % (n=0)	0 % (n=0)	0 % (n=0)	0 % (n=0)

Як свідчать дані таблиці, усі групи зубів частіше видалялися на нижній щелепі, аніж на верхній. Найзатребуванішим з ортодонтичної точки зору стало видалення нижніх третіх молярів, котре було проведено в 83,86 % випадків (400 осіб) від усіх обстежених, на другому місті було видалення верхніх третіх молярів – 60,38 % (n=288). Загальний відсоток дітей, яким було видалено перші премоляри, склав 16,35 % (n=45), при цьому розподіл операцій за локалізацією був таким: 9,43 % (n=45) на нижній щелепі та 6,92 % (n=33) – на верхній. Перші постійні моляри видалялися в цілому в 4,40 % випадків (n=21). Причиною саме такого розподілу оперативних утручань є більший дефіцит місця на нижній щелепі, порівняно з верхньою.

Середній вік дітей, котрим проводилася операція видалення зуба за ортодонтичними показаннями, склав (13,38±0,89) років. У 12-річних пацієнтів ця маніпуляція здійснювалася у 2,17 раза рідше, аніж у віці 13 років та в 1,54 раза – аніж у віці 14 років, але в 1,30 раза частіше, аніж у віці 15 років, що висвітлено на рисунку 3.3.

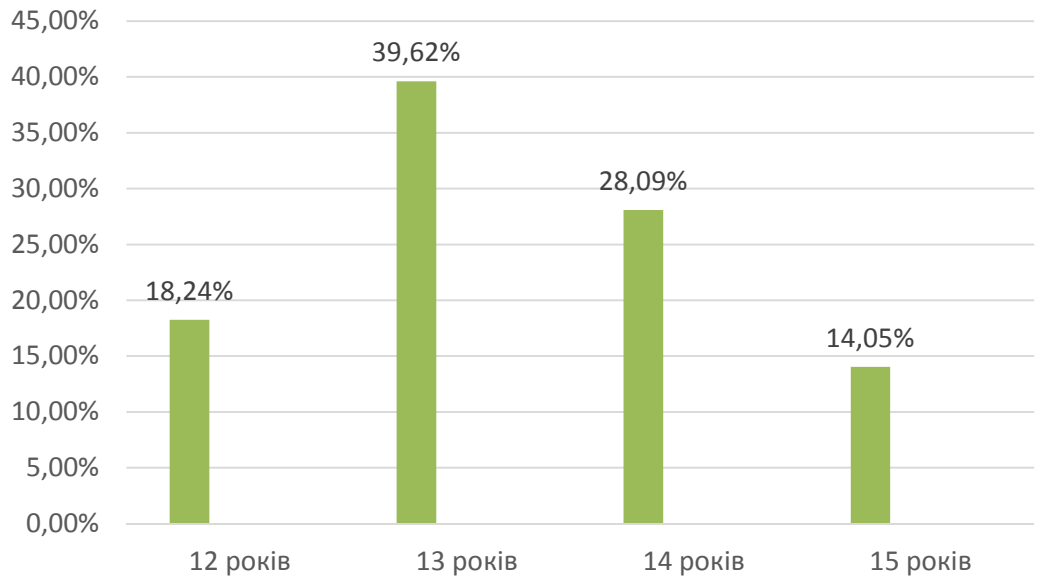

Рис. 3.3. Порівняння кількості операцій видалення зуба за ортодонтичними показаннями в дітей різного віку.

У 15-річних дітей операція видалення зуба проводилася удвічі рідше, аніж у віці 14 років, у 2,82 раза – аніж у віці 13 років та в 1,30 раза – аніж у віці 12 років. У 14-річних пацієнтів ця маніпуляція здійснювалася у 1,54 раза частіше, аніж у віці 12 років та удвічі – аніж у віці 15 років, але в 1,23 раза рідше, аніж у віці 13 років.

Аналіз кількості видалених зубів на одного ортодонтичного пацієнта засвідчив, що в середньому цей показник склав (3,2±0,24) зуба, однак клінічно здебільшого відбувалася парна вирівнююча екстракція зубів, під час якої вилучалися з прикусу усі 4 зуба або 2 зуба на одній щелепі. Відсотковий розподіл пацієнтів за кількістю видалених зубів наведено на рисунку 3.4.

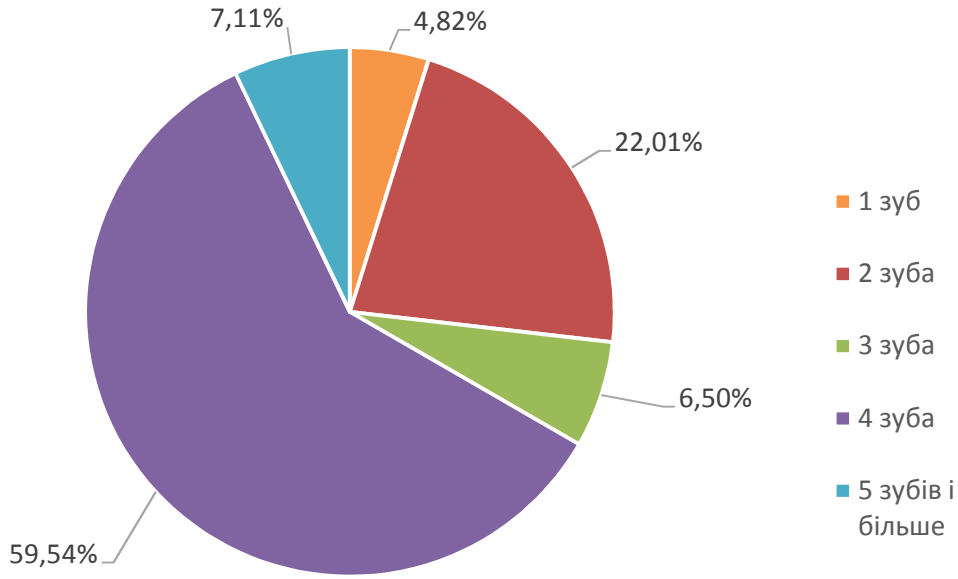

Рис. 3.4. Відсотковий розподіл пацієнтів за кількістю видалених зубів.

У 15,30 % випадків приймалося рішення про видалення зубів різних груп, що було зумовлено нетиповою клінічною ситуацією та індивідуальним підходом до вирішення проблеми. Найчастіше відбувалося поєднана екстракція перших премолярів та третіх молярів – 11,32 %, а також перших та третіх молярів – 3,98 %.

Цікавим виявився аналіз етапність проведення операції видалення зубів за ортодонтичними показаннями, який був здійснений нами з урахуванням віку ортодонтичних пацієнтів. Результати цього аналізу наведені в таблиці 3.2 та відображають тенденцію до зменшення кількості відвідувань ортодонтичних пацієнтів з метою проведення хірургічного етапу в комплексі їх лікування.

Таблиця 3.2

Кількість відвідувань ортодонтичних пацієнтів під час проведення хірургічного етапу лікування

Кількість відвідувань	Вік дітей, роки			
	12 (n=87)	13 (n=189)	14 (n=134)	15 (n=67)
1 відвідування	11,49 % (n=10)	23,81 % (n=45)	21,64 % (n=29)	25,37 % (n=17)
2 відвідування	52,87 % (n=46)	54,50 % (n=103)	61,94 % (n=83)	62,69 % (n=42)
3 відвідування	26,44 % (n=23)	13,76 % (n=26)	9,70 % (n=13)	8,96 % (n=6)
4 відвідування	9,20 % (n=8)	7,93 % (n=15)	6,72 % (n=9)	2,98 % (n=2)

У цілому в 21,17 % обстежених нами ортодонтичних пацієнтів операція видалення зубів була здійснена в одне відвідування. Середня кількість видалених таким чином зубів склала (2,1±0,17) зуба на одного пацієнта. У 57,44 % дітей віком 12-15 років видалення зубів за ортодонтичними показаннями відбувалося двоетапно із середньою кількість видалених зубів за одне відвідування (1,78±0,12) зуба. У три відвідування хірургічний етап відбувався у 14,26 % пацієнтів, середня кількість видалених таким чином зубів склала (1,18±0,09) зуба. Найменше було проведено видалень зубів за

ортодонтичними показаннями з результативністю в один зуб за одне відвідування – 7,13 %.

Тривалість хірургічного етапу лікування ортодонтичних пацієнтів залежала від кількості відвідувань і складала в середньому (21,78±1,13) днів за умов одноетапного процесу, (45,06±3,87) днів – за умов двоетапного та (74,21±5,08) днів у випадку трьох відвідувань. Ортодонтичні пацієнти, в яких хірургічне лікування проходило в 4 відвідування, здебільшого мали тривалу реабілітацію між маніпуляціями, що було пов'язано з певними суб'єктивними та об'єктивними причинами.

На рисунку 3.5 зображено співвідношення пацієнтів за часом проведення хірургічного етапу в комплексі ортодонтичного лікування.

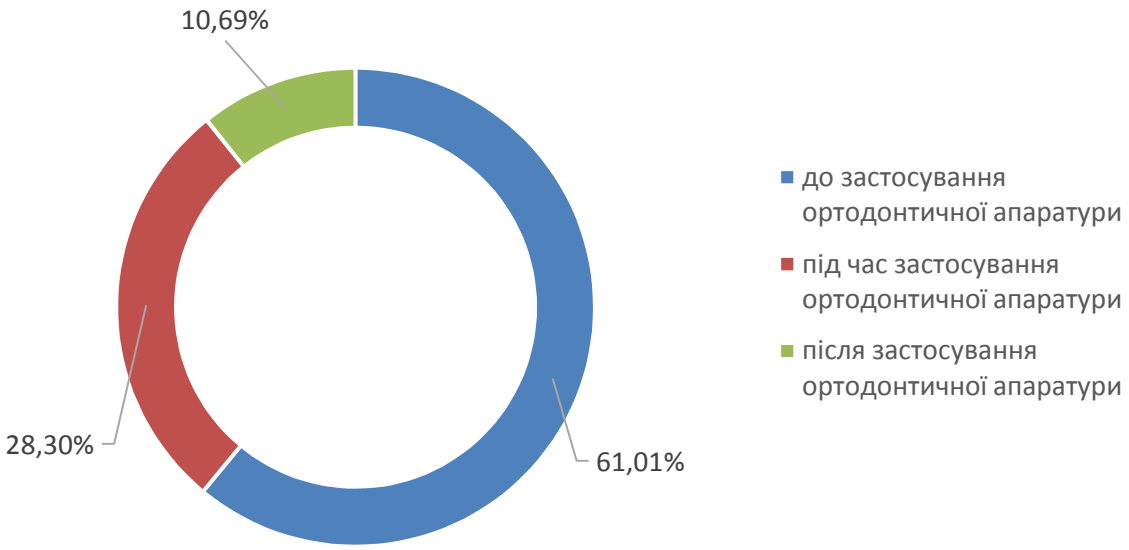

Рис. 3.5. Відсотковий розподіл пацієнтів за часом проведення хірургічного етапу ортодонтичного лікування.

Операція видалення зубів за ортодонтичними показаннями у 95,60 % випадків відбувалася в амбулаторних умовах під місцевим знеболенням, лише невелика частка пацієнтів потребувала проведення цієї маніпуляції під загальним знеболенням.

Таким чином, найпоширенішим оперативним втручанням у комплексі ортодонтичного лікування є операція видалення зуба, яка проводиться у віці (13,38±0,89) років. Здебільшого підлягають видаленню треті моляри та перші премоляри нижньої щелепи.

Хірургічні маніпуляції, як правило, проводяться протягом декількох відвідувань з інтервалом (21,53±1,40) днів. Середня кількість видалених зубів за одне відвідування складає (1,69±0,09) зуба.

3.2. Аналіз ускладнень після операції видалення зуба за ортодонтичними показаннями

Операція видалення зуба за ортодонтичними показаннями проводиться за загальноприйнятими методами, проте має свої особливості, які пов’язані з умовами проведення операції. Першою чергою це відсутність вогнища одонтогенної інфекції, яка нерідко ускладнює перебіг післяопераційного періоду. Виключення складають поодинокі клінічні випадки, коли приймається рішення про видалення зруйнованих перших молярів чи інших зубів на користь інтактних премолярів. Водночас ортодонтичні пацієнти як і ряд інших нерідко мають проблеми з гігієною ротової порожнини, яка значно погіршується при використанні ортодонтичних конструкцій.

Також слід приймати до уваги те, що у переважної більшості обстежених нами дітей відбувалося видалення третіх молярів, які знаходилися на етапі внутрішньощелепного розвитку, а отже відбувалася операція атипового видалення зубів, яка є більш травматичною. Як свідчать результати нашого дослідження у більшості ортодонтичних пацієнтів віком від 12 до 15 років проводиться одномоментне видалення двох і більше зубів, що також є підставою для ускладненого післяопераційного періоду.

Нами було поставлене завдання провести детальний аналіз ускладнень, які виникали після операції видалення зуба за ортодонтичними показаннями. На підставі вивчення медичних карт 477 ортодонтичних пацієнтів, у

комплексі лікування котрих був хірургічний етап у вигляді екстракції зуба, встановлено, що у 28,30 % випадків спостерігався розвиток ускладнень. Найчастіше в пацієнтів після вказаних маніпуляцій діагностувалися стоматит, гінгівіт, альвеоліт та кровотеча з лунки, що проілюстровано рисунком 3.6.

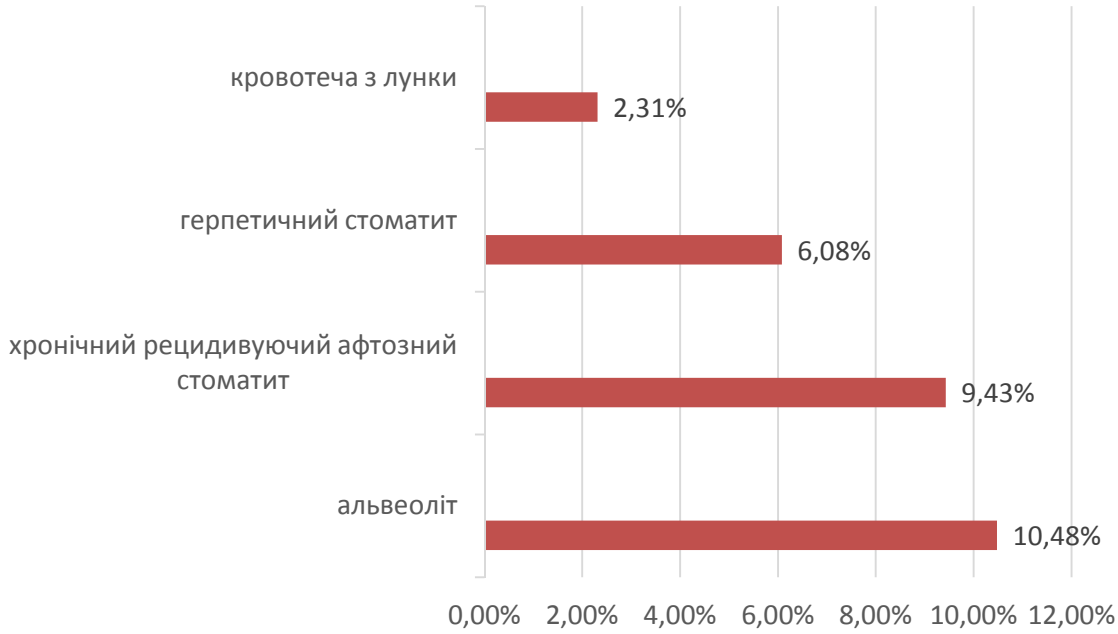

Рис. 3.6. Ускладнення, які розвивалися після операції видалення зуба за ортодонтичними показаннями, в дітей віком 12-15 років.

У структурі ускладнень фігурували дві форми стоматитів – герпетичний, який реєструвався переважно в стадії загострення, та хронічний рецидивуючий афтозний стоматит.

Для підтвердження чи спростування вікового та/або гендерного впливу на розвиток ускладнень у дітей віком від 12 до 15 років нами було оцінено їх структуру окремо в хлопчиків та дівчаток, а також у вікових групах з інтервалом в один рік. Результати наведені в таблиці 3.3.

Таблиця 3.3

Ускладнення після операції видалення зуба за ортодонтичними показаннями з урахуванням віку та статі дітей

Ускладнення	Стать	Вік дітей, роки			
		12 ($n_{заг}$=87 $n_{хл}$=43 $n_{дв}$=44)	13 ($n_{заг}$=189 $n_{хл}$=85 $n_{дв}$=104)	14 ($n_{заг}$=134 $n_{хл}$=63 $n_{дв}$=71)	15 ($n_{заг}$=67 $n_{хл}$=39 $n_{дв}$=28)
альвеоліт	хлопці	9,30 % (n=4)	11,76 % (n=10)	9,52 % (n=6)	10,23 % (n=4)
	дівчата	11,36 % (n=5)	10,58 % (n=11)	9,86 % (n=7)	10,71 % (n=3)
хронічний рецидивуючий афтозний стоматит	хлопці	9,30 % (n=4)	10,59 % (n=9)	9,52 % (n=6)	7,69 % (n=3)
	дівчата	9,09 % (n=4)	10,58 % (n=11)	8,45 % (n=6)	7,14 % (n=2)
герпетичний стоматит	хлопці	6,98 % (n=3)	5,88 % (n=5)	6,35 % (n=4)	5,13 % (n=2)
	дівчата	6,82 % (n=3)	5,77 % (n=6)	5,63 % (n=4)	7,14 % (n=2)
кровотеча з лунки	хлопці	0 %	0 %	0 %	0 %
	дівчата	4,55 % (n=2)	4,81 % (n=5)	4,23 % (n=3)	3,57 % (n=1)

Дані таблиці свідчать про те, що всі ускладнення зустрічалися однаково часто як у хлопчиків, так і в дівчаток, за винятком кровотечі з лунки, яка була притаманна виключно особам жіночої статі та пов’язана із гормональною регуляцією організму дівчат. Віковий критерій не показав жодної різниці в показниках, що вивчалися.

Аналіз часу виникнення ускладнень під час хірургічного етапу ортодонтичного лікування показав наявність певної тенденції до зменшення їх кількості зі збільшенням порядкового номера відвідування, що відображено на рисунку 3.7.

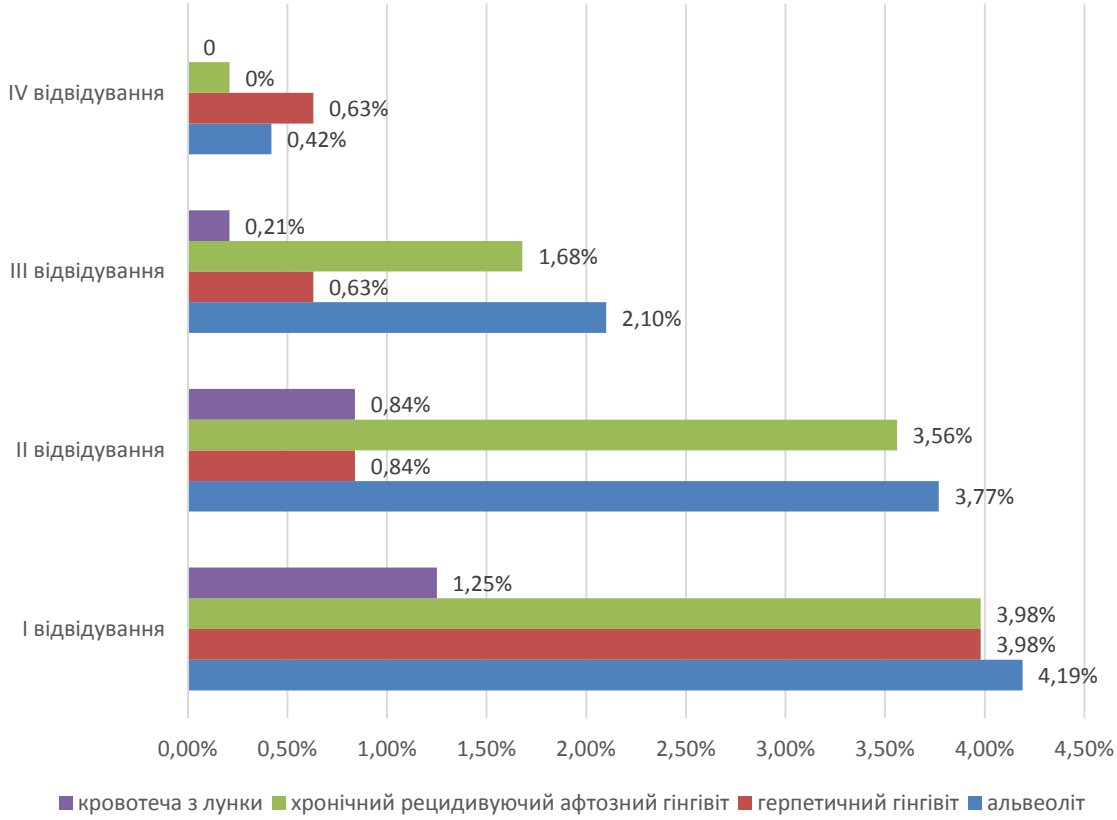

Рис. 3.7. Частота ускладнень операції видалення зуба за ортодонтичними показаннями залежно від кількості відвідувань.

Таким чином, найпоширенішими ускладненнями після операції видалення зубів за ортодонтичними показаннями були запальні процеси слизової оболонки ротової порожнини, а саме: альвеоліт та загострення хронічних форм стоматитів. Їх розвиток не був пов’язаний з певним віком та статтю дітей, але мав залежність від кількості відвідувань під час хірургічного етапу.

Враховуючи характер нозологій, які діагностувались як ускладнення в післяопераційний період, можна зробити висновок, що їх розвиток пов’язаний із травматизацією тканин щелепно-лицевої ділянки на тлі порушення мікробного пейзажу та захисних механізмів ротової порожнини.

3.3. Загальні чинники, які впливають на розвиток постекстракційних ускладнень

Для детального аналізу причин виникнення ускладнень після операції видалення зуба за ортодонтичними показаннями нами було проведено оцінку соматичного стану дітей, аліментарних, соціально-поведінкових, у тому числі гігієнічних та профілактичних чинників.

Результати дослідження засвідчили, що значний відсоток дітей, котрі знаходилися на ортодонтичному лікуванні, мали супутній соматичний діагноз, який нерідко був представлений декількома нозологіями, що ілюструє рисунок 3.8.

Рис. 3.8. Частота виявлення супутньої соматичної патології в дітей, яким проводилася операція видалення зуба за ортодонтичними показаннями.

Привертає увагу факт, що в 15,51 % випадках діти знаходилися на диспансерному спостереженню за двома чи більше нозологіями і лише 19,08 % ортодонтичних пацієнтів були соматично здоровими. Структура захворювань є типовою для дітей підліткового віку і відображає загальні тенденції захворюваності в педіатрії, разом із цим присутні регіональні

проблеми, зокрема висока частота виявлення патології щитоподібної залози, яка здебільшого була представлена дифузним нетоксичним зобом.

Соціальний статус та матеріальний достаток дітей, котрі брали участь у дослідженні, був найчастіше середнім або вище середнього (табл. 3.4). Більшість обстежених нами дітей були мешканцями м. Чернівці та Чернівецького району.

Таблиця 3.4

Характеристика соціально-побутових умов проживання дітей, що перебувають на ортодонтичному лікуванні

Досліджуваний показник	Ортодонтичні пацієнти (n=477)
характеристика соціального статусу: - благополучність - неблагополучність	 100 % -
характеристика матеріального статусу сім'ї: - вище середнього - середній - нижче середнього	 19,29 % 77,57 % 3,14 %
місце постійного проживання: - місто - село	 68,34 % 31,66 %

Аналіз харчових уподобань дітей показав наявність негативної дії аліментарних чинників, зокрема низьке споживання продуктів, корисних для здоров'я організму в цілому, що відображено в таблиці 3.5. Особливо турбує зниження вживання молочних продуктів, яке є вкрай небезпечним, оскільки в дітей віком 12-15 років проходять активні процеси формування опорно-рухового апарату, у тому числі й твердих тканин щелепно-лицевої ділянки. За таких умов обов'язковою є дотація макро- і мікроелементів з метою відновлення їх балансу в організмі дитини.

Таблиця 3.5

Характеристика аліментарного чинника в дітей, що перебувають на ортодонтичному лікуванні

Досліджуваний показник	Ортодонтичні пацієнти (n=477)
харчові уподобання:	
- молочні продукти	29,14 %
- овочів і фрукти	42,77 %
- риба та морепродукти	41,30 %
- м’ясо та м’ясні продукти	51,36 %
- солодощі	64,78 %
- фастфуди	75,89 %
джерело водопостачання:	
- централізоване	9,43 %
- вода з криниці/свердловина	41,72 %
- бутильована вода	44,03 %
- інші джерела	4,82 %

Опитування дітей щодо гігієнічного догляду за ротовою порожниною та здійснення профілактичних стоматологічних заходів, а також регулярності відвідування лікаря-стоматолога свідчать про недостатній рівень залученості підлітків до профілактики стоматологічних захворювань у них (табл. 3.6).

Таблиця 3.6

Характеристика профілактичних стоматологічних заходів у дітей, що перебувають на ортодонтичному лікуванні

Досліджуваний показник	Ортодонтичні пацієнти (n=477)
засоби та предмети гігієни, які використовуються під час догляду за ротовою порожниною:	
- зубна щітка та паста	100,00 %
- зубна нитка	49,27 %
- зубні йоршики	38,57 %
- ополіскувач	32,70 %
- жувальна гумка	78,62 %

Продовження таблиці 3.6

кратність гігієнічних маніпуляцій (чистки зубів): - нерегулярно - 1 раз на день - 2 рази на день - 3 рази на день	 11,32 % 35,22 % 49,27 % 4,19 %
систематичність відвідувань лікаря-стоматолога з профілактичною метою: - нерегулярно - 1 раз на рік - 2 рази на рік - 3 рази на рік	 59,75 % 22,01 % 14,26 % 3,98 %
застосування профілактичних процедур: - професійна гігієна - фторпрофілактика - герметизація фісур - інші методи	 26,21 % 15,30 % 11,32 % 13,84 %

Порушення гігієнічного режиму, особливо за умов ортодонтичного лікування, є вкрай несприятливим чинником ризику розвитку низки стоматологічних захворювань, у тому числі ускладнень після операції видалення зуба. Першою чергою це пов’язано зі змінами кількісного та якісного балансу мікроорганізмів ротової порожнини.

Таким чином, в обстежених нами дітей є певні загальні провокуючі чинники виникнення запального процесу в тканинах щелепно-лицевої ділянки, які можуть сприяти розвитку ускладнень після операції видалення зуба за ортодонтичними показаннями, а саме: супутня соматична патологія, неповноцінне харчування та недостатня кількість стоматологічних профілактичних заходів.

3.4. Місцеві чинники, які впливають на розвиток постекстракційних ускладнень

Стоматологічний статус дитини є важливим чинником ризику розвитку ускладнень після виконання тих чи інших маніпуляцій у ротовій порожнині, зокрема і операції видалення зуба за ортодонтичними показаннями. Насамперед на перебіг післяопераційного періоду будуть впливати стан гігієни ротової порожнини, локальні чинники, що ускладнюють догляд за

ротовою порожниною, безпосередньо структурно-функціональний стан тканин щелепно-лицевої ділянки.

З метою оцінки цих клінічних параметрів на перебіг хірургічного етапу лікування ортодонтичних пацієнтів нами було виділено три групи дітей: соматично здорові діти, котрі мали видалення зубів за ортодонтичними показаннями, що не супроводжувалося розвитком ускладнень (I група); соматично здорові діти, котрі мали видалення зубів за ортодонтичними показаннями, що супроводжувалося розвитком ускладнень у вигляді альвеоліту (II група) та діти, хворі на дифузний нетоксичний зоб, котрі мали видалення зубів за ортодонтичними показаннями, що супроводжувалося розвитком альвеоліту (III група). Вікова та гендерна характеристика дітей, які увійшли до вищевказаних груп, наведена в таблицях 2.2 та 2.3 підрозділу 2.1. Вибір соматичної патології для дослідження зумовлений регіонально значущою проблемою, яка має суттєвий вплив на ріст та розвиток дитячого організму.

Стан гігієни ротової порожнини дітей груп спостереження оцінювали на момент початку хірургічного етапу лікування за допомогою двох індексів: Грін-Вермільона та Сілнес-Лое. Результати визначення спрощеного індексу гігієни зазначені в таблиці 3.7.

Таблиця 3.7

Значення індексу Грін-Вермільона в дітей груп спостереження, M±m

Групи	Індекс Грін-Вермільона			
	значення	оцінка гігієни	зубний наліт	зубний камінь
I (n=29)	1,40±0,07	задовільна	1,32±0,10	0,08±0,001
II (n=25)	1,72±0,10 *	незадовільна	1,63±0,15	0,09±0,001
III (n=21)	1,77±0,15 *	незадовільна	1,65±0,11	0,12±0,003

Примітка. * – вірогідна відмінність від показників у дітей I групи, $p<0,05$.

Звертає увагу незадовільний рівень гігієни ротової порожнини в дітей, у котрих спостерігався розвиток ускладнень у післяопераційному періоді. Зокрема в обстежених ІІ групи середнє значення індексу було на 22,86 % більшим ($p<0,05$), аніж у дітей І групи. Подібні зміни спостерігалися і між показниками ІІІ та І груп – значення були відмінні на 26,43 % ($p<0,05$). Разом із цим не мали вірогідної відмінності між собою середні значення індексів у ІІ та ІІІ групах, вони коливалися в межах (1,72±0,10)-(1,77±0,15) бала та характеризували недостатній рівень гігієни в дітей. В усіх групах домінуючою складовою формування загального індексного бала є показник м'яких зубних відкладень. Водночас у дітей виявлялися й тверді зубні відкладення, що є ознакою ураження тканин пародонта.

Спрощений індекс гігієни ротової порожнини є об'єктивним маркером оцінки площі зубних відкладень, однак є достатньо проблематичним у використанні для ортодонтичних пацієнтів із встановленими незнімними ортодонтичними конструкціями. З метою усунення цих недоліків, а також для аналізу товщини зубного нальоту в приясенній ділянці, котра є вільною від фіксуючих елементів ортодонтичних апаратів та одним із перших місць формування зубного нальоту, нами проведено визначення гігієнічного індексу Сілнес-Лое. Цифрові значення середніх показників у групах зазначені в таблиці 3.8.

Таблиця 3.8

Значення індексу Сілнес-Лое в дітей груп спостереження, M±m

Групи	Індекс Сілнес-Лое	
	значення	оцінка гігієни
I (n=29)	1,14±0,05	незадовільна
II (n=25)	1,37±0,10	незадовільна
III (n=21)	1,39±0,10 *	незадовільна

Примітка. * – вірогідна відмінність від показників у дітей І групи, $p<0,05$.

Дані таблиці свідчать про гіршу гігієну ротової порожнини в дітей III та II групи, що співзвучно з результатами визначення попереднього гігієнічного індексу. Проте вірогідну відмінність між показниками було виявлено лише в дітей I та III груп, вона склала 21,93 % ($p<0,05$). Можна зробити припущення, що індекс Сілнес-Лое є більш чутливим для аналізу рівня гігієни в ортодонтичних пацієнтів.

У цілому слід відмітити досить поганий гігієнічний стан в дітей, що знаходяться на ортодонтичному лікуванні, що, безумовно, може впливати на хід лікування, у тому числі й на його хірургічний етап. Не зважаючи не те, що незадовільно гігієна ротової порожнини є протипоказанням до початку ортодонтичного лікування, більшість ортодонтичних пацієнтів віком 12-15 років демонструють низький рівень гігієни.

Як причиною так і наслідком поганої гігієни ротової порожнини є стан твердих тканин зубів. У всіх групах спостереження ступінь ураження каріозним процесом, згідно з оціночними критеріями ВООЗ, був високим. Проте, у дітей із супутньою соматичною патологією реєструвалися вірогідно вищі показники інтенсивності карієсу, які сягали дуже високого рівня (табл. 3.9).

Таблиця 3.9

Показники інтенсивності карієсу зубів у дітей груп спостереження, M±m

Групи	Інтенсивність карієсу, $КПВ_з$	$КПВ_з$		
		К	П	В
I (n=29)	4,95±0,23	1,83±0,02	2,97±0,14	0,15±0,01
II (n=25)	6,28±0,21*	2,13±0,18	3,87±0,15*	0,28±0,02
III (n=21)	7,51±0,33*	2,35±0,13*	4,58±0,20*	0,58±0,05*

Примітка. * – вірогідна відмінність від показників у дітей I групи, $p<0,05$.

Як відомо [254-255], патологія щитоподібної залози сприяє ураженню зубів каріозними та некаріозними процесами через низку чинників. Нами встановлено, що в ортодонтичних пацієнтів ІІІ групи середній показник КПВ був на 51,72 % вищим, порівняно з даними пацієнтів І групи ($p<0,05$) та на 19,59 % – пацієнтів ІІ групи. Також виявлено вірогідну відмінність між рівнем інтенсивності карієсу зубів у дітей І та ІІ групи, що склала 26,97 % ($p<0,05$). Таким чином, можна зробити висновок про те, що в дітей, які мали ускладнення після операції видалення зуба, інтенсивність каріозного процесу є вищою, особливо за умов супутньої соматичної патології. Ймовірно, розвиток досліджуваних захворювань пов'язаний зі зниженням захисних механізмів ротової порожнини, які є важливим чинником у розвитку захворювань, спричинених ротовою мікрофлорою.

Аналіз окремих компонент індексу КПВ у групах показав перевагу лікованих зубів над ураженими, а також присутність у дітей віком 12-15 років видалених зубів з приводу ускладнень карієсу.

Перш ніж розпочати лікування в лікаря-ортодонта усі пацієнти підлягають обов'язковій санації. Однак тривалість ортодонтичного лікування, а також поява нових карієсогенних чинників у процесі лікування, таких як: додаткові ретенційні пункти для зубного нальоту, шкідлива дія матеріалів для фіксації, сприяють погіршенню стану твердих тканин зубів. Водночас збільшення кількості каріозних порожнин і пломбованих зубів негативно впливає на стан щелепно-лицевої ділянки, призводить до посилення дисбалансу мікрофлори ротової порожнини, як наслідок, сприяє розвитку запальних захворювань тканина пародонта та слизової оболонки.

Нами проведено аналіз стану тканин пародотна в дітей груп спостереження. Стан ясен, за даними індексу РМА, був вірогідно ліпшим у дітей І групи, порівняно з двома іншими групами спостереження, що відображено на рисунку 3.9. Гінгівіт різних ступенів тяжкості виявлявся в 31,03 % випадках обстежених І групи, 48,00 % – ІІ групи та 71,43 % – ІІІ групи. Здебільшого він був представлений хронічним катаральним гінгівітом

легкого та середнього ступенів тяжкості, лише в дітей III групи спостерігалися тяжкі форми гінгівіту з ураженням усіх відділів ясен. Як відомо, гінгівіт нерідко розвивається під час використання незнімної ортодонтичної апаратури як реакція ясен на зміни умов їх функціонування.

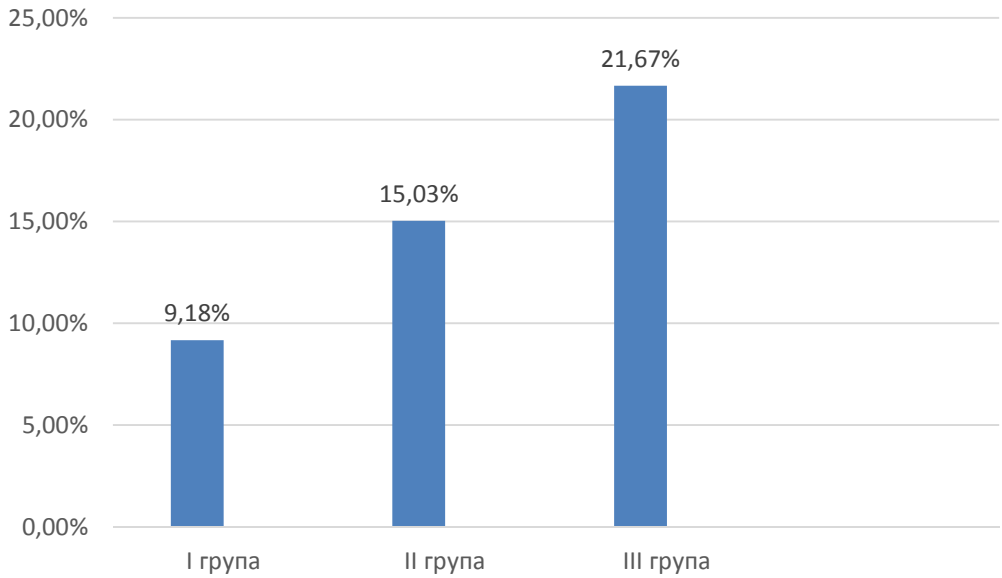

Рис. 3.9. Показники індексу РМА в дітей груп спостереження.

Аналіз кількості уражених секстантів за даними індексу CPI наведено в таблиці 3.10.

Таблиця 3.10

Ступінь ураження тканин пародонта в дітей груп спостереження, M±m

Групи	Здорові ясна	Кровоточивість	Зубний камінь	Пародонтальні кишені
I (n=29)	3,25±0,20	2,48±0,17	0,30 ±0,02	0
II (n=25)	2,08±0,19*	3,78±0,24*	0,90±0,06*	0,07±0,003*
III (n=21)	0,46±0,03*	4,40±0,33*	1,31±0,12*	0,10±0,04*

Примітка. * – вірогідна відмінність від показників у дітей I групи, $p<0,05$.

Як свідчать дані таблиці, в дітей І групи спостерігається вірогідно більша кількість здорових секстантів (3,25±0,20), порівняно з обстеженими ІІ (2,08±0,19) та ІІІ (0,46±0,03) груп ($p<0,05$). Спостерігається стрімке зменшення кількості неуражених тканин пародонта в дітей, які мали ускладнення після операції видалення зуба, особливо в дітей із супутнім дифузним нетоксичним зобом. Серед ознак ураження тканин пародонта на перше місце виходить кровоточивість ясен, яка має високі показники поширеності та інтенсивності. Звертає на себе увагу факт присутності твердих зубних відкладень та пародонтальних кишень у дітей ІІ та ІІІ груп.

Таким чином, вивчення стоматологічного статусу дітей груп спостереження дає підстави стверджувати, що в ортодонтичних пацієнтів, які після операції видалення зуба не мають ускладнень, реєструється вірогідно ліпші показники стану твердих тканин зубів та гігієнічних і пародонтальних індексів. Натомість наявність у процесі хірургічного етапу ортодонтичного лікування ускладнення у вигляді альвеоліту чітко корелює з поганою гігієною ротової порожнини, високим рівнем ураження твердих тканин та тканин пародонта. Особливо чітко це прослідковується за умов супутнього дифузного нетоксичного зобу. Одержані дані, на нашу думку, свідчать про взаємозв’язок причин виникнення основних стоматологічних захворювань та розвитку ускладнень запального генезу під час оперативних втручань.

Висновки до розділу:

1. Найпоширенішим оперативним втручанням у комплексі ортодонтичного лікування є операція видалення зуба, яка проводиться в 61,58 % випадках. Як правило, видаленню підлягають треті моляри та перші премоляри нижньої щелепи. Хірургічні маніпуляції здебільшого проводяться протягом декількох відвідувань, середня кількість видалених зубів за одне відвідування складає (1,69±0,09) зуба.
2. У 28,30 % випадків після операції видалення зуба спостерігається розвиток ускладнень, у структурі яких домінують альвеоліт (10,48 %), різні форми стоматитів (15,51 %) та кровотеча з лунки (2,31 %).

Встановлено зменшення частоти виявлення ускладнень з кожним наступним відвідування пацієнта під час хірургічного етапу лікування.

3. У ортодонтичних пацієнтів віком 12-15 років присутні чимало загальних чинників, які здатні провокувати та підтримувати запальні процеси в тканинах щелепно-лицевої ділянки, а саме: супутня соматична патологія, яка представлена в 30,61 % випадках хворобами верхніх дихальних шляхів, 21,59 % – хворобами шлунково-кишкового тракту, 20,55 % – хворобами щитоподібної залози, 16,56 % – хворобами очей, 11,32 % – хворобами шкіри тощо; неповноцінне харчування (70,86 %) та недостатня кількість стоматологічних профілактичних заходів (73,79 %).
4. Місцевими чинниками, які провокують розвиток ускладнень у післяопераційний період, можна вважати погану гігієну ротової порожнини, зокрема її рівень у (1,72±0,10) бала за індексом Грін-Вермільона та (1,37±0,10) бала за індексом Сілнес-Лое; високий рівень інтенсивності карієсу зубів – (6,28±0,21) уражених зубів за індексом КПВ; ураження тканин пародонта, а саме: розвиток гінгівіту різного ступеня тяжкості, кровоточивість ясен, зубний камінь та пародонтальні кишені на тлі зменшення кількості здорових секстантів до (2,08±0,19).

Перелік публікацій за темою розділу:

1. Годованець ОІ, Долинчук ЛВ. Ускладнення після операції видалення зуба за ортодонтичними показаннями та їх причини. Клінічна стоматологія. 2021;4:15-9. DOI 10.11603/2311-9624.2021.4.12788 *(Дисертантка провела обстеження пацієнтів, узагальнила результати та підготувала матеріал до друку, професорка Годованець ОІ надала консультативну допомогу).*
2. Мандзюк ТБ, Каськова ЛФ, Кузняк ЛВ. Раціональне харчування, умови проживання, гігієна порожнини рота та їх комплексний вплив на розвиток патології порожнини рота. The Scientific Heritage (Hungary).

2020;47:13-5. *(Дисертантка провела огляд літератури, обстеження хворих, асистентка Мандзюк ТБ опрацювала та узагальнила результати, підготувала матеріал до друку, професорка Каськова ЛФ надала консультативну допомогу).*

3. Годованець ОІ, Романюк ДГ, Кузняк ЛВ. Ортодонтичний статус дітей із супутньою патологією щитоподібної залози. Світ ортодонтії. 2018;1:42. *(Дисертантка провела обстеження хворих, опрацювала результати, аспірантка Романюк ДГ підготувала матеріал до друку, професорка Годованець ОІ надала консультативну допомогу).*
4. Вітковський ОО, Кузняк ЛВ. Вплив дифузного нетоксичного зобу на стоматологічну патологію у дітей. В: Матеріали наук.-практ. конф. з міжнар. участю Взаємоінтеграція теорії та практики в сучасній стоматології; 2019 Тра 16-17; Чернівці. Чернівці: Медуніверситет; 2019, с. 42-5. *(Дисертантка узагальнила результати та підготувала матеріал до друку, аспірант Вітковський ОО провів огляд літератури, обстеження хворих).*
5. Вітковський ОО, Кузняк ЛВ. Аналіз причин сприяючих розвитку одонтогенних періоститів щелепних кісток у дітей. В: Корда М, редактор. Матеріали наук.-практ. конф. з міжнар. участю Ternopil Dental Summit; 2019 Тра 23-24; Тернопіль. Тернопіль; 2019, с. 40-2. *(Дисертантка провела огляд літератури, обстеження хворих, аспірант Вітковський ОО узагальнив результати та підготував матеріал до друку).*
6. Kuzniak LV. Ethiopathogenesis of the causes promoting odontogenous periostitis development of jaw bones in children. В: Матеріали наук.-практ. конф. з міжнар. участю Сучасні аспекти теоретичної та практичної стоматології; 2020 Тра 4-5; Чернівці. Чернівці: Медуніверситет; 2020, с. 41-2.

РОЗДІЛ 4
ОСОБЛИВОСТІ ФУНКЦІОНУВАННЯ ЗАХИСНИХ РЕАКЦІЙ РОТОВОЇ ПОРОЖНИНИ ДІТЕЙ НА ХІРУРГІЧНОМУ ЕТАПІ ОРТОДОНТИЧНОГО ЛІКУВАННЯ

Як відомо, у розвитку більшості стоматологічних захворювань важливу роль відіграє мікробний чинник. Своєю чергою, баланс мікрофлори ротової порожнини залежить від функціонування багатьох систем організму в цілому та локальних захисних механізмів зокрема. Тому нами було детально вивчено мікробіологічний стан ротової порожнини, неспецифічні та специфічні захисні компоненти ротової рідини та стан її антиоксидантного захисту з метою виявлення можливих причин розвитку ускладнень після операції видалення зуба за ортодонтичними показаннями в дітей. Для цього ми дослідили вказані вище параметри ротової порожнини в дітей трьох груп: I група – соматично здорові діти, котрі мали видалення зубів за ортодонтичними показаннями, що не супроводжувалося розвитком ускладнень (n=29); II група – соматично здорові діти, котрі мали видалення зубів за ортодонтичними показаннями, що супроводжувалося розвитком ускладнень у вигляді альвеоліту (n=25) та III група – діти, хворі на дифузний нетоксичний зоб, котрі мали видалення зубів за ортодонтичними показаннями, що супроводжувалося розвитком альвеоліту (n=21). Розподіл дітей у групах за гендерною та віковою ознакою наведено в підрозділі 2.1. Лабораторні дослідження здійснювалися до початку хірургічного етапу лікування.

4.1. Стан мікрофлори ротової порожнини дітей

У клінічних умовах нами було визначено рівень концентрації Streptococcus mutans у ротовій рідині дітей за допомогою тестового набору «Saliva-Check Mutans», котрий дає уявлення про присутність у ротовій

порожнині дітей карієсогенних мікроорганізмів. Одержані результати висвітлено в таблиці 4.1.

Таблиця 4.1

Рівень концентрації Streptococcus mutans у ротовій рідині дітей груп спостереження

Групи спостереження	Високий	Низький
	>5x10^5 КУО / мл слини	<5x10^5 КУО / мл слини
I (n=29)	34,48 %	65, 52 %
II (n=25)	44,00 %	56,00 %
III (n=21)	66,67 % *	33,33 % *

Примітка. * – вірогідна відмінність від показників у дітей I групи, $p<0,05$.

Як свідчать дані таблиці, в більшості дітей, які не мали ускладнень після операції видалення зубів за ортодонтичними показаннями, рівень концентрації *Str. mutans* у ротовій рідині був низьким. Лише у кожного третього обстеженого виявлявся високий титр цього мікроорганізму. Значно частіше високу концентрацію *Str. mutans* фіксували в дітей, у котрих спостерігалися післяопераційні ускладнення у вигляді альвеоліту. Зокрема в пацієнтів II групи цей показник був у 1,24 раза вищим, аніж у в обстежених I групи, а в пацієнтів III групи – в 1,93 раза ($p<0,05$). Діаметрально протилежною була кількість дітей із низьким титром карієсогенного стрептококу.

Одержані дані позитивно корелюють із показниками інтенсивності карієсу зубів у дітей груп спостереження: у I групі – ($r=0,47$, $p<0,05$), у II групі – ($r=0,52$, $p<0,05$), у III групі – ($r=0,71$, $p<0,05$) та рівнем гігієни ротової порожнини: за індексом Грін-Вермільона у I групі – ($r=0,83$, $p<0,05$), у II

групі – (r=0,45, p<0,05), у III групі – (r=0,74, p<0,05); за індексом Сілнес-Лое у I групі – (r=0,66, p<0,05), у II групі – (r=0,84, p<0,05), у III групі – (r=0,70, p<0,05).

Таким чином, можна стверджувати, що в дітей із високим титром *Str. mutans* у ротовій рідині, присутній тригер каріозного процесу, який з великою долею вірогідності може призводити до ураження твердих тканин зубів під час ортодонтичного лікування.

Для детального аналізу мікробного пейзажу ротової порожнини дітей та його можливого впливу на розвиток локальних запальних процесів нами проведено визначення кількісного та якісного складу мікроорганізмів із поверхонь ротової порожнини.

Загальна середня кількість мікроорганізмів, виділених у дітей I групи, склала (51,35±2,14) штами та прийнята нами за 100 %. Її відсотковий розподіл за приналежністю до грампозитивних і грамнегативних бактерій наведений на рисунку 4.1.

Рис. 4.1. Групова приналежність мікроорганізмів, виділених із ротової порожнини дітей I групи.

У дітей II групи загальна кількість виділених штамів була на 45,01 % більшою, порівняно з даними I групи та досягла показника (74,03±4,25).

Окрім грампозитивних та грамнегативних мікроорганізмів виділялися гриби роду *Candida*, що проілюстровано рисунком 4.2.

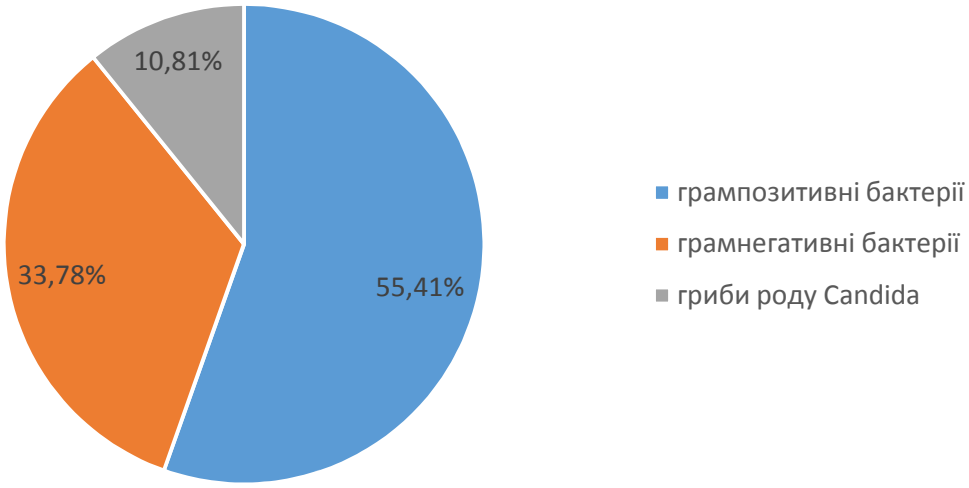

Рис. 4.2. Групова приналежність мікроорганізмів, виділених із ротової порожнини дітей II групи.

У дітей III групи загальне мікробне число було ще більшим і складало (105,22±8,03) штами, які включали в себе грампозитивні, грамнегативні бактерії та гриби роду *Candida* (рис. 4.3).

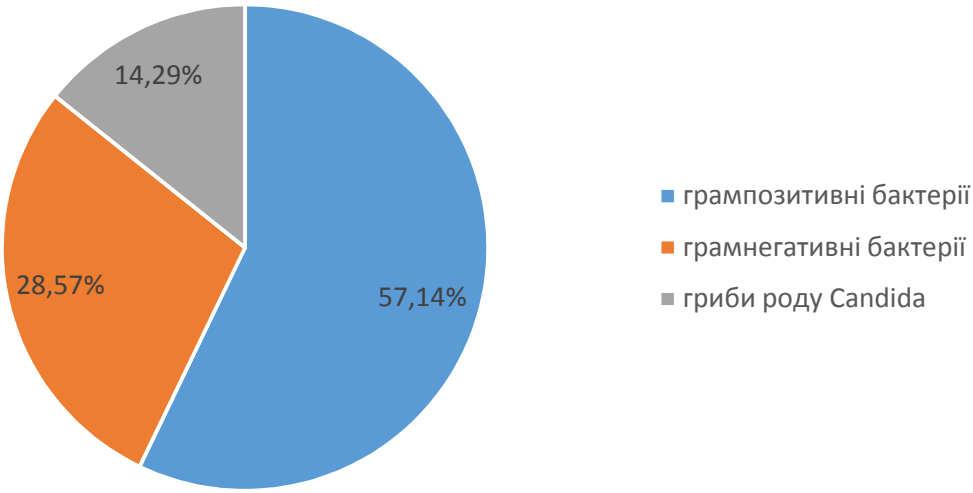

Рис. 4.3. Групова приналежність мікроорганізмів, виділених із ротової порожнини дітей III групи.

Середня кількість мікроорганізмів, виділених у дітей III групи, була на 41,89 % більшою, аніж у обстежених II групи та вдвічі більшою за відповідний показник I групи.

Загалом у структурі орального мікробіоценозу дітей усіх груп спостереження переважали грампозитивні бактерії. Приблизно третину виділених штамів склала грамнегативна мікрофлора. Звертає увагу факт присутності дріжджеподібних грибів в ортодонтичних пацієнтів, що мали ускладнення після операції видалення зуба.

Аналіз видового та родового складу мікрофлори ротової порожнини дітей засвідчив значні відмінності показників у групах. В обстежених I групи домінували представники родів *Streptococcus* (37,24 %) та *Staphylococcus* (29,41 %), виявлялися також ентеробактерії (15,69 %), лактобацили (11,76 %) та нейсерії (5,88 %) (табл. 4.2).

Таблиця 4.2

Родовий та видовий склад мікроорганізмів у ротовій порожнині дітей I групи

Тип бактерій	Рід культур	Вид культур	Кількість культур, lg КУО/мл	Загальна кількість штамів	
				абс.	%
резидентні	*Lactobacillus*	*L. salivarius*	1,00	6	11,78
	Neisseria	*N. sicca*	1,00	3	5,88
	Streptococcus	*Str. sanquis*	1,00	4	7,84
		Str. mitis	1,00	4	7,84
		Str. lactis	1,00	3	5,88
		Str. mutans	1,00	2	3,92
		Str. salivarius	2,23±0,11	6	11,76
	Staphylococcus	*S. saprophyticus*	1,00	12	23,53
умовно-патогенні		*S. epidermidis*	1,00	3	5,88
патогенні	*Escherichia*	*E. coli*	1,78±0,09	8	15,69

У дітей ІІ групи відсоток патогенної та умовно-патогенної мікрофлори зростав, розширювався спектр висіяних культур, що висвітлено в таблиці 4.3.

Таблиця 4.3

Родовий та видовий склад мікроорганізмів у ротовій порожнині дітей ІІ групи

Тип бактерій	Рід культур	Вид культур	Кількість культур, lg КУО/мл	Загальна кількість штамів	
				абс.	%
резидентні	*Lactobacillus*	*L. salivarius*	1,00	4	5,41
	Neisseria	*N. elongata*	3,00	2	2,70
	Corynebacterium	*C. durum*	1,00	2	2,70
	Streptococcus	*Str. sanquis*	2,18±0,11	4	5,41
		Str. anginosus	1,00	4	5,41
		Str. lactis	1,00	5	6,76
		Str. mutans	1,05±0,05	3	4,05
		Str. salivarius	3,04±0,21	10	13,51
	Staphylococcus	*S. saprophyticus*	2,08±0,16	13	17,57
умовно-патогенні		*S. epidermidis*	1,07±0,08	8	10,81
	Candida	*C. tropicalis*	1,00	3	4,05
патогенні	*Escherichia*	*E. coli*	1,30±0,09	16	21,62

Зокрема культури роду *Streptococcus* виділялися в 35,14 % випадках, *Staphylococcus* – 28,38 %, *Escherichia* – 21,62 %, *Lactobacillus* – 5,41 %, *Neisseria* та *Corynebacterium* по 2,70 %, з'являлися гриби роду *Candida* (4,05 %). Спостерігався помірний ріст колоній стрептококів, стафілококів, ентеробактерії та нейсерій. Деякі стрептококи, коринебактерії та гриби характеризувалися мізерним ростом колоній. Описані мікробіологічні параметри свідчать про розвиток дисбіозу ротової порожнини дітей, що, своєю чергою, послаблює захисні властивості та може спровокувати захворювання інфекційного генезу.

Мікробіоценоз ротової порожнини дітей ІІІ групи був наближений до дітей ІІ групи, проте мав свої особливості, котрі наведено в таблиці 4.4.

Таблиця 4.4

Родовий та видовий склад мікроорганізмів у ротовій порожнині дітей ІІІ групи

Тип бактерій	Рід культур	Вид культур	Кількість культур, lg КУО/мл	Загальна кількість штамів	
				абс.	%
резидентні	*Lactobacillus*	*L. salivarius*	1,00	2	1,90
	Neisseria	*N. elongata*	2,00	6	5,71
		N. oralis	2,15±0,13	4	3,81
	Streptococcus	*Str. sanquis*	1,36±0,12	6	5,71
		Str. anginosus	2,27±0,16	4	3,81
		Str. mutans	3,23±0,19	6	5,71
		Str. salivarius	4,85±0,31	13	12,38
умовно-патогенні		*Str. faecalis*	2,23±0,11	4	3,81
	Staphylococcus	*S. epidermidis*	2,31±0,18	7	6,67
		S. aureus	1,45±0,12	4	3,81
	Candida	*C. tropicalis*	2,00	4	3,81
		C. albicans	3,72±0,24	15	14,29
		C. krusei	1,67±0,07	2	1,90
патогенні	*Escherichia*	*E. coli*	3,78±0,24	28	26,67

Дані таблиці свідчать про зростання кількості колоній ентеробактерій (26,67 %), нейсерій (9,52 %) та дріжджеподібних грибів (20,00 %) на тлі зменшення резидентних штамів стрептококів (27,61 %) та лактобацил (1,90 %). Розширюється видовий склад умовно-патогенних мікроорганізмів та збільшується ріст їхніх колоній, що вказує на посилення дисбіозу ротової порожнини дітей. На рисунку 4.4 зображене представництво різних родів мікроорганізмів у відсотковому еквіваленті в дітей груп спостереження.

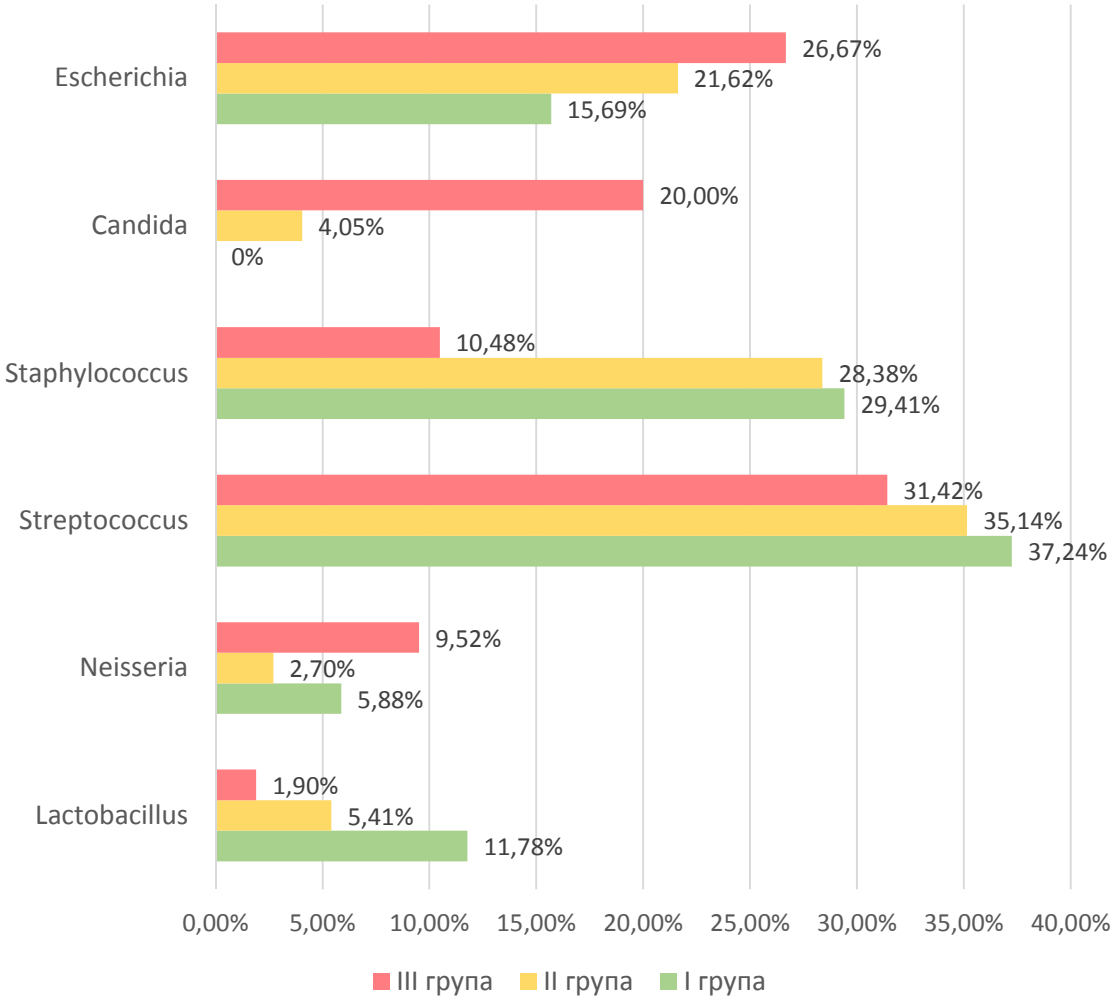

Рис. 4.4. Родова приналежність мікроорганізмів, виділених із ротової порожнини дітей груп спостереження.

Таким чином, одержані дані мікробіологічного дослідження вказують на те, що в дітей, які не мали ускладнень у післяопераційному періоді, діагностувався нормобіоз ротової порожнини. Кількість патогенних та умовно-патогенних бактерій у таких дітей не перевищувала 21,57 %. На відміну від цих даних, у дітей, що мали в післяопераційному періоді ускладнення, спостерігався дисбіоз ротової порожнини, котрий був більш тяжким за умов супутнього дифузного нетоксичного зобу. Встановлені порушення свідчать про потенційну можливість асоційованої умовно-патогенної та патогенної мікрофлори викликати патологічний процес в ортодонтичних пацієнтів.

4.2. Характеристика специфічних та неспецифічних механізмів захисту ротової порожнини дітей

Чимало компонентів ротової рідини людини мають антибактеріальну дію та виконують функцію протидії мікробним агентам, що в сукупності забезпечує підтримання сталого мікробіоценозу ротової порожнини. За їхньою активністю можна прогнозувати стан місцевих механізмів захисту та оцінювати баланс між про- та антибактеріальними чинниками у розвитку запальних стоматологічних захворювань. У роботі нами було визначено активність лізоциму, вміст імуноглобулінів та рівень цитокінів у ротовій рідині дітей як маркерів запальних реакцій інфекційного генезу.

Першою ланкою неспецифічного захисту ротової порожнини є функціонування гідролітичного ферменту лізоциму, котрий за рахунок лізису поліцукридів клітинних оболонок чинить руйнівну дію відносно більшості грампозитивних та грамнегативних бактерії, грибів та вірусів. Рівень активності цього антибактеріального чинника ротової рідини дітей груп спостереження відображено на рисунку 4.5.

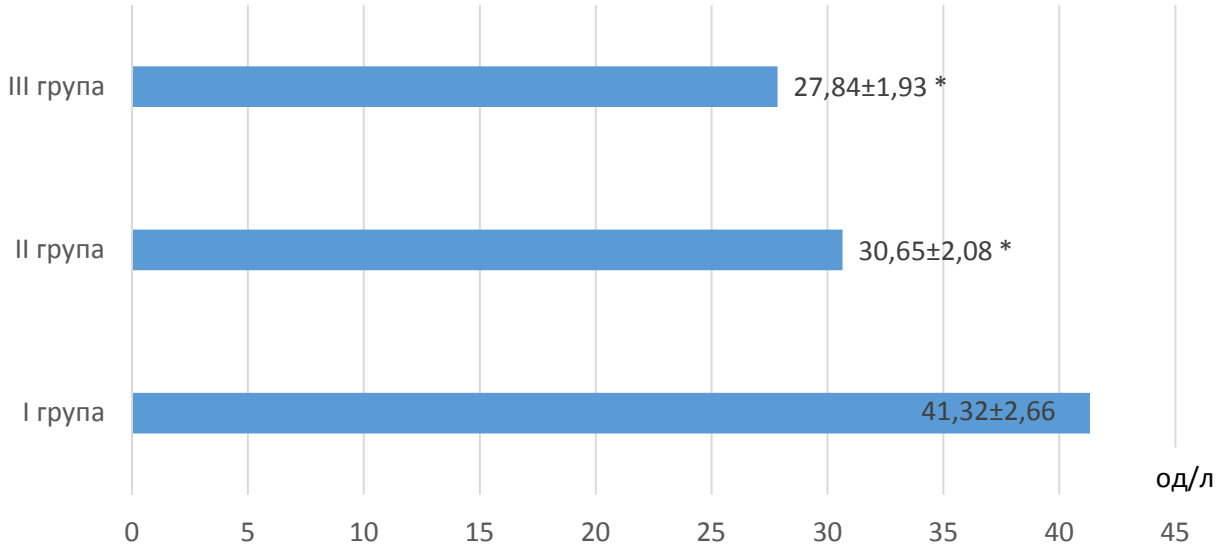

Рис. 4.5. Рівень активності лізоциму в дітей груп спостереження, M±m.

Примітка. * – вірогідна відмінність від показників I групи, $p<0,05$.

Встановлено, що найвищу активність фермент виявляв у дітей, які не мали ускладнень після операції видалення зуба, та вказує на достатній ступінь захисту ротової порожнини цих ортодонтичних пацієнтів. Водночас у дітей, котрі мали ускладнення в післяопераційний період у вигляді альвеолітів, спостерігалося вірогідне зниження активності лізоциму. Зокрема на 34,81 % ($p<0,05$) в обстежених II групи та на 48,42 % ($p<0,05$) в обстежених III групи відносно даних дітей I групи. Також спостерігалася тенденція до зменшення активності ензиму за умов супутнього дифузного нетоксичного зобу в дітей, однак вірогідної відмінності між значеннями в II та III групах нами не встановлено.

Другою за питомою вагою ланкою захисту ротової порожнини є антитіла, склад яких є варіабельним та залежить від локального антигенного навантаження. Найбільшою є фракція sIgA, котрий виконує свою функцію в кооперації з глікопротеїнами. Уміст цього імуноглобуліну в ротовій рідині дітей груп спостереження був неоднаковим, проте вірогідної невідмінним (рис. 4.6).

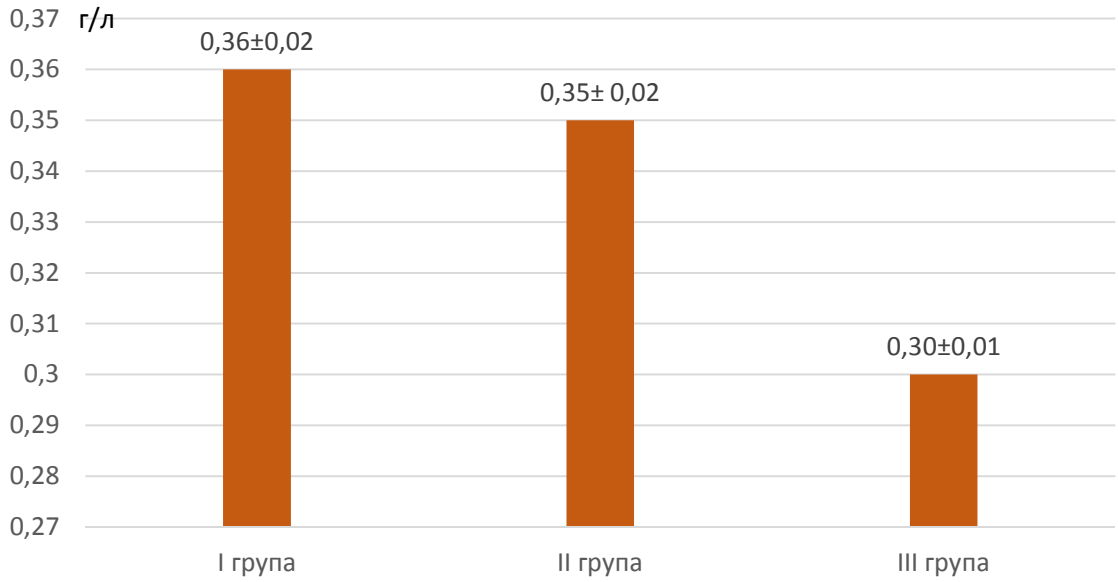

Рис. 4.6. Уміст sIgA в ротовій рідині дітей груп спостереження, M±m.

Спостерігалася тенденція до зниження рівня sIgA в дітей III групи, який був на 16,67 % меншим, аніж в обстежених I групи та на 14,29 % порівняно з даними II групи, що свідчить про вплив соматичної патології на стан забезпеченість ротової рідини дітей цим захисним компонентом.

Уміст IgA також коливався в групах незначно, що проілюстровано рисунком 4.7. Привертає увагу протилежна динаміка змін показників у дітей груп спостереження відносно sIgA, а саме: зростання вмісту IgA в дітей II на 9,52 % та III груп – на 4,76 % щодо значень I групи.

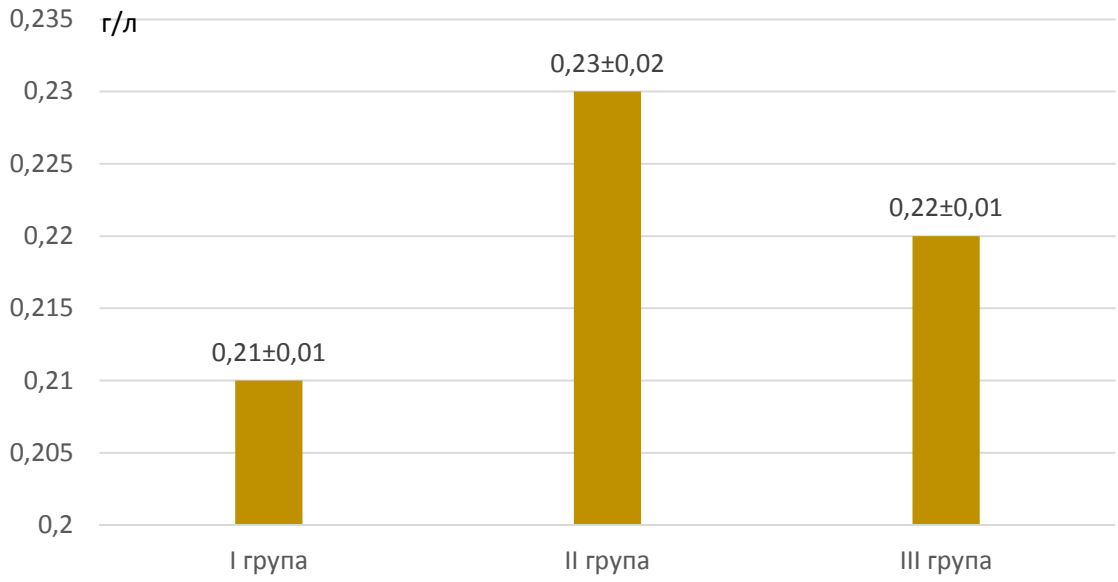

Рис. 4.7. Уміст IgA в ротовій рідині дітей груп спостереження, M±m.

Рівень IgG у ротовій рідині дітей змінювався в межах (0,33±0,03)-(0,41±0,02) г/л та свідчив про збільшення вмісту антитіл цього класу в ортодонтичних пацієнтів, котрі мали ускладнення після операції видалення зуба (рис. 4.8). Зокрема встановлено зростання показника в дітей II групи на 15,15 % ($p>0,05$), а в дітей III групи на 24,24 % ($p<0,05$) порівняно з даними I групи. Одержані нами результати можуть вказувати на наявність певних хронічних запальних процесів, які знаходяться в стадії ремісії та не мають клінічно видимої симптоматики.

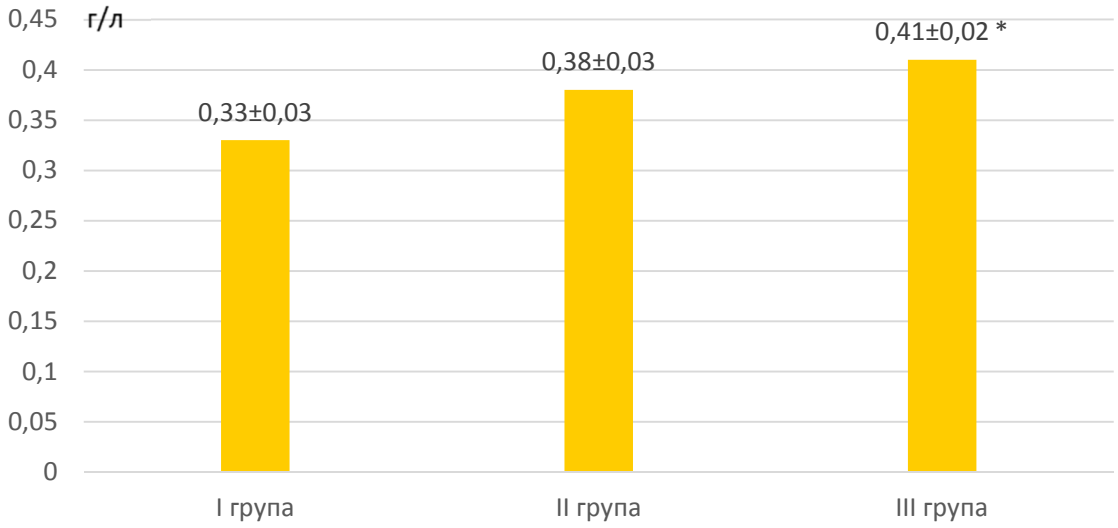

Рис. 4.8. Уміст IgG в ротовій рідині дітей груп спостереження, M±m.

Примітка. * – вірогідна відмінність від показників I групи, p<0,05.

Ще одним показником стану захисних властивостей ротової рідини дітей, а також наявності стоматологічних захворювань є концентрація білка, результати вивчення якої зображені на рисунку 4.9.

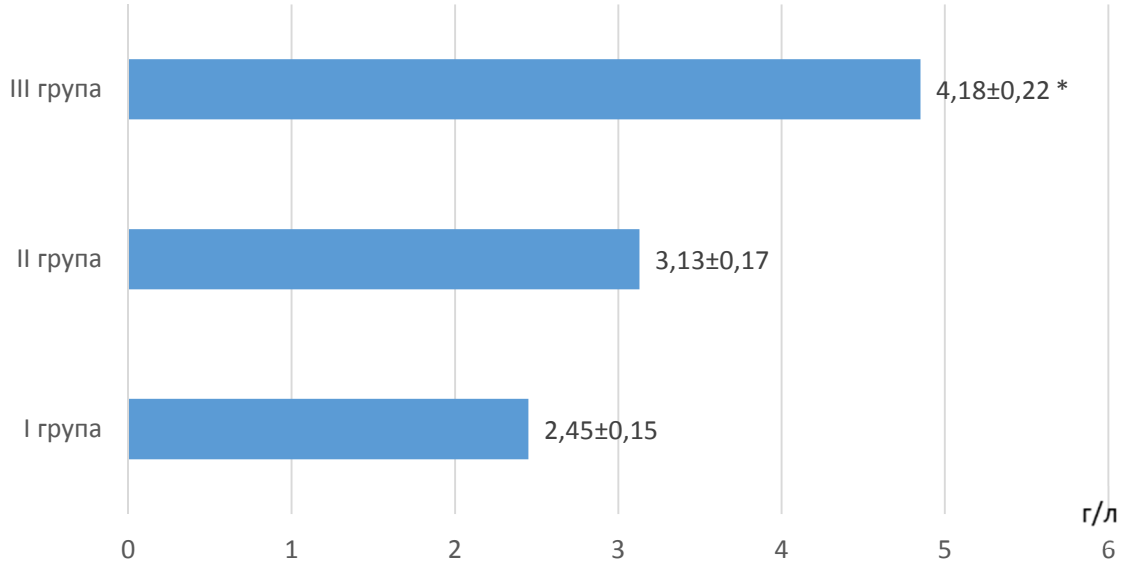

Рис. 4.9. Рівень загального білка в ротовій рідині дітей груп спостереження, M±m.

Примітка. * – вірогідна відмінність від показників I групи, p<0,05.

Привертає увагу наявність вірогідної відмінності між показниками дітей І та ІІІ групи, що склала 70,61 % у напрямку зростання рівня білка в ротовій рідині ортодонтичних пацієнтів, котрі мали ускладнення в післяопераційному періоді та страждали на дифузний нетоксичний зоб. Подібним був вектор змін і між показниками І та ІІ груп, зокрема зафіксоване зростання на 27,76 %, однак встановлені зміни не були вірогідними. Різниця між значеннями в ІІ та ІІІ групах склала 33,54 % ($p<0,05$).

Білки ротової рідини здебільшого є структурними одиницями глікопротеїнів, які мають велике значення для функціонування всіх імунних механізмів ротової рідини, а отже виконання нею захисних властивостей. Зростання рівня білкам у ротовій рідині дітей може вказувати на руйнування складних білкових комплексів та водночас створення сприятливих умов для розмноження умовно-патогенної та патогенної мікрофлори.

Підтвердженням вказаних вище суджень є встановлені нами кореляційні зв'язки між рівнем білка та вмістом у ротовій рідині дітей груп спостереження sIgA: у І групі – ($r=-0,61$, $p<0,05$), у ІІ групі – ($r=-0,46$, $p<0,05$), у ІІІ групі – ($r=-0,55$, $p<0,05$).

Дещо слабші та протилежні за напрямком були залежності між рівнем білка та концентрацією інших імуноглобулінів ротової рідини дітей, зокрема IgA у І групі – ($r=0,33$, $p<0,05$), у ІІ групі – ($r=0,25$, $p<0,05$), у ІІІ групі – ($r=0,37$, $p<0,05$); IgG у І групі – ($r=0,11$, $p<0,05$), у ІІ групі – ($r=0,38$, $p<0,05$), у ІІІ групі – ($r=0,29$, $p<0,05$).

Цікавими також виявилися встановлені нами кореляційні зв'язки між активністю лізоциму та вмістом імуноглобулінів у групах, а саме: sIgA у І групі – ($r=0,23$, $p<0,05$), у ІІ групі – ($r=0,28$, $p<0,05$), у ІІІ групі – ($r=0,41$, $p<0,05$); IgA у І групі – ($r=-0,16$, $p<0,05$), у ІІ групі – ($r=-0,35$, $p<0,05$), у ІІІ групі – ($r=-0,20$, $p<0,05$) та IgG у І групі – ($r=-0,31$, $p<0,05$), у ІІ групі – ($r=-0,27$, $p<0,05$), у ІІІ групі – ($r=-0,29$, $p<0,05$).

Взаємозалежностей між іншими досліджуваними показниками встановлено не було.

Для підтвердження наявності імунних порушень та прихованих запальних процесів у тканинах щелепно-лицевої ділянки дітей, котрі знаходять на ортодонтичному лікуванні, та можуть бути причиною розвитку ускладнень, нами було проаналізовано цитокіновий статус ротової рідини пацієнтів.

Для дослідження було обрано IL-1β, який є типовим представником прозапальних медіаторів запалення, та антагоністичний до нього IL-4. IL-1β є ініціатором цілого каскаду цитокінових реакцій, котрі сигналізують про розвиток захворювань різного патогенезу, у тому числі асоційованих із інфекційним агентом. Водночас ступіть протекції тканин ротової порожнини можна опосередковано оцінити за рівнем протизапального IL-4. Результати дослідження висвітлені в таблиці 4.5.

Таблиця 4.5

Рівень концентрації IL-1β та IL-4 у ротовій рідині дітей груп спостереження

Групи спостереження	IL-1β, пг/мл	IL-4 пг/мл
I (n=25)	68,32±2,54	10,63±0,95
II (n=25)	74,51±4,66	12,39±1,04
III (n=21)	85,24±6,32 *	8,42±0,70 *

Примітка. * – вірогідна відмінність від показників у дітей I групи, $p<0,05$.

Як свідчать дані таблиці, рівень прозапального цитокіну був найменшим у дітей I групи та характеризувався зростанням показника на 9,06 % ($p>0,05$) в обстежених II групи та на 24,76 % ($p<0,05$) – у дітей III групи. Різниця в значеннях між II та III групами склала 14,40 %.

Різноспрямованою була динаміка змін вмісту IL-4, кількість якого збільшувалася на 16,56 % ($p>0,05$) у дітей II групи та зменшувалася на 26,25 % ($p<0,05$) у дітей III групи порівняно з показниками обстежених I групи.

Результати дослідження інтерлейкінів вказують на зміни цитокінового профілю ротової рідини дітей, у котрих спостерігався розвиток ускладнень у післяопераційному періоді. Порушення балансу між про- та протизапальними цитокінами говорить про наявність певних патологічних процесів у ротовій порожнині, які створюють несприятливий фон для загоєння рани після операції видалення зуба за ортодонтичними показаннями. Установлені зміни можуть бути використані з діагностичною метою оцінки ризиків та прогнозування розвитку ускладнень.

Таким чином, встановлено, що захисні механізми ротової рідини ортодонтичних пацієнтів, які мали в післяопераційному періоді ускладнення у вигляді альвеоліту, знаходяться в стані напруження та характеризуються недостатністю ключових ланок неспецифічного захисту, зокрема зниженням активності лізоциму, зменшенням рівня sIgA на тлі зростання концентрації імуноглобулінів класу A та G, дисбалансом про- та протизапальних цитокінів. Більш виразними ці зміни були за умов супутнього дифузного нетоксичного зобу, що свідчить про вплив соматичної патології на функціональний стан місцевих захисних механізмів ротової порожнини.

4.3. Антиоксидантна система захисту ротової рідини дітей

Активація реакцій вільнорадикального окиснення біологічних структур є одним з фундаментальних механізмів пошкодження і розвитку клітинної патології при дії чинників різного генезу. Результатом запуску цього процесу є утворення високотоксичних продуктів – активних форм кисню, які ініціюють каскад реакцій, що призводять до адаптації чи руйнування біомолекул. Основним важелем протидії цих процесів є антиоксидантні

механізми захисту – ключові компоненти стрес-лімітуючої системи організму.

У ході наукової роботи нами проведено визначення рівня проміжного та кінцевого продуктів пероксидного окиснення ліпідів – ДК та МА як маркерів стану прооксидантної системи ротової порожнини ортодонтичних пацієнтів. Результати дослідження висвітлені в таблиці 4.6.

Таблиця 4.6

Показники пероксидного окиснення ліпідів ротової рідини дітей груп спостереження

Групи спостереження	МА, мкмоль/мг білка	ДК, нмоль/мг білка
I (n=29)	157,23±12,40	0,73±0,03
II (n=25)	215,35±18,26 *	1,12±0,09 *
III (n=21)	259,01±16,72 *	1,39±0,08 *

Примітка. * – вірогідна відмінність від показників у дітей I групи, $p<0,05$.

Рівень МА в дітей II та III груп був вірогідно більшим, а саме: на 36,96 та 64,73 % відповідно, аніж рівень цього метаболіту в дітей I групи. Подібні зміни були виявлені й щодо ДК, зокрема рівень кінцевого продукту пересидації у дітей II групи був в 1,53 раза більшим ($p<0,05$) порівняно з даними I групи, а в дітей III групи – в 1,90 раза ($p<0,05$). Вірогідної різниці між показниками в групах дітей, які мали післяопераційні ускладнення, нами не встановлено, хоча спостерігалася тенденція до посилення реакцій пероксидації за умов дифузного нетоксичного зобу.

Слід вказати, що вільнорадикальне окиснення є вкрай необхідним процесом для нормального функціонування організму людини, оскільки забезпечує оновлення білково-ліпідного шару мембран, синтез біологічно

активних речовин, підтримання балансу збудження та гальмування в нервовій системі, метаболізм клітини та перебіг захисних реакції, у тому числі запального процесу. Проте функціонування вказаних вище механізмів можливе лише при низькій інтенсивності процесів вільнорадикального окиснення, що, своєю чергою, забезпечується збалансованою роботою системи антиоксидантного захисту.

Нами проаналізовано функціонування таких антиоксидантних ферментів як каталаза, СОД, рівень HS-груп та стан глутатіонової системи ротової рідини дітей груп спостереження.

Активність каталази в ортодонтичних пацієнтів, які не мали ускладнень хірургічного етапу лікування, склала (8,34±0,57) мкмоль/ хв×мг білка та була в 2,02 раза більшою ($p<0,05$), аніж у дітей II групи та в 2,72 раза ($p<0,05$) – аніж у дітей III групи, що вказує на інактивацію одного з ключових ферментів антиоксидантного захисту (рис. 4.10). Важливою умовою відновлення функціональної здатності ензиму є надходження достатньої кількість заліза, яке є кофактором активного центру каталази.

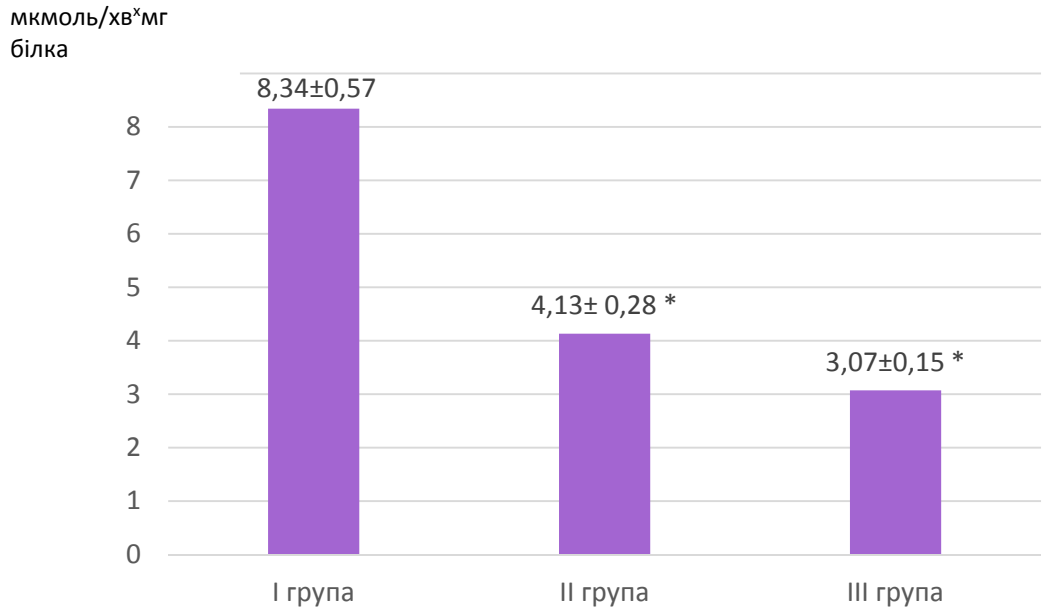

Рис. 4.10. Активність каталази ротової рідини дітей груп спостереження, M±m.

Примітка. * – вірогідна відмінність від показників I групи, $p<0,05$.

Другим за питомою вагою ферментом антиоксидантної системи захисту є СОД, котра бере на себе функцію утилізації надлишку супероксид-аніону. Саме цей ензим забезпечує роботу мієлопероксидазної системи фагоцитів, а тому є вкрай важливим для функціонування клітинного захисту. Активність СОД також знижувалася в дітей, які мали альвеоліт у післяопераційному періоді, на відміну від обстежених I групи, зокрема в 1,44 раза – у дітей II групи та в 1,98 раза – у дітей III групи (рис. 4.11).

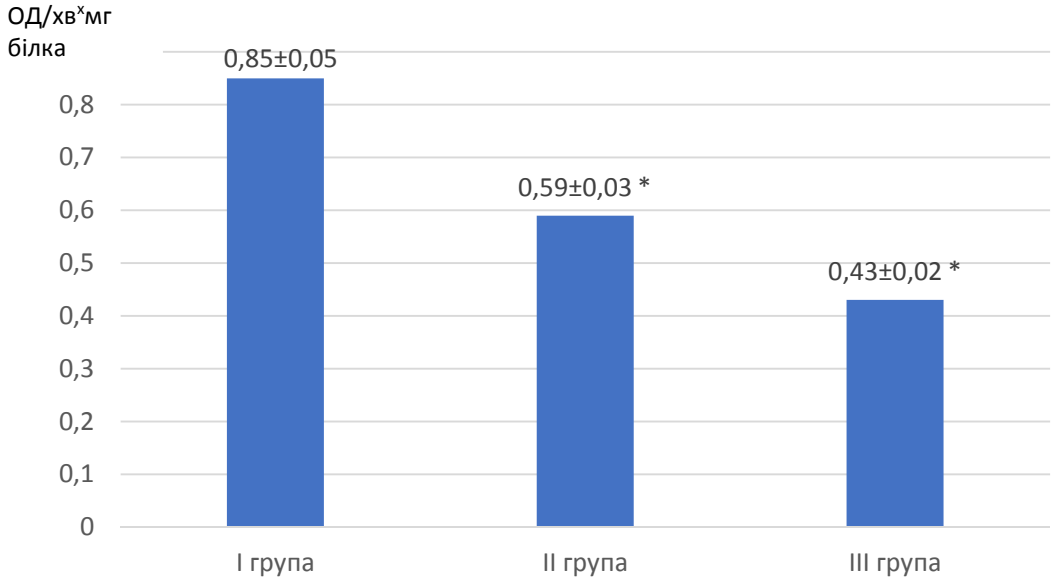

Рис. 4.11. Активність супероксиддисмутази ротової рідини дітей груп спостереження, M±m.

Примітка. * – вірогідна відмінність від показників I групи, $p<0,05$.

Інактивація антиоксидантних ферментів певною мірою пояснюється пероксидним окисненням білків, що відбувається водночас з пероксидним окисненням ліпідів, та зумовлене наявністю в їх активному центрі металів зі змінною валентністю, що стають каталітичними центрами реакцій вільнорадикального окиснення в білкових молекулах.

Найвразливішими до оксидативного стресу є біоструктури з HS-групами, які здатні легко окиснюватися з утворенням дисульфідних зв’язків. Водночас значна кількість біологічно активних сполук каталізується саме

HS-групами, тому їх рівень у середовищі є критерієм функціональної активності захисних механізмів, у тому числі глутатіонової системи.

Аналіз рівня HS-груп у ротовій рідині дітей груп спостереження встановив зниження вмісту цього метаболіту в 1,90 раза ($p<0,05$) в обстежених II групи та в 2,21 раза ($p<0,05$) в обстежених III групи порівняно з даними дітей I групи (рис. 4.12).

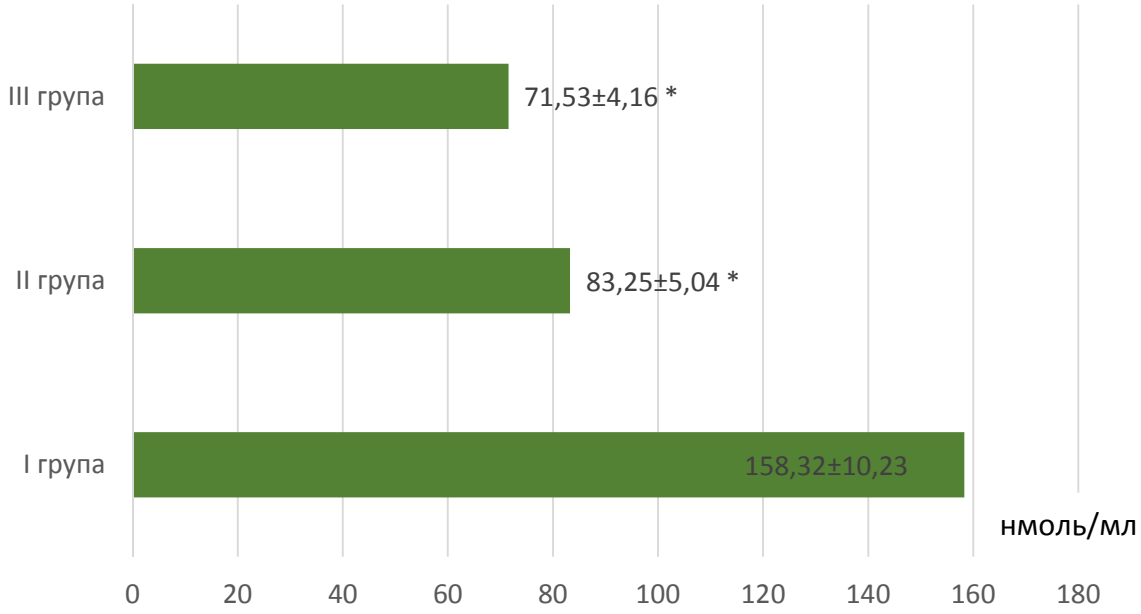

Рис. 4.12. Уміст HS-груп у ротовій рідині дітей груп спостереження, M±m.

Примітка. * – вірогідна відмінність від показників I групи, $p<0,05$.

Встановлено позитивну кореляційну залежність між рівнем активності каталази і СОД: у I групі – ($r=0,35$, $p<0,05$), у II групі – ($r=0,21$, $p<0,05$), у III групі – ($r=0,47$, $p<0,05$); каталази і HS-груп: у I групі – ($r=0,28$, $p<0,05$), у II групі – ($r=0,30$, $p<0,05$), у III групі – ($r=0,51$, $p<0,05$) та СОД і HS-груп: у I групі – ($r=0,28$, $p<0,05$), у II групі – ($r=0,30$, $p<0,05$), у III групі – ($r=0,51$, $p<0,05$), що вказує на взаємозалежну недостатність ключових антипероксидних систем.

Важливою компонентою загального пулу HS-груп в організмі людини є Г-SH. Функціональна активність системи глутатіону забезпечує антипероксидні, антигіпоксичні та детоксикаційні стрес-лімітуючі механізми на загальному та місцевому рівнях. У таблиці 4.7 наведені результати вивчення ключових компонентів глутатіонової системи ротової рідини дітей груп спостереження.

Таблиця 4.7

Система глутатіону ротової рідини дітей груп спостереження, M±m

Показник	Групи		
	I (n=29)	II (n=25)	III (n=21)
Г-SH, пмоль/л	129,57±9,45	49,13±3,62 *	30,72±2,51 *, **
ГП, нмоль/хв×мг білка	547,62±15,36	750,71±34,06	926,80±64,45 *
ГР, нмоль/хв×мг білка	20,47±1,93	15,40±1,08 *	12,92±1,07 *

Примітки. * – вірогідна відмінність від показників I групи, $p<0,05$,

** – вірогідна відмінність від показників II групи, $p<0,05$.

Загальний рівень Г-SH у ротовій рідині дітей, які не мали ускладнень після операції видалення зуба, склав (129,57±9,45) пмоль/л. У 2,64 рази ($p<0,05$) меншим він був у дітей II групи та в 4,21 раза ($p<0,05$) – в обстежених III групи, що вказує на різке зменшення пулу цього антиоксиданта, особливо в дітей, хворих на дифузний нетоксичний зоб. Кореляційним аналізом встановлено пряму сильну та помірну залежність між рівнем HS-груп та Г-SH: у I групі – ($r=0,65$, $p<0,05$), у II групі – ($r=0,71$, $p<0,05$), у III групі – ($r=0,48$, $p<0,05$). Отримані дані свідчать про те, що Г-SH дійсно є вагомою складовою загального пулу HS-груп ротової рідини дітей.

Забезпечення організму достатньою кількістю Г-SH відбувається за рахунок його постійного ресинтезу в гама-глутамільному циклі Майерса та опосередковано активністю ферменту ГР. Як свідчать дані таблиці в дітей II та III груп активність цього ферменту є вірогідно нижчою, аніж в обстежених I групи: на 32,92 та 58,44 % відповідно.

Водночас з відновлення глутатіону йде його постійне використання для виконання ним антиоксидантної дії. До цього процесу залучений селенвмісний фермент ГП. Як показують результати нашого дослідження активність ГП була достатньо високою в усіх групах спостереження, однак у дітей, які мали післяопераційні ускладнення, рівень активності ферменту зростав на 37,09 % ($p<0,05$) у II групі та на 69,24 % ($p<0,05$) – у III групі порівняно з даними дітей I групи.

Проведення кореляційного аналізу між компонентами глутатіонової системи в групах спостереження показало різну спрямованість кореляційних залежностей. Так, у дітей I групи спостерігався позитивний кореляційний зв'язок між рівнем активності ГР та ГП ($r=0,57$, $p<0,05$), рівнем Г-SH та активністю ГР ($r=0,65$, $p<0,05$), що вказує на нормальне функціонування захисних ланок системи. У дітей II та III груп перераховані вище залежності втрачалися, проте з'являлися нові: негативні кореляції між активністю ГП та рівнем Г-SH: у II групі – ($r=-0,43$, $p<0,05$), у III групі – ($r=-0,37$, $p<0,05$), а також між ГП та ГР: у II групі – ($r=-0,40$, $p<0,05$), у III групі – ($r=-0,38$, $p<0,05$).

Одержані дані функціонування глутатіонової системи ротової рідини дітей ортодонтичних пацієнтів дають підстави говорити про активацію антипероксидної ланки глутатіонової системи, яка спрямована на ліквідацію надмірної кількості пероксидних продуктів та недостатності реакцій відновлення окисненого глутатіону, що, своєю чергою, посилює антипероксидну ланку та спричиняє замкнуте коло. Причиною цього може бути як недостатність кофакторів – $НАДФН_2$ та Se, так і окиснення активного центру ензиму.

Аналіз кореляційних залежностей вивчених показників стану прооксидантної системи та системи антиоксидантного захисту виявив негативний кореляційний зв'язок між вмістом ДК та рівнем HS-груп і Г-SH у ротовій рідині дітей груп спостереження: у I групі – ($r=-0,71$, $p<0,05$) та ($r=-0,53$, $p<0,05$), у II групі – ($r=-0,32$, $p<0,05$) та ($r=-0,19$, $p<0,05$), у III групі – ($r=-0,42$, $p<0,05$) та ($r=-0,45$, $p<0,05$). Це є підтвердженням факту активної участі тіолвмісних сполук у процесах вільнорадикального окиснення. Також у дітей I групи були встановлені залежності між рівнем ДК і МА та активністю досліджуваних антиоксидантних ферментів, зокрема каталази ($r=0,44$, $p<0,05$) та ($r=-0,35$, $p<0,05$), СОД ($r=0,23$, $p<0,05$) та ($r=0,64$, $p<0,05$), ГП ($r=0,21$, $p<0,05$) та ($r=0,33$, $p<0,05$). В обстежених II та III груп спостерігалася втрата кореляційних зв'язків між показниками вільнорадикального окиснення та антиоксидантного захисту. Виняток склала лише залежність між вмістом МА та активністю каталази: у II групі – ($r=-0,61$, $p<0,05$), у III групі – ($r=-0,37$, $p<0,05$). Наявність різнонапрямлених кореляційних зав'язків між дослідженими параметрами прооксидантної системи та системи антиоксидантного захисту в групах свідчить про порушення адаптаційних та захисних механізмів на субклінічному рівні та може бути передумовою до розвитку різних патологічних процесів у ротовій порожнині дітей.

Таким чином, вивчення показників пероксидації у ротовій рідині дітей показало значну інтенсифікацію пероксидного окиснення ліпідів у дітей, котрі мали розвиток альвеоліту як ускладнення після операції видалення зуба за ортодонтичними показаннями, особливо у випадку супутнього дифузного нетоксичного зобу. Про це свідчило зростання проміжних та кінцевих продуктів пероксидації ліпідів на тлі посилення недостатності ключових ферментів антиоксидантного захисту – каталази, СОД, системи глутатіону та неферментних атиоксидантів – HS-груп і Г-SH.

4.4. Кореляційні зв'язки між клінічними та параклінічними показниками дітей груп спостереження

Для вивчення патогенетичних механізмів формування стоматологічних захворювань у дітей у післяопераційний період та чинників, які мають вагомий вплив на перебіг запальних реакцій у тканинах щелепно-лицевої ділянки, нами було проведено аналіз кореляційних зв'язків між дослідженими клінічними параметрами (стан гігієни ротової порожнини, інтенсивність карієсу зубів за даними індексу КПВ) та показниками ротової рідини дітей, зокрема рівнем її захисних компонентів (лізоциму, sIgA, IgA, sIgG), цитокінів (IL-1β, IL-4) та прооксидантно-атиоксидантних властивостей (каталази, СОД, HS-груп, ГП, ГР і Г-SH).

Уплив мікрофлори ротової порожнини на розвиток локальних запальних процесів є визначальним та оцінювався нами за значеннями індексів гігієни Грін-Вермільона, Сілнес-Лое, рівнем колонізації Str. mutans та загальним мікробним числом. Указані вище показники мали сильні кореляційні зв'язки між собою, а саме: індекс Грін-Вермільона та Сілнес-Лое у І групі – ($r=0,81$; $p<0,05$), у ІІ групі – ($r=0,73$; $p<0,05$), у ІІІ групі – ($r=0,69$; $p<0,05$); індекс Грін-Вермільона та рівень колонізації Str. mutans у І групі – ($r=0,83$, $p<0,05$), у ІІ групі – ($r=0,45$, $p<0,05$), у ІІІ групі – ($r=0,74$, $p<0,05$); індекс Сілнес-Лое та рівень колонізації Str. mutans у І групі – ($r=0,66$, $p<0,05$), у ІІ групі – ($r=0,84$, $p<0,05$), у ІІІ групі – ($r=0,70$, $p<0,05$); індекс Грін-Вермільона та загальне мікробне число у І групі – ($r=0,57$, $p<0,05$), у ІІ групі – ($r=0,63$, $p<0,05$), у ІІІ групі – ($r=0,72$, $p<0,05$); індекс Сілнес-Лое та загальне мікробне число у І групі – ($r=0,64$, $p<0,05$), у ІІ групі – ($r=0,51$, $p<0,05$), у ІІІ групі – ($r=0,60$, $p<0,05$); рівень колонізації Str. mutans та загальне мікробне число у І групі – ($r=0,83$, $p<0,05$), у ІІ групі – ($r=0,45$, $p<0,05$), у ІІІ групі – ($r=0,74$, $p<0,05$).

Взаємозалежності параметрів мікробного навантаження до захисних компонентів ротової рідини дітей І групи наведені в таблиці 4.8.

Таблиця 4.8

Кореляційні залежності показників стану мікробного навантаження ротової порожнини дітей І групи

Показник	Індекс Грін-Вермільона	Індекс Сілнес-Лое	Загальне мікробне число	Рівень колонізації Str. mutans
лізоцим	r=-0,35, p<0,05	r=-0,52, p<0,05	r=-0,37, p<0,05	r=-0,42, p<0,05
sIgA	r=-0,49, p<0,05	r=-0,27, p<0,05	r=-0,34, p<0,05	r=-0,19, p<0,05
IgA	r=0,10, p<0,05	r=-0,05, p<0,05	r=-0,04, p<0,05	r=-0,18, p<0,05
IgG	r=0,14, p<0,05	r=-0,05, p<0,05	r=0,06, p<0,05	r=-0,13, p<0,05
IL-1β	r=-0,22, p<0,05	r=-0,43, p<0,05	r=0,07, p<0,05	r=-0,32, p<0,05
IL-4	r=0,27, p<0,05	r=0,33, p<0,05	r=0,21, p<0,05	r=0,29, p<0,05
МА	r=0,46, p<0,05	r=0,57, p<0,05	r=0,35, p<0,05	r=0,28, p<0,05
ДК	r=0,19, p<0,05	r=0,36, p<0,05	r=0,52, p<0,05	r=0,26, p<0,05
каталаза	r=0,28, p<0,05	r=0,27, p<0,05	r=0,15, p<0,05	r=0,39, p<0,05
СОД	r=0,22, p<0,05	r=0,43, p<0,05	r=0,17, p<0,05	r=0,32, p<0,05
HS-груп	r=0,13, p<0,05	r=0,06, p<0,05	r=-0,20, p<0,05	r=-0,18, p<0,05
ГР	r=0,24, p<0,05	r=0,45, p<0,05	r=0,21, p<0,05	r=0,29, p<0,05
ГП	r=0,16, p<0,05	r=0,13, p<0,05	r=0,24, p<0,05	r=0,15, p<0,05
Г-SH	r=-0,46, p<0,05	r=-0,27, p<0,05	r=-0,35, p<0,05	r=-0,18, p<0,05

Як свідчать дані таблиці, в дітей, які проходили післяопераційний період без ускладнень, присутня прямопропорційна залежність різної сили між показниками мікробного навантаження та продуктами пероксидації ліпідів, антиоксидантними ферментами та протизапальними цитокінами. Натомість обернено протилежний зв'язок показали такі параметри ротової рідини дітей як лізоцим, sIgA, IL-1β, Г-SH.

Залежність параметрів мікробного навантаження від захисних компонентів ротової рідини дітей ІІ групи наведена в таблиці 4.9.

Таблиця 4.9

Кореляційні залежності показників стану мікробного навантаження ротової порожнини дітей II групи

Показник	Індекс Грін-Вермільона	Індекс Сілнес-Лое	Загальне мікробне число	Рівень колонізації Str. mutans
лізоцим	r=0,19, p<0,05	r=-0,28, p<0,05	r=-0,13, p<0,05	r=-0,32, p<0,05
sIgA	r=0,11, p<0,05	r=0,29, p<0,05	r=0,04, p<0,05	r=0,27, p<0,05
IgA	r=-0,22, p<0,05	r=-0,26, p<0,05	r=-0,50, p<0,05	r=-0,27, p<0,05
IgG	r=-0,20, p<0,05	r=-0,21, p<0,05	r=-0,24, p<0,05	r=-0,36, p<0,05
IL-1β	r=0,58, p<0,05	r=0,49, p<0,05	r=0,55, p<0,05	r=0,30, p<0,05
IL-4	r=0,51, p<0,05	r=0,28, p<0,05	r=0,34, p<0,05	r=0,33, p<0,05
МА	r=0,47, p<0,05	r=0,51, p<0,05	r=0,33, p<0,05	r=0,39, p<0,05
ДК	r=0,34, p<0,05	r=0,83, p<0,05	r=0,46, p<0,05	r=0,58, p<0,05
каталаза	r=-0,39, p<0,05	r=-0,67, p<0,05	r=-0,28, p<0,05	r=-0,65, p<0,05
СОД	r=-0,14, p<0,05	r=-0,49, p<0,05	r=-0,22, p<0,05	r=-0,34, p<0,05
HS-груп	r=0,19, p<0,05	r=-0,28, p<0,05	r=-0,13, p<0,05	r=-0,32, p<0,05
ГР	r=0,71, p<0,05	r=0,49, p<0,05	r=0,34, p<0,05	r=0,57, p<0,05
ГП	r=0,42, p<0,05	r=0,56, p<0,05	r=0,60, p<0,05	r=0,37, p<0,05
Г-SH	r=-0,06, p<0,05	r=0,11, p<0,05	r=0,24, p<0,05	r=0,16, p<0,05

Привертають увагу нові напрямки кореляційних залежностей між показниками в дітей, які після операції видалення зуба мали ускладнення у вигляді альвеоліту. Зокрема позитивний зв’язок середньої та помірної сили був встановлений між індексами гігієни та проміжним і кінцевим продуктами пероксидного окиснення ліпідів, активністю ГП і ГР, рівнем IL-1β. Оберненою була залежність стану гігієни ротової порожнини дітей від більшості антиоксидантних ферментів, IgA, IgG. Зміна вектору взаємозв’язків свідчить про зміну умов функціонування захисних реакцій організму дітей.

Взаємозалежності параметрів мікробного навантаження до захисних компонентів ротової рідини дітей III групи були співзвучними з даними II групи, що ілюструє таблиця 4.10.

Таблиця 4.10

Кореляційні залежності показників стану мікробного навантаження ротової порожнини дітей III групи

Показник	Індекс Грін-Вермільона	Індекс Сілнес-Лое	Загальне мікробне число	Рівень колонізації Str. mutans
лізоцим	r=-0,13, p<0,05	r=0,23, p<0,05	r=0,19, p<0,05	r=-0,28, p<0,05
sIgA	r=0,04, p<0,05	r=0,27, p<0,05	r=0,11, p<0,05	r=0,29, p<0,05
IgA	r=-0,51, p<0,05	r=-0,26, p<0,05	r=-0,20, p<0,05	r=-0,16, p<0,05
IgG	r=-0,25, p<0,05	r=-0,37, p<0,05	r=-0,22, p<0,05	r=-0,21, p<0,05
IL-1β	r=0,50, p<0,05	r=0,35, p<0,05	r=0,58, p<0,05	r=0,49, p<0,05
IL-4	r=0,34, p<0,05	r=0,33, p<0,05	r=0,58, p<0,05	r=0,21, p<0,05
МА	r=0,33, p<0,05	r=0,38, p<0,05	r=0,47, p<0,05	r=0,50, p<0,05
ДК	r=0,46, p<0,05	r=0,59, p<0,05	r=0,34, p<0,05	r=0,83, p<0,05
каталаза	r=0,28, p<0,05	r=-0,65, p<0,05	r=-0,39, p<0,05	r=-0,67, p<0,05
СОД	r=-0,22, p<0,05	r=-0,34, p<0,05	r=-0,14, p<0,05	r=-0,49, p<0,05
HS-груп	r=-0,13, p<0,05	r=-0,32, p<0,05	r=0,19, p<0,05	r=-0,28, p<0,05
ГР	r=0,34, p<0,05	r=0,57, p<0,05	r=0,71, p<0,05	r=0,49, p<0,05
ГП	r=0,60, p<0,05	r=0,37, p<0,05	r=0,42, p<0,05	r=0,56, p<0,05
Г-SH	r=0,24, p<0,05	r=0,16, p<0,05	r=-0,06, p<0,05	r=0,11, p<0,05

Місцеві захисні механізми ротової порожнини, які забезпечують підтримання мікробіоценозу та гомеостазу в тканинах щелепно-лицевої ділянки, а саме: рівень активності лізоциму, вміст sIgA, IgA, IgG мали чимало залежностей від показників прооксидантної системи та системи антиоксидантного захисту, що свідчить про взаємодію вказаних систем у

виконанні ними захисних функцій. Результати дослідження цих показників у дітей І групи показані в таблиці 4.11.

Таблиця 4.11

Кореляційні залежності показників захисних механізмів ротової порожнини дітей І групи

Показник	лізоцим	sIgA	IgA	IgG
IL-1β	r=0,13, p<0,05	r=0,24, p<0,05	r=-0,09, p<0,05	r=0,12, p<0,05
IL-4	r=-0,32, p<0,05	r=-0,14, p<0,05	r=0,18, p<0,05	r=0,07, p<0,05
МА	r=0,24, p<0,05	r=0,36, p<0,05	r=-0,18, p<0,05	r=-0,15, p<0,05
ДК	r=0,06, p<0,05	r=0,10, p<0,05	r=0,28, p<0,05	r=-0,22, p<0,05
каталаза	r=0,27, p<0,05	r=0,56, p<0,05	r=-0,37, p<0,05	r=-0,43, p<0,05
СОД	r=0,19, p<0,05	r=0,43, p<0,05	r=0,34, p<0,05	r=0,27, p<0,05
HS-груп	r=0,22, p<0,05	r=-0,25, p<0,05	r=0,35, p<0,05	r=0,48, p<0,05
ГР	r=0,44, p<0,05	r=-0,25, p<0,05	r=0,46, p<0,05	r=0,33, p<0,05
ГП	r=0,42, p<0,05	r=0,23, p<0,05	r=0,17, p<0,05	r=0,15, p<0,05
Г-SH	r=0,47, p<0,05	r=-0,16, p<0,05	r=-0,08, p<0,05	r=0,19, p<0,05

За даними таблиці можна зробити висновок, що за умов фізіологічного перебігу загоєння рани після операції видалення зуба за ортодонтичними показаннями, антиоксидантна система працює синергічно з більшістю захисних компонентів ротової рідини, що, ймовірно, і забезпечує проходження цього періоду без ускладнень.

Зокрема рівень активності лізоциму ротової рідини дітей помірно та слабо корелював із рівнем HS-груп, Г-SH та роботою ферментів ГП, ГР і СОД. Уміст sIgA мав залежність від активності каталази та СОД. Уміст IgA та IgG був пов’язаний прямим помірним зв’язком із рівнем HS-груп та активністю ферменту ГР, а оберненим зв’язком середньої сили – з активністю каталази. Значимих зваємозалежностей досліджуваних показників із цитокінами нами не встановлено.

Кореляційні зв'язки захисних компонентів ротової рідини дітей ІІ групи від показників системи антиоксидантного захисту зазначені в таблиці 4.12.

Таблиця 4.12

Кореляційні залежності показників захисних механізмів ротової порожнини дітей ІІ групи

Показник	лізоцим	sIgA	IgA	IgG
IL-1β	r=0,59, p<0,05	r=0,18, p<0,05	r=-0,14, p<0,05	r=-0,22, p<0,05
IL-4	r=-0,13, p<0,05	r=-0,21, p<0,05	r=0,05, p<0,05	r=0,19, p<0,05
МА	r=0,24, p<0,05	r=0,26, p<0,05	r=-0,29, p<0,05	r=-0,16, p<0,05
ДК	r=0,05, p<0,05	r=0,22, p<0,05	r=0,15, p<0,05	r=-0,17, p<0,05
каталаза	r=0,48, p<0,05	r=0,56, p<0,05	r=0,30, p<0,05	r=-0,32, p<0,05
СОД	r=0,51, p<0,05	r=0,67, p<0,05	r=0,24, p<0,05	r=0,19, p<0,05
HS-груп	r=0,47, p<0,05	r=-0,28, p<0,05	r=-0,83, p<0,05	r=0,07, p<0,05
ГР	r=0,14, p<0,05	r=-0,03, p<0,05	r=-0,58, p<0,05	r=0,08, p<0,05
ГП	r=0,03, p<0,05	r=0,68, p<0,05	r=0,21, p<0,05	r=0,15, p<0,05
Г-SH	r=0,29, p<0,05	r=-0,15, p<0,05	r=-0,15, p<0,05	r=-0,34, p<0,05

Як свідчать дані таблиці, спостерігається зміна напрямків взаємодії досліджуваних параметрів, а саме: рівень активності лізоциму виявляв залежність від роботи таких ферментів як каталаза та СОД, корелював із рівнем HS-груп та вмістом IL-1β; рівень sIgA мав залежність від активності ферментів ГП, каталази та СОД; концентрація IgA обернено пропорційно залежала від рівня HS-груп та активності ГР, прямо пропорційно – від рівня IL-1β; уміст IgG був пов'язаний зворотнім помірним зв'язком із рівнем Г-SH та активністю ферменту каталаза.

Одержані результати свідчать про розвиток порушень у функціонуванні захисних механізмів ротової рідини дітей та залучення до

процесу цитокінів прозапального спрямування, що може вказувати на існування метаболічних передумов для розвитку ускладнень.

Подібні залежності були виявлені й в обстежених ІІІ групи (табл. 4.13).

Таблиця 4.13

Кореляційні залежності показників захисних механізмів ротової порожнини дітей ІІІ групи

Показник	лізоцим	sIgA	IgA	IgG
IL-1β	r=0,59, p<0,05	r=0,18, p<0,05	r=0,34, p<0,05	r=0,52, p<0,05
IL-4	r=-0,13, p<0,05	r=-0,21, p<0,05	r=0,53, p<0,05	r=0,37, p<0,05
МА	r=0,34, p<0,05	r=0,26, p<0,05	r=-0,29, p<0,05	r=-0,16, p<0,05
ДК	r=0,05, p<0,05	r=0,22, p<0,05	r=0,15, p<0,05	r=-0,17, p<0,05
каталаза	r=0,57, p<0,05	r=0,69, p<0,05	r=0,39, p<0,05	r=-0,32, p<0,05
СОД	r=0,61, p<0,05	r=0,73, p<0,05	r=0,34, p<0,05	r=0,19, p<0,05
HS-груп	r=0,48, p<0,05	r=-0,28, p<0,05	r=-0,25, p<0,05	r=0,07, p<0,05
ГР	r=0,33, p<0,05	r=-0,03, p<0,05	r=-0,18, p<0,05	r=0,08, p<0,05
ГП	r=0,32, p<0,05	r=0,59, p<0,05	r=0,21, p<0,05	r=0,15, p<0,05
Г-SH	r=0,29, p<0,05	r=-0,15, p<0,05	r=-0,15, p<0,05	r=-0,34, p<0,05

Рівень sIgA мав найсильніші взаємозв’язки з активністю антиоксидантних ферментів, а вміст IgA та IgG більшою мірою залежав від рівня цитокінів. Активність лізоциму була залежна від роботи антиоксидантних ферментів – каталази і СОД та рівня HS-груп.

Аналіз зв’язків між цитокінами та захисними компонентами ротової рідини, у тому числі антиоксидантною системою захисту, показав відсутність вагомих залежностей у дітей І групи. Натомість в обстежених ІІ та ІІІ груп нами були виявлені певні цікаві закономірності, котрі наведені в таблицях 4.14. Зокрема позитивно корелювали між собою IL-1β та продукти пероксидації, активність ГР; IL-4 та рівень HS-груп.

Таблиця 4.14

Кореляційні залежності показників цитокінового профілю ротової рідини дітей II та III груп

Показник	IL-1β	IL-4
II група		
МА	r=0,75, p<0,05	r=0,18, p<0,05
ДК	r=0,66, p<0,05	r=0,27, p<0,05
каталаза	r=-0,10, p<0,05	r=-0,06, p<0,05
СОД	r=0,28, p<0,05	r=-0,07, p<0,05
HS-груп	r=-0,22, p<0,05	r=0,43, p<0,05
ГР	r=0,53, p<0,05	r=0,12, p<0,05
ГП	r=0,22, p<0,05	r=0,25, p<0,05
Г-SH	r=0,17, p<0,05	r=-0,16, p<0,05
III група		
МА	r=0,84, p<0,05	r=0,16, p<0,05
ДК	r=0,53, p<0,05	r=0,25, p<0,05
каталаза	r=0,10, p<0,05	r=-0,06, p<0,05
СОД	r=0,28, p<0,05	r=-0,10, p<0,05
HS-груп	r=-0,22, p<0,05	r=0,59, p<0,05
ГР	r=0,64, p<0,05	r=0,16, p<0,05
ГП	r=0,24, p<0,05	r=0,29, p<0,05
Г-SH	r=0,16, p<0,05	r=-0,13, p<0,05

Таким чином, ціла низка взаємозалежностей різної сили свідчить про причинно-наслідкові зв’язки між показниками, що вивчалися. Встановлено чітку залежність у функціонуванні різних захисних механізмів ротової порожнини та їх зв’язок із рівнем мікробного навантаження. Порушення балансу між вказаними вище компонентами стає передумовою розвитку

метаболічних змін, котрі є підгрунтям до ураження тканин щелепно-лицевої ділянки.

Висновки до розділу:

1. Мікробіоценоз ротової порожнини дітей, які знаходяться на ортодонтичному лікуванні та потребують операції видалення зуба, є якісно та кількісно різним та корелює з гігієнічним станом ротової порожнини. Найменша кількість патогенних та умовно-патогенних бактерій (21,57 %) реєструється в дітей, котрі під час хірургічного етапу не мали ускладнень. Значно більшим цей показник був у дітей, у яких після операції видалення зуба спостерігався розвиток альвеоліту (36,48-60,96 %), та свідчив про формування дисбіозу ротової порожнини.
2. Рівень колонізації ротової порожнини обстежених дітей карієсогенними мікроорганізмами є високим 34,48-66,67 %, що вказує на ризик розвитку уражень твердих тканин зубів у процесі ортодонтичного лікування.
3. Неспецифічний захист ротової порожнини ортодонтичних пацієнтів характеризується коливанням рівня активності лізоциму в межах (27,84±1,93)-(41,32±2,66) од/л з чітко встановленою динамікою змін: зниження активності ферменту на 34,81 % ($p<0,05$) у дітей, які на хірургічному етапі лікування мали ускладнення, та на 48,42 % ($p<0,05$) у дітей, які мали ускладнення на тлі супутнього дифузного нетоксичного зоба.
4. Установлено зрушення в гуморальній ланці імунітету ротової порожнини дітей, котрі мали ускладнення в післяопераційному періоді, зокрема зниження рівня sIgA на 2,86-16,67 % на тлі зростання вмісту IgA на 4,76-9,52 % та IgG – на 15,15-24,24 % порівняно з показниками в дітей, які проходили післяопераційний етап без ускладнень. Більш сильними зміни кількості антитіл були в дітей у випадку супутнього дифузного нетоксичного зобу.

5. Цитокіновий профіль ротової рідини дітей груп спостереження був варіабельним та характеризувався зростанням рівня IL-1β на 9,06 % та IL-4 на 24,46 % за умов розвитку післяопераційних ускладнень у соматично здорових дітей, зростанням рівня IL-1β на 16,56 % та зниженням рівня IL-4 на 26,25 % за умов розвитку післяопераційних ускладнень у дітей, хворих на дифузний нетоксичний зоб, що є передумовою посилення запальних реакцій у тканинах щелепно-лицевої ділянки під час перебігу раневого процесу.
6. Зафіксовано зростання рівня пероксидації в ротовій рідині дітей, корті мали ускладнення після операції видалення зуба, зокрема рівень МА зростав на 36,96-64,73 % ($p<0,05$), ДК – на 53,42-90,41 % ($p<0,05$) порівняно з показниками дітей без ускладнень.
7. Антиоксидантна система захисту ротової рідини дітей II та III груп спостереження характеризувалася порушенням функції ключових атиоксидантних ферментів – зниженням активності каталази в 2,02-2,72 раза ($p<0,05$), СОД – в 1,44-1,98 раза ($p<0,05$), ГП – в 1,37-1,69 раза ($p<0,05$) та зменшенням рівня неферментних атиоксидантів – HS-груп у 1,9-2,21 раза ($p<0,05$) і Г-SH у 2,64-4,21 раза ($p<0,05$). Спостерігалася динаміка до посилення дисфункції в ортодонтичних пацієнтів обтяжених супутнім дифузним нетоксичним зобом.
8. Наявність достовірних сильних та помірних кореляційних зав’язків між вивченими лабораторними показниками ротової рідини дітей та стоматологічним статусом дає підстави говорити про їхню роль у розвитку післяопераційних ускладнень під час хірургічного етапу лікування ортодонтичних пацієнтів. Найвагомішими серед них є стан гігієни та мікробного навантаження ротової порожнини дітей до початку оперативних утручань, а також функціональні можливості місцевих захисних реакцій, у тому числі антиоксидантні механізми захисту.

Перелік публікацій за темою розділу:

1. Godovanets OI, Kitsak TS, Vitkovskyi OO, Kuzniak LV, Godovanets OS, Chaikovska NM, Fedoniuk LYa. The influence of diffuse nontoxic goiter on the state of protective mechanisms of the oral cavity in children. The Journal of Medicine and Life. 2020;13(1):21-5. DOI: 10.25122/jml-2020-0013 *(Дисертантка провела обстеження ортодонтичних пацієнтів, узагальнила результати по ним та надала допомогу в оформленні статті, аспіранти Вітковський ОО та Кіцак ТС провели обстеження дітей, хворих на хронічний катаральний гінгівіт та одонтогенні запальні процеси, підготували статтю до друку, асистентка Чайковська НМ переклала статтю англійською мовою, професори Годованець ОІ, Федонюк ЛВ та доцент Годованець ОС надали консультативну допомогу).*
2. Годованець ОІ, Кузняк ЛВ, Вітковський ОО, Муринюк ТІ. Стан антиоксидантної системи ротової рідини дітей за умов розвитку одонтогенного запального процесу. Вісник стоматології 2020;2:16-21. https://doi.org/10.35220/2078-8916-2020-36-2-88-92 *(Дисертантка опрацювала й узагальнила результати та підготувала матеріал до друку, аспірант Вітковський ОО провів огляд літератури, обстеження хворих, професорка Годованець ОІ та асистент Муринюк ТІ надали консультативну допомогу).*
3. Годованець ОІ, Вітковський ОО, Кузняк ЛВ, Муринюк ТІ. Функціонування глутатіонової системи ротової рідини дітей за умов розвитку одонтогенного запального процесу. Буковинський медичний вісник 2020;3:16-21. https://doi.org/10.24061/2413-0737.XXIV.3.95.2020.66 *(Дисертантка провела огляд літератури та здійснила обстеження хворих, аспірант Вітковський ОО опрацював та узагальнив результати, підготував матеріал до друку, професорка Годованець ОІ та асистент Муринюк ТІ надали консультативну допомогу).*

РОЗДІЛ 5
ОЦІНКА ЕФЕКТИВНОСТІ МЕТОДУ ПРОФІЛАКТИКИ ТА ЛІКУВАННЯ УСКЛАДНЕНЬ ПІСЛЯ ОПЕРАЦІЇ ВИДАЛЕННЯ ЗУБА ЗА ОРТОДОНТИЧНИМИ ПОКАЗАННЯМИ

Як свідчать проведені нами дослідження, в ортодонтичних пацієнтів спостерігається порушення мікробіоценозу ротової порожнини та різна функціональна активність захисних реакцій імунного та неімунного характеру, що може призводити до розвитку ускладнень у післяопераційному періоді. Установлено, що в дітей, котрі мають альвеоліт унаслідок екстракції зуба за ортодонтичними показаннями, вірогідно більшими є загальне мікробне число та спектр умовно-патогенних та патогенних бактерій. Водночас у таких дітей відзначається зниження активності лізоциму та рівня імуноглобунінів ротової рідини, активація реакцій пероксидного окиснення біомолекул та розбалансування системи антиоксидантного захисту. Для корекції виявлених порушень та профілактики постекстракційних ускладнень нами було запропоновано до застосування спосіб фармакологічного впливу на стан тканин щелепно-лицевої ділянки ортодонтичних пацієнтів до початку хірургічного етапу лікування. Розроблений нами комплекс направлений на підвищення захисних можливостей і нормалізацію мікробіоценозу ротової порожнини дітей та передбачає системне застосування вітамінно-мінерального препарату, імуномодулятора та пробіотика на місцевому рівні. Детально схема застосування препаратів наведена в підрозділі 2.6.

Із метою встановлення ефективності способу профілактики і лікування під нашим наглядом перебувало дві групи спостереження: основна (n=30), дітям якої було застосовано розроблений медикаментозний комплекс, та порівняння (n=29), де операція видалення зуба проводилася без будь-яких додаткових дій (див. табл. 2.10).

Слід відмітити, що до цього етапу дисертаційного дослідження були залучені пацієнти, які не мали супутньої соматичної патології.

Застосовування препаратів розпочиналося за один тиждень до хірургічних маніпуляцій та тривало до завершення курсу. Огляди дітей відбувалися до початку медикаментозного впливу та після операції видалення зуба.

5.1. Клінічна та лабораторна оцінка стану ортодонтичних пацієнтів до початку хірургічного етапу лікування

Стоматологічний статус дітей груп спостереження до початку хірургічного етапу лікування був однаковим (табл. 5.1).

Таблиця 5.1

Стоматологічний статус дітей груп спостереження до початку хірургічного етапу лікування

Показник	Групи		p
	основна	порівняння	
індекс Грін-Вермільона, бали	1,63±0,09	1,65±0,11	>0,05
зубний наліт, бали	1,57±0,07	1,58±0,10	>0,05
зубний камінь, бали	0,06±0,003	0,07±0,002	>0,05
індекс Сілнес-Лое, бали	1,26±0,08	1,22±0,09	>0,05
інтенсивність карієсу, $КПВ_з$	5,37±0,16	5,81±0,21	>0,05
РМА, %	15,37±1,03	16,02±1,14	>0,05
кровоточивість, секстанти	3,65±0,19	3,53±0,21	>0,05
зубний камінь, секстанти	0,65±0,05	0,58±0,05	>0,05
пародонтальні кишені, секстанти	0,05±0,003	0,04±0,002	>0,05
здорові ясна, секстанти	2,35±0,15	2,47±0,20	>0,05

Як свідчать дані таблиці, у дітей обох груп стан гігієни ротової порожнини був на незадовільному рівні, що підтверджується значеннями індексів гігієни Грін-Вермільона в межах (1,63±0,09)-(1,65±0,11) бала та Сілнес-Лое в межах (1,22±0,09)-(1,26±0,08) бала. Здебільшого реєструвалися м'які зубні відкладення, проте звертає увагу наявність і твердих відкладень у вигляді зубного каменю.

Рівень ураження твердих тканин зубів у дітей груп спостереження був на однаково високому рівні, що в цілому відповідає рівню інтенсивності карієсу зубів у дітей цієї вікової групи на Буковині [254]. У структурі індексу КПВ домінувала складова «П», що було закономірним, оскільки усі пацієнти перед початком ортодонтичного лікування проходять повну санацію ротової порожнини. Разом із цим були поодинокі випадки каріозних уражень у вигляді початкового та вторинного карієсу. На жаль, у 16,67 % дітей основної групи та 13,79 % групи порівняння реєструвалися видаленні зуби.

Стан тканин пародонта в дітей обох груп за даними індексу РМА оцінювався на рівні (15,37±1,03)-(16,02±1,14) %, що відповідає легкому ступеню тяжкості гінгівіту. Клінічно здорові ясна були діагностовані в межах (2,35±0,15) секстанта у дітей основної групи та (2,47±0,20) секстанта групи порівняння. Найпоширенішим симптомом ураження тканин пародонта була кровоточивість ясен, яка виявлялася з однаковою частотою в обох групах – (3,65±0,19) та (3,53±0,21) секстантів.

Підтвердженням стоматологічного статусу дітей груп спостереження були результати проведених лабораторних досліджень. Параметри мікробіоценозу ротової порожнини вказували на формування дисбіозу в дітей як основної групи, так і групи порівняння. Загальне мікробне число в групах відповідно склало (64,03±5,14) та (59,35±3,74) штами та було представлене грампозитивними, грамнегативними мікроорганізмами та грибами роду *Candida*, відсотковий еквівалент яких показано в таблиці 5.2.

Таблиця 5.2

Уміст мікроорганізмів у ротовій порожнині дітей груп спостереження до початку хірургічного етапу лікування

Показник		Групи		p
		основна	порівняння	
загальне мікробне число	абс.	64	59	>0,05
	%	100	100	>0,05
грампозитивні бактерії	абс.	35	33	>0,05
	%	54,69 %	55,93 %	>0,05
грамнегативні бактерії	абс.	27	24	>0,05
	%	42,19 %	40,68 %	>0,05
дріжджеподібні гриби	абс.	2	2	>0,05
	%	3,12 %	3,39 %	>0,05

Аналіз видового та родового складу мікрофлори ротової порожнини дітей засвідчив відсутність відмінностей показників у групах (табл. 5.3). Зокрема культури роду *Streptococcus* виділялися в 35,94 % випадків дітей основної групи та 35,58 % – групи порівняння. Стафілококи були присутні відповідно в 29,69 та 28,81 % обстежених. У 21,88 % дітей основної групи та 23,30 % групи порівняння були виділені *E. coli*. Гриби роду *Candida* висівалися в 3,12-3,39 % від загального мікробного навантаження. Значно менше в обох групах були присутні культури роду *Lactobacillus* – відповідно 4,69 і 3,39 %, *Neisseria* – 3,12 і 1,69 % та *Corynebacterium* 1,56 і 3,39 %.

Загалом ріст колоній стрептококів, стафілококів, ентеробактерії та нейсерій був помірним, лише деякі стрептококи, коринебактерії та гриби характеризувалися мізерним ростом колоній. Описані мікробіологічні параметри свідчать про порушення нормального балансу мікрофлори в ротовій порожнині дітей, що, ймовірно, взаємопов’язано із клінічними змінами у дітей груп спостереження.

Таблиця 5.3

Родовий та видовий склад мікроорганізмів ротової порожнини дітей груп спостереження до початку хірургічного етапу лікування

Тип бактерій	Рід культур	Вид культур	Група основна			Група порівняння			p
			Кількість культур, lg КУО/мл	Загальна кількість штамів		Кількість культур, lg КУО/мл	Загальна кількість штамів		
				абс.	%	абс.	абс.	%	
резидентні	*Lactobacillus*	*L. salivarius*	1,00	3	4,69	1,00	2	3,39	>0,05
	Neisseria	*N. elongata*	2,00	2	3,12	1,00	1	1,69	>0,05
	Corynebacterium	*C. durum*	1,00	1	1,56	1,00	2	3,39	>0,05
	Streptococcus	*Str. sanquis*	2,30±0,14	4	6,25	2,27±0,20	3	5,08	>0,05
		Str. anginosus	1,00	3	4,69	1,00	3	5,08	>0,05
		Str. lactis	1,00	4	6,25	1,00	3	5,08	>0,05
		Str. mutans	2,00	3	4,69	2,00	4	6,78	>0,05
		Str. salivarius	3,10±0,27	9	14,06	2,95±0,24	8	13,56	>0,05
	Staphylococcus	*S. saprophyticus*	2,16±0,11	12	18,75	2,25±0,09	11	18,64	>0,05
умовно-патогенні		*S. epidermidis*	1,09±0,08	7	10,94	1,17±0,08	6	10,17	>0,05
	Candida	*C. tropicalis*	1,00	2	3,12	1,00	2	3,39	>0,05
патогенні	*Escherichia*	*E. coli*	1,05±0,09	14	21,88	1,10±0,09	14	23,3	>0,05

Стан захисних механізмів ротової рідини дітей, які брали участь у дослідженні, також знаходився на одному рівні, що ілюструє таблиця 5.4.

Таблиця 5.4

Захисні компоненти ротової рідини дітей груп спостереження до початку хірургічного етапу лікування

Показники, одиниці виміру	Групи		p
	основна	порівняння	
активність лізоциму, од/л	31,62±2,09	29,54±1,11	>0,05
sIgA, г/л	0,32±0,02	0,34±0,03	>0,05
IgA, г/л	0,21±0,01	0,22±0,01	>0,05
IgG, г/л	0,36±0,02	0,38±0,03	>0,05
загальний білок, г/л	3,47±0,16	3,51±0,24	>0,05

У цілому слід відмітити, що в дітей спостерігалося зниження рівня та активності основних захисних компонентів ротової рідини, що знаходило своє відображення у локальному цитокіновому статусі. Рівні про- та протизапальних цитокінів були змінені з однаковою силою в дітей обох груп (табл. 5.5).

Таблиця 5.5

Цитокіновий статус ротової рідини дітей груп спостереження до початку хірургічного етапу лікування

Показники, одиниці виміру	Групи		p
	основна	порівняння	
IL-1β, пг/мл	70,35±4,06	68,52±2,11	>0,05
IL-4 пг/мл	12,96±1,09	13,34±1,08	>0,05

Антиоксидантна система ротової порожнини дітей груп спостереження характеризувалася недостатністю функціональної активності більшості досліджених ланок на тлі підвищеної кількості продуктів пероксидації (табл. 5.6).

Таблиця 5.6

Прооксидантно-антиоксидантна система ротової рідини дітей груп спостереження до початку хірургічного етапу лікування

Показники, одиниці виміру	Групи		p
	основна	порівняння	
МА, мкмоль/мг білка	208,25±17,06	210,33±15,68	>0,05
ДК, нмоль/мг білка	1,10±0,12	1,14±0,09	>0,05
каталаза, мкмоль/хв^{x}мг білка	5,02±0,34	4,97±0,21	>0,05
СОД, ОД/хв^{x}мг білка	0,58±0,02	0,60±0,03	>0,05
HS-груп, нмоль/мл	94,51±6,23	89,04±5,28	>0,05
Г-SH, пмоль/л	50,17±3,42	52,82±4,91	>0,05
ГП, нмоль/хв×мг білка	689,26±37,05	703,17±54,09	>0,05
ГР, нмоль/хв×мг білка	15,92±1,04	16,08±1,27	>0,05

Таким чином, діти, які склали основну групу та групу порівняння, до початку хірургічного етапу лікування мали однаковий стоматологічний статус, який вказував на незадовільну гігієну ротової порожнини, високу інтенсивність ураження твердих тканин зубів та наявність змін в яснах запального характеру. Ротова рідина дітей обох груп спостереження мала понижений вміст захисних компонентів та надлишок продуктів пероксидації.

5.2. Клінічна оцінка стану ортодонтичних пацієнтів під час операції видалення зуба за ортодонтичними показаннями

Моніторинг стану тканин щелепно-лицевої ділянки здійснювався на 3-4 та 6-7 доби після операції видалення зуба за ортодонтичними показаннями та включав такі критерії, як скарги пацієнта, загальний стан, ступінь гіперемії, набряку, больовий синдром, функціональні розлади.

Скарги дітей основної групи та групи порівняння в динаміці спостереження за ними в післяопераційний період наведені на рисунку 5.1.

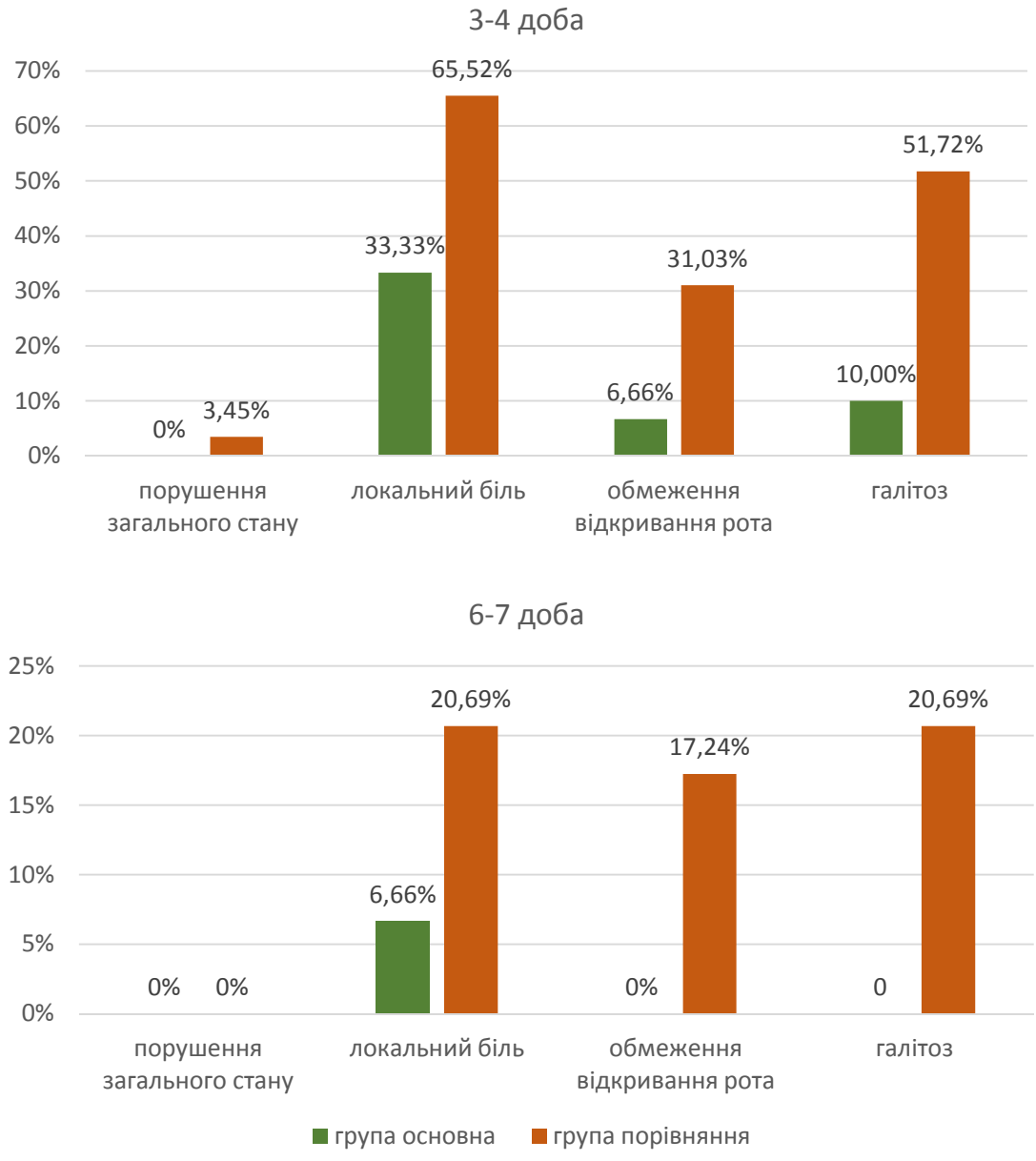

Рис. 5.1. Динаміка скарг у дітей груп спостереження.

На підставі скарг та клінічного огляду дітей було встановлено, що розвиток альвеоліту як постекстракційного ускладнення спостерігався в 4 осіб (13,79 %) групи порівняння та не було в жодного пацієнта основної групи. Окрім альвеоліту в післяопераційному періоді нами було діагностовано загострення хронічного герпетичного стоматиту в 3 осіб (10,34 %) та хронічного рецедивуючого афтозного стоматиту в 2 осіб (6,90 %) групи порівняння.

Основною скаргою, що вказує на розвиток ускладнень у післяопераційних пацієнтів, є біль. Об'єктивно больова реакція в місці оперативного втручання визначалася під час пальпації прилеглих тканин та оцінювалася як слабка, помірна чи виразна. Результати обстежень дітей груп спостереження зазначені в таблиці 5.7.

Таблиця 5.7

Характеристика больової реакції пацієнтів після операції видалення зуба за ортодонтичними показаннями

Характер болю	3-4 доба		6-7 доба	
	основна група (n=30)	порівняння група (n=29)	основна група (n=30)	порівняння група (n=29)
слабкий	3 (10 %)	5 (17,24 %)	2 (6,66 %)	2 (6,90 %)
помірний	4 (13,33 %)	5 (17,24 %)	0	2 (6,90 %)
виразний	3 (10,00 %)	9 (31,03 %)	0	2 (6,90 %)
разом	10 (33,33 %)	19 (65,52 %)	2 (6,66 %)	6 (20,69 %)

Слід звернути увагу на те, що в 66,67 % випадків основної групи больові відчуття були відсутні навіть під час першого відвідування та в 93,33 % – на момент другого відвідування. На противагу цьому в групі порівняння ці значення були значно меншими, а саме: 34,48 та 79,31 %. У 4 осіб (13,79 %) цієї групи скарги на біль продовжувалися протягом 2 тижнів, характер болю поступово змінювався від виразного та помірного до слабкого.

Об’єктивне обстеження locus morbi засвідчило, що виразна гіперемія слизової оболонки в ділянці оперативного втручання виявлялася в 6,66 % пацієнтів основної групи, що було у 5,18 разів менше, аніж у дітей групи порівняння (34,48 %). Помірна гіперемія діагностувалася однаково часто в дітей обох груп спостереження. Незначна гіперемія зустрічалася в 2,59 раза частіше в дітей групи порівняння (табл. 5.8).

Таблиця 5.8

Характеристика гіперемії в післяопераційний період у дітей груп спостереження

Характер гіперемії	3-4 доба		6-7 доба	
	основна група (n=30)	порівняння група (n=29)	основна група (n=30)	порівняння група (n=29)
незначна	2 (6,66 %)	5 (17,24 %)	2 (6,66 %)	6 (20,69 %)
помірна	6 (20,00 %)	5 (17,24 %)	0	2 (6,90 %)
виразна	4 (13,33 %)	15 (51,72 %)	0	4 (13,79 %)
разом	12 (40,00 %)	25 (86,21 %)	2 (6,66 %)	12 (41,38 %)

Огляд дітей на 6-7 добу після екстракції зуба показав позитивну динаміку змін у групах, однак вірогідно ліпшими результати були в дітей основної групи. У них зустрічалися поодинокі незначні прояви гіперемії, у той час як в групі порівняння залишалися клінічно виявленими ознаки виразної (13,79 %), помірної (6,90 %) та незначної (20,69 %) гіперемії.

Загалом гіперемія слизової оболонки в ділянці оперативного втручання як ознака запального процесу зустрічалася в динаміці спостереження за дітьми від 2 до 6 разів частіше в групі порівняння, аніж у пацієнтів основної групи, яким була застосована фармакологічна корекція.

Ще одним клінічним симптомом розвитку патологічного процесу в тканинах щелепно-лицевої ділянки був набряк, який визначали в тканинах, що оточують місце оперативного втручання. Результати обстежень продемонстровані в таблиці 5.9.

Таблиця 5.9

Характеристика набряку в післяопераційний період у дітей груп спостереження

Характер набряку	3-4 доба		6-7 доба	
	основна група (n=30)	порівняння група (n=29)	основна група (n=30)	порівняння група (n=29)
незначний	2 (6,66 %)	5 (17,24 %)	2 (6,66 %)	6 (20,69 %)
помірний	4 (13,33 %)	5 (17,24 %)	0	2 (6,90 %)
виразний	3 (10,00 %)	15 (51,72 %)	0	4 (13,79 %)
разом	9 (30,00 %)	25 (86,21 %)	2 (6,66 %)	12 (41,38 %)

Як свідчать дані таблиці, частота виявлення набряку здебільшого співпадала з частотою попередньої клінічної ознаки – гіперемії, що вказує на їх патогенетично спільні механізми формування. На рисунках 5.2 та 5.3 зображені клінічні випадки, які описують стан ротової порожнини дітей після операції видалення зуба за ортодонтичними показаннями.

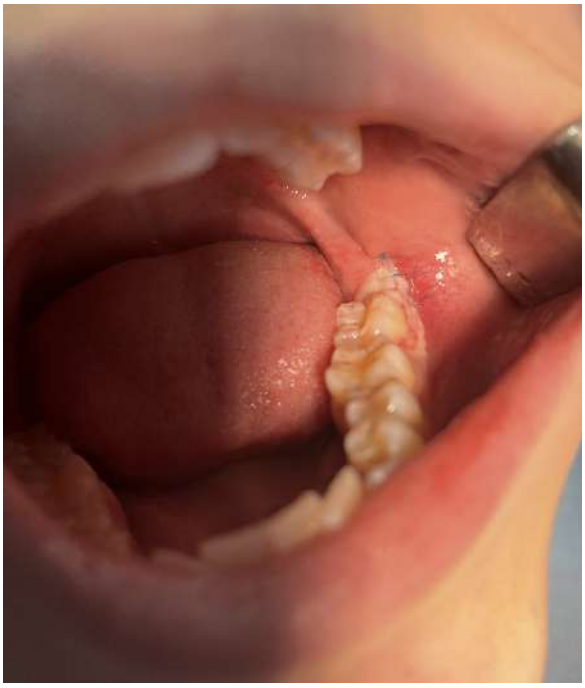

Рис. 5.2. Хвора О., 15 років, постекстракційний стан, 3 доба (основна група).

Рис. 5.3. Хвора К., 15 років, постекстракційний стан, 3 доба (група порівняння).

Таким чином, клінічне спостереження за дітьми після операцій видалення зуба за ортодонтичними показаннями без та з фармакологічною корекцією показало різні результати в групах. У дітей основної групи під час оглядів діагностувалися такі клінічні ознаки, як гіперемія, набряк та біль, що швидко зникали та не супроводжувалися розвитком ускладнень. Натомість у дітей групи порівняння вказані вище клінічні симптоми мали вищий ступінь прояву, діагностувалися в переважної більшості дітей, а в 4 випадках свідчили про розвиток альвеоліту.

5.3. Оцінка стану захисних механізмів та мікробіоценозу ротової порожнини дітей у динаміці спостереження за ними

Для пояснення та підтвердження виявлених клінічних змін проведено дослідження ротової рідини дітей на 3-4 добу після операції видалення зуба та порівняно з вихідними даними до початку лікування.

Установлено кількісні та якісні зміни складу мікрофлори ротової порожнини дітей, котрі мали медикаментозний супровід. Зокрема загальне мікробне число зменшувалося на 20,75 % та складало (53,07±3,64) штами, співвідношення грампозитивних і грамнегативних бактерій було на рівні 41,45 та 58,55 %, що характеризувалося діаметрально протилежним станом мікробіоценозу відносно початку лікування. Дріжджеподібні гриби у досліджуваних зразках не висівалися. У 100 % випадків у дітей цієї групи виявлявся мізерний ріст колоній.

Родовий та видовий склад мікроорганізмів ротової порожнини дітей основної групи після хірургічного етапу лікування наведено в таблиці 5.10. Привертає увагу суттєве зменшення кількості патогенних та умовно-патогенних бактерій, *Str. mutans* на тлі зростання лактобацил, що в цілому свідчить про нормалізацію мікробного фону та зниження потенційного ризику розвитку захворювань ротової порожнини інфекційного генезу.

Таблиця 5.10

Родовий та видовий склад мікроорганізмів ротової порожнини дітей основної групи до та після хірургічного етапу лікування

Тип бактерій	Рід культур	Вид культур	До лікування			Після лікування			p
			Кількість культур, lg КУО/мл	Загальна кількість штамів		Кількість культур, lg КУО/мл	Загальна кількість штамів		
				абс.	%	абс.	абс.	%	
резидентні	*Lactobacillus*	*L. salivarius*	1,00	3	4,69	1,00	7	13,21	<0,05
	Neisseria	*N. elongata*	2,00	2	3,12	1,00	3	5,66	>0,05
	Corynebacterium	*C. durum*	1,00	1	1,56	1,00	2	3,77	>0,05
	Streptococcus	*Str. sanquis*	2,30±0,14	4	6,25	1,00	4	7,55	>0,05
		Str. anginosus	1,00	3	4,69	1,00	3	5,66	>0,05
		Str. lactis	1,00	4	6,25	1,00	4	7,55	>0,05
		Str. mutans	2,00	3	4,69	1,00	1	1,89	<0,05
		Str. salivarius	3,10±0,27	9	14,06	1,00	9	16,98	>0,05
	Staphylococcus	*S. saprophyticus*	2,16±0,11	12	18,75	1,00	9	16,98	<0,05
умовно-патогенні		*S. epidermidis*	1,09±0,08	7	10,94	1,00	3	5,66	<0,05
	Candida	*C. tropicalis*	1,00	2	3,12	1,00	0	0	<0,05
патогенні	*Escherichia*	*E. coli*	1,05±0,09	14	21,88	1,00	8	15,09	<0,05

На відміну від позитивної динаміки змін мікробіологічних показників ротової порожнини дітей основної групи, у дітей групи порівняння мікробний пейзаж змінювався мало і в протилежному напрямку (табл. 5.11). Загальна кількість виділених штамів склала (62,13±2,45) та була на 5,31 % більшою, аніж до початку лікування. Відсоток грампозитивних та грамнегативних бактерій залишався без змін – відповідно 56,45 та 40,32 %, продовжували висіватися гриби роду *Candida* – 3,23 %.

Помірний ріст колоній був характерний для більшості стрептококів, зокрема *Str. sanquis, Str. anginosus, Str. mutans, Str. salivarius,* стафілококів – *S. Saprophyticus* та дріжджеподібних грибів. Решта бактерій показали мізерний ріст колоній.

Порівняльний аналіз одержаних мікробіологічних показників у двох групах на 3-4 добу після операції видалення зуба виявив вірогідну відмінність між кількістю умовно-патогенної та патогенної мікрофлори, а саме: загальна кількість штамів стафілококів була на 29,41 % ($p<0,05$) меншою в дітей основної групи порівняно з обстеженими групи порівняння, ентеробактерій – на 65,20 % ($p<0,05$), знижувалася також кількість *Str. mutans* на 75,00 % ($p<0,05$) на тлі зростання кількості лактобацил на 71,43 % ($p<0,05$).

У цілому слід сказати про те, що в дітей, які мали фармакологічну корекцію, відбувалося формування нормобіозу. Водночас у дітей групи порівняння мікробіологічні показники залишалися на вихідному рівні і свідчили про дисбіоз ротової порожнини.

Поряд зі змінами мікробного пейзажу в дітей груп спостереження виявлялися зміни захисних компонентів ротової рідини, що вказувало на посилення місцевих механізмів захисту в дітей основної групи. Зокрема рівень активності лізоциму зростав на 20,51 % ($p<0,05$), у той час як у дітей групи порівняння він залишався на вихідному рівні і був на 30,12 % ($p<0,05$) меншим за результат основної групи (рис. 5.3).

Таблиця 5.11

Родовий та видовий склад мікроорганізмів ротової порожнини дітей групи порівняння до та після хірургічного етапу лікування

Тип бактерій	Рід культур	Вид культур	До лікування			Після лікування			p
			Кількість культур, lg КУО/мл	Загальна кількість штамів		Кількість культур, lg КУО/мл	Загальна кількість штамів		
				абс.	%	абс.	абс.	%	
резидентні	*Lactobacillus*	*L. salivarius*	1,00	2	3,39	1,00	2	3,23	>0,05
	Neisseria	*N. elongata*	1,00	1	1,69	1,00	1	1,61	>0,05
	Corynebacterium	*C. durum*	1,00	2	3,39	1,00	2	3,23	>0,05
	Streptococcus	*Str. sanquis*	2,27±0,20	3	5,08	2,00	4	6,45	>0,05
		Str. anginosus	1,00	3	5,08	1,16±0,10	3	4,84	>0,05
		Str. lactis	1,00	3	5,08	1,00	4	6,45	>0,05
		Str. mutans	2,00	4	6,78	3,00	4	6,45	>0,05
		Str. salivarius	2,95±0,24	8	13,56	2,52±0,21	9	14,52	>0,05
	Staphylococcus	*S. saprophyticus*	2,25±0,09	11	18,64	2,71±0,09	12	19,35	>0,05
умовно-патогенні		*S. epidermidis*	1,17±0,08	6	10,17	1,00	5	8,06	>0,05
	Candida	*C. tropicalis*	1,00	2	3,39	2,00	3	4,84	>0,05
патогенні	*Escherichia*	*E. coli*	1,10±0,09	14	23,3	1,00	13	20,97	>0,05

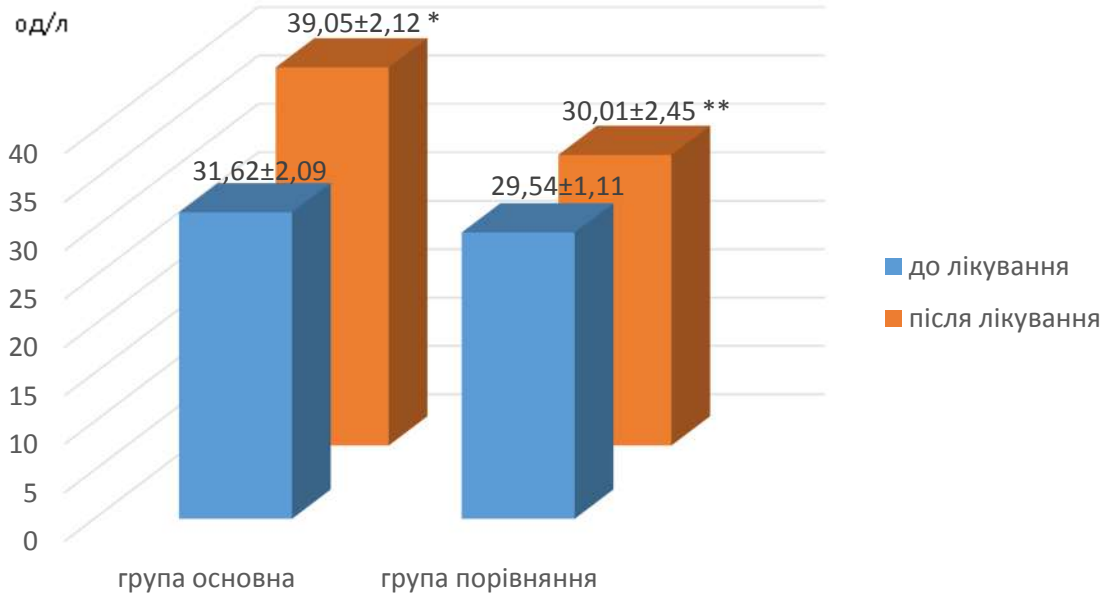

Рис. 5.4. Рівень активності лізоциму в дітей у динаміці спостереження, M±m.

Примітки. * – вірогідна відмінність від показників до лікування, $p<0,05$; ** – вірогідна відмінність показників у групах, $p<0,05$.

Уміст імуноглобулінів у ротовій рідині дітей у динаміці спостереження змінювався як в основній групі, так і в групі порівняння, про що свідчать дані таблиці 5.12. Більших змін зазнавали показники основної групи, а саме: зростання рівня sIgA на 6,25 %, зниження рівня IgA на 5,00 % та IgG – на 5,88 %, що вказує на поліпшення балансу між імуноглобулінами. У дітей групи порівняння виявлено зменшення рівня sIgA на 3,03 % та IgG – на 5,88 %. Загалом зміни були незначними проте подекуди різноспрямованими, що в сукупності дало різницю між значеннями в групах на 3-4 добу після проведеної операції видалення зуба у розмірі 3,03 % за вмістом sIgA, 10,00 % – за IgA та 8,82 % – за IgG. Незважаючи на відсутність вірогідної відмінності між показниками, можна зробити висновок про позитивні зміни досліджуваних параметрів у дітей, які мали медикаментозний супровід хірургічного етапу лікування.

Таблиця 5.12

Рівень імуноглобулінів ротової рідини дітей у динаміці спостереження за ними

Показники, г/л		Групи		p
		основна	порівняння	
sIgA	до лікування	0,32±0,02	0,34±0,03	>0,05
	після лікування	0,34±0,02	0,33±0,03	>0,05
IgA	до лікування	0,21±0,01	0,22±0,01	>0,05
	після лікування	0,20±0,01	0,22±0,01	>0,05
IgG	до лікування	0,36±0,02	0,38±0,03	>0,05
	після лікування	0,34±0,02	0,37±0,03	>0,05

Рівень загального білка ротової рідини дітей зазнавав суттєвих змін, що проілюстровано рисунком 5.5.

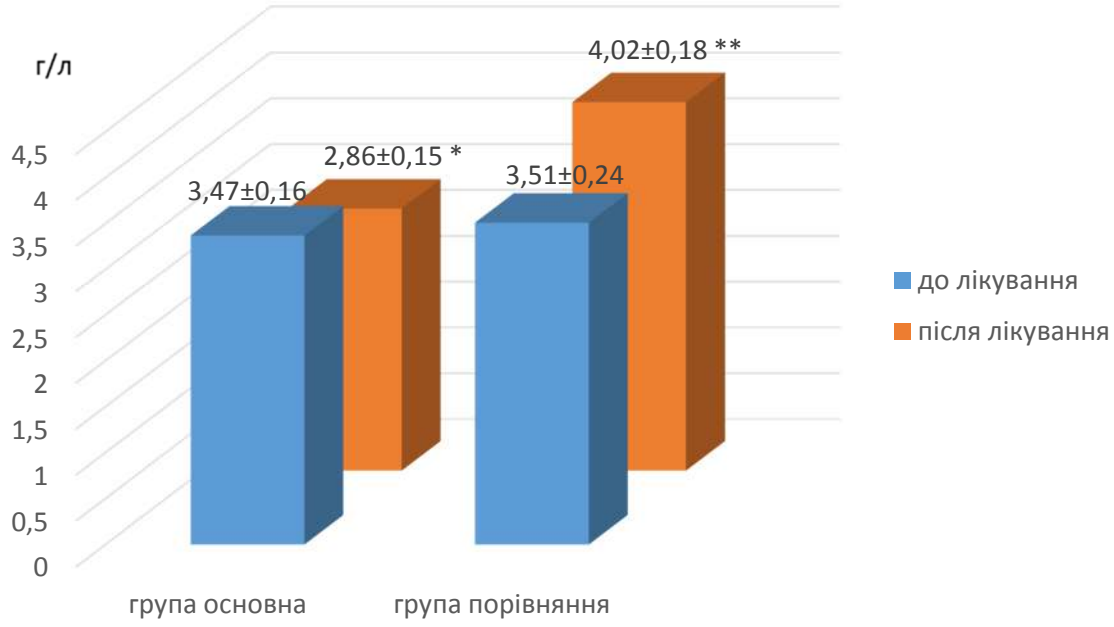

Рис. 5.5. Рівень загального білка в ротовій рідині дітей у динаміці спостереження, M±m.

Примітки. * – вірогідна відмінність від показників до лікування, p<0,05; ** – вірогідна відмінність показників у групах, p<0,05.

Найбільший рівень білка в ротовій рідині дітей був у групі порівняння після проведення хірургічних маніпуляцій, що вказує на посилення запальних процесів у тканинах щелепно-лицевої ділянки цих пацієнтів та є підтвердженням діагностованих нами післяопераційних ускладнень. На відміну від цього в основній групі рівень білка знижувався на 21,33 % ($p<0,05$) та був у 1,39 раза меншим ($p<0,05$), аніж у групі порівняння.

Зміни цитокінового профілю ротової рідини дітей у динаміці спостереження відображені в таблиці 5.13.

Таблиця 5.13

Рівень цитокінів ротової рідини дітей у динаміці спостереження за ними

Показники, пг/мл		Групи		p
		основна	порівняння	
IL-1β	до лікування	70,35±4,06	68,52±2,11	>0,05
	після лікування	58,03±2,61 *	70,04±5,07	<0,05
IL-4	до лікування	12,96±1,09	13,34±1,08	>0,05
	після лікування	13,56±1,25	11,03±1,47 *	<0,05

Примітки. * – вірогідна відмінність між показниками в групах до та після лікування, $p<0,05$; p – порівняння показників основної групи та групи порівняння.

Привертає увагу протилежна динаміка змін показників у групах. Зокрема в дітей основної групи спостерігалося зниження концентрації IL-1β на 21,23 % ($p<0,05$) та зростання рівня IL-4 на 4,63 %, що свідчить про зниження інтенсивності запальних реакцій. Натомість у групі порівняння вміст прозапального інтерлейкіну зростав на 2,22 %, а протизапального – знижувався на 20,94 % ($p<0,05$), що вказує на поглиблення запального процесу в тканинах щелепно-лицевої ділянки.

Антиоксидантна система захисту ротової рідини дітей груп спостереження динамічно змінювалася та залежала від кількості продуктів

пероксидації та ступеня інтенсивності запальних реакцій, які перебігали в тканинах біляопераційної ділянки (табл. 5.14).

Таблиця 5.14

Рівень продуктів пероксидного окиснення ліпідів ротової рідини дітей у динаміці спостереження за ними

Показники, одиниці виміру		Групи		p
		основна	порівняння	
МА, мкмоль/мг білка	до лікування	208,25±17,06	210,33±15,68	>0,05
	після лікування	185,03±12,75	234,01±15,70	<0,05
ДК, нмоль/мг білка	до лікування	1,10±0,12	1,14±0,09	>0,05
	після лікування	0,87±0,06 *	1,20±0,11	<0,05

Примітки. * – вірогідна відмінність між показниками в групах до та після лікування, p<0,05; p – порівняння показників основної групи та групи порівняння.

Установлено зменшення на 12,55 % проміжного та на 26,44 % (p<0,05) кінцевого метаболітів пероксидного окиснення ліпідів у дітей основної групи, що вказує на зниження процесів вільнорадикального окиснення. Водночас у дітей групи порівняння спостерігалася інтенсифікація вказаних вище процесів, про що свідчить зростання рівня МА на 11,26 % та ДК – на 5,26 %. Різниця між кінцевими показниками в групах склала 26,47 % (p<0,05) за рівнем МА та 37,93 % (p<0,05) за рівнем ДК.

Цікавими виявилися зміни основних антиоксидантних ферментів ротової рідини дітей, які значно активувалися за умов фармакологічної корекції хірургічного етапу лікування та, вочевидь, були зумовлені достатнім надходженням есенціальних мікроелементів як кофакторів активних центрів ензимів.

Активність каталази зростала в дітей основної групи на 46,41 % (p<0,05), у той час як у групі порівняння фермент функціонував без змін (рис. 5.6).

Рис. 5.6. Рівень активності каталази ротової рідини дітей у динаміці спостереження, M±m.

Примітки. * – вірогідна відмінність від показників до лікування, $p<0,05$; ** – вірогідна відмінність показників у групах, $p<0,05$.

Активність СОД зазнавала менших коливань порівняно з каталазою, що висвітлено на рисунку 5.7.

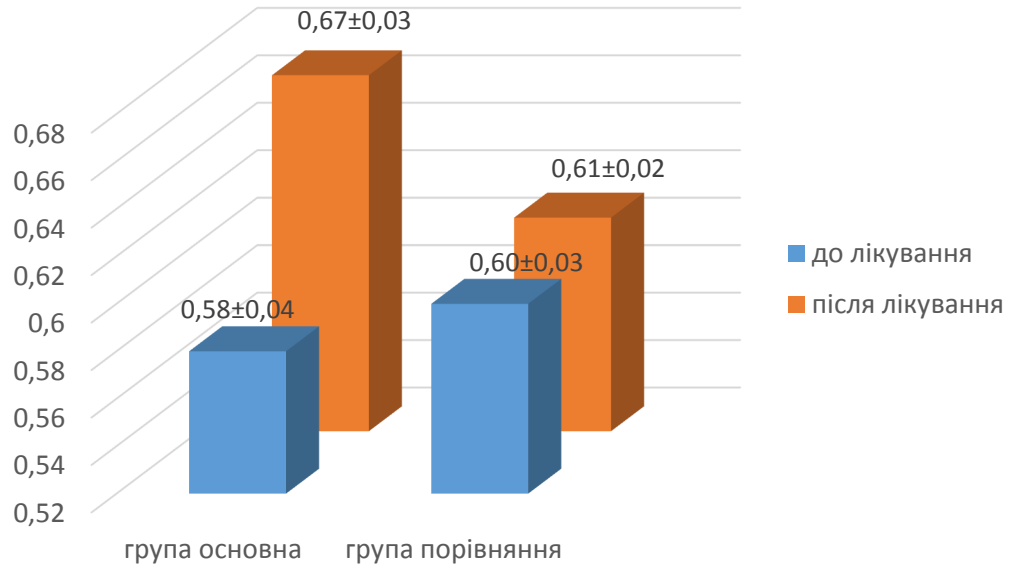

Рис. 5.7. Рівень активності супероксиддисмутази ротової рідини дітей у динаміці спостереження, M±m.

Незважаючи на те, що відбувалася активація ферменту в дітей основної групи, вірогідної різниці між показниками СОД після операції нами не встановлено. На відміну від цього виявлено вірогідну різницю між активністю каталази в групах на момент завершення операції видалення зуба за ортодонтичними показаннями – 45,26 % ($p<0,05$), що, безумовно, впливає на перебіг вільнорадикальних процесів у тканинах щелепно-лицевої ділянки, оскільки каталаза є ключовим ферментом антипероксидного захисту.

Глутатіонова система захисту ротової рідини дітей мала різноспрямовані зміни, що загалом вказували на відновлення її антипероксидної функції в дітей основної групи та відсутність вагомих змін у дітей групи порівняння (табл. 5.15).

Таблиця 5.15

Глутатіонова система ротової рідини дітей у динаміці спостереження за ними

Показники, одиниці виміру		Групи		p
		основна	порівняння	
HS-груп, нмоль/мл	до лікування	94,51±6,23	89,04±5,28	>0,05
	після лікування	117,75±9,01 *	92,37±6,45	<0,05
Г-SH, пмоль/л	до лікування	50,17±3,42	52,82±4,91	>0,05
	після лікування	80,72±6,41 *	57,16±3,55	<0,05
ГП, нмоль/хв×мг білка	до лікування	689,26±37,05	703,17±54,09	>0,05
	після лікування	604,26±40,35 *	683,17±42,09	<0,05
ГР, нмоль/хв×мг білка	до лікування	15,92±1,04	16,08±1,27	>0,05
	після лікування	18,34±1,15	16,15±1,03	<0,05

Примітки. * – вірогідна відмінність між показниками в групах до та після лікування, $p<0,05$; p – порівняння показників основної групи та групи порівняння.

Зокрема на 3-4 добу після операції видалення зуба відмічено зростання рівня HS-груп на 24,59 % ($p<0,05$) та Г-SH на 60,89 % ($p<0,05$) у ротовій рідині дітей основної групи. Одержані показники були відповідно на 27,48 % ($p<0,05$) та 41,22 % ($p<0,05$) більшими, аніж у дітей групи порівняння.

Ймовірно, збільшення рівня HS-умісних продуктів відбувалося за рахунок відновлення функції ГР, що відмічалося на рівні 15,20 % у дітей основної групи, та зниження активності ГП у межах 14,07 %.

Таким чином, біохімічні та мікробіологічні параметри ротової рідини дітей у динаміці спостереження за ними стали підтвердженням виявлених нами клінічний результатів. Відсутність післяопераційних ускладнень у дітей основної групи є результатом нормалізації мікробного пейзажу ротової порожнини та відновлення активності захисних механізмів, що в сукупності забезпечує нормальний процес заживлення рани.

Висновки до розділу:

1. Застосування для профілактики і лікування постекстракційних ускладнень в ортодонтичних пацієнтів комплексу фармакологічних препаратів для корекції мікробного, імунного та антиоксидантного фону показало виражений клінічний ефект, який проявлявся відсутністю будь-яких ускладнень з боку тканин щелепно-лицевої ділянки та вірогідно меншою інтенсивністю таких клінічних ознак, як біль, гіперемія та набряк.
2. Дослідження ротової рідини дітей, які перенесли операцію видалення зуба за ортодонтичними показаннями на тлі фармакологічної корекції, засвідчило відновлення її захисних функцій (зростання активності лізоциму на 20,51 % ($p<0,05$), рівня sIgA на 6,25 % на тлі зниження вмісту загального білка на 21,33 % ($p<0,05$) та концентрації IL-4 на 21,23 % ($p<0,05$)) та атниоксидантного захисту (збільшення активності каталази на 46,41 % ($p<0,05$), СОД на 15,52 %, рівня HS-груп на 24,59 % ($p<0,05$), Г-SH на 60,89 % ($p<0,05$), інактивація ГП на 14,07 %

та відновлення функції ГР на 15,20 %), що у результаті забезпечило перебіг післяопераційного періоду без ускладнень.

3. Мікробіоценоз ротової порожнини дітей, які застосовували запропоновані нами середники під час хірургічного етапу ортодонтичного лікування, демонстрував кількісні та якісні зміни (загальне мікробне число зменшувалося на 20,75 % ($p<0,05$), кількості патогенних та умовно-патогенних бактерій знижувалася в 2,09 раза, *Str. mutans* – утричі на тлі зростання кількості лактобацил у 2,33 раза та повної відсутності гибів роду *Candida*), що було передумовою для нормального перебігу раневого процесу.

Перелік публікацій за темою розділу:

1. Годованець ОІ, Долинчук ЛВ. Оцінка ефективності методу профілактики та лікування ускладнень після операції видалення зуба за ортодонтичними показаннями. Медицина сьогодні і завтра. 2021;1(90):101-6. https://doi.org/10.35339/msz.2021.90.01.10 *(Дисертантка провела обстеження пацієнтів, узагальнила результати та підготувала матеріал до друку, професорка Годованець ОІ надала консультативну допомогу).*
2. Кузняк ЛВ. Профілактика ускладнень після операції видалення зуба за ортодонтичними показаннями в дітей. Український стоматологічний альманах. 2021;3(додаток):44.
3. Кузняк ЛВ. Корекція мікрофлори ротової порожнини в дітей на хірургічному етапі ортодонтичного лікування. В: Матеріали наук.-практ. конф. з міжнар. участю Сучасні методи діагностики, профілактики та лікування основних стоматологічних захворювань; 2021 Вер 17-18; Одеса. Одеса: Інститут стоматології та щелепно-лицевої хірургії; 2021, с. 72.
4. Долинчук ЛВ. Удосконалення способу лікування одонтогенних запальних процесів у дітей. В: Матеріали 103-ї підсумкової наукової

конференції професорсько-викладацького персоналу Буковинського державного медичного університету; 2022 Лют 7, 9, 14. Чернівці. Чернівці: Медуніверситет; 2022, с. 350.

АНАЛІЗ ТА УЗАГАЛЬНЕННЯ РЕЗУЛЬТАТІВ ДОСЛІДЖЕННЯ

Однією із головних умов якісного перебігу процесу епітелізації лунки після видалення зуба є достатньо високий рівень гігієни та певний видовий склад резидентної мікрофлори ротової порожнини. Нерідко порушення мікробіоценозу ротової порожнини та зниження локальних захисних механізмів призводить до розвитку постекстракційних ускладнень, одним з яких є альвеоліт.

За даними різних авторів частота альвеоліту коливається в межах від 0,24 до 28 % і становить 24-35 % від загального числа всіх ускладнень, що виникають у пацієнтів після видалення зубів [4-5].

На думку більшості дослідників, ризик виникнення альвеоліту значно зростає при травматичному видаленні зубів, додаванні судинозвужуючих засобів до анестетиків, низькому рівні гігієни ротової порожнини, зниженні імунологічної реактивності організму, а також за умов супутніх соматичних захворювань [6-8]. Основним етіологічним чинником альвеоліту є мікробний – вогнище інфекції, що розташоване в періапікальних тканинах, чи зубний наліт, який знаходиться в пришийковій ділянці [9-11].

Тому метою нашої роботи було підвищити ефективність профілактики та лікування ускладнень після операції видалення зуба за ортодонтичними показаннями шляхом корекції мікробіоценозу та захисних реакцій ротової порожнини дітей на основі клініко-лабораторних досліджень.

Для досягнення мети перед нами були поставлені такі завдання: клінічно охарактеризувати ускладнення, що виникають у дітей після операції видалення зуба за ортодонтичними показаннями, та проаналізувати причини їхнього виникнення; оцінити стоматологічний статус, у тому числі стан гігієни ротової порожнини дітей, яким показана операція видалення зуба; дослідити стан мікробіоценозу ротової порожнини дітей перед операцією видалення зуба; проаналізувати стан чинників захисту ротової порожнини дітей перед операцією видалення зуба; патогенетично обґрунтувати та

розробити метод профілактики та лікування альвеоліту в дітей на хірургічному етапі лікування ортодонтичної патології; вивчити динаміку змін клінічних та досліджуваних лабораторних показників під впливом розробленого лікувально-профілактичного комплексу.

Відповідно до визначеної мети та поставлених завдань у роботі проведено огляд 477 ортодонтичних пацієнтів віком 12-15 років. Для детального вивчення хірургічного етапу ортодонтичного лікування з них було відібрано 75 осіб, які своєю чергою поділялися на три групи спостереження: I група (n=29) – соматично здорові діти, котрі мали видалення зубів за ортодонтичними показаннями, що не супроводжувалося розвитком ускладнень; II група (n=25) – соматично здорові діти, котрі мали видалення зубів за ортодонтичними показаннями, що супроводжувалося розвитком альвеоліту; III група (n=21) – діти, хворі на дифузний нетоксичний зоб, котрі мали видалення зубів за ортодонтичними показаннями, що супроводжувалося розвитком альвеоліту.

Клінічне обстеження дітей включало вивчення стану гігієни ротової порожнини за допомогою індексів Грін-Вермільона та Silness-Loe, оцінку стану твердих тканин зубів за допомогою індексу КПВ; мікробіологічне – вивчення кількісного та якісного складу мікрофлори ротової порожнини; біохімічне – визначення вмісту ДК, МА, активності каталази, СОД, ГР, ГП, рівня HS-груп та Г-SH ротової рідини; імунологічне – детекцію рівня активності лізоциму, вмісту sIgA, IgA та IgG, IL-1β та IL-4. Статистичну обробку даних здійснювали за допомогою методів варіаційної статистики.

Результати наших досліджень показали, що в 83,92 % випадків ортодонтичне лікування супроводжується хірургічними маніпуляціями, у переліку яких домінує операція видалення зуба. У переважної більшості ортодонтичних пацієнтів видаляють виключно треті моляри (84,91 %), лише у 10,06 % пацієнтів видалені за ортодонтичними показаннями перші премоляри та в 5,03 % випадків – інші зуби, що зумовлено супутніми стоматологічними ураженнями.

Середній вік дітей, котрим проводиться операція видалення зуба за ортодонтичними показаннями, складає (13,38±0,89) років. У 12-річних пацієнтів ця маніпуляція здійснюється у 2,17 раза рідше, аніж у віці 13 років та в 1,54 раза – аніж у віці 14 років, але в 1,30 раза частіше, аніж у віці 15 років.

Тривалість хірургічного етапу лікування ортодонтичних пацієнтів залежить від кількості відвідувань і складає в середньому (21,78±1,13) днів за умов одноетапного процесу, (45,06±3,87) днів – за умов двоетапного та (74,21±5,08) днів у випадку трьох відвідувань. Середня кількість видалених зубів за одне відвідування складає (1,69±0,09) зуба.

Спостереження за ортодонтичними пацієнтами у післяопераційний період показали, що у 28,30 % випадків розвиваються ускладнення, а саме стоматити (15,51 %), альвеоліт (10,48 %) та кровотеча з лунки (2,31 %). Слід зазначити, що встановлені нами результати є співзвучними з даними літератури. Зокрема ОБ Гайошко (2019) показала, що в 17,1 % хворих розвиваються явища альвеоліту після видалення зубів, чому сприяють інфікування та розпад кров'яного згустку, погана гігієна ротової порожнини, травматичне видалення зубів [4]. За даними ЮО Рошка та співавторів (2014), частота альвеоліту як ускладнення після операції видалення зуба коливається в межах 24-35 % від загального числа всіх ускладнень [5].

З метою аналізу причин виникнення ускладнень після операції видалення зуба за ортодонтичними показаннями нами було проведено оцінку місцевих та загальних чинників, а саме: стоматологічного статусу дитини, у тому числі стану гігієни ротової порожнини, соматичного стану дітей, аліментарних, соціально-поведінкових, зокрема гігієнічних та профілактичних факторів.

Встановлено, що серед загальних чинників, які можуть сприяти розвитку пострекстракційних ускладнень, є супутня соматична патологія, яка спостерігається у 80,92 % випадків та представлена хворобами верхніх дихальних шляхів (30,61 %), шлунково-кишкового тракту (21,59 %),

щитоподібної залози (20,55 %), очей (16,56 %), шкіри (11,32 %) та ін., неповноцінне харчування – 70,86 % та недостатність санітарно-просвітницьких заходів щодо стоматологічних захворювань – 73,79 %.

До місцевих чинники, які провокують розвиток ускладнень після операції видалення зуба за ортодонтичними показаннями, слід віднести погану гігієну ротової порожнини, зокрема її рівень за індексом Грін-Вермільона в межах (1,72±0,10) бала та вище, за індексом Сілнес-Лое (1,37±0,10) бала та вище; високий рівень інтенсивності карієсу зубів – понад (6,28±0,21) уражених зубів за індексом КПВ; ураження тканин пародонта, а саме: розвиток гінгівіту різного ступеня тяжкості, кровоточивість ясен, зубний камінь та пародонтальні кишені на тлі зменшення кількості здорових секстантів до (2,08±0,19) та менше.

З метою більш детального вивчення причин розвитку ускладнень після операції видалення зуба за ортодонтичними показаннями нами було проаналізовано мікробіоценоз ротової порожнини, неспецифічні та специфічні захисні компоненти ротової рідини.

Установлено, що у кожного третього обстеженого виявляється високий титр *Str. mutans* у ротовій рідині. Значно частіше високу концентрацію *Str. mutans* фіксують у дітей, у котрих спостерігають післяопераційні ускладнення у вигляді альвеоліту. Зокрема в пацієнтів ІІ групи цей показник є в 1,24 раза вищим, аніж у в обстежених І групи, а в пацієнтів ІІІ групи – в 1,93 раза ($p<0,05$). Діаметрально протилежною є кількість дітей із низьким титром карієсогенного стрептококу.

Одержані дані позитивно корелюють із показниками інтенсивності карієсу зубів у дітей груп спостереження, зокрема в І групі – ($r=0,47$, $p<0,05$), у ІІ групі – ($r=0,52$, $p<0,05$), у ІІІ групі – ($r=0,71$, $p<0,05$) та рівнем гігієни ротової порожнини: за індексом Грін-Вермільона у І групі – ($r=0,83$, $p<0,05$), у ІІ групі – ($r=0,45$, $p<0,05$), у ІІІ групі – ($r=0,74$, $p<0,05$); за індексом Сілнес-Лое у І групі – ($r=0,66$, $p<0,05$), у ІІ групі – ($r=0,84$, $p<0,05$), у ІІІ групі – ($r=0,70$, $p<0,05$).

Таким чином, можна стверджувати, що в дітей із високим титром *Str. mutans* у ротовій рідині, присутній тригер каріозного процесу, який з великою долею вірогідності може призводити до ураження твердих тканин зубів під час ортодонтичного лікування.

Загальна середня кількість мікроорганізмів, виділених у дітей I групи, складає (51,35±2,14), у дітей II групи – (74,03±4,25), III групи – (105,22±8,03) штами. Загалом у структурі орального мікробіоценозу дітей усіх груп спостереження переважають грампозитивні бактерії. Приблизно третину виділених штамів складає грамнегативна мікрофлора. Звертає увагу факт присутності дріжджеподібних грибів в ортодонтичних пацієнтів, що мають ускладнення після операції видалення зуба.

Аналіз видового та родового складу мікрофлори ротової порожнини дітей засвідчив значні відмінності показників у групах. В обстежених I групи домінують представники родів *Streptococcus* (37,24 %) та *Staphylococcus* (29,41 %), виявляють також ентеробактерії (15,69 %), лактобацили (11,76 %) та нейсерії (5,88 %).

У дітей II групи культури роду *Streptococcus* виділяються у 35,14 % випадках, *Staphylococcus* – 28,38 %, *Escherichia* – 21,62 %, *Lactobacillus* – 5,41 %, *Neisseria* та *Corynebacterium* по 2,70 %, з'являються гриби роду *Candida* (4,05 %). Мікробіологічні параметри свідчать про розвиток дисбіозу ротової порожнини дітей, що, своєю чергою, послаблює захисні властивості та може спровокувати захворювання інфекційного генезу.

Мікробний пейзаж ротової порожнини дітей III групи показує зростання кількості колоній ентеробактерій (26,67 %), нейсерій (9,52 %) та дріжджеподібних грибів (20,00 %) на тлі зменшення резидентних штамів стрептококів (27,61 %) та лактобацил (1,90 %), що в цілому вказує на посилення дисбіозу ротової порожнини дітей.

Встановлені порушення свідчать про потенційну можливість асоційованої умовно-патогенної та патогенної мікрофлори викликати патологічний процес в ортодонтичних пацієнтів.

Першою ланкою неспецифічного захисту ротової порожнини є активність ферменту лізоцим. Установлено, що найвищу активність фермент виявляє в дітей, які не мають ускладнень після операції видалення зуба, що свідчить про достатній ступінь захисту ротової порожнини. Водночас у дітей, котрі мають ускладнення в післяопераційний період у вигляді альвеолітів, спостерігається вірогідне зниження активності лізоциму. Зокрема на 34,81 % ($p<0,05$) в обстежених II групи та на 48,42 % ($p<0,05$) в обстежених III групи відносно даних дітей I групи.

Другою ланкою захисту ротової порожнини є антитіла. Спостерігається тенденція до зниження рівня sIgA в дітей III групи, який є на 16,67 % меншим, аніж в обстежених I групи та на 14,29 % порівняно з даними II групи, що свідчить про вплив соматичної патології на стан забезпеченість ротової рідини дітей цим захисним компонентом.

Уміст IgA також коливається в групах незначно. Привертає увагу протилежна динаміка змін показників у дітей груп спостереження відносно sIgA, а саме: зростання вмісту IgA в дітей II на 9,52 % та III груп – на 4,76 % щодо значень I групи.

Рівень IgG у ротовій рідині дітей змінюється в межах (0,33±0,03)-(0,41±0,02) г/л та свідчить про збільшення вмісту антитіл цього класу в ортодонтичних пацієнтів, котрі мають ускладнення після операції видалення зуба. Зокрема встановлено зростання показника в дітей II групи на 15,15 % ($p>0,05$), а в дітей III групи на 24,24 % ($p<0,05$) порівняно з даними I групи. Одержані нами результати можуть вказувати на наявність певних хронічних запальних процесів, які знаходяться в стадії ремісії та не мають клінічно видимої симптоматики.

Нам встановлено залежності між активністю лізоциму та вмістом імуноглобулінів у групах, а саме: sIgA у I групі – ($r=0,23$, $p<0,05$), у II групі – ($r=0,28$, $p<0,05$), у III групі – ($r=0,41$, $p<0,05$); IgA у I групі – ($r=-0,16$, $p<0,05$), у II групі – ($r=-0,35$, $p<0,05$), у III групі – ($r=-0,20$, $p<0,05$) та IgG у I групі – ($r=-0,31$, $p<0,05$), у II групі – ($r=-0,27$, $p<0,05$), у III групі – ($r=-0,29$, $p<0,05$).

Аналіз цитокінового статусу ротової рідини пацієнтів показав, що рівень прозапального IL-1β є найменшим у дітей I групи та характеризується зростанням показника на 9,06 % ($p>0,05$) в обстежених II групи та на 24,76 % ($p<0,05$) – у дітей III групи. Різниця в значеннях між II та III групами складає 14,40 %. Різноспрямованою є динаміка змін вмісту IL-4, кількість якого збільшується на 16,56 % ($p>0,05$) у дітей II групи та зменшується на 26,25 % ($p<0,05$) у дітей III групи порівняно з показниками обстежених I групи.

Результати дослідження інтерлейкінів вказують на зміни цитокінового профілю ротової рідини дітей, у котрих спостерігається розвиток ускладнень у післяопераційному періоді. Порушення балансу між про- та протизапальними цитокінами говорить про наявність певних патологічних процесів у ротовій порожнині, які створюють несприятливий фон для загоєння рани після операції видалення зуба за ортодонтичними показаннями. Установлені зміни можуть бути використані з діагностичною метою оцінки ризиків та прогнозування розвитку ускладнень.

У ході наукової роботи нами також вивчено антиоксидантні механізми захисту ротової рідини дітей та рівень процесів пероксидації як маркерів стрес-лімітуючої системи організму.

Слід вказати, що вільнорадикальне окиснення є вкрай необхідним процесом для нормального функціонування організму людини, оскільки забезпечує оновлення білково-ліпідного шару мембран, синтез біологічно активних речовин, підтримання балансу збудження та гальмування в нервовій системі, метаболізм клітини та перебіг захисних реакції, у тому числі запального процесу. Проте функціонування вказаних вище механізмів можливе лише при низькій інтенсивності процесів вільнорадикального окиснення, що, своєю чергою, забезпечується збалансованою роботою системи антиоксидантного захисту.

Результати наших досліджень показали, що рівень МА в дітей II та III груп є вірогідно більшим, а саме: на 36,96 та 64,73 % відповідно, аніж рівень цього метаболіту в дітей I групи. Подібні зміни були виявлені й щодо ДК,

зокрема рівень кінцевого продукту пересидації у дітей ІІ групи є в 1,53 раза більшим ($p<0,05$) порівняно з даними І групи, а в дітей ІІІ групи – в 1,90 раза ($p<0,05$). Вірогідної різниці між показниками в групах дітей, які мали післяопераційні ускладнення, нами не встановлено, хоча спостерігалася тенденція до посилення реакцій пероксидації за умов дифузного нетоксичного зобу.

Щодо активності антиоксидантних ферментів, то каталаза в ортодонтичних пацієнтів, які не мають ускладнень хірургічного етапу лікування, складає (8,34±0,57) мкмоль/ хв×мг білка та є в 2,02 раза більшою ($p<0,05$), аніж у дітей ІІ групи та в 2,72 раза ($p<0,05$) – аніж у дітей ІІІ групи, що вказує на інактивацію одного з ключових ферментів антиоксидантного захисту. Важливою умовою відновлення функціональної здатності ензиму є надходження достатньої кількість заліза, яке є кофактором активного центру каталази.

Активність СОД також знижується в дітей, які мають альвеоліт у післяопераційному періоді, на відміну від обстежених І групи, зокрема в 1,44 раза – у дітей ІІ групи та в 1,98 раза – у дітей ІІІ групи. Саме цей ензим забезпечує роботу мієлопероксидазної системи фагоцитів, а тому є вкрай важливим для функціонування клітинного захисту.

Установлено позитивну кореляційну залежність між рівнем активності каталази і СОД: у І групі – ($r=0,35$, $p<0,05$), у ІІ групі – ($r=0,21$, $p<0,05$), у ІІІ групі – ($r=0,47$, $p<0,05$), що вказує на взаємозалежну недостатність ключових антипероксидних систем.

Найвразливішими до оксидативного стресу є біоструктури з HS-групами, які здатні легко окиснюватися з утворенням дисульфідних зв’язків. Водночас значна кількість біологічно активних сполук каталізується саме HS-групами, тому їх рівень у середовищі є критерієм функціональної активності захисних механізмів, у тому числі глутатіонової системи. Аналіз рівня HS-груп у ротовій рідині дітей груп спостереження встановив зниження вмісту цього метаболіту в 1,90 раза ($p<0,05$) в обстежених ІІ групи

та в 2,21 раза ($p<0,05$) в обстежених III групи порівняно з даними дітей I групи.

Важливою компонентою загального пулу HS-груп в організмі людини є Г-SH. Загальний рівень Г-SH у ротовій рідині дітей, які не мають ускладнень після операції видалення зуба, складає (129,57±9,45) пмоль/л. У 2,64 рази ($p<0,05$) меншим він є у дітей II групи та в 4,21 раза ($p<0,05$) – в обстежених III групи, що вказує на різке зменшення пулу цього антиоксиданта, особливо в дітей, хворих на дифузний нетоксичний зоб. Кореляційним аналізом встановлено пряму сильну та помірну залежність між рівнем HS-груп та Г-SH: у I групі – ($r=0,65$, $p<0,05$), у II групі – ($r=0,71$, $p<0,05$), у III групі – ($r=0,48$, $p<0,05$). Отримані дані свідчать про те, що Г-SH дійсно є вагомою складовою загального пулу HS-груп ротової рідини дітей.

Забезпечення організму достатньою кількістю Г-SH відбувається за рахунок його постійного ресинтезу в гама-глутамільному циклі Майерса та опосередковано активністю ферменту ГР. У дітей II та III груп активність цього ферменту є вірогідно нижчою, аніж в обстежених I групи: на 32,92 та 58,44 % відповідно.

Водночас з відновлення глутатіону йде його постійне використання для виконання ним антиоксидантної дії. До цього процесу залучений селенвмісний фермент ГП. Як показують результати нашого дослідження активність ГП є достатньо високою в усіх групах спостереження, однак у дітей, які мають післяопераційні ускладнення, рівень активності ферменту зростає на 37,09 % ($p<0,05$) у II групі та на 69,24 % ($p<0,05$) – у III групі порівняно з даними дітей I групи.

Аналіз кореляційних залежностей вивчених показників стану прооксидантної системи та системи антиоксидантного захисту виявив негативний кореляційний зв’язок між вмістом ДК та рівнем HS-груп і Г-SH у ротовій рідині дітей груп спостереження: у I групі – ($r=-0,71$, $p<0,05$) та ($r=-0,53$, $p<0,05$), у II групі – ($r=-0,32$, $p<0,05$) та ($r=-0,19$, $p<0,05$), у III групі – ($r=-0,42$, $p<0,05$) та ($r=-0,45$, $p<0,05$). Це є підтвердженням факту активної участі

тіолвмісних сполук у процесах вільнорадикального окиснення. Також у дітей І групи були встановлені залежності між рівнем ДК і МА та активністю досліджуваних антиоксидантних ферментів, зокрема каталази (r=0,44, p<0,05) та (r=-0,35, p<0,05), СОД (r=0,23, p<0,05) та (r=0,64, p<0,05), ГП (r=0,21, p<0,05) та (r=0,33, p<0,05). В обстежених ІІ та ІІІ груп спостерігається втрата кореляційних зв'язків між показниками вільнорадикального окиснення та антиоксидантного захисту. Виняток складає лише залежність між вмістом МА та активністю каталази: у ІІ групі – (r=-0,61, p<0,05), у ІІІ групі – (r=-0,37, p<0,05). Наявність різнонапрямлених кореляційних зав'язків між дослідженими параметрами прооксидантної системи та системи антиоксидантного захисту в групах свідчить про порушення адаптаційних та захисних механізмів на субклінічному рівні та може бути передумовою до розвитку різних патологічних процесів у ротовій порожнині дітей.

Отже, вивчення показників пероксидації у ротовій рідині дітей показало значну інтенсифікацію пероксидного окиснення ліпідів у дітей, котрі мають розвиток альвеоліту як ускладнення після операції видалення зуба за ортодонтичними показаннями, особливо у випадку супутнього дифузного нетоксичного зобу. Про це свідчить зростання проміжних та кінцевих продуктів пероксидації ліпідів на тлі посилення недостатності ключових ферментів антиоксидантного захисту – каталази, СОД, системи глутатіону та неферментних атиоксидантів – HS-груп і Г-SH.

Також нами встановлено достовірні сильні та помірні кореляційні зав'язки між вивченими лабораторними показниками ротової рідини дітей та стоматологічним статусом, що дає підстави говорити про їхню роль у розвитку післяопераційних ускладнень під час хірургічного етапу лікування ортодонтичних пацієнтів. Найвагомішими серед них є стан гігієни та мікробного навантаження ротової порожнини дітей до початку оперативних утручань, а також функціональні можливості місцевих захисних реакцій, у тому числі антиоксидантні механізми захисту.

Таким чином, результати проведених нами клінко-лабораторних досліджень вказують на необхідність адаптації лікувально-профілактичних заходів з метою попередження постекстракційних ускладнень у дітей під час ортодонтичного лікування. Для цього нами запропоновано до застосування спосіб фармакологічного впливу на стан тканин щелепно-лицевої ділянки ортодонтичних пацієнтів до початку хірургічного етапу лікування. Розроблений комплекс направлений на підвищення захисних можливостей і нормалізацію мікробіоценозу ротової порожнини дітей та передбачає системне застосування вітамінно-мінерального препарату, імуномодулятора та пробіотика на місцевому рівні. Застосовування препаратів розпочинається за один тиждень до хірургічних маніпуляцій та триває до завершення курсу.

Для оцінки ефективності розроблених нами заходів серед дітей, які мали операцію видалення зуба в комплексі ортодонтичного лікування, сформовано дві групи пацієнтів – основну (n=30), діти якої піддавалися впливу розпрацьованого нами профілактичного комплексу та порівняння (n=29), де операція видалення зуба відбувалася без додаткового медикаментозного супроводу. Моніторинг стану тканин щелепно-лицевої ділянки здійснювався на 3-4 та 6-7 доби після операції видалення зуба.

На підставі скарг та клінічного огляду дітей встановлено, що розвиток альвеоліту як постекстракційного ускладнення спостерігався в 4 осіб (13,79 %) групи порівняння та не було в жодного пацієнта основної групи. Окрім альвеоліту в післяопераційному періоді нами було діагностовано загострення хронічного герпетичного стоматиту в 3 осіб (10,34 %) та хронічного рецедивуючого афтозного стоматиту в 2 осіб (6,90 %) групи порівняння.

У 66,67 % випадків основної групи больові відчуття були відсутні навіть під час першого відвідування та в 93,33 % – на момент другого відвідування. На противагу цьому в групі порівняння ці значення були значно меншими, а саме: 34,48 та 79,31 %. У 4 осіб (13,79 %) цієї групи скарги на біль продовжувалися протягом 2 тижнів, характер болю поступово змінювався від виразного та помірного до слабкого.

Об’єктивне обстеження locus morbi засвідчило, що виразна гіперемія слизової оболонки в ділянці оперативного втручання виявлялася в 6,66 % пацієнтів основної групи, що було у 5,18 разів менше, аніж у дітей групи порівняння (34,48 %). Помірна гіперемія діагностувалася однаково часто в дітей обох груп спостереження. Незначна гіперемія зустрічалася в 2,59 раза частіше в дітей групи порівняння.

Огляд дітей на 6-7 добу після екстракції зуба показав позитивну динаміку змін у групах, однак вірогідно ліпшими результати були в дітей основної групи. У них зустрічалися поодинокі незначні прояви гіперемії, у той час як у групі порівняння залишалися клінічно виявленими ознаки виразної (13,79 %), помірної (6,90 %) та незначної (20,69 %) гіперемії.

Загалом гіперемія слизової оболонки в ділянці оперативного втручання як ознака запального процесу зустрічалася в динаміці спостереження за дітьми від 2 до 6 разів частіше в групі порівняння, аніж у пацієнтів основної групи, яким була застосована фармакологічна корекція.

Частота виявлення набряку здебільшого співпадала з частотою попередньої клінічної ознаки – гіперемії, що вказує на їх патогенетично спільні механізми формування.

Таким чином, клінічне спостереження за дітьми після операцій видалення зуба за ортодонтичними показаннями без та з фармакологічною корекцією показало різні результати в групах. У дітей основної групи під час оглядів діагностувалися такі клінічні ознаки, як гіперемія, набряк та біль, що швидко зникали та не супроводжувалися розвитком ускладнень. Натомість у дітей групи порівняння вказані вище клінічні симптоми мали вищий ступінь прояву, діагностувалися в переважної більшості дітей, а в 4 випадках свідчили про розвиток альвеоліту.

На 3-4 добу після операції видалення зуба встановлено кількісні та якісні зміни складу мікрофлори ротової порожнини дітей, котрі мали медикаментозний супровід. Зокрема загальне мікробне число зменшувалося на 20,75 % та складало (53,07±3,64) штами, співвідношення грампозитивних і

грамнегативних бактерій було на рівні 41,45 та 58,55 %, що характеризувалося діаметрально протилежним станом мікробіоценозу відносно початку лікування. Дріжджеподібні гриби у досліджуваних зразках не висівалися. У 100 % випадків у дітей цієї групи виявлявся мізерний ріст колоній.

Порівняльний аналіз одержаних мікробіологічних показників у двох групах на 3-4 добу після операції видалення зуба виявив вірогідну відмінність між кількістю умовно-патогенної та патогенної мікрофлори, а саме: загальна кількість штамів стафілококів була на 29,41 % ($p<0,05$) меншою в дітей основної групи порівняно з обстеженими групи порівняння, ентеробактерій – на 65,20 % ($p<0,05$), знижувалася також кількість *Str. mutans* на 75,00 % ($p<0,05$) на тлі зростання кількості лактобацил на 71,43 % ($p<0,05$).

У цілому слід сказати про те, що в дітей, які мали фармакологічну корекцію, відбувалося формування нормобіозу. Водночас у дітей групи порівняння мікробіологічні показники залишалися на вихідному рівні і свідчили про дисбіоз ротової порожнини.

Поряд зі змінами мікробного пейзажу в дітей груп спостереження виявлялися зміни захисних компонентів ротової рідини, що вказувало на посилення місцевих механізмів захисту в дітей основної групи. Зокрема рівень активності лізоциму зростав на 20,51 % ($p<0,05$), у той час як у дітей групи порівняння він залишався на вихідному рівні і був на 30,12 % ($p<0,05$) меншим за результат основної групи.

Уміст імуноглобулінів у ротовій рідині дітей у динаміці спостереження змінювався як в основній групі, так і в групі порівняння. Більших змін зазнавали показники основної групи, а саме: зростання рівня sIgA на 6,25 %, зниження рівня IgA на 5,00 % та IgG – на 5,88 %, що вказує на поліпшення балансу між імуноглобулінами. У дітей групи порівняння виявлено зменшення рівня sIgA на 3,03 % та IgG – на 5,88 %. Загалом зміни були незначними проте подекуди різноспрямованими, що в сукупності дало

різницю між значеннями в групах на 3-4 добу після проведеної операції видалення зуба у розмірі 3,03 % за вмістом sIgA, 10,00 % – за IgA та 8,82 % – за IgG. Незважаючи на відсутність вірогідної відмінності між показниками, можна зробити висновок про позитивні зміни досліджуваних параметрів у дітей, які мали медикаментозний супровід хірургічного етапу лікування.

Привертає увагу протилежна динаміка змін цитокінового профілю ротової рідини дітей у групах. Зокрема в дітей основної групи спостерігалося зниження концентрації IL-1β на 21,23 % ($p<0,05$) та зростання рівня IL-4 на 4,63 %, що свідчить про зниження інтенсивності запальних реакцій. Натомість у групі порівняння вміст прозапального інтерлейкіну зростав на 2,22 %, а протизапального – знижувався на 20,94 % ($p<0,05$), що вказує на поглиблення запального процесу в тканинах щелепно-лицевої ділянки.

Антиоксидантна система захисту ротової рідини дітей груп спостереження динамічно змінювалася та залежала від кількості продуктів пероксидації та ступеня інтенсивності запальних реакцій, які перебігали в тканинах біляопераційної ділянки.

Установлено зменшення на 12,55 % проміжного та на 26,44 % ($p<0,05$) кінцевого метаболітів пероксидного окиснення ліпідів у дітей основної групи, що вказує на зниження процесів вільнорадикального окиснення. Водночас у дітей групи порівняння спостерігалася інтенсифікація вказаних вище процесів, про що свідчить зростання рівня МА на 11,26 % та ДК – на 5,26 %. Різниця між кінцевими показниками в групах склала 26,47 % ($p<0,05$) за рівнем МА та 37,93 % ($p<0,05$) за рівнем ДК.

Цікавими виявилися зміни основних антиоксидантних ферментів ротової рідини дітей, які значно активувалися за умов фармакологічної корекції хірургічного етапу лікування та, вочевидь, були зумовлені достатнім надходженням есенціальних мікроелементів як кофакторів активних центрів ензимів.

Активність каталази зростала в дітей основної групи на 46,41 % ($p<0,05$), у той час як у групі порівняння фермент функціонував без змін.

Активність СОД зазнавала менших коливань порівняно з каталазою. Незважаючи на те, що відбувалася активація цього ферменту в дітей основної групи, вірогідної різниці між показниками СОД після операції нами не встановлено. На відміну від цього виявлено вірогідну різницю між активністю каталази в групах на момент завершення операції видалення зуба за ортодонтичними показаннями – 45,26 % ($p<0,05$), що, безумовно, впливає на перебіг вільнорадикальних процесів у тканинах щелепно-лицевої ділянки, оскільки каталаза є ключовим ферментом антипероксидного захисту.

Глутатіонова система захисту ротової рідини дітей мала різноспрямовані зміни, що загалом вказували на відновлення її антипероксидної функції в дітей основної групи та відсутність вагомих змін у дітей групи порівняння.

Зокрема на 3-4 добу після операції видалення зуба відмічено зростання рівня HS-груп на 24,59 % ($p<0,05$) та Г-SH на 60,89 % ($p<0,05$) у ротовій рідині дітей основної групи. Одержані показники були відповідно на 27,48 % ($p<0,05$) та 41,22 % ($p<0,05$) більшими, аніж у дітей групи порівняння.

Ймовірно, збільшення рівня HS-умісних продуктів відбувалося за рахунок відновлення функції ГР, що відмічалося на рівні 15,20 % у дітей основної групи, та зниження активності ГП у межах 14,07 %.

Отже, біохімічні та мікробіологічні параметри ротової рідини дітей у динаміці спостереження за ними стали підтвердженням виявлених нами клінічний результатів. Відсутність післяопераційних ускладнень у дітей основної групи є результатом нормалізації мікробного пейзажу ротової порожнини та відновлення активності захисних механізмів, що в сукупності забезпечує нормальний процес заживлення рани.

Таким чином, застосування для профілактики і лікування постекстракційних ускладнень в ортодонтичних пацієнтів комплексу фармакологічних препаратів для корекції мікробного, імунного та антиоксидантного фону показало виражений клінічний ефект, який проявлявся відсутністю будь-яких ускладнень з боку тканин щелепно-

лицевої ділянки та вірогідно меншою інтенсивністю таких клінічних ознак, як біль, гіперемія та набряк.

ВИСНОВКИ

У дисертаційній роботі наведено теоретичне узагальнення та вирішення актуальної проблеми сучасної стоматології, яка полягає в науковому обґрунтуванні шляхів профілактики та лікування ускладнень після операції видалення зуба за ортодонтичними показаннями з урахуванням мікробного, імунного та антиоксидантного фону організму пацієнта.

1. Операція видалення зуба за ортодонтичними показаннями в дітей супроводжується розвитком ускладнень у 28,30 % випадків. У їх структурі переважають альвеоліт (10,48 %), стоматити (15,51 %) та кровотеча з лунки (2,31 %).

2. Місцеві чинники, які провокують розвиток ускладнень у післяопераційний період, це погана гігієна ротової порожнини, зокрема її рівень за індексом Грін-Вермільона в межах (1,72±0,10) бала, за індексом Сілнес-Лое (1,37±0,10) бала та вище; високий рівень інтенсивності карієсу зубів – понад (6,28±0,21) уражених зубів за індексом КПВ; зменшення кількості здорових секстантів тканин пародонта до (2,08±0,19). Серед загальних чинників слід виділити супутню соматичну патологію (80,92 %), неповноцінне харчування (70,86 %) та недостатність санітарно-просвітницьких заходів щодо стоматологічних захворювань (73,79 %).

3. Мікробіоценоз ротової порожнини дітей, які знаходяться на ортодонтичному лікуванні, є якісно та кількісно різним та корелює з гігієнічним станом ротової порожнини. Найменша кількість патогенних та умовно-патогенних бактерій реєструється в дітей, які під час хірургічного етапу ортодонтичного лікування не мають ускладнень (21,57 %). Значно більшим цей показник є в дітей, у котрих після операції видалення зуба спостерігається розвиток альвеоліту (36,48-60,96 %), що свідчить про формування дисбіозу ротової порожнини як предиктора запальних процесів у тканинах щелепно-лицевої ділянки.

Рівень колонізації ротової порожнини ортодонтичних пацієнтів карієсогенними мікроорганізмами сягає 34,48-66,67 %, що вказує на високий ризик розвитку уражень твердих тканин зубів у процесі ортодонтичного лікування.

4. Захисні компоненти ротової рідини дітей, котрі мають ускладнення після операції видалення зуба за ортодонтичними показаннями, характеризуються зменшення активності лізоциму на 34,81-48,42 % ($p<0,05$), зниженням рівня sIgA на 2,86-16,67 % на тлі зростання вмісту IgA на 4,76-9,52 % та IgG – на 15,15-24,24 % порівняно з показниками в дітей, які проходять післяопераційний етап без ускладнень.

5. Цитокіновий профіль ротової рідини ортодонтичних пацієнтів показує зростання рівня IL-1β на 9,06 %, IL-4 на 24,46 % за умов розвитку післяопераційних ускладнень у соматично здорових дітей та збільшення рівня IL-1β на 16,56 % при зниженні рівня IL-4 на 26,25 % за умов розвитку післяопераційних ускладнень у дітей, хворих на дифузний нетоксичний зоб, що є передумовою та доказом посилення запальних реакцій у тканинах щелепно-лицевої ділянки під час перебігу раневого процесу.

6. Прооксидантно-антиоксидантна система ротової рідини дітей за умов розвитку післяопераційних ускладнень під час хірургічного етапу ортодонтичного лікування характеризується зростанням рівня МА на 36,96-64,73 % ($p<0,05$), ДК – на 53,42-90,41 % ($p<0,05$), зниженням активності каталази в 2,02-2,72 раза ($p<0,05$), СОД – в 1,44-1,98 раза ($p<0,05$), ГП – в 1,37-1,69 раза ($p<0,05$), зменшенням рівня HS-груп у 1,9-2,21 раза ($p<0,05$), Г-SH у 2,64-4,21 раза ($p<0,05$) відносно даних пацієнтів без ускладнень.

7. Розроблено та апробовано лікувально-профілактичний комплекс для попередження постекстракційних ускладнень в ортодонтичних пацієнтів, який передбачає корекцію захисних механізмів на системному рівні та локальний вплив на мікрофлору ротової порожнини. Ефективність запропонованого способу клінічно підтверджується відсутністю будь-яких ускладнень з боку тканин щелепно-лицевої ділянки на хірургічному етапі ортодонтичного

лікування, а також зменшенням загального мікробного числа на 20,75 % ($p<0,05$), кількості патогенних та умовно-патогенних бактерій у 2,09 раза, *Str. mutans* – утричі на тлі зростання кількості лактобацил у 2,33 раза та повної відсутності гибів роду *Candida*; посиленням захисних механізмів ротової рідини пацієнтів: зростанням активності лізоциму на 20,51 % ($p<0,05$), збільшенням рівня sIgA на 6,25 % на тлі зниження концентрації IL-4 на 21,23 % ($p<0,05$), збільшення активності каталази на 46,41 % ($p<0,05$), СОД – на 15,52 %, рівня HS-груп – на 24,59 % ($p<0,05$), Г-SH – на 60,89 % ($p<0,05$), інактивацією ГП на 14,07 % та відновленням функції ГР на 15,20 %.

ПРАКТИЧНІ РЕКОМЕНДАЦІЇ

Із метою профілактики післяопераційних ускладнень на етапі хірургічного лікування ортодонтичних пацієнтів слід проводити заходи по підвищенню захисних можливостей організму та нормалізації мікробіоценозу ротової порожнини дітей. Для цього рекомендовано:

1. Індивідуальний та професійний гігієнічний догляд за ротовою порожниною.
2. Прийом комплексного вітамінно-мінерального препарату «Кальцемін адванс» по 1 таблетці 1 раз на добу під час вживання їжі впродовж 1 місяця.
3. Прийом рослинного препарату «Імупрет» по 25 крапель 3 рази на добу впродовж 2 тижнів.
4. Місцеве застосування дентальних пастилок «БіоГая ПроДентіс» 2 рази на добу після прийому їжі впродовж 1місяця.

Курс профілактичних заходів розпочинати за один тиждень до хірургічних маніпуляцій та продовжувати до повного його завершення після операційних утручань.

СПИСОК ВИКОРИСТАНИХ ДЖЕРЕЛ

1. Cunha-Cruz J, Rothen M, Spiekerman C et al. Recommendations for third molar removal: a practice-based cohort study. Am. J. Public. Health. 2014;104(4):735-743.

2. Zawawi KH, Melis M. The role of mandibular third molars on lower anterior teeth crowding and relapse after orthodontic treatment: a systematic review. Scientific World Journal. 2014; Art. ID 615429. Mode of access: https://www.hindawi.com/journals/tswj/2014/615429.

3. Toedtling V, Yates JM. Revolution vs status quo? Non-intervention strategy of asymptomatic third molars causes harm. Br. Dent J. 2015;219(1):11-2.

4. Гайошко ОБ. Профілактика альвеолітів [дисертація]. Івано-Франківськ; 2019. 190 с.

5. Рошка ОЮ, Горицький ЯВ, Гаген ОЮ. Альвеоліт: сучасний стан проблеми. Клінічна стоматологія. 2014;2:53-6.

6. Agrawal A, Yadav A, Chandel S et al. Wisdom tooth-complications in extraction. J. Contemp. Dent. Pract. 2014;15(1):34-6.

7. Bouloux GF, Busaidy KF, Beirne OR et al. What is the risk of future extraction of asymptomatic third molars? A systematic review. J. Oral Maxillofac. Surg. 2015;73(5):806-11.

8. Sigron GR, Pourmand PP, Mache B et al. The most common complications after wisdom-tooth removal: part 1: a retrospective study of 1,199 cases in the mandible. Swiss. Dent. J. 2014;124(10):1042-6.

9. Lamont RJ, Hajishengallis GN, Koo M, Jenkinson HF. Oral Microbiology and Immunology. 3rd ed. ASM Books; 2019. 480 p.

10. Willis JR, Gabaldon T. The Human Oral Microbiome in Health and Disease: From Sequences to Ecosystems. Microorganisms [Internet]. 2020[cited 2021 Jan 15];8(2):308. Available from:

https://www.ncbi.nlm.nih.gov/pmc/articles/PMC7074908/pdf/microorganisms-08-00308.pdf doi: 10.3390/microorganisms8020308

11. Гутор НС. Мікробіоценоз альвеолярної лунки у хворих із супутньою лямбліозною інвазією. Здобутки клінічної і експериментальної медицини. 2014;1:32-4.

12. Lyakhova NA. Analysis of risk factors of orthodontic pathology: literature review. Wiad Lek. 2018;71(5):1084-8.

13. Debashreeta N. Benefits of Early Orthodontics Intervention in Children: A Review. Indian Journal of Forensic Medicine and Toxicology. 2020;14(4):9138-40. doi:10.37506/ijfmt.v14i4.13171.

14. Desbarats C, Chekroun M, Abdelqader S. Dental malocclusion in children: warning signs. Rev Prat. 2019;69(10):1109-12.

15. Salih FN, Lindsten R, Bågesund M. Perception of orthodontic treatment need among Swedish children, adolescents and young adults. Acta Odontol Scand. 2017;75(6):407-12. doi:10.1080/00016357.2017.1326062.

16. Rosu S, Savin C, Feier R, Balcos C. The importance of orthodontic treatment need index in the correct assesment of orthodontic therapy. Romanian J of Oral Rehabilit. 2019;11(4):137-44.

17. Grippaudo MM, Quinzi V, Manai A, Paolantonio EG, Valente F, La Torre G, et al. Orthodontic treatment need and timing: Assessment of evolutive malocclusion conditions and associated risk factors. Eur J Paediatr Dent. 2020;21(3):203-8. doi:10.23804/ejpd.2020.21.03.09.

18. Turner S, Harrison JE, Sharif FN, Owens D, Millett DT. Orthodontic treatment for crowded teeth in children. Cochrane Database Syst Rev. 2021;12:CD003453. Available from: https://www.cochranelibrary.com/cdsr/doi/10.1002/14651858.CD003453.pub2/full doi:10.1002/14651858.

19. Herkrath APCQ, Vettore MV, de Queiroz AC, Alves PLN, Leite SDC, Pereira JV, et al. Orthodontic treatment need, self-esteem, and oral health-related quality of life among 12-yr-old schoolchildren. Eur J Oral Sci. 2019;127(3):254-60. doi:10.1111/eos.12611.

20. Pereira D, Machado V, Botelho J, Proença L, Rua J, Lemos C, et al. Impact of Malocclusion, Tooth Loss and Oral Hygiene Habits on Quality of Life in Orthodontic Patients: A Cross-Sectional Study. Int J Environ Res Public Health 2021;18(13):7145. doi:10.3390/ijerph18137145.

21. Fadeev R, Lanina A, Li P, Chibisova M, Shkarin V, Prozorova N. Method for quantitative assessment of dentofacial anomaliesin child and adolescent orthodontics. Dentistry Clin Res. 2020;10(2):76-82. doi:10.35630/2199-885X/2020/10/2.23.

22. Babajko S, Gayrard V, Houari S, Thu Bui A, Barouki R, Niederreither K, et al. Oral cavity as a target and a marker of environmental exposures: developmental dental defects. Med Sci. 2020;36(3):225-30. doi:10.1051/medsci/2020024.

23. Sharma A, Mathur A, Batra M, Makkar DK, Aggarwal VP, Goyal N, et al. Objective and subjective evaluation of adolescent's orthodontic treatment needs and their impact on self-esteem. Rev Paul Pediatr. 2017;35(1):86-91. doi:10.1590/1984-0462/;2017;35;1;00003.

24. Dos Santos PR, Meneghim MC, Ambrosano GM, Filho MV, Vedovello SA. Influence of quality of life, self-perception, and self-esteem on orthodontic treatment need. Am J Orthod Dentofacial Orthop. 2017;151(1):143-7. doi:10.1016/j.ajodo.2016.06.028.

25. Demirovic K, Habibovic J, Dzemidzic V, Tiro A, Nakas E. Comparison of Oral Health-Related Quality of Life in Treated and Non-Treated Orthodontic Patients. Med Arch. 2019;73(2):113-7. doi:10.5455/medarh.2019.73.113-117.

26. Fabian S, Gelbrich B, Hiemisch A, Kiess W, Hirsch C. Impact of overbite and overjet on oral health-related quality of life of children and adolescents. J Orofac Orthop. 2018;79(1):29-38. doi:10.1007/s00056-017-0114-0.

27. Taibah SM, Al-Hummayani FM. Agreement and association between normative and subjective orthodontic treatment need using the Index of Orthodontic Treatment Need. J Orthod Sci. 2019;8:1. doi:10.4103/jos.JOS_87_18.

28. Bradley E, Shelton A, Hodge T, Morris D, Bekker H, Fletcher S, et al. Patient-reported experience and outcomes from orthodontic treatment. J Orthod. 2020;47(2):107-15. doi:10.1177/1465312520904377.

29. Brown LR, Barber S, Benson PE, Littlewood S, Gilthorpe MS, Wu J, et al. PLATOON: Premature Loss of bAby Teeth and its impact On Orthodontic Need - protocol. J Orthod. 2019;46(2):118-25. doi:10.1177/1465312519843305.

30. Brorsson Y, Naoumova J. Delayed diagnosis of displaced and impacted canines - a prospective longitudinal study. Acta Odontol Scand. 2020;78(3):165-72. doi:10.1080/00016357.2019.1667527.

31. Flis PS, editor. Pediatric Dental Prosthetics. Kyiv: AUS Medicine; 2012. 176 p.

32. Erten O, Yılmaz BN. Three-Dimensional Imaging in Orthodontics. Turk J Orthod. 2018;31(3):86-94. doi:10.5152/TurkJOrthod.2018.17041.

33. Fernandez CCA, Pereira CVCA, Luiz RR, Vieira AR, De Castro Costa M. Dental anomalies in different growth and skeletal malocclusion patterns. Angle Orthod. 2018;88(2):195-201. doi:10.2319/071917-482.1.

34. Geoghegan F, Birjandi AA, Machado Xavier G, DiBiase AT. Motivation, expectations and understanding of patients and their parents seeking orthodontic treatment in specialist practice. J Orthod. 2019;46(1):46-50. doi:10.1177/1465312518820330.

35. Sun L, Wong HM, McGrath CPJ. Association Between the Severity of Malocclusion, Assessed by Occlusal Indices, and Oral Health Related Quality of Life:

A Systematic Review and Meta-Analysis. Oral Health Prev Dent. 2018;16(3):211-23. doi:10.3290/j.ohpd.a40761.

36. Abreu LG. Orthodontics in Children and Impact of Malocclusion on Adolescents Quality of Life. Pediatr Clin North Am. 2018;65(5):995-1006. doi:10.1016/j.pcl.2018.05.008.

37. D'Onofrio L. Oral dysfunction as a cause of malocclusion. Orthod Craniofac Res. 2019;22(Suppl 1):43-8. doi:10.1111/ocr.12277.

38. Desbarats C, Chekroun M, Abdelqader S. Dental malocclusion in children: warning signs. Rev Prat. 2019;69(10):1109-12.

39. Kunz F, Platte P, Keß S, Geim L, Zeman F, Proff P, et al. Correlation between oral health-related quality of life and orthodontic treatment need in children and adolescents-a prospective interdisciplinary multicentre cohort study. J Orofac Orthop. 2018;79(5):297-308. doi:10.1007/s00056-018-0142-4.

40. Grippaudo C, Paolantonio EG, Luzzi V, Manai A, La Torre G, Polimeni A. Orthodontic screening and treatment timing in preschoolers. Clin Exp Dent Res. 2019;5(1):59-66. doi:10.1002/cre2.161.

41. Capurro C, Martino AR, Chiappe GD, Merlino E, Laffi N. Oral surgery in paediatric dentistry: type of surgical treatment and age distribution in a Public Dental Service in Northern Italy. Eur J Paediatr Dent. 2020;21(1):35-8. doi:10.23804/ejpd.2020.21.01.07.

42. Golovcencu L, Romanec C, Martu MA, Anistoroaiei D, Pacurar M. Particularities of orthodontic treatment in patients with dental anomalies that need orthodontic - restorative therapeutic approach. Rev Chim. 2019;70(8):3046-9. doi:10.37358/RC.19.8.7484.

43. Hodovanets O, Kitsak T, Vitkovskyj O. Diffuse Nontoxic Goiter in Children and Its Impact on Dental Pathology. Galic Med J [Internet]. 2018;25(1):E201817. doi:10.21802/gmj.2018.1.7.

44. Vandersluis YR, Suri S. Infective endocarditis and orthodontic implications in children: A review of the literature. Am J Orthod Dentofacial Orthop. 2020;157(1):19-28. doi:10.1016/j.ajodo.2019.03.027.

45. Polishchuk TV, Sheshukova OV, Trufanova VP, Illiashenko YI, Bauman SS, Mosiienko AS. Pathology of the thyroid GL and in children as a factor of dental morbidit y (mini review). Проблеми ендокринної патології. 2021;75(1):117-22. doi:10.21856/j-PEP.2021.1.15.

46. Babu NSV, Patel PB. Oral health status of children suffering from thyroid disorders. J Indian Soc Pedod Prev Dent. 2016;34(2):139-44. doi:10.4103/0970-4388.180443.

47. Ahn JH, Power S, Thickett E. Application of the diode laser for soft-tissue surgery in orthodontics: Case series. J Orthod. 2021;48(1):82-7. doi:10.1177/1465312520958706.

48 Caballero JT, Pucciarelli MGR, Pazmiño VFC, Curvêllo VP, Menezes M, Sforza C, et al. 3D comparison of dental arch stability in patients with and without cleft lip and palate after orthodontic/rehabilitative treatment. J Appl Oral Sci. 2019;27:e20180434. doi:10.1590/1678-7757-2018-0434.

49. Choudhari T, Deepak VA, Sundaramoorthy A, Abinesh S, Vidhya RS, Ranjeri S. Evaluation of Time Required among Cleft Alveolus Patients versus Normal Patients for the Orthodontic Treatment-An Original Research. Annals of the Romanian Society for Cell Biology. 2021;25(4):8700-5.

50. Demir P, Guler C, Kizilci E, Keskin G. Survival of avulsed permanent incisors in children following delayed replantation. Niger J Clin Pract. 2020;23(5):631-7. doi:10.4103/njcp.njcp_496_19.

51. Akarslan Z, Bourzgui F, editots. Human Teeth: Key Skills and Clinical Illustrations. IntechOpen; 2020. 258 p.

52. Abbing A, Koretsi V, Eliades T, Papageorgiou SN. Duration of orthodontic treatment with fixed appliances in adolescents and adults: a systematic review with meta-analysis. Prog Orthod. 2020;21(1):37. doi:10.1186/s40510-020-00334-4.

53. Chuikin OS, Snetkova TV, Fardutdinova AO, Sharafutdinova GK, Muradyan SA, Mansurova SM. Features of orthodontic treatment of children with non-carious lesions of hard tissues of teeth. American Scientific Journal 2019;31:19-21.

54. Chouchene F, Mabrouk R, Masmoudi F, Baaziz A, Maatouk F, Ghedira H. Multiple abnormalities in permanent incisors diagnosed six years after a severe intrusive injury in the primary dentition: A case report. Dent Traumatol. 2021;37(4):653-8. doi:10.1111/edt.12665.

55. Turner S, Harrison JE, Sharif FN, Owens D, Millett DT. Orthodontic treatment for crowded teeth in children. Cochrane Database Syst Rev. 2021;12:CD003453. doi:10.1002/14651858.

56. Опанасюк ЮВ, редактор. Протоколи надання стоматологічної допомоги. Київ: ТОВВІЦ «Світ сучасної стоматології»; 2005. 507 с.

57. Гоголь АМ, Панькевич АІ, Колісник ІА. Аналіз частоти і структури амбулаторних оперативних втручань при наданні стоматологічної допомоги. Світ медицини та біології. 2015;2(49):25–28.

58. Almaz M E, Oba AA, Sonmez IS. Postoperative morbidity in pediatric patients following dental treatment under general anesthesia. Eur Oral Res. 2019;53(3):113-8. doi:10.26650/eor.20190023.

59. Ткаченко П, Панкевич А, Колісник А, Гоголь А, Резвіна К. Атипове видалення третіх нижніх молярів у комплексному лікуванні скупчення зубів. Актуальні проблеми сучасної медицини. 2020;20(3):81-6. doi:10.31718/2077-1096.20.3.81

60. Гоголь АМ, Панькевич АІ, Колісник АІ. Вибір методу атипового видалення третіх нижніх молярів у залежності від їх положення в аспекті

профілактики післяопераційних сенсорних порушень. Вісник проблем біології. 2016; 2:179-183.

61. Панькевич А, Колісник І, Гоголь А. Диференційований підхід до хірургічного видалення зубів мудрості. Український стомтаологічний альманах. 2019;(4):24-8.

62. Pankevych AI, Masoud Kiani, Kolisnyk IA, Hohol AM. Surgery of lower wisdom teeth – consequences for the amount of bone near the adjoining second molar. Visnyk problem biologii. 2016; 2:264-9.

63. Acharya A, Mishra P, Shrestha RM, Shah P. Orthodontic Treatment Knowledge among General Dentists and Non-orthodontic Specialists. Orthodontic Journal of Nepal. 2019;9(1):40-4. doi:10.3126/ojn.v9i1.25689.

64. Bozkurt P, Erdem E. Management of upper and lower molars that are displaced into the neighbouring spaces. Br J Oral Maxillofac Surg. 2017;55(9):49-52. doi:10.1016/j.bjoms.2017.07.001].

65. Dziedzic A. The Role of General Anaesthesia in Special Care & Paediatric Dentistry; Inclusion Criteria and Clinical Indications. SAAD Dig. 2017;33:48-54.

66. Barzilay V, Ratson T, Sadan N, Dagon N, Shpack N. Orthodontic knowledge and referral patterns: A survey of paediatric specialists and general dental practitioners. Australasian Orthodontic J. 2020;36(1):55-61. doi:10.21307/aoj-2020-007.

67. Dietrich EM, Griessinger N, Neukam FW, Schlittenbauer T. Consultation with a specialized pain clinic reduces pain after oral and maxillofacial surgery. J Craniomaxillofac Surg. 2017;45(2):281-9. doi:10.1016/j.jcms.2016.12.009.

68. Kafle D, Mishra RK, Mahto RK, Luintel S, Shrestha S, Sangroula S. Comparison of Orthodontic Treatment Duration Among Extraction Versus Non Extraction Therapies. Orthodontic J of Nepal. 2019;9(2):57-60. doi:10.3126/ojn.v9i2.28416.

69. Дмитренко МІ. Хірургічний метод: запорука успішного лікування пацієнтів із зубощелепними аномаліями. Вісник проблем біології. 2019;1(148):28-32.

70. Berlin H. Procedural and postoperative pain in paediatric dentistry [Dissertation]. Malmö: Malmö Universitet; 2020. 212 p.

71. Bozkurt P, Erdem E. Management of upper and lower molars that are displaced into the neighbouring spaces. Br J Oral Maxillofac Surg. 2017;55(9):49-52. doi:10.1016/j.bjoms.2017.07.001.

72. Chen XX, Jiang X, Zhong J, Zhang HM, Huang Q, Xia B. Postoperative complications following dental rehabilitation under general anesthesia in children. Zhonghua Kou Qiang Yi Xue Za Zhi. 2017;52(11):661-6. doi:10.3760/cma.j.issn.1002-0098.2017.11.003.

73. Jena AK, Mohapatra M, Sharan J, Patro BK. Temporary deterioration of oral health-related quality of life (OHRQoL) in nonextraction and extraction modalities of comprehensive orthodontic treatment in adolescents. Angle Orthod. 2020;90(4):578-86. doi:10.2319/092319-607.1.

74. de Araujo CM, Schroder AGD, de Araujo BMM, Cavalcante-Leão BL, Stechman-Neto J, Zeigelboim BS, et al. Impact of orthodontic-surgical treatment on quality of life: a meta-analysis. Eur J Orthod. 2020;42(3):281-9. doi:10.1093/ejo/cjz093.

75. Zaror C, Pardo Y, Espinoza-Espinoza G, Pont À, Munoz-Millan P, Martinez-Zapata MJ, et al. Assessing oral health-related quality of life in children and adolescents: a systematic review and standardized comparison of available instruments. Clin Oral Investig. 2019;23(1):65-79.doi:10.1007/s00784-018-2406-1.

76. Verma G, Kithan V, Rahman S. Cross Sectional Evaluation of etiology, complications and quality of post surgical life as related to Mandibular Impacted Third Molar Surgery: A Questionnaire Based Original Study. Journal of Advanced Medical and Dental Sciences Research. 2018;6(8):20-4. doi:10.21276/jamdsr.

77. Baillargeau C, Lopez-Cazaux S, Charles H, Ordureau A, Dajean-Trutaud S, Prud'homme T, et al. Post-operative discomforts in children after extraction of primary teeth. Clin Exp Dent Res. 2020;6(6):650-8. doi:10.1002/cre2.316.

78. Chow O, Wang R, Ku D, Huang W. Alveolar Osteitis: A Review of Current Concepts. J Oral Maxillofac Surg. 2020;78(8):1288-96. doi:10.1016/j.joms.2020.03.026.

79. Miclotte I, Agbaje JO, Spaey Y, Legrand P, Politis C. Incidence and treatment of complications in patients who had third molars or other teeth extracted. Br J Oral Maxillofac Surg. 2018;56(5):388-93. doi:10.1016/j.bjoms.2018.02.001.

80. Øyri H, Jensen JL, Barkvoll P, Jonsdottir OH, Reseland J, Bjørnland T. Incidence of alveolar osteitis after mandibular third molar surgery. Can inflammatory cytokines be identified locally? Acta Odontol Scand. 2021;79(3):205-11. doi:10.1080/00016357.2020.1817546.

81. Rubio-Palau J, Garcia-Linares J, Hueto-Madrid JA, Gonzalez-Lagunas J, Raspall-Martin G, Mareque-Bueno J. Effect of intra-alveolar placement of 0.2% chlorhexidine bioadhesive gel on the incidence of alveolar osteitis following the extraction of mandibular third molars. A doubleblind randomized clinical trial. Med Oral Patol Oral Cir Bucal. 2015 Jan; 20(1):117-122. doi:10.4317/medoral.20009.

82. Mamoun J. Dry Socket Etiology, Diagnosis, and Clinical Treatment Techniques. J Korean Assoc Oral Maxillofac Surg. 2018;44(2):52-8. doi:10.5125/jkaoms.2018.44.2.52.

83. Awang MN. The aetiology of dry socket: a review. Int Dent J. 1989;39:236-240.

84. Dallaserra M, Poblete F, Vergara C, Cortés R, Araya I, Yanine N, et al. Infectious postoperative complications in oral surgery. An observational study. J Clin Exp Dent. 2020 Jan 1;12(1):65-70.

85. Sayed N, Bakathir A, Pasha M, Al-Sudairy S. Complications of Third Molar Extraction: A retrospective study from a tertiary healthcare centre in Oman. Sultan Qaboos Univ Med J. 2019 Aug;19(3):230-235. doi:10.18295/squmj.2019.19.03.009.

86. Ahmed N, Lal A, Shakeel M, Cyrus D, Tuz Zehra F, Ayub A. Prevalence of Types, Frequency and Risk Factors for Complications after Exodontia. Pakistan J of Medicine and Dentistry. 2021;10(1):44-9. doi:10.36283/PJMD10-1/008.

87. Dallaserra M, Poblete F, Vergara C, Cortés R, Araya I, Yanine N, et al. Infectious postoperative complications in oral surgery. An observational study. J Clin Exp Dent. 2020 Jan 1;12(1):65-70. doi:10.4317/jced.55982

88. Jesudasan JS, Wahab PU, Sekhar MR. Effectiveness of 0.2% chlorhexidinegeland a eugenol-based pasteon postoperative alveolar osteitis in patients having third molars extracted: a randomised controlled clinicaltrial. Br J. Oral Maxillofac Surg. 2015 Nov;53(9):826-30.

89. Tasheva GS. Features of the Course and Treatment of Odontogenic Inflammatory Diseases in Frequently ILL Children. Middle European Scientific Bulletin. 202;14:101-5. doi:10.47494/mesb.2021.14.680.

90. Tarakji B, Saleh LA, Umair A, Azzeghaiby SN, Hanouneh S. Systemic review of dry socket: aetiology, treatment, and prevention. J Clin Diagn Res. 2015 Apr;9(4):10-3. doi:10.7860/JCDR/2015/12422.5840.

91. Chisci G, Capuano A, Parrini S. Alveolar Osteitis and Third Molar Pathologies. J Oral Maxillofac Surg. 2018 Feb;76(2):235-236. doi:10.1016/j.joms.2017.09.026.

92. Bucci E. Post extraction alveolitis (review). Minerva Stomatol. 2016;55(1):98-105.

93. Houston JP, McCollum J, Pietz D, Schneck D. Alveolar osteitis: a review of its etiology, prevention, and treatment modalities. Gen Dent. 2014;50(5):457-63.

94. Ogden GR. Retention of asymptomatic third molars may be unwise. J. Evid. Based Dent. Pract. 2016;16(1):47-9.

95. Rafetto LK. Managing Impacted Third Molars. Oral Maxillofac. Surg. Clin. North Am. 2015;27(3):363-371.

96. Pathak MU, Shetty V, Kalra D. Trace Elements and Oral Health: A Systematic Review. Journal of Advanced Oral Research. 2015;7(2):12-20. doi:10.1177/2229411220160203.

97. Rakhshan V. Common risk factors of dry socket (alveolitis osteitis) following dental extraction: A brief narrative review. J Stomatol Oral Maxillofac Surg. 2018 Nov;119(5):407-411. doi:10.1016/j.jormas. 2018.04.011.

98. Rakhshan V. Common risk factors for postoperative pain following the extraction of wisdom teeth. J Korean Assoc Oral Maxillofac Surg. 2015 Apr;41(2):59-65. doi:10.5125/jkaoms.2015.41.2.59.

99. Boric K, Dosenovic S, Jelicic Kadic A, Batinic M, Cavar M, Urlic M, et al. Interventions for postoperative pain in children: An overview of systematic reviews. Paediatr Anaesth. 2017;27(9):893-904. doi:10.1111/pan.13203.

100. Saber AM, Altoukhi DH, Horaib MF, El-Housseiny AA, Alamoudi NM, Sabbagh HJ. Consequences of early extraction of compromised first permanent molar: a systematic review. BMC Oral Health/ 2018;18(1):59. doi:10.1186/s12903-018-0516-4.

101. Altan A, Akkoç S, Erdil A, Çolak S, Demir O, Altan H. Effects of pain catastrophizing and anxiety on analgesic use after surgical removal of impacted mandibular third molars. J Dent Anesth Pain Med. 2019;19(6):379-88. doi:10.17245/jdapm.2019.19.6.379.

102 Alzahrani F, Duggal MS, Munyombwe T, Tahmassebi JF. Anaesthetic efficacy of 4% articaine and 2% lidocaine for extraction and pulpotomy of mandibular primary molars: an equivalence parallel prospective randomized controlled trial. Int J Paediatr Dent. 2018;28(3):335-44. doi:10.1111/ipd.12361.

103. Ramazani N. Different Aspects of General Anesthesia in Pediatric Dentistry: A Review. Iran J Pediatr. 2016 Mar 5;26(2):e2613. doi:10.5812/ijp.2613.

104. Kolokythas A, Olech E, Miloro M. Alveolar osteitis: a comprehensive review of concepts and controversies. Int J Dent. 2010; 2010:249073. doi:10.1155/2010/249073.

105. Templier L, Rossi C, Miguez M, Pérez JC, Curto A, Albaladejo A, et al. Combined Surgical and Orthodontic Treatments in Children with OSA: A Systematic Review. J Clin Med. 2020;9(8):2387. doi:10.3390/jcm9082387.

106. Sarne O, Shapira Y, Blumer S, Finkelstein T, Schonberger S, Bechor N, et al. Supernumerary Teeth in the Maxillary Anterior Region: The Dilemma of Early Versus Late Surgical Intervention. J Clin Pediatr Dent. 2018;42(1):55-61. doi:10.17796/1053-4628-42.1.10.

107. Louis PJ. Complications of Dentoalveolar Surgery. Oral Maxillofac Surg Clin North Am. 2020;32(4):649-74. doi:10.1016/j.coms.2020.07.003.

108. Power DJ, Sambrook PJ, Goss AN. The healing of dental extraction sockets in insulin-dependent diabetic patients: a prospective controlled observational study. Aust Dent J. 2019 Mar;64(1):111-116. doi:10.1111/adj.12669.

109. Godovanets OI, Kitsak TS, Godovanets OS. Clinical description of the condition of periodontal tissue in children with diffuse nontoxic goiter. Buletin de Perinatologie. 2017;4:10-3.

110. Godovanets OI, Godovanets OS. State of connective tissue elements of the dental-maxillary system in children with diffuse nontoxic goiter. Biological Markers in Fundamental and Clinical Medicine (Scientific Journal). 2018;2(2):96-7. doi:10.29256/v.02.02.2018.escbm84.

111. Godovantes OI, Kitsak TS, Vitkovsky OO, Kuzniak LV, Godovantes OS, Chaikovska NM, et al. The Influence of Diffuse Nontoxic Goiter on the State of Protective Mechanisms of the Oral Cavity in Children. J Med Life. 2020;13(1):21-5. doi:10.25122/jml-2020-0013.

112. Albandar JM, Susin C, Hughes FJ. Manifestations of systemic diseases and conditions that affect the periodontal attachment apparatus: Case definitions and

diagnostic considerations. J Clin Periodontol. 2018 Jun;45 Suppl 20:S171-S189. doi: 10.1111/jcpe.12947.

113. Aldulaijan HA, Cohen RE, Stellrecht EM, Levine MJ, Yerke LM. Relationship between hypothyroidism and periodontitis: A scoping review. Clin Exp Dent Res. 2020;6(1):147-57. doi: 10.1002/cre2.247.

114. Michelogiannakis D, Rossouw PE, Khan J, Akram Z, Menenakos E, Javed F. Influence of increased body mass index on orthodontic tooth movement and related parameters in children and adolescents: A systematic review of longitudinal controlled clinical studies. J Orthod. 2019;46(4):323-34. doi:10.1177/1465312519873669.

115. Pereira D, Machado V, Botelho J, Proença L, Rua J, Lemos C, et al. Impact of Malocclusion, Tooth Loss and Oral Hygiene Habits on Quality of Life in Orthodontic Patients: A Cross-Sectional Study. Int J Environ Res Public Health. 2021;18(13):7145. doi:10.3390/ijerph18137145

116. Nada TH. Oral Microbiology in Periodontal Health and Disease. 2018. 102p. doi:0.5772/intechopen.75709.

117. Willis JR, Gabaldon T. The Human Oral Microbiome in Health and Disease: From Sequences to Ecosystems. Microorganisms. 2020;8(2):308. doi:10.3390/microorganisms8020308.

118. Martins C, Buczynski AK, Maia LC, Siqueira WL, Castro GFB de A. Salivary proteins as a biomarker for dental caries – A systematic review. J Dent. 2013;41(1):2-8. doi:10.1016/j.jdent.2012.10.015

119. Hatzenbuehler LA, Tobin-D'Angelo M, Drenzek C, Peralta G, Cranmer LC, Anderson EJ, et al. Pediatric Dental Clinic-Associated Outbreak of Mycobacterium abscessus Infection. J Pediatric Infect Dis Soc. 2017;6(3):116-22. doi:10.1093/jpids/pix065.

120. Mirsalikhova F, Hamidov I, Akhmedov A. Specific aspects of microbiocenosis of soft tissues of parodont in Children and teenagers. The Scientific Heritage. 2019;40:33-5.

121. Reyzvikh OE, Makarenko OA, Shnaider SA, Babenya AA, Klenovskaya SV. Markers of inflammation and antioxidant system in the oral fluid of 12-year-old children, depending on the body mass index. Світ медицини та біології. 2021;1:139-43. doi:10.26724/2079-8334-2021-1-75-139-143.

122. Contaldo M, Lucchese A, Lajolo C, Rupe C, Di Stasio D, Romano A, et al. The Oral Microbiota Changes in Orthodontic Patients and Effects on Oral Health: An Overview. J Clin Med. 2021;10(4):780. doi:10.3390/jcm10040780.

123. Гутор НС. Мікробіоценоз альвеолярної лунки у хворих із запущеною лямбліозною інвазією. Здобутки клінічної та екпериментальної медицини. 2014;1:32-4.

124. Гуктор НС, Клімнюк СІ. Мікробіоценоз альвелярної ямки у вхорих з різними формами альвеолітів. Вісник наукових досліджень. 2013;3:89-90. doi:https://doi.org/10.11603/2415-8798.2013.3.6537.

125. Riba-Terés N, Jorba-García A, Toledano-Serrabona J, Aguilar-Durán L, Figueiredo R, Valmaseda-Castellón E. Microbiota of alveolar osteitis after permanent tooth extractions: A systematic review. J Stomatol Oral Maxillofac Surg. 2021;122(2):173-81. doi:10.1016/j.jormas.2020.08.007.

126. Cavrini F, Pirani C, Foschi F, Montebugnoli L, Sambri V, Prati C. Detection of Treponema denticola in root canal systems in primary and secondary endodontic infections. A correlation with clinical symptoms. New Microbiol. 2018 Jan;31(1):67-73.

127. Dioguardi M, Crincoli V, Laino L, Alovisi M, Sovereto D, Lorenzo LM, et al. Prevalence of Bacteria of Genus Actinomyces in Persistent Extraradicular Lesions–Systematic Review. J Clin Med. 2020 Feb;9(2):457. doi:10.3390/jcm9020457.

128. Dioguardi M, Alovisi M, Crincoli V, Aiuto R, Malagnino G, Quarta C, et al. Prevalence of the Genus Propionibacterium in Primary and Persistent Endodontic

Lesions: A Systematic Review. J Clin Med. 2020 Mar; 9;9(3):739. doi:10.3390/jcm9030739.

129. Pachevska AV, Filimonov YV, Filimonov VY, Dudik OP, Popova OI, Drachuk NV, et al. Clinical and laboratory assessment the levels of oral hygiene, total protein, hydrogen sulfide and nitrogen metabolites in oral fluid in the development of inflammatory complications during orthodontic treatment of children. Wiad Lek. 2019;72(5 Cz 1):744-7. doi:10.36740/WLek201905103.

130. Dioguardi M, Di Gioia G, Illuzzi G, Arena C, Caponio VCA, Caloro GA, et al. Inspection of the Microbiota in Endodontic Lesions. Dent J (Basel). 2019 May 1;7(2):47. doi:10.3390/dj7020047

131. Kovalenko VI. Normal microflora of oral cavity and microflora in pathological processes. Kharkiv; 2021. 48 p.

132. Osunde OD, Anyanechi CE, Bassey GO. Prevention of alveolar osteitis after third molar surgery: Comparative study of the effect of warm saline and chlorhexidine mouth rinses. Niger J Clin Pract. 2017;20(4):470-3. doi:10.4103/1119-3077.180064.

133. Gilbert JA, Blaser MJ, Caporaso JG, Jansson JK, Lynch SV, Knight R. Current understanding of the human microbiome. Nat Med. 2018;24(4):392-400. doi:10.1038/nm.4517

134. Sedghi L, DiMassa V, Harrington A, Lynch SV, Kapila YL. The oral microbiome: Role of key organisms and complex networks in oral health and disease. Periodontol 2000. 2021;87(1):107-31. doi:10.1111/prd.12393

135. Mirsalikhova F, Hamidov I, Akhmedov A. Specific aspects of microbiocenosis of soft tissues of parodont in Children and teenagers. The Scientific Heritage. 2019;40:33-5.

136. Бурденюк ІП, Сидорчук ЛІ, Сидорчук ІЙ, Яковець КІ, Бурденюк ВІ. Таксономічний склад і мікроекологічні показники мікробіоти ротової порожнини дітей віком 11-13 років, хворих на хронічний катаральний гінгівіт за

коморбідного стану. Буковинський медичний вісник. 2017; 21(82):17-21. doi:10.24061/2413-0737/XXI.2.82.2.2017.47.

137. Коваленко НІ. Нормальна мікрофлора та мікрофлора при патологічних процесах порожнини рота: метод. вказ. для студентів II–III курсів за спеціальностями «Медицина», «Педіатрія», «Стоматологія» освітньо-кваліфікаційного рівня «Магістр. Харків: ХНМУ; 2021. 52 с.

138. Xiao J, Fiscella KA, Gill SR. Oral microbiome: possible harbinger for children's health. Int J Oral Sci. 2020;12(1):12. doi:10.1038/s41368-020-0082-x.

139. Ribet, D.; Cossart, P. How bacterial pathogens colonize their hosts and invade deeper tissues. Microbes Infect. 2015;17:173–83.

140. de Andrade KQ, Almeida-da-Silva CLC, Coutinho-Silva R. Immunological Pathways Triggered by Porphyromonas gingivalis and Fusobacterium nucleatum: Therapeutic Possibilities? Mediators Inflamm. 2019 Jun 24;2019:7241312. doi: 10.1155/2019/7241312.

141. Idris A, Hasnain S, Huat L, Koh D. Human diseases, immunity and the oral microbiota-Insights gained from metagenomic studies. Oral Sci. Int. 2017;14: 27–32.

142. Yamashita Y, Takeshita T. The oral microbiome and human health. J of Oral Science. 2017; 59(2):201-6. doi:10.2334/josnusd.16-0856

143. Yenkai Lim1 Y, Totsika M, Morrison M, Punyadeera C. Oral Microbiome: A New Biomarker Reservoir for Oral and Oropharyngeal Cancers.Theranostics. 2017;7(17): 4313-4321. doi:10.7150/thno.21804

144. Слинько ЮО, Мішина ММ, Соколова ІІ. Склад мікрофлори різних біотопів порожнини рота у осіб із частковою вторинною адентією. Український журнал медицини, біології та спорту. 2019;2(18):214-9. doi:10.26693/jmbs04.02.214

145. Cumming D, Marsh PD. Changing the paradigm of daily prevention to achieve whole mouth health in the 21st century. J Clin Dent. 2018; 3(29, Spec Iss A):1-9.

146. Deo PN, Deshmukh R. Oral microbiome: Unveiling the fundamentals. J. Oral Maxillofac. Pathol. 2019;23:122-8;

147. Dashper SG, Mitchell H.L, Lê Cao, KA, Carpenter L, Gussy MG; Calache H, et al. Temporal development of the oral microbiome and prediction of early childhood caries. J of Dental Research 2021; 100(6):599–607. doi:10.1177/0022034520979926

148. Krishnan K, Chen T, Paster BJ. A practical guide to the oral microbiome and its relation to health and disease. Oral Dis. 2017.23:276–86.

149. Aas JA, Paster BJ, Stokes LN, Olsen I, Dewhirst FE. Defining the normal bacterial flora of the oral cavity. J. Clin. Microbiol. 2005;43:5721–32.

150. Kazor CE, Mitchell PM, Lee AM, Stokes LN, Loesche WJ, Dewhirst FE; et al. Diversity of bacterial populations on the tongue dorsa of patients with halitosis and healthy patients. J. Clin. Microbiol. 2003;41:558-63.

151. Mager DL, Ximenez-Fyvie LA, Haffajee AD, Socransky SS. Distribution of selected bacterial species on intraoral surfaces. J. Clin. Periodontol. 2003; 30:644-54.

152. Segata N, Waldron L, Ballarini A, Narasimhan V, Jousson O, Huttenhower C. Metagenomic microbial community profiling using unique clade-specific marker genes. Nat. Methods. 2012;9:811-4.

153. Radaic A, Kapila YL. The oralome and its dysbiosis: New insights into oral microbiome-host interactions. Comput. Struct. Biotechnol. J. 2021;19:1335-60. doi:10.1016/j.csbj.2021.02.010

154. Zhang WL, Wang SS, Wang HF, Tang YJ, Tang YL, Liang XH. Who is who in oral cancer? Exp Cell Res. 2019 Nov 15;384(2):111634. doi:10.1016/j.yexcr.2019.111634.

155. Chhibber-Goel J, Singhal V, Bhowmik D, Vivek R, Parakh N, Bhargava B, Sharma A. Linkages between oral commensal bacteria and atherosclerotic plaques in coronary artery disease patients. NPJ Biofilms Microbiomes. 2016 Dec 19;2:7. doi:10.1038/s41522-016-0009-7.

156. Rubinstein MR, Wang X, Liu W, Hao Y, Cai G, Han YW. Fusobacterium nucleatum promotes colorectal carcinogenesis by modulating E-cadherin/β-catenin signaling via its FadA adhesin. Cell Host Microbe. 2013;14:195-206.

157. Hoppe T, Kraus D, Novak N, Probstmeier R, Frentzen M. Wenghoefer M et al. Oral pathogens change proliferation properties of oral tumor cells by affecting gene expression of human defensins. Tumour Biol. 2016. 37:13789–98.

158. Zharmagambetova A, Tuleutayeva S, Akhmetova S, Zharmagambetov A. Microbiological aspects of the orthodontic treatment. Georgian Med News. 2017;(264):39-43.

159. Zhang Y, Wang X, Li H, Ni C, Du Z, Yan F. Human oral microbiota and its modulation for oral health. Biomed Pharmacother. 2018;99:883-93. doi:10.1016/j.biopha.2018.01.146.

160. Guo R, Lin Y, Zheng Y, Li W. The microbial changes in subgingival plaques of orthodontic patients: a systematic review and meta-analysis of clinical trials. BMC Oral Health. 2017;17(1):90. doi:10.1186/s12903-017-0378-1

161. Martu MA, Maftei GA, Luchian I, Popa C, Filioreanu AM, Tatarciuc D, et al. Wound healing of periodontal and oral tissues: Part II-Patho-phisiological conditions and metabolic diseases. Rom. J. Oral Rehab. 2020;12:30-40.

162. Negrini TC, Carlos IZ, Duque C, Caiaffa KS, Arthur RA. Interplay Among the Oral Microbiome, Oral Cavity Conditions, the Host Immune Response, Diabetes Mellitus, and Its Associated-Risk Factors-An Overview. Front Oral Health. 2021 Sep 9;2:697428. doi:10.3389/froh.2021.697428.

163. Vanlancker E, Vanhoecke B, Sieprath T, Bourgeois J, Beterams A, De Moerloose B, et al. Oral microbiota reduce wound healing capacity of epithelial

monolayers, irrespective of the presence of 5-fluorouracil. Exp. Biol. Med. 2018;243:350–60.

164. Verbanic S, Shen Y, Lee J, Deacon JM, Chen IA. Microbial predictors of healing and short-term effect of debridement on the microbiome of chronic wounds. NPJ Biofilms Microbiomes. 2020. 6, 21.

165. Marshall S, Ondhia A, Mearns C, Kandiah T. Improving pain management for children having dental extractions under general anaesthesia. Ann R Coll Surg Engl. 2020;102(9):733-6. doi:10.1308/rcsann.2020.0172

166. Wang CH, Yang SH, Jen HJ, Tsai JC, Lin HK, Loh EW. Preventing Alveolar Osteitis After Molar Extraction Using Chlorhexidine Rinse and Gel: A Meta-Analysis of Randomized Controlled Trials. J Nurs Res. 2020;29(1):137. doi:10.1097/jnr.0000000000000401

167. Wright C, Mistry V, Smyth J, Saik WN, Innes N, Lamont T. The use of chlorhexidine in the prevention of alveolar osteitis after third molar extractions. Based Dent. 2018 Mar 23;19(1):18-19. doi:10.1038/sj.ebd. 6401289.

168. Rodríguez SF, Rodríguez AC, Arteagoitia C I. Does Chlorhexidine Prevent Alveolar Osteitis After Third Molar Extractions? Systematic Review and Meta-Analysis. J Oral Maxillofac Surg. 2017 May;75(5):901-4. doi:10.1016/j.joms.2017.01.002.

169. Xu JL, Sun L, Liu C, Sun ZH, Min X, Xia R. Effect of oral contraceptive use on the incidence of dry socket in females following impacted mandibular third molar extraction: a meta-analysis. Int J Oral Maxillofac Surg. 2015 Sep;44(9):1160-5. doi:10.1016/j.ijom.2015.05.017.

170. Cho H, Lynham AJ, Hsu E. Postoperative interventions to reduce inflammatory complications after third molar surgery: review of the current evidence. Aust Dent J. 2017;62(4):412-419. doi:10.1111/adj.12526.

171. Brookes ZLS, Bescos R, Belfield LA, Ali K, Roberts A. Current uses of chlorhexidine for management of oral disease: a narrative review. J Dent. 2020;103:103497. doi:10.1016/j.jdent.2020.103497.

172. Dobson M, Pillon L, Kwon O, Innes N. Chlorhexidine gel to prevent alveolar osteitis following mandibular third molar extractions. Evid Based Dent. 2018;19(1):16-7. doi:10.1038/sj.ebd.6401288

173. Shad S, Hussain SM, Tahir MW, Rahat Geelani SR, Khan SM, Abbasi MM. Role Of 0.2% Bio-Adhesive Chlorhexidine Gel In Reducing Incidence Of Alveolar Osteitis. J Ayub Med Coll Abbottabad. 2018;30(4):524-528.

174. Rezvi FB, Kathiravan, Ganapathy D. Antibiotics Vs Mouthwash, Which is the Better Controller of Post Extraction Infections? Annals of RSCB. 2021 Mar.24:2488-96.

175. Zorrilla SR, Carrión BA, García A G, Moreno PG, Mendía XM, Prado RS, et al. Effect of antiseptic gels in the microbiologic colonization of the suture threads after oral surgery. Sci Rep. 2020;10(1):8360. doi:10.1038/s41598-020-65007-y

176. Teshome A. The efficacy of chlorhexidine gel in the prevention of alveolar osteitis after mandibular third molar extraction: a systematic review and meta-analysis. BMC Oral Health. 2017.May19;17(1):82. doi:10.1186/ s12903-017-0376-3.

177. Fiorillo L. Chlorhexidine Gel Use in the Oral District: A Systematic Review. Gels. 2019;5(2):31. doi:10.3390/gels5020031

178. Singh V, Das S, Sharma N. Iodoform: A boon in disguise. Open Journal of Stomatology. 2012;2:322-325. doi:10.4236/ojst.2012.24055.

179. Gangil L, Jaggi N, Singh A, Purohit N, Bhatele S, Tiwari S, et al. Evaluation of efficacy of Chlorhexidine Digluconate and Iodoform in treating dry socket patients-A comparative study. Int J Res Health Allied Sci. 2018;4(3):26-28.

180. Hasheminia D, Moaddabi A, Moradi S, Soltani P, Moannaei M, Issazadeh M. The efficacy of 1% Betadine mouthwash on the incidence of dry socket after

mandibular third molar surgery. J Clin Exp Dent. 2018;10(5):445-9. doi:10.4317/jced.54444 .

181. Eshghpour M, Ahrari F, Najjarkar NT, Khajavi MA. Comparison of the effect of low level laser therapy with alvogyl on the management of alveolar osteitis. Med Oral Patol Oral Cir Bucal. 2015 May1;20(3):386-92. doi:10.4317/medoral.20375.

182. Badr AG. Be Aware of a Potential Pitfall in Oral and Dental Specimens: Alvogyl Fibers. Int J Surg Pathol. 2020 May;28(3):280-283. doi:10.1177/1066896919884647.

183. Chaurasia NK, Upadhyaya C, Dixit S. Comparative Study to Determine the efficacy of Zinc Oxide Eugenol and Alveogyl in Treatment of Dry Socket. Kathmandu Univ Med J (KUMJ). 2017;15(59):203-206.

184. King EM, Cerajewska TL, Locke M. The Efficacy of Plasma Rich in Growth Factors for the Treatment of Alveolar Osteitis: A Randomized Controlled Trial. J Oral Maxillofac Surg. 2018 Jun;76(6):1150-1159. doi:10.1016/j.joms.2017.12.025.

185. Kamal A, Salman B, Abdul Razak NH, Qabbani AA, Samsudin AR. The Efficacy of Concentrated Growth Factor in the Healing of Alveolar Osteitis: A Clinical Study. Int J Dent. 2020 May 12;2020:9038629. doi: 10.1155/2020/9038629.

186. Zhu J, Zhang S, Yuan X, He T, Liu H, Wang J, et al. Effect of platelet-rich fibrin on the control of alveolar osteitis, pain, trismus, soft tissue healing, and swelling following mandibular third molar surgery: an updated systematic review and meta-analysis. Int J Oral Maxillofac Surg. 2021;50(3):398-406. doi:10.1016/j.ijom.2020.08.014

187. Poveda Roda R, Bagan JV, Sanchis Bielsa JM, Carbonell Pastor E. Antibiotic use in dental practice. A review. Med Oral Patol Oral Cir Bucal. 2007 May 1;12(3):186-92.

188. Almeida VSM, Azevedo J, Leal HF, Queiroz ATL, da Silva Filho HP, Reis JN. Bacterial diversity and prevalence of antibiotic resistance genes in the oral microbiome. PLoS One.2020;15(9).

189. Lodi G, Azzi L, Varoni EM, Pentenero M, Del Fabbro M, Carrassi A, et al. Antibiotics to prevent complications following tooth extractions. Cochrane Database Syst Rev. 2021;2(2):CD003811. doi: 10.1002/14651858

190. Muntean A, Lupse I, Chis I-A, Ghergie M, Voina LL, Olteanu C, et al. Antibiotic therapy for pediatric dental patients. Romanian Journal of Stomatology. 2021;67(1):5-11.

191. Seymour R A. Antibiotics in dentistry-an update. Dental Update. 2013;40(4):319-322.

192. Kuriyama T, Absi EG, Williams DW, Lewis MAO. An outcome audit of the treatment of acute dentoalveolar infection: impact of penicillin resistance. British Dental J. 2005; 198(12):759-63.

193. Schwartz AB, Larson EL. Antibiotic prophylaxis and postoperative complications after tooth extraction and implant placement: a review of the literature. J of Dentistry. 2015;35(12):881-8.

194. Caviglia I, Techera A, Garcıa G. Antimicrobial therapies for odontogenic infections in children and adolescents. Literature review and clinical recommendations. J Oral of Research. 2013; 3(1):50-6.

195. Cherry WR, Lee JY, Shugars DA, White Jr RP, Vann Jr WF. Antibiotic use for treating dental infections in children. The J of the American Dental Association. 2012:143(1)31-8.

196. Peedikayil F. Antibiotics: use and misuse in pediatric dentistry. J of Indian Society of Pedodontics and Preventive Dent. 2016;29(4):282.

197. Cervino G, Cicciù M, Biondi A, Bocchieri S, Herford AS, Laino L, et al. Antibiotic Prophylaxis on Third Molar Extraction: Systematic Review of Recent Data. Antibiotics (Basel). 2019 May 2;8(2):53. doi:10.3390/ antibiotics8020053.

198. Singh GA, Morrissey H, Rahman A. A Systematic Review and Meta-Analysis Evaluating Antibiotic Prophylaxis in Dental Implants and Extraction Procedures. Medicina (Kaunas). 2018 Dec 1;54(6):95. doi:10.3390/medicina54060095.

199. Тимофеев АА, Ушко НА, Фесенко ЕИ, Савицкий АА, Мургулия Ш. Оценка антибактериальной эффективности цефуроксима при профилактике гнойно-воспалительных осложнений после заболеваний челюстно-лицевой области. Современная стоматология. 2015; 2: 69-74.

200. Bascones AM, Urızar JA, Fenoll AB. Consensus statement on antimicrobial treatment of odontogenic bacterial infections. Medicina Oral Patologıa Oral y Cirugia Bucal. 2004; 9(5):369-76.

201. Freitas DL Gonçalves MJ, Coelho. Prevalence of antibiotic (β-lactams, tetracycline, metronidazole, erythromycin) resistance genes in periodontic infections. Clin Res.2019;5:1-4.

202. Akhavan BJ, Khanna NR, Vijhani P. Amoxicillin, StatPearls Publishing, San Francisco. CA, USA, 2020.

203. Jayadev M, Karunakar P, Vishwanath B, Chinmayi SS, Siddhartha P, Chaitanya B. Knowledge and Pattern of Antibiotic and Non Narcotic Analgesic Prescription for Pulpal and Periapical Pathologies- A Survey among Dentists. J Clin Diagn Res. 2014 Jul;8(7):ZC10-4. doi:10.7860/JCDR/2014/9645.4536.

204. Lafaurie GI, Noriega LA, Torres CC, Castillo Y, Moscoso SB, Mosquera S, Díaz-Báez D, Chambrone L. Impact of antibiotic prophylaxis on the incidence, nature, magnitude, and duration of bacteremia associated with dental procedures: A systematic review. J Am Dent Assoc. 2019 Nov;150(11):948-959. doi:10.1016/j.adaj.2019.06.017.

205. Halling F, Neff A, Heymann P, Ziebart T. Trends in antibiotic prescribing by dental practitioners in Germany. J Craniomaxillofac Surg. 2017 Nov;45(11):1854-1859. doi:10.1016/j.jcms.2017.08.010.

206. Robertson D, Smith AJ. The microbiology of the acute dental abscess. J of Medical Microbiology. 2009;58(2):155-62

207. Martınez SR, Serna JT, Silvestre FJ. Dental management in patients with cirrhosis. Gastroenterologıa y Hepatologıa (English Edition). 2016;39(3)224-32.

208. Koyuncuoglu CZ, Aydin M. Kirmizi NI. Rational use of medicine in dentistry: do dentists prescribe antibiotics in appropriate indications?. European J of Clinical Pharmacology. 2017;73(8):1027-32.

209. DeAngelis AF, Barrowman RA, Harrod R, Nastri A L. Review article: maxillofacial emergencies: oral pain and odontogenic infections. Emergency Medicine Australasia. 2014;26(4):336-42.

210. Kumar A, Singh M, Gupta A. Prophylactic use of antibiotics in dentistry – A review. Ijocr. 2014; 2(5):36-40.

211. Bui T, Preuss CV. Cephalosporins, StatPearls Publishing, San Francisco, CA, USA. 2020.

212. Al-Qamachi L H, Aga H, McMahon J, Leanord A, Hammersley N. Microbiology of odontogenic infections in deep neck spaces: a retrospective study. British J of Oral and Maxillofacial Surg. 2014;48(1):37-9.

213. Dancer SJ. The problem with cephalosporins. J of Antimicrobial Chemotherapy. 2015;48(4);463-78.

214. Kaur J, Raval R, Bansal A, Kumawat V. Repercussions of intraalveolar placement of combination of 0.2% chlorhexidine & 10 Mg metronidazole gel on the occurrence of dry sockets-A randomized control trial. J Clin Exp Dent. 2017;9(2):284-8. doi:10.4317/jced.53262

215. Isiordia-Espinoza MA, Aragon-Martinez OH, Bollogna-Molina RE, Alonso-Castro ÁJ. Infection, alveolar osteitis, and adverse effects using metronidazole in healthy patients undergoing third molar surgery: a meta-analysis. J Maxillofac Oral Surg. 2018;17(2):142-9. doi:10.1007/s12663-017-1031-x

216. Vazquez-Laslop N, Mankin AS. How macrolide antibiotics work. Trends in Biochemical Sciences. 2018;43(9):668-84.

217. Qiu W, Zhou Y, Li Z, Huang T, Xiao Y, Cheng L, Peng X, Zhang L, Ren B. Application of Antibiotics/Antimicrobial Agents on Dental Caries. Biomed Res Int. 2020 Jan 31;2020:5658212. doi:10.1155/2020/5658212.

218. Flynn TR. Evidence-based principles of antibiotic therapy. Evidence-Based Oral Surg. 2019. 283-316 doi:10.1007/978-3-319-91361-2_15

219. Seiple IB, Zhang Z, Jakubec P, Langlois-Mercier A, Wright PM, Hog DT et al. A platform for the discovery of new macrolide antibiotics. Nature. 2016 May 19;533(7603):338-45. doi:10.1038/nature17967.

220. Singh VP, Nayak SU, Nettemu SK, Nettem S, Lee YH, Verma MB. Azithromycin in periodontal therapy: beyond the antibiotics. J Nepal Soc Perio Oral Implantol. 2018;2(2):61-6

221. Buset SL, Zitzmann NU, Weiger R, Walte C. Non surgical periodontal therapy supplemented with systemically administered azithromycin: a systematic review of RCTs. Clinical Oral Investigations. 2015;19(8):1763-75.

222. Dinos GP. The macrolide antibiotic renaissance. Br J Pharmacol. 2017 Sep;174(18):2967-2983. doi:10.1111/bph.13936.

223. Burrell RC, Walters JD. Distribution of systemic clarithromycin to gingiva. J Periodontol. 2018 Sep;79(9):1712-8. doi: 10.1902/jop.2008.080013.

224. Chen WR, Ding Y, Johnston CT, Teppen BJ, Boyd SA, Li H. Reaction of lincosamide antibiotics with manganese oxide in aqueous solution. Environ Sci Technol. 2010 Jun 15;44(12):4486-92. doi:10.1021/es1000598.

225. Spížek J, Řezanka T. Lincosamides: Chemical structure, biosynthesis, mechanism of action, resistance, and applications. Biochem Pharmacol. 2017 Jun 1;133:20-28. doi:10.1016/j.bcp.2016.12.001.

226. Maffioli S. I. In: *A* Chemist's Survey of Different Antibiotic Classes. O Gualerzi C.*,* editor. Hoboken*,* New Jersey*,* USA*:* Wiley. 2014. *22p.*

227. Koppen L, Suda KJ, Rowan S, McGregor J, Evans CT. Dentists' prescribing of antibiotics and opioids to Medicare Part D beneficiaries: Medications of high impact to public health. J Am Dent Assoc. 2018 Aug;149(8):721-730. doi:10.1016/j.adaj.2018.04.027.

228. Raeisian S, Raeisi S, Azimi G, Moradpoor H. Comparison of the effect of penicillin-metronidazole and clindamycin in the treatment of facial abscesses at emam khumeini hospital in ahvaz: sub-clinical trial. Annals of Dent Specialty. 2018;6(4):380

229. Gómez-Sandoval JR, Robles-Cervantes JA, Hernández-González SO, Espinel-Bermudez MC, Mariaud-Schmidt R, Martínez-Rodríguez V, et al. Efficacy of clindamycin compared with amoxicillin-metronidazole after a 7-day regimen in the treatment of periodontitis in patients with diabetes: a randomized clinical trial. BMJ Open Diabetes Res Care. 2020 Jan;8(1):e000665. doi:10.1136/bmjdrc-2019-000665.

230. Böttger S, Zechel-Gran S, Schmermund D, Streckbein P, Wilbrand JF, Knitschke M, Pons-Kühnemann J, Hain T, Weigel M, Imirzalioglu C, Howaldt HP, Domann E, Attia S. Clinical Relevance of the Microbiome in Odontogenic Abscesses. Biology (Basel). 2021 Sep 15;10(9):916. doi: 10.3390/biology10090916.

231. Murphy PB, Bistas KG, Le JK. Clindamycin. 2021 Jul 1. In: StatPearls [Internet]. Treasure Island (FL): StatPearls Publishing; 2022 Jan-.PMID: 30137858.

232. Peedikayil F. Antibiotics in odontogenic infections-an update. J of Antimicrobial. 2016;2(117):2472-1212.

233. Fos P, Forner L, Llena C, Anadon A. Analysis of clarithromycin in dental pulp with and without inflamma tion. International Dent J. 2014;13:50-4.

234. Lorestani RC, Akya A, Elahi A. The Mutations of Topoisomerase Genes and Their Effect on Resistance to Fluoroquinolones in Extended-Spectrum β-Lactamase-Producing Escherichia coli. Jundishapur J Nat Pharm Prod. 2018 February; 13(1):e57964.

235. Oberoi SS, Dhingra C, Sharma G, Sardana D. Antibiotics in dental practice: How justified are we. Int. Dent. J. 2015;65:4-10.

236. Holmes CJ, Pellecchia R. Antimicrobial therapy in management of odontogenic infections in general dentistry. Dental Clinics of North America. 2016;60(2):497–507.

237. Ramu C, Padmanabhan T. Indications of antibiotic prophylaxis in dental practice-Review. Asian Pacific J of Tropical Biomed. 2014;2(9):749-54

238. Hafner S, Albittar M, Abdel-Kahaar E, Zolk O. Antibiotic prophylaxis of infective endocarditis in oral and maxillofacial surgery: incomplete implementation of guidelines in everyday clinical practice. Int J Oral Maxillofac Surg. 2020 Apr;49(4):522-528. doi:10.1016/j.ijom.2019.09.007.

239. Dabija-Wolter G, Al-Zubaydi SS, Mohammed MMA, Bakken V, Bolstad AI. The effect of metronidazole plus amoxicillin or metronidazole plus penicillin V on periodontal pathogens in an in vitro biofilm model. Clinical and Experimental Dent Research. 2018;4(1):6-12.

240. Anand BG, Mala R. Prevalence of oral pathogens in oral cavities, dental implants, fixed bridges among the people in South India. European J of Biotechnology and Bioscience. 2014: 2(1):35-41.

241. Zhang GF, Liu X, Zhang S, Pan B, Liu ML. Ciprofloxacin derivatives and their antibacterial activities. European J of Medicinal Chem. 2018; 146:599-612. doi:10.1016/j.ejmech.2018.01.078.

242. Kehrenberg C, Schwarz S, Jacobsen L, Hansen LH, Vester B. A new mechanism for chloramphenicol, florfenicol and clindamycin resistance: methylation of 23S ribo somal RNA at A2503. Molecular Microbiology. 2015;57(4):1064–73.

243. Loyola-Rodriguez JP, Franco-Miranda A, Loyola-Leyva A, Perez-Elizalde B, Contreras-Palma G, Sanchez-Adame O. Prevention of infective endocarditis and bacterial resistance to antibiotics: a brief review. Special Care in Dent. 2019;39(6):603-9.

244. Peedikayil FC (2016) Antibiotics in Odontogenic Infections - An Update. J Antimicro 2: 117. doi:10.4172/2472-1212.1000117

245. Протокол надання допомоги дітям, хворим на зоб простий нетоксичний (ендемічний і спорадичний): Наказ МОЗ України № 254 від 27.04.2006.

246. Каськова ЛФ, Амосова ЛІ, Карпенко ОО, Новікова СЧ, Кулай ОО, Хміль ОВ, та ін. Профілактика стоматологічних захворювань. Львів: Магнолія 2006; 2019. 404 с.

247. Хоменко ЛО, Майданник ВГ, Голубєва ІМ, Остапко ОІ, Біденко Н.В., Кривонос Ю.М. Терапевтична стоматологія дитячого віку: Підручник для студентів стоматологічних факультетів, інтернів і стоматологів. Т.2 Київ: Книга-плюс; 2017. 328 с.

248. Маляс ВМ, Міхєєв АО, Роговий ЮЄ, Щербініна АВ, Турчинець ТГ, Чіпко ТМ. Сучасні методи експериментальних та клінічних досліджень Центральної науково-дослідної лабораторії Буковинської державної медичної академії. Навчально-методичний посібник. Чернівці: БДМА; 2001. 42 с.

249. Мещишен ІФ, Григор'єва НП. Метод кількісного визначення HS-груп у крові. Буковинський медичний вісник. 2002;6:190-2.

250. Мещишен ИФ. Механизм действия четвертичных аммониевых соединений (этония, тиония, додецония и их производных) на обмен веществ в норме и патологии [диссертация]. Киев; 1991. 254 с.

251. Геруш ІВ, Мещишен ІФ. Вплив спиртової настоянки ехінацеї пурпурової на стан антиоксидантної системи печінки при експериментальному ерозивно-виразковому ураженні гастродуоденальної зони. Фармакологічний вісник. 1998;5:34-7.

252. Левицький АП, Макаренко ОА, Селиванская ИА, Россаханова ЛН, Деньга ОВ, Почтарь ВН, и др. Ферментативный метод определения дисбиоза полости рта для скрининга про- и пребиотиков. Київ; 2007. 23 с.

253. Bergey DH, Holt JG. Bergey's manual of systematic bacteriology. Baltimore: Williams & Wilkins; 1994. 787 p.

254. Годованець ОІ. Оптимізація принципів діагностики, лікування та профілактики стоматологічних захворювань у дітей із супутньою патологією щитоподібної залози [автореферат]. Івано-Франківськ; 2016. 32 с.

255. Рожко ОП. Профілактика карієсу зубів у дітей з дифузним нетоксичним зобом [автореферат]. Одеса; 2015. 20 с.

256. Godovanets OI, Kitsak TS, Vitkovskyi OO, Kuzniak LV, Godovanets OS, Chaikovska NM, Fedoniuk LYa. The influence of diffuse nontoxic goiter on the state of protective mechanisms of the oral cavity in children. The Journal of Medicine and Life. 2020;13(1):21-5. DOI: 10.25122/jml-2020-0013.

257. Годованець ОІ, Кузняк ЛВ, Вітковський ОО, Муринюк ТІ. Стан антиоксидантної системи ротової рідини дітей за умов розвитку одонтогенного запального процесу. Вісник стоматології 2020;2:88-92. https://doi.org/10.35220/2078-8916-2020-36-2-88-92.

258. Годованець ОІ, Вітковський ОО, Кузняк ЛВ, Муринюк ТІ. Функціонування глутатіонової системи ротової рідини дітей за умов розвитку одонтогенного запального процесу. Буковинський медичний вісник 2020;3:16-21. https://doi.org/10.24061/2413-0737.XXIV.3.95.2020.66 .

259. Годованець ОІ, Долинчук ЛВ. Оцінка ефективності методу профілактики та лікування ускладнень після операції видалення зуба за ортодонтичними показаннями. Медицина сьогодні і завтра. 2021;1(90):101-6. https://doi.org/10.35339/msz.2021.90.01.10.

260. Годованець ОІ, Долинчук ЛВ. Ускладнення після операції видалення зуба за ортодонтичними показаннями та їх причини. Клінічна стоматологія. 2021;4:15-9. DOI 10.11603/2311-9624.2021.4.12788.

261. Мандзюк ТБ, Каськова ЛФ, Кузняк ЛВ. Раціональне харчування, умови проживання, гігієна порожнини рота та їх комплексний вплив на розвиток патології порожнини рота. The Scientific Heritage (Hungary). 2020;47:13-5.

262. Годованець ОІ, Романюк ДГ, Кузняк ЛВ. Ортодонтичний статус дітей із супутньою патологією щитоподібної залози. Світ ортодонтії. 2018;1:42.

263. Вітковський ОО, Кузняк ЛВ. Вплив дифузного нетоксичного зобу на стоматологічну патологію у дітей. В: Матеріали наук.-практ. конф. з міжнар.

участю Взаємоінтеграція теорії та практики в сучасній стоматології; 2019 Тра 16-17; Чернівці. Чернівці: Медуніверситет; 2019, с. 42-5.

264. Вітковський ОО, Кузняк ЛВ. Аналіз причин сприяючих розвитку одонтогенних періоститів щелепних кісток у дітей. В: Корда М, редактор. Матеріали наук.-практ. конф. з міжнар. участю Ternopil Dental Summit; 2019 Тра 23-24; Тернопіль. Тернопіль; 2019, с. 40-2.

265. Kuzniak LV. Ethiopathogenesis of the causes promoting odontogenous periostitis development of jaw bones in children. В: Матеріали наук.-практ. конф. з міжнар. участю Сучасні аспекти теоретичної та практичної стоматології; 2020 Тра 4-5; Чернівці. Чернівці: Медуніверситет; 2020, с. 41-2.

266. Кузняк ЛВ. Профілактика ускладнень після операції видалення зуба за ортодонтичними показаннями в дітей. Український стоматологічний альманах. 2021;3(додаток):44.

267. Кузняк ЛВ. Корекція мікрофлори ротової порожнини в дітей на хірургічному етапі ортодонтичного лікування. В: Матеріали наук.-практ. конф. з міжнар. участю Сучасні методи діагностики, профілактики та лікування основних стоматологічних захворювань; 2021 Вер 17-18; Одеса. Одеса: Інститут стоматології та щелепно-лицевої хірургії; 2021, с. 72.

268. Долинчук ЛВ. Удосконалення способу лікування одонтогенних запальних процесів у дітей. В: Матеріали 103-ї підсумкової наукової конференції професорсько-викладацького персоналу Буковинського державного медичного університету; 2022 Лют 7, 9, 14. Чернівці. Чернівці: Медуніверситет; 2022, с. 350.

269. Вітковський ОО, Кузняк ЛВ, Павлов ЮО, Муринюк ТІ. винахідники; Вищий державний навчальний заклад України «Буковинський державний медичний університет», патентовласник. Спосіб діагностики одонтогенних запальних процесів у дітей. Патент України № 136241. 2019 Сер 12.

270. Вітковський ОО, Кузняк ЛВ, Павлов ЮО, Муринюк ТІ. винахідники; Вищий державний навчальний заклад України «Буковинський

державний медичний університет», патентовласник. Спосіб діагностики одонтогенних запальних процесів у дітей. Патент України № 136240. 2019 Сер 12.

Додаток А

НАУКОВІ ПРАЦІ, В ЯКИХ ОПУБЛІКОВАНІ ОСНОВНІ НАУКОВІ РЕЗУЛЬТАТИ ДИСЕРТАЦІЇ

1. Godovanets OI, Kitsak TS, Vitkovskyi OO, Kuzniak LV, Godovanets OS, Chaikovska NM, Fedoniuk LYa. The influence of diffuse nontoxic goiter on the state of protective mechanisms of the oral cavity in children. *The Journal of Medicine and Life.* 2020;13(1):21-5. doi: 10.25122/jml-2020-0013

2. Годованець ОІ, Кузняк ЛВ, Вітковський ОО, Муринюк ТІ. Стан антиоксидантної системи ротової рідини дітей за умов розвитку одонтогенного запального процесу. *Вісник стоматології* 2020;2:88-92. https://doi.org/10.35220/2078-8916-2020-36-2-88-92

3. Годованець ОІ, Вітковський ОО, Кузняк ЛВ, Муринюк ТІ. Функціонування глутатіонової системи ротової рідини дітей за умов розвитку одонтогенного запального процесу. *Буковинський медичний вісник* 2020;3:16-21. https://doi.org/10.24061/2413-0737.XXIV.3.95.2020.66

4. Годованець ОІ, Долинчук ЛВ. Оцінка ефективності методу профілактики та лікування ускладнень після операції видалення зуба за ортодонтичними показаннями. *Медицина сьогодні і завтра.* 2021;1(90):101-6. https://doi.org/10.35339/msz.2021.90.01.10

5. Годованець ОІ, Долинчук ЛВ. Ускладнення після операції видалення зуба за ортодонтичними показаннями та їх причини. *Клінічна стоматологія.* 2021;4:15-9. doi: 10.11603/2311-9624.2021.4.12788

6. Мандзюк ТБ, Каськова ЛФ, Кузняк ЛВ. Раціональне харчування, умови проживання, гігієна порожнини рота та їх комплексний вплив на розвиток патології порожнини рота. *The Scientific Heritage* (Hungary). 2020;47:13-5.

НАУКОВІ ПРАЦІ, ЯКІ ЗАСВІДЧУЮТЬ АПРОБАЦІЮ МАТЕРІАЛІВ ДИСЕРТАЦІЇ

7. Годованець ОІ, Романюк ДГ, Кузняк ЛВ. Ортодонтичний статус дітей із супутньою патологією щитоподібної залози. *Світ ортодонтії*. 2018;1:42.

8. Вітковський ОО, Кузняк ЛВ. Вплив дифузного нетоксичного зобу на стоматологічну патологію у дітей. В: Матеріали наук.-практ. конф. з міжнар. участю *Взаємоінтеграція теорії та практики в сучасній стоматології*; 2019 Тра 16-17; Чернівці. Чернівці: Медуніверситет; 2019, с. 42-5.

9. Вітковський ОО, Кузняк ЛВ. Аналіз причин сприяючих розвитку одонтогенних періоститів щелепних кісток у дітей. В: Корда М, редактор. Матеріали наук.-практ. конф. з міжнар. участю *Ternopil Dental Summit*; 2019 Тра 23-24; Тернопіль. Тернопіль; 2019, с. 40-2.

10. Kuzniak LV. Ethiopathogenesis of the causes promoting odontogenous periostitis development of jaw bones in children. В: Матеріали наук.-практ. конф. з міжнар. участю *Сучасні аспекти теоретичної та практичної стоматології*; 2020 Тра 4-5; Чернівці. Чернівці: Медуніверситет; 2020, с. 41-2.

11. Кузняк ЛВ. Профілактика ускладнень після операції видалення зуба за ортодонтичними показаннями в дітей. *Український стоматологічний альманах*. 2021;3(додаток):44.

12. Кузняк ЛВ. Корекція мікрофлори ротової порожнини в дітей на хірургічному етапі ортодонтичного лікування. В: Матеріали наук.-практ. конф. з міжнар. участю *Сучасні методи діагностики, профілактики та лікування основних стоматологічних захворювань*; 2021 Вер 17-18; Одеса. Одеса: Інститут стоматології та щелепно-лицевої хірургії; 2021, с. 72.

13. Долинчук ЛВ. Удосконалення способу лікування одонтогенних запальних процесів у дітей. В: *Матеріали 103-ї підсумкової наукової конференції професорсько-викладацького персоналу Буковинського державного медичного університету*; 2022 Лют 7, 9, 14. Чернівці. Чернівці: Медуніверситет; 2022, с. 350.

НАУКОВІ ПРАЦІ, ЯКІ ДОДАТКОВО ВІДОБРАЖАЮТЬ НАУКОВІ РЕЗУЛЬТАТИ ДИСЕРТАЦІЇ

14. Вітковський ОО, Кузняк ЛВ, Павлов ЮО, Муринюк ТІ. винахідники; Вищий державний навчальний заклад України «Буковинський державний медичний університет», патентовласник. Спосіб діагностики одонтогенних запальних процесів у дітей. Патент України № 136241. 2019 Сер 12.

15. Вітковський ОО, Кузняк ЛВ, Павлов ЮО, Муринюк ТІ. винахідники; Вищий державний навчальний заклад України «Буковинський державний медичний університет», патентовласник. Спосіб діагностики одонтогенних запальних процесів у дітей. Патент України № 136240. 2019 Сер 12.

Додаток Б

ВІДОМОСТІ ПРО АПРОБАЦІЮ РЕЗУЛЬТАТІВ ДИСЕРТАЦІЇ

1. 5-та ювілейна зимова конференція для лікарів-ортодонтів «Різдвяні зустрічі у Львові» (м. Львів, 24-25 лютого 2018р.);

(Годованець ОІ, Романюк ДГ, Кузняк ЛВ. Ортодонтичний статус дітей із супутньою патологією щитоподібної залози)

Форма участі - заочна

2. Науково-практична конференція з міжнародною участю «Взаємоінтеграція теорії та практики в сучасній стоматології» (м. Чернівці, 16-17 травня 2019р.);

(*Вітковський ОО, Кузняк ЛВ. Вплив дифузного нетоксичного зобу на стоматологічну патологію у дітей)*

Форма участі – виступ на секційному засіданні.

3. Науково-практична конференція з міжнародною участю «Ternopil Dental Summit» (м. Тернопіль, 23-24 травня 2019р.);

(*Вітковський ОО, Кузняк ЛВ. Аналіз причин сприяючих розвитку одонтогенних періоститів щелепних кісток у дітей*)

Форма участі - виступ на секційному засіданні.

4. Науково-практична конференція з міжнародною участю «Сучасні аспекти теоретичної та практичної стоматології» (м. Чернівці, 4-5 травня 2020р.);

(Kuzniak LV. Ethiopathogenesis of the causes promoting odontogenous periostitis development of jaw bones in children)

Форма участі – виступ на секційному засіданні.

5. Всеукраїнська міждисциплінарна науково-практична конференція з міжнародною участю «УМСА-століття інноваційних напрямків та наукових досягнень (до 100-річчя від заснування УМСА») присвячена 100-річчю заснування Української медичної стоматологічної академії (м. Полтава, 08 жовтня 2021р.);

(Кузняк ЛВ. Профілактика ускладнень після операції видалення зуба за ортодонтичними показаннями в дітей)

Форма участі – стендова доповідь.

6. Науково-практична конференція з міжнародною участю «Сучасні методи діагностики, профілактики та лікування основних стоматологічних захворювань» (м. Одеса, 17-18 вересня 2021р.);

(*Кузняк ЛВ. Корекція мікрофлори ротової порожнини в дітей на хірургічному етапі ортодонтичного лікування)*

Форма участі – заочна

7. 103-ї підсумкова наукова конференція професорсько-викладацького персоналу Буковинського державного медичного університету (м. Чернівці, 07, 09, 14 лютого 2022р.);

(*Долинчук ЛВ. Удосконалення способу лікування одонтогенних запальних процесів у дітей*)

Форма участі - виступ на секційному засіданні.

Додаток В 1

ЗАТВЕРДЖУЮ
Головний лікар ДУ «ІСЩЛХ НАМН»
Іванов В.С.
«12» 02 2020 р.

АКТ ВПРОВАДЖЕННЯ

1. *Назва пропозицій про впровадження:*

Спосіб лікування одонтогенних запальних процесів у дітей.

2. *Заклад-розробник, адреса, автори:*

Вищий державний навчальний заклад України «Буковинський державний медичний університет», 58002, м. Чернівці, пл. Театральна, 2, Вітковський О.О., Кузняк Л.В., Муринюк Т.І., Павлов Ю.О.

3. *Джерело інформації:*

Вітковський О.О., Кузняк Л.В., Муринюк Т.І., Павлов Ю.О. Спосіб лікування одонтогенних запальних процесів у дітей. Патент України на корисну модель. Патент України на корисну модель № 14017/ЗУ/19 України u 2019 01959 БДМУ; заявл. 26.02.2019; опубл. 12.08.2019, Бюл. № 15. 3 с.

4. *Місце запровадження:*

Відділення хірургічної реабілітації хворих із захворюванням щелепно-лицевої ділянки ДУ «Інститут стоматології та щелепно-лицевої хірургії НАМН України».

5. *Термін впровадження:* протягом 2019 року.
6. *Загальна кількість спостережень:* 27 дітей.
7. *Ефективність впровадження (відповідно до критеріїв, викладених у джерелі інформації):*

Застосування препарату «БіоГая Продентіс» та перорально імуномодулятора «Імупрет» на тлі корекції мікроелементного обміну організму вітамінно-мінеральним препаратом «Кальцемін аванс» дозволяє істотно підвищили місцеві захисні механізми ротової порожнини.

8. *Пропозиції, зауваження:*

Метод рекомендується для використання в клінічній стоматології для підвищення ефективності профілактики і лікування одонтогенних запальних процесів у дітей.

Відповідальний за впровадження:
Завідуючий відділенням хірургічної реабілітації
хворих із захворюванням щелепно-лицевої
ділянки ДУ «ІСЩЛХ НАМН» Перекрест В.В.

Додаток В 2

„ЗАТВЕРДЖУЮ"
Директор Медичного
центру ДДМУ
к.мед.н., доцент
Ширінкін С.В.
„12" 12 2021 р.

АКТ ВПРОВАДЖЕННЯ

1. Спосіб лікування одонтогенних запальних процесів у дітей.

Найменування пропозиції для впровадження (1)

2. Вітковський О.О., Кузняк Л.В., Муринюк Т.І., Павлов Ю.О. Вищий державний навчальний заклад України «Буковинський державний медичний університет», 58002, м. Чернівці, пл. Театральна, 2.

Ким запропоновано, адреса виконавця (2)

3. Вітковський О.О., Кузняк Л.В., Муринюк Т.І., Павлов Ю.О. Спосіб лікування одонтогенних запальних процесів у дітей. Патент України на корисну модель № 136240 U України u 2019 01961 БДМУ; заявл. 26.02.2019; опубл. 12.08.2019, Бюл. № 15. 4 с.

джерела інформації (3)

4. Стоматологічне відділення Медичного центру дніпровського державного медичного університету

Найменування закладу, в якому проведено впровадження (4)

5. Терміни впровадження: з вересня 2020р. по листопад 2021
6. Загальна кількість спостережень: 33
а. позитивні (кількість спостережень) – 32
б.невизначені (кількість спостережень) – 1
в. негативні (кількість спостережень) - 0

7. Зауваження, пропозиції: не має.
Відповідальний за впровадження:

Лікар хірург-стоматолог
Медичного центру ДДМУ — Анатолій ПОСТОЛОВ

посада, підпис, ПІБ

Додаток В 3

„ЗАТВЕРДЖУЮ"
Директор Медичного
центру ДДМУ
к.мед.н., доцент
Ширінкін С.В.
„02" 12 2021 р.

АКТ ВПРОВАДЖЕННЯ

1. Спосіб діагностики одонтогенних запальних процесів у дітей.
Найменування пропозиції для впровадження (1)

2. Вітковський О.О., Кузняк Л.В., Муринюк Т.І., Павлов Ю.О. Вищий державний навчальний заклад України «Буковинський державний медичний університет», 58002, м. Чернівці, пл. Театральна, 2.
Ким запропоновано, адреса виконавця (2)

3. Вітковський О.О., Кузняк Л.В., Муринюк Т.І., Павлов Ю.О. Спосіб діагностики одонтогенних запальних процесів у дітей. Патент України на корисну модель № 136241 U України u 2019 01959 БДМУ; заявл. 26.02.2019; опубл. 12.08.2019, Бюл. № 15. 4 с.
джерела інформації (3)

4. Стоматологічне відділення Медичного центру дніпровського державного медичного університет
Найменування закладу, в якому проведено впровадження (4)

5. Терміни впровадження: з жовтень 2020 по листопад 2021
6. Загальна кількість спостережень: 31
а. позитивні (кількість спостережень) – 30
б.невизначені (кількість спостережень) – 1
в. негативні (кількість спостережень) - 0

7. Зауваження, пропозиції: не поступало.
«02» 12 2021 р.

Відповідальний за впровадження:

Лікар хірург-стоматолог
Медичного центру ДДМУ Анатолій ПОСТОЛОВ
посада, підпис, ПІБ

Додаток В 4

«ЗАТВЕРДЖУЮ»

Директор Вінницького
МКП «Медичний
стоматологічний центр»

______________ *ФілевичА.М.*

„2" грудня 2021 року

АКТ ВПРОВАДЖЕННЯ

1. Спосіб лікування одонтогенних запальних процесів у дітей.

Найменування пропозиції для впровадження (1)

2. Вітковський О.О., Кузняк Л.В., Муринюк Т.І., Павлов Ю.О. Вищий державний навчальний заклад України «Буковинський державний медичний університет», 58002, м. Чернівці, пл. Театральна, 2.

Ким запропоновано, адреса виконавця (2)

3. Вітковський О.О., Кузняк Л.В., Муринюк Т.І., Павлов Ю.О. Спосіб лікування одонтогенних запальних процесів у дітей. Патент України на корисну модель № 136240 U України u 2019 01961 БДМУ; заявл. 26.02.2019; опубл. 12.08.2019, Бюл. № 15. 4 с.

джерела інформації (3)

4. Впроваджено: *Вінницький МКП «Медичний стоматологічний центр»*

Найменування закладу, в якому проведено впровадження (4)

5. Терміни впровадження: з *січня 2020* по *листопад 2021 року*

6. Загальна кількість спостережень: 37

7. Ефективність впровадження в порівнянні з критеріями, викладеними в джерелі інформації (п. 3). запропонований спосіб лікування суттєво підвищує захисні механізми ротової порожнини

8. Зауваження, пропозиції: не має.

Відповідальний за впровадження:

Директор Вінницького МКП
«Медичний стоматологічний центр» *ФілевичА.М.*

„ 2" грудня *2021 року*

Додаток В 5

«ЗАТВЕРДЖУЮ»

Директор Вінницького МКП «Медичний стоматологічний центр»

___________________ ***ФілевичА.М.***

„2" грудня *2021 року*

АКТ ВПРОВАДЖЕННЯ

1. Спосіб діагностики одонтогенних запальних процесів у дітей.

Найменування пропозиції для впровадження (1)

2. Вітковський О.О., Кузняк Л.В., Муринюк Т.І., Павлов Ю.О. Вищий державний навчальний заклад України «Буковинський державний медичний університет», 58002, м. Чернівці, пл. Театральна, 2.

Ким запропоновано, адреса виконавця (2)

3. Вітковський О.О., Кузняк Л.В., Муринюк Т.І., Павлов Ю.О. Спосіб діагностики одонтогенних запальних процесів у дітей. Патент України на корисну модель № 136241 U України u 2019 01959 БДМУ; заявл. 26.02.2019; опубл. 12.08.2019, Бюл. № 15. 4 с.

джерела інформації (3)

4. Впроваджено: *Вінницький МКП «Медичний стоматологічний центр»*

Найменування закладу, в якому проведено впровадження (4)

5. Терміни впровадження: з *січня 2020* по *листопад 2021 року*

6. Загальна кількість спостережень: 39

7. Ефективність впровадження в порівнянні з критеріями, викладеними в джерелі інформації (п. 3).

Запропонований спосіб діагностики підвищує ефективність вибору способу лікування або профілактики

8. Зауваження, пропозиції: не поступало.

Відповідальний за впровадження:

Директор Вінницького МКП «Медичний стоматологічний центр» ***ФілевичА.М.***

„ 2" грудня *2021 року*

Додаток В 6

«ЗАТВЕРДЖУЮ»
Завідувач центру стоматології
Університетської клініки
Івано-Франківського національного
медичного університету
_____ Кривенький Т.П.
«11» 02 2020 р.

АКТ ВПРОВАДЖЕННЯ

1. **Назва впровадження:** Спосіб діагностики одонтогенних запальних процесів у дітей.
2. **Установа-розробник, автор**: Вітковський О.О., Кузняк Л.В., Муринюк Т.І., Павлов Ю.О. Вищий державний навчальний заклад України «Буковинський державний медичний університет», 58002, м. Чернівці, пл. Театральна, 2.
3. **Джерело інформації:** Вітковський О.О., Кузняк Л.В., Муринюк Т.І., Павлов Ю.О. Спосіб діагностики одонтогенних запальних процесів у дітей. Патент України на корисну модель № 136241 U України u 2019 01959 БДМУ; заявл. 26.02.2019; опубл. 12.08.2019, Бюл. № 15. 4 с.
4. **Назва установи, де відбувається впровадження:** університетська клініка Івано-Франківського національного медичного університету.
5. **Форма впровадження:** лікувальна робота.
6. **Термін впровадження:** протягом 2019-2020 років.
7. **Загальна кількість спостережень:** 27.
8. **Ефективність впровадження в порівнянні з критеріями, викладеними в джерелі інформації (п. 3).** Ефективність відповідає вказаному критерію.

Показники ефективності	За даними	
	розробників	організації, яка впроваджує
Доклінічна діагностика захворювання	Метаболічні зміни виявлялись у 100% дітей.	Метаболічні зміни виявлялись у 85% дітей без клінічних ознак ураження пародонта.
Розвиток ускладнень	Не спостерігалося ускладнень з боку ЩЛД.	Не спостерігалося.
Ефективність вибору метода лікування	Збільшилась на 50%.	Збільшилась на 40%.

9. Зауваження, пропозиції - не має.
Відповідальний за впровадження

Завідувач терапевтичного відділення
центру стоматології університетської клініки
Івано-Франківського національного
медичного університету Венгерко Г.І.

Додаток В 7

«ЗАТВЕРДЖУЮ»
Завідувач центру стоматології
Університетської клініки
Івано-Франківського національного
медичного університету
_____ Кривенький Т.П.
«11» ____02____ 2020 р.

АКТ ВПРОВАДЖЕННЯ

1. **Назва впровадження:** Спосіб лікування одонтогенних запальних процесів у дітей.
2. **Установа-розробник, автор**: Вітковський О.О., Кузняк Л.В., Муринюк Т.І., Павлов Ю.О. Вищий державний навчальний заклад України «Буковинський державний медичний університет», 58002, м. Чернівці, пл. Театральна, 2.
3. **Джерело інформації:** Вітковський О.О., Кузняк Л.В., Муринюк Т.І., Павлов Ю.О. Спосіб лікування одонтогенних запальних процесів у дітей. Патент України на корисну модель № 136240 U України u 2019 01961 БДМУ; заявл. 26.02.2019; опубл. 12.08.2019, Бюл. № 15. 4 с.
4. **Назва установи, де відбувається впровадження:** Університетська клініка Івано-Франківського національного медичного університету.
5. **Форма впровадження:** лікувальна робота.
6. **Термін впровадження:** протягом 2019-2020 років.
7. **Загальна кількість спостережень:** 27.
8. **Ефективність впровадження в порівнянні з критеріями, викладеними в джерелі інформації (п. 3).** Ефективність відповідає вказаному критерію.

Показники ефективності	За даними	
	розробників	організації, яка впроваджує
Скорочення тривалості лікування	Середня тривалість місцевого лікування знизилася.	Середня тривалість місцевого лікування знизилася.
Розвиток ускладнень	Не спостерігалося.	Не спостерігалося.

9. Зауваження, пропозиції - не має.
Відповідальний за впровадження

Завідувач терапевтичного відділення
центру стоматології університетської клініки
Івано-Франківського національного
медичного університету Венгерко Г.І.

Додаток В 8

«ЗАТВЕРДЖУЮ»
Директор КНП «Тернопільська стоматологічна поліклініка» ТМР
_____________ Нищота А.Ю.

«___» ______________ 2020 р.

АКТ ВПРОВАДЖЕННЯ

1. Спосіб діагностики одонтогенних запальних процесів у дітей.
Найменування пропозиції для впровадження (1)

2. Вітковський О.О., Кузняк Л.В., Муринюк Т.І., Павлов Ю.О. Вищий державний навчальний заклад України «Буковинський державний медичний університет», 58002, м. Чернівці, пл. Театральна, 2.
Ким запропоновано, адреса виконавця (2)

3. Вітковський О.О., Кузняк Л.В., Муринюк Т.І., Павлов Ю.О. Спосіб діагностики одонтогенних запальних процесів у дітей. Патент України на корисну модель № 136241 U України u 2019 01959 БДМУ; заявл. 26.02.2019; опубл. 12.08.2019, Бюл. № 15. 4 с.
джерела інформації (3)

4. Комунальне некомерційне підприємство «Тернопільська стоматологічна поліклініка» Тернопільської міської ради
Найменування закладу, в якому проведено впровадження (4)

5. Терміни впровадження: з січень 2020 по грудень 2020
6. Загальна кількість спостережень: 29
7. Ефективність впровадження в порівнянні з критеріями, викладеними в джерелі інформації (п. 3).
спосіб діагностики підвищує ефективність профілактики (лікування)

8. Зауваження, пропозиції: не поступало.

«22» грудня 2020 р.

Відповідальний за впровадження:
зав. відділенням ______ Ткачук Т.С.
посада, підпис, ПІБ

Додаток В 9

«ЗАТВЕРДЖУЮ»
Директор КНП «Тернопільська стоматологічна поліклініка» ТМР
________________ Нищота А.Ю.

«___» ____________ 2020 р.

"ТЕРНОПІЛЬСЬКА СТОМАТОЛОГІЧНА ПОЛІКЛІНІКА" ТЕРНОПІЛЬСЬКОЇ МІСЬКОЇ РАДИ 42809560

АКТ ВПРОВАДЖЕННЯ

1. Спосіб діагностики одонтогенних запальних процесів у дітей.
Найменування пропозиції для впровадження (1)

2. Вітковський О.О., Кузняк Л.В., Муринюк Т.І., Павлов Ю.О. Вищий державний навчальний заклад України «Буковинський державний медичний університет», 58002, м. Чернівці, пл. Театральна, 2.
Ким запропоновано, адреса виконавця (2)

3. Вітковський О.О., Кузняк Л.В., Муринюк Т.І., Павлов Ю.О. Спосіб діагностики одонтогенних запальних процесів у дітей. Патент України на корисну модель № 136241 U України u 2019 01959 БДМУ; заявл. 26.02.2019; опубл. 12.08.2019, Бюл. № 15. 4 с.
джерела інформації (3)

4. Комунальне некомерційне підприємство «Тернопільська стоматологічна поліклініка» Тернопільської міської ради
Найменування закладу, в якому проведено впровадження (4)

5. Терміни впровадження: з січень 2020 по грудень 2020
6. Загальна кількість спостережень: 29
7. Ефективність впровадження в порівнянні з критеріями, викладеними в джерелі інформації (п. 3).
спосіб діагностики підвищує ефективність профілактики (лікування)

8. Зауваження, пропозиції: не поступало.

«22» грудня 2020 р.

Відповідальний за впровадження:
зав. відділенням ______ Ткачук Т.С.
посада, підпис, ПІБ

Додаток В 10

«ЗАТВЕРДЖУЮ»
Головний лікар
КМУ «Міська дитяча
стоматологічна поліклініка»
Павлов Ю.О.
«__» _____ 2020 р.

АКТ ВПРОВАДЖЕННЯ

1. Спосіб діагностики одонтогенних запальних процесів у дітей.
Найменування пропозиції для впровадження (1)

2. Вітковський О.О., Кузняк Л.В., Муринюк Т.І., Павлов Ю.О. Вищий державний навчальний заклад України «Буковинський державний медичний університет», 58002, м. Чернівці, пл. Театральна, 2.
Ким запропоновано, адреса виконавця (2)

3. Вітковський О.О., Кузняк Л.В., Муринюк Т.І., Павлов Ю.О. Спосіб діагностики одонтогенних запальних процесів у дітей. Патент України на корисну модель № 136241 U України u 2019 01959 БДМУ; заявл. 26.02.2019; опубл. 12.08.2019, Бюл. № 15. 4 с.

джерела інформації (3)

4. КМУ «Міська дитяча стоматологічна поліклініка», м.Чернівці.
Найменування закладу, в якому проведено впровадження (4)

5. Терміни впровадження: протягом 2019-2020 років.
6. Загальна кількість спостережень: 30.
7. Ефективність впровадження в порівнянні з критеріями, викладеними в джерелі інформації (п. 3).

Показники ефективності	За даними	
	розробників	організації, яка впроваджує
Доклінічна діагностика захворювання	Метаболічні зміни виявлялись у 100% дітей.	Метаболічні зміни виявлялись у 90 % дітей.
Розвиток ускладнень	Не спостерігалося ускладнень з боку ЩЛД.	Не спостерігалося.

8. Зауваження, пропозиції: не поступало.
«11» 03 2020 р.

Відповідальний за впровадження:
Вітковський Ю.В
посада, підпис, ПІБ

Додаток В 11

«ЗАТВЕРДЖУЮ»
Головний лікар
КМУ «Міська дитяча
стоматологічна поліклініка»
Павлов Ю.О.
«2» 07 2020 р.

АКТ ВПРОВАДЖЕННЯ

1. Спосіб лікування одонтогенних запальних процесів у дітей.

Найменування пропозиції для впровадження (1)

2. Вітковський О.О., Кузняк Л.В., Муринюк Т.І., Павлов Ю.О. ВДНЗУ «Буковинський державний медичний університет», 58002, м. Чернівці, пл. Театральна, 2.

Ким запропоновано, адреса виконавця (2)

3. Вітковський О.О., Кузняк Л.В., Муринюк Т.І., Павлов Ю.О. Спосіб лікування одонтогенних запальних процесів у дітей. Патент України на корисну модель № 136240 U України u 2019 01961 БДМУ; заявл. 26.02.2019; опубл. 12.08.2019, Бюл. № 15. 4 с.

джерела інформації (3)

4. КМУ «Міська дитяча стоматологічна поліклініка», м. Чернівці

Найменування закладу, в якому проведено впровадження (4)

5. Терміни впровадження: протягом 2019-2020 років.
6. Загальна кількість спостережень: 50.
7. Ефективність впровадження в порівнянні з критеріями, викладеними в джерелі інформації (п. 3).

Показники ефективності	За даними	
	розробників	організації, яка впроваджує
Швидкість зникання клінічних ознак захворювання	Швидше на 25%	Швидше на 50%
Зменшення показників індексів та проб	За даними індексу РМА 0%.	Індекси негативні
Розвиток ускладнень	Не спостерігалося.	Не спостерігалося.

8. Зауваження, пропозиції: не має.
Відповідальний за впровадження:

Віленський Ю.В.

посада, підпис, ПІБ

Додаток В12

„ЗАТВЕРДЖУЮ"
Генеральний директор
КНП «Міська стоматологічна
поліклініка» Чернівецької міської
ради
_____ В.І. Струк
"12" 12 2021 року

АКТ ВПРОВАДЖЕННЯ

1. Спосіб лікування одонтогенних запальних процесів у дітей.
Найменування пропозиції для впровадження (1)

2. Вітковський О.О., Кузняк Л.В., Муринюк Т.І., Павлов Ю.О. Вищий державний навчальний заклад України «Буковинський державний медичний університет», 58002, м. Чернівці, пл. Театральна, 2.

Ким запропоновано, адреса виконавця (2)

3. Вітковський О.О., Кузняк Л.В., Муринюк Т.І., Павлов Ю.О. Спосіб лікування одонтогенних запальних процесів у дітей. Патент України на корисну модель № 136240 U України u 2019 01961 БДМУ; заявл. 26.02.2019; опубл. 12.08.2019, Бюл. № 15. 4 с.
джерела інформації (3)

4. відділення хірургічної стоматології КНП «Міська стоматологічна поліклініка» Чернівецької міської ради
Найменування закладу, в якому проведено впровадження (4)

5. Терміни впровадження: з 26.08.20 по 30.12.21
6. Загальна кількість спостережень: 27
7. Ефективність впровадження в порівнянні з критеріями, викладеними в джерелі інформації (п. 3).
98% ефективності

8. Зауваження, пропозиції: не має.

«31» 12 2021 р.

Відповідальний за впровадження: Завідувач відділення хірургічної стоматології _____ Кононенко С.І.
посада, підпис, ПІБ

Додаток В 13

«ЗАТВЕРДЖУЮ»
Генеральний директор
ОКНП «Чернівецький обласний
стоматологічний центр»
_____ В.В. Пріску
«04» 01 2022 року

АКТ ВПРОВАДЖЕННЯ

1. Спосіб діагностики одонтогенних запальних процесів у дітей.
Найменування пропозиції для впровадження (1)

2. Вітковський О.О., Кузняк Л.В., Муринюк Т.І., Павлов Ю.О. Вищий державний навчальний заклад України «Буковинський державний медичний університет», 58002, м. Чернівці, пл. Театральна, 2.
Ким запропоновано, адреса виконавця (2)

3. Вітковський О.О., Кузняк Л.В., Муринюк Т.І., Павлов Ю.О. Спосіб діагностики одонтогенних запальних процесів у дітей. Патент України на корисну модель № 136241 U України u 2019 01959 БДМУ; заявл. 26.02.2019; опубл. 12.08.2019, Бюл. № 15. 4 с.
джерела інформації (3)

4. ОКНП «Чернівецький обласний стоматологічний центр»
Найменування закладу, в якому проведено впровадження (4)

5. Терміни впровадження: з 01.09.20 по 30.12.21
6. Загальна кількість спостережень: 35
7. Ефективність впровадження в порівнянні з критеріями, викладеними в джерелі інформації (п. 3).
Ефективність впровадження [illegible]

8. Зауваження, пропозиції: не поступало.

«04» 01 2022 р.

Відповідальний за впровадження:
Хірург-стоматолог [illegible] (Поседій В.В.)
посада, підпис, ПІБ

Додаток В 14

«ЗАТВЕРДЖУЮ»
Генеральний директор
ОКНП «Чернівецький обласний
стоматологічний центр»
_____ В.В. Пріску
«04» 01 2022 року.

АКТ ВПРОВАДЖЕННЯ

1. Спосіб лікування одонтогенних запальних процесів у дітей.
Найменування пропозиції для впровадження (1)

2. Вітковський О.О., Кузняк Л.В., Муринюк Т.І., Павлов Ю.О. Вищий державний навчальний заклад України «Буковинський державний медичний університет», 58002, м. Чернівці, пл. Театральна, 2.

Ким запропоновано, адреса виконавця (2)

3. Вітковський О.О., Кузняк Л.В., Муринюк Т.І., Павлов Ю.О. Спосіб лікування одонтогенних запальних процесів у дітей. Патент України на корисну модель № 136240 U України u 2019 01961 БДМУ; заявл. 26.02.2019; опубл. 12.08.2019, Бюл. № 15. 4 с.
джерела інформації (3)

4. ОКНП «Чернівецький обласний стоматологічний центр»
Найменування закладу, в якому проведено впровадження (4)

5. Терміни впровадження: з 01.05.20 по 30.12.21
6. Загальна кількість спостережень: 32
7. Ефективність впровадження в порівнянні з критеріями, викладеними в джерелі інформації (п. 3).
96% ефективність вирішення

8. Зауваження, пропозиції: не має.

«04» 01 2022 р.

Відповідальний за впровадження:
Хірург-стоматолог _____ Павлов Ю.О.
посада, підпис, ПІБ

Додаток В 15

„ЗАТВЕРДЖУЮ"
Генеральний директор
ОКНП «Чернівецька обласна
клінічна лікарня»
_____ Л.Б. Домбровський
«__06__» ____12____ 2021 року

АКТ ВПРОВАДЖЕННЯ

1. Спосіб лікування одонтогенних запальних процесів у дітей.
Найменування пропозиції для впровадження (1)

2. Вітковський О.О., Кузняк Л.В., Муринюк Т.І., Павлов Ю.О. Вищий державний навчальний заклад України «Буковинський державний медичний університет», 58002, м. Чернівці, пл. Театральна, 2.

Ким запропоновано, адреса виконавця (2)

3. Вітковський О.О., Кузняк Л.В., Муринюк Т.І., Павлов Ю.О. Спосіб лікування одонтогенних запальних процесів у дітей. Патент України на корисну модель № 136240 U України u 2019 01961 БДМУ; заявл. 26.02.2019; опубл. 12.08.2019, Бюл. № 15. 4 с.
джерела інформації (3)

4. Підрозділ хірургічної стоматології ОКНП «Чернівецька обласна клінічна лікарня»
Найменування закладу, в якому проведено впровадження (4)

5. Терміни впровадження: з 1.10.2020р по 1.12.2021р
6. Загальна кількість спостережень: 31
7. Ефективність впровадження в порівнянні з критеріями, викладеними в джерелі інформації (п. 3).
96%

8. Зауваження, пропозиції: не має.

«06» 12 2021 р.

Відповідальний за впровадження:
Завідувач підрозділу хірургічної стоматології Кушнір О.Л.
посада, підпис, ПІБ

Додаток В 16

„ЗАТВЕРДЖУЮ"
Генеральний директор
ОКНП «Чернівецька обласна
клінічна лікарня»
_____Д.Б. Домбровський
«__» _____ 20__ року

АКТ ВПРОВАДЖЕННЯ

1. Спосіб діагностики одонтогенних запальних процесів у дітей.
Найменування пропозиції для впровадження (1)

2. Вітковський О.О., Кузняк Л.В., Муринюк Т.І., Павлов Ю.О. Вищий державний навчальний заклад України «Буковинський державний медичний університет», 58002, м. Чернівці, пл. Театральна, 2.
Ким запропоновано, адреса виконавця (2)

3. Вітковський О.О., Кузняк Л.В., Муринюк Т.І., Павлов Ю.О. Спосіб діагностики одонтогенних запальних процесів у дітей. Патент України на корисну модель № 136241 U України u 2019 01959 БДМУ; заявл. 26.02.2019; опубл. 12.08.2019, Бюл. № 15. 4 с.
джерела інформації (3)

4. Підрозділ хірургічної стоматології ОКНП «Чернівецька обласна клінічна лікарня»
Найменування закладу, в якому проведено впровадження (4)

5. Терміни впровадження: з 1.10.2020 по 1.12.2021р
6. Загальна кількість спостережень: 25
7. Ефективність впровадження в порівнянні з критеріями, викладеними в джерелі інформації (п. 3).
94%

8. Зауваження, пропозиції: не поступало.

«06» 12 2021 р.

Відповідальний за впровадження:
Завідувач підрозділу хірургічної стоматології Кушнір О.Л.
посада, підпис, ПІБ

Додаток В 17

"ЗАТВЕРДЖУЮ"
Директор
НЛЦ «Університетська клініка»
_____ Максимів О.О.
"20" 02 2020 р.

АКТ ВПРОВАДЖЕННЯ

1. Спосіб лікування одонтогенних запальних процесів у дітей.
(найменування пропозиції для впровадження)

2. Вітковський О.О., Кузняк Л.В., Муринюк Т.І., Павлов Ю.О. Вищий державний навчальний заклад України «Буковинський державний медичний університет», 58002, м. Чернівці, пл. Театральна, 2.
(ким запропоновано, адреса виконавця)

3. Вітковський О.О., Кузняк Л.В., Муринюк Т.І., Павлов Ю.О. Спосіб лікування одонтогенних запальних процесів у дітей. Патент України на корисну модель № 136240 U України u 2019 01961 БДМУ; заявл. 26.02.2019; опубл. 12.08.2019, Бюл. № 15. 4 с.
(джерела інформації)

4. Навчально-лікувальний центр «Університетська клініка» м. Чернівці.
(найменування закладу, в якому проведено впровадження)

5. Терміни впровадження: протягом 2019-2020 рр.

6. Загальна кількість спостережень: 25.

7. Ефективність впровадження в порівнянні з критеріями, викладеними в джерелі інформації (п. 3).

Показники ефективності	За даними	
	розробників	організації, яка впроваджує
Період повної ліквідації запального процесу	Зменшився на 30%.	Зменшився на 25%.
Розвиток ускладнень	Не спостерігалось.	Не спостерігалося.

8. Зауваження, пропозиції: не поступало.

«20» 02 2020 р.

Відповідальний за впровадження:
Завідувач стоматологічного відділення _____ С.І. Чепишко
посада, підпис, ПІБ

Додаток В 18

"ЗАТВЕРДЖУЮ"
Директор
НЛЦ «Університетська клініка»
_____ Максимів О.О.
"20" 02 2020 р.

АКТ ВПРОВАДЖЕННЯ

1. Спосіб діагностики одонтогенних запальних процесів у дітей.
(найменування пропозиції для впровадження)

2. Вітковський О.О., Кузняк Л.В., Муринюк Т.І., Павлов Ю.О. Вищий державний навчальний заклад України «Буковинський державний медичний університет», 58002, м. Чернівці, пл. Театральна, 2.
(ким запропоновано, адреса виконавця)

3. Вітковський О.О., Кузняк Л.В., Муринюк Т.І., Павлов Ю.О. Спосіб діагностики одонтогенних запальних процесів у дітей. Патент України на корисну модель № 136241 U України u 2019 01959 БДМУ; заявл. 26.02.2019; опубл. 12.08.2019, Бюл. № 15. 4 с.
(джерела інформації)

4. Навчально-лікувальний центр «Університетська клініка» м. Чернівці.
(найменування закладу, в якому проведено впровадження)
5. Терміни впровадження: протягом 2019-2020 рр.
6. Загальна кількість спостережень: 10.
7. Ефективність впровадження в порівнянні з критеріями, викладеними в джерелі інформації (п. 3).

Показники ефективності	За даними	
	розробників	організації, яка впроваджує
Зниження рівня імуноглобулінів	Зниження на 35%	Зниження на 30%
Розвиток ускладнень	Не спостерігалося ускладнень з боку ЩЛД.	Не спостерігалося

8. Зауваження, пропозиції: не поступало.
«20» 02 2020 р.

Відповідальний за впровадження:
Завідувач стоматологічного відділення _____ С.І. Чепишко
посада, підпис, ПІБ

Додаток В 19

«ЗАТВЕРДЖУЮ»

Керівник закладу, в якому проводилося впровадження

«_____» _____ 2020 р.

АКТ ВПРОВАДЖЕННЯ

1. Спосіб лікування одонтогенних запальних процесів у дітей.

Найменування пропозиції для впровадження (1)

2. Вітковський О.О., Кузняк Л.В., Муринюк Т.І., Павлов Ю.О. Вищий державний навчальний заклад України «Буковинський державний медичний університет», 58002, м. Чернівці, пл. Театральна, 2.

Ким запропоновано, адреса виконавця (2)

3. Вітковський О.О., Кузняк Л.В., Муринюк Т.І., Павлов Ю.О. Спосіб лікування одонтогенних запальних процесів у дітей. Патент України на корисну модель № 136240 U України u 2019 01961 БДМУ; заявл. 26.02.2019; опубл. 12.08.2019, Бюл. № 15. 4 с.

джерела інформації (3)

4. Кіцманська ЦРЛ

Найменування закладу, в якому проведено впровадження (4)

5. Терміни впровадження: протягом з 2019 р по 2020 р

6. Загальна кількість спостережень: 27

7. Ефективність впровадження в порівнянні з критеріями, викладеними в джерелі інформації (п. 3).

Показники ефективності	За даними	
	розробників	організації, яка впроваджує
Скорочення тривалості лікування	Середня тривалість місцевого лікування знизилася з 9 до 6 днів.	Середня тривалість місцевого лікування знизилася до 7 днів.
Розвиток ускладнень	Не спостерігалося.	Не спостерігалося.

8. Зауваження, пропозиції: не має.

« 10 » 02 2020 р.

Відповідальний за впровадження:

Николяк С.Ю.

посада, підпис, ПІБ

Додаток В 20

«ЗАТВЕРДЖУЮ»
Керівник закладу, в якому проводилося
«10» 02 2020 р.

АКТ ВПРОВАДЖЕННЯ

1. Спосіб діагностики одонтогенних запальних процесів у дітей.
Найменування пропозиції для впровадження (1)

2. Вітковський О.О., Кузняк Л.В., Муринюк Т.І., Павлов Ю.О. Вищий державний навчальний заклад України «Буковинський державний медичний університет», 58002, м. Чернівці, пл. Театральна, 2.
Ким запропоновано, адреса виконавця (2)

3. Вітковський О.О., Кузняк Л.В., Муринюк Т.І., Павлов Ю.О. Спосіб діагностики одонтогенних запальних процесів у дітей. Патент України на корисну модель № 136241 U України u 2019 01959 БДМУ; заявл. 26.02.2019; опубл. 12.08.2019, Бюл. № 15. 4 с.
джерела інформації (3)

4. Клінічна ЦРЛ
Найменування закладу, в якому проведено впровадження (4)

5. Терміни впровадження: з 2019р по 2020р
6. Загальна кількість спостережень: 31
7. Ефективність впровадження в порівнянні з критеріями, викладеними в джерелі інформації (п. 3).

Показники ефективності	За даними	
	розробників	організації, яка впроваджує
Доклінічна діагностика захворювання	Метаболічні зміни виявлялись у 100% дітей.	Метабол. зміни виявл. у 88% дітей
Розвиток ускладнень	Не спостерігалося ускладнень з боку ЩЩД.	не спостерігалося ускладнень з боку ЩЩД
Ефективність вибору метода лікування	Збільшилась на 50%.	Збільшилась на 43%

8. Зауваження, пропозиції: не поступало.
«10» 02 2020 р.

Відповідальний за впровадження:
Ніколяк С.Ю.
посада, підпис, ПІБ

Додаток В 21

«ЗАТВЕРДЖУЮ»

Керівник закладу, в якому проводилося впровадження

«12» 02 2020 р.

АКТ ВПРОВАДЖЕННЯ

1. Спосіб діагностики одонтогенних запальних процесів у дітей.
Найменування пропозиції для впровадження (1)

2. Вітковський О.О., Кузняк Л.В., Муринюк Т.І., Павлов Ю.О. Вищий державний навчальний заклад України «Буковинський державний медичний університет», 58002, м. Чернівці, пл. Театральна, 2.
Ким запропоновано, адреса виконавця (2)

3. Вітковський О.О., Кузняк Л.В., Муринюк Т.І., Павлов Ю.О. Спосіб діагностики одонтогенних запальних процесів у дітей. Патент України на корисну модель № 136241 U України u 2019 01959 БДМУ; заявл. 26.02.2019; опубл. 12.08.2019, Бюл. № 15. 4 с.
джерела інформації (3)

4. Заставнівська ЦРЛ
Найменування закладу, в якому проведено впровадження (4)

5. Терміни впровадження: з 2019р по 2020р
6. Загальна кількість спостережень: 35
7. Ефективність впровадження в порівнянні з критеріями, викладеними в джерелі інформації (п. 3).

Показники ефективності	За даними	
	розробників	організації, яка впроваджує
Доклінічна діагностика захворювання	Метаболічні зміни виявлялись у 100% дітей.	Метаболічні зміни виявлялись у 90%
Розвиток ускладнень	Не спостерігалося ускладнень з боку ЩЛД.	Не спостерігалося ускладнень з боку ЩЛД
Ефективність вибору метода лікування	Збільшилась на 50%.	Збільшилась на 42%

8. Зауваження, пропозиції: не поступало.
«12» 02 2020р.

Відповідальний за впровадження:
завідувач відділення Прокопюк Г.В.
посада, підпис, ПІБ

Додаток В 22

«ЗАТВЕРДЖУЮ»
_____
Керівник закладу, в якому проводилося впровадження
«12» 02 2020 р.

АКТ ВПРОВАДЖЕННЯ

1. Спосіб лікування одонтогенних запальних процесів у дітей.
Найменування пропозиції для впровадження (1)

2. Вітковський О.О., Кузняк Л.В., Муринюк Т.І., Павлов Ю.О. Вищий державний навчальний заклад України «Буковинський державний медичний університет», 58002, м. Чернівці, пл. Театральна, 2.
Ким запропоновано, адреса виконавця (2)

3. Вітковський О.О., Кузняк Л.В., Муринюк Т.І., Павлов Ю.О. Спосіб лікування одонтогенних запальних процесів у дітей. Патент України на корисну модель № 136240 U України u 2019 01961 БДМУ; заявл. 26.02.2019; опубл. 12.08.2019, Бюл. № 15. 4 с.
джерела інформації (3)

4. Заставнівська ЦРЛ
Найменування закладу, в якому проведено впровадження (4)

5. Терміни впровадження: протягом з 2019 р. по 2020 р.
6. Загальна кількість спостережень: 35
7. Ефективність впровадження в порівнянні з критеріями, викладеними в джерелі інформації (п. 3).

Показники ефективності	За даними	
	розробників	організації, яка впроваджує
Скорочення тривалості лікування	Середня тривалість місцевого лікування знизилася з 9 до 6 днів.	Середня тривалість місцевого лікування знизилася до 7 днів.
Розвиток ускладнень	Не спостерігалося.	Не спостерігалося.

8.Зауваження, пропозиції: не має.
«12» 02 2020 р.

Відповідальний за впровадження:
Завідувач відділення Прокопюк Т. В.
посада, підпис, ПІБ

Додаток В 23

«ЗАТВЕРДЖУЮ»
Головний лікар
Керівник закладу, в якому проводилося впровадження
«6» 05 2020 р.

АКТ ВПРОВАДЖЕННЯ

1. Спосіб лікування одонтогенних запальних процесів у дітей.

Найменування пропозиції для впровадження (1)

2. Вітковський О.О., Кузняк Л.В., Муринюк Т.І., Павлов Ю.О. Вищий державний навчальний заклад України «Буковинський державний медичний університет», 58002, м. Чернівці, пл. Театральна, 2.

Ким запропоновано, адреса виконавця (2)

3. Вітковський О.О., Кузняк Л.В., Муринюк Т.І., Павлов Ю.О. Спосіб лікування одонтогенних запальних процесів у дітей. Патент України на корисну модель № 136240 U України u 2019 01961 БДМУ; заявл. 26.02.2019; опубл. 12.08.2019, Бюл. № 15. 4 с.

джерела інформації (3)

4. Стоматологічне відділення КНП "Дитяча лікарня"

Найменування закладу, в якому проведено впровадження (4)

5. Терміни впровадження: з осені 2019 по осінь 2020р.
6. Загальна кількість спостережень: 35
7. Ефективність впровадження в порівнянні з критеріями, викладеними в джерелі інформації (п. 3).

Показники ефективності	За даними	
	розробників	організації, яка впроваджує
Період повної ліквідації запального процесу	Зменшився на 30%.	Зменшився на 28%
Розвиток ускладнень	Не спостерігалося.	не спостерігалося

8. Зауваження, пропозиції: не має.
Відповідальний за впровадження:

Завідуючий відділенням Микола Кузняк

посада, підпис, ПІБ

Додаток В 24

«ЗАТВЕРДЖУЮ»
Головний лікар
Керівник закладу, в якому проводилося впровадження
Юрій Тищенко
«4» 03 2020 р.

АКТ ВПРОВАДЖЕННЯ

1. Спосіб діагностики одонтогенних запальних процесів у дітей.
Найменування пропозиції для впровадження (1)

2. Вітковський О.О., Кузняк Л.В., Муринюк Т.І., Павлов Ю.О. Вищий державний навчальний заклад України «Буковинський державний медичний університет», 58002, м. Чернівці, пл. Театральна, 2.
Ким запропоновано, адреса виконавця (2)

3. Вітковський О.О., Кузняк Л.В., Муринюк Т.І., Павлов Ю.О. Спосіб діагностики одонтогенних запальних процесів у дітей. Патент України на корисну модель № 136241 U України u 2019 01959 БДМУ; заявл. 26.02.2019; опубл. 12.08.2019, Бюл. № 15. 4 с.
джерела інформації (3)

4. Стоматологічне відділення КНП "Дитяча районна лікарня"
Найменування закладу, в якому проведено впровадження (4)

5. Терміни впровадження: з січень 2019р. по січень2020р.
6. Загальна кількість спостережень: 32
7. Ефективність впровадження в порівнянні з критеріями, викладеними в джерелі інформації (п. 3).

Показники ефективності	За даними	
	розробників	організації, яка впроваджує
Доклінічна діагностика захворювання	Метаболічні зміни виявлялись у 100% дітей.	Метаболічні зміни виявлялись у 90%
Розвиток ускладнень	Не спостерігалося ускладнень з боку ЩЛД.	не спостерігалося ускладн
Ефективність вибору метода лікування	Збільшилась на 50%.	Збільшилась на 45%

8. Зауваження, пропозиції: не поступало.
«4» березня 2020р.

Відповідальний за впровадження:
Завідуючий відділенням Шикала Дурнко
посада, підпис, ПІБ

Додаток Г 1

Затверджую
Проректор з науково-педагогічної роботи
Вищого державного навчального
закладу України «Буковинський
державний медичний університет»
доцент І.В. Геруш
«26» 02 2020 р.

АКТ ВПРОВАДЖЕННЯ

1. **Найменування пропозиції для впровадження:** Спосіб ранньої діагностики одонтогенних запальних процесів у дітей.
2. **Установа, розробник, автор:** Вищий державний навчальний заклад України "Буковинський державний медичний університет", кафедра стоматології дитячого віку, аспірант – Вітковський О.О. (зав. кафедрою – професор Годованець О.І., 58000, м. Чернівці, Театральна площа, 2).
3. **Джерело інформації:** Вітковський О.О., Кузняк Л.В., Муринюк Т.І., Павлов Ю.О. Спосіб ранньої діагностики одонтогенних запальних процесів у дітей. Патент України на корисну модель. Патент України на корисну модель України №12931/ЗУ/19 України u 2019 01961 БДМУ; заявл. 26.02.2019; опубл. 12.08.2019, Бюл. №15. 4 с.
4. **Установа, що проводить впровадження:** кафедра терапевтичної стоматології Вищого державного навчального закладу України "Буковинський державний медичний університет".
5. **Ефективність впровадження:** спосіб діагностики одонтогенних запальних процесів у дітей шляхом визначення в ротовій рідині рівнів глікопротеїнів та гексозамінів дозволяє діагностувати наявність одонтогенних запальних процесів та обгрунтовує подальший вибір способу лікування або профілактики, що значно підвищує їх медичну ефективність.
6. **Термін впровадження:** протягом 2019-2020 років.
7. **Обговорено і затверджено:** на засіданні кафедри терапевтичної стоматології Вищого державного навчального закладу України "Буковинський державний медичний університет", протокол № 15 від 25.02.2020 р.
8. **Зауваження, пропозиції:** не має.

«26» 02 2020 р.

Завідувач кафедри
терапевтичної стоматології,
доцент В.М. Батіг

Додаток Г 2

Затверджую
Проректор з науково-педагогічної роботи
Вищого державного навчального
закладу України «Буковинський
державний медичний університет»
доцент І.В. Геруш
«26» 02 2020 р.

АКТ ВПРОВАДЖЕННЯ

1. **Найменування пропозиції для впровадження:** Спосіб лікування одонтогенних запальних процесів у дітей.
2. **Установа, розробник, автор:** Вищий державний навчальний заклад України "Буковинський державний медичний університет", кафедра стоматології дитячого віку, аспірант – Вітковський О.О. (зав. кафедрою – професор Годованець О.І., 58000, м. Чернівці, Театральна площа, 2).
3. **Джерело інформації:** Вітковський О.О., Кузняк Л.В., Муринюк Т.І., Павлов Ю.О. Спосіб лікування одонтогенних запальних процесів у дітей. Патент України на корисну модель. Патент України на корисну модель № 14017/ЗУ/19 України u 2019 01959 БДМУ; заявл. 26.02.2019; опубл. 12.08.2019, Бюл. № 15. 3 с.
4. **Установа, що проводить впровадження:** кафедра терапевтичної стоматології Вищого державного навчального закладу України "Буковинський державний медичний університет".
5. **Ефективність впровадження:** запропонований спосіб лікування одонтогенних запальних процесів у дітей, дозволяє знизити рівень запальних процесів у дітей, підвищити рівень стоматологічного здоров'я та запобігти розвитку можливих ускладнень з боку зубощелепної системи й організму дитини в цілому.
6. **Термін впровадження:** протягом 2019-2020 років.
7. **Обговорено і затверджено:** на засіданні кафедри терапевтичної стоматології Вищого державного навчального закладу України "Буковинський державний медичний університет", протокол № 15 від 25.02.2020 р.
8. **Зауваження, пропозиції:** не має.

«26» 02 2020 р.

Завідувач кафедри
терапевтичної стоматології,
доцент В.М. Батіг

Додаток Г 3

Затверджую
Проректор з науково-педагогічної роботи
Вищого державного навчального
закладу України «Буковинський
державний медичний університет»
доцент І.В. Геруш
«28» 02 2020 р.

АКТ ВПРОВАДЖЕННЯ

1. **Найменування пропозиції для впровадження:** Спосіб лікування одонтогенних запальних процесів у дітей.
2. **Установа, розробник, автор:** Вищий державний навчальний заклад України "Буковинський державний медичний університет", кафедра стоматології дитячого віку, аспірант – Вітковський О.О. (зав. кафедрою – професор Годованець О.І., 58000, м. Чернівці, Театральна площа, 2).
3. **Джерело інформації:** Вітковський О.О., Кузняк Л.В., Муринюк Т.І., Павлов Ю.О. Спосіб лікування одонтогенних запальних процесів у дітей. Патент України на корисну модель. Патент України на корисну модель № 14017/ЗУ/19 України u 2019 01959 БДМУ; заявл. 26.02.2019; опубл. 12.08.2019, Бюл. № 15. 3 с.
4. **Установа, що проводить впровадження:** кафедра стоматології дитячого віку Вищого державного навчального закладу України "Буковинський державний медичний університет".
5. **Ефективність впровадження:** матеріали, подані аспірантом Вітковським О.О., мають теоретичне та практичне значення для проведення епідеміологічних, клініко-параклінічних досліджень, дозволять встановити поширеність та розповсюдженість одонтогенних запальних процесів щелепно-лицевої ділянки у дітей, виявити клінічні особливості їх перебігу, обґрунтувати та удосконалити існуючі методи лікування.
6. **Термін впровадження:** протягом 2019-2020 років.
7. **Обговорено і затверджено:** на засіданні кафедри стоматології дитячого віку Вищого державного навчального закладу України "Буковинський державний медичний університет", протокол № 54 від 24.02.20 р.
8. **Зауваження, пропозиції:** не має.

«28» 02 2020 р.

Завідувач кафедри
стоматології дитячого віку,
професор О.І. Годованець

Додаток Г 4

Затверджую
Проректор з науково-педагогічної роботи
Вищого державного навчального
закладу України «Буковинський
державний медичний університет»
доцент І.В. Геруш
«28» 02 2020 р.

АКТ ВПРОВАДЖЕННЯ

1. **Найменування пропозиції для впровадження:** Спосіб ранньої діагностики одонтогенних запальних процесів у дітей.
2. **Установа, розробник, автор:** Вищий державний навчальний заклад України "Буковинський державний медичний університет", кафедра стоматології дитячого віку, аспірант – Вітковський О.О. (зав. кафедрою – професор Годованець О.І., 58000, м. Чернівці, Театральна площа, 2).
3. **Джерело інформації:** Вітковський О.О., Кузняк Л.В., Муринюк Т.І., Павлов Ю.О. Спосіб ранньої діагностики одонтогенних запальних процесів у дітей. Патент України на корисну модель. Патент України на корисну модель України №12931/ЗУ/19 України u 2019 01961 БДМУ; заявл. 26.02.2019; опубл. 12.08.2019, Бюл. №15. 4 с.
4. **Базова установа, яка проводить впровадження:** кафедра стоматології дитячого віку Вищого державного навчального закладу України "Буковинський державний медичний університет".
5. **Форма впровадження:** у наукову роботу, у навчальний процес – у матеріали лекцій та практичних занять при вивченні одонтогенних запальних процесів щелепно-лицевої ділянки у дітей.
6. **Термін впровадження:** протягом 2019-2020 років.
7. **Обговорено і затверджено:** на засіданні кафедри стоматології дитячого віку Вищого державного навчального закладу України "Буковинський державний медичний університет", протокол № 54 від 24.02.20 р.
8. **Зауваження, пропозиції:** не має.

«28» 02 2020 р.

Завідувач кафедри
стоматології дитячого віку,
професор О.І. Годованець

Додаток Г 5

«ЗАТВЕРДЖУЮ»
Проректор з наукової роботи
ДВНЗ «Івано-Франківський національний медичний університет»,
д.мед.н., проф. І.П. Вакалюк

«8» 10 2019 р.

АКТ ВПРОВАДЖЕННЯ

1. **Найменування пропозиції для впровадження:** Спосіб лікування одонтогенних запальних процесів у дітей.

2. **Установа-розробник:** Вищий державний навчальний заклад України «Буковинський державний медичний університет», 58002, м. Чернівці, пл. Театральна, 2.

3. **Джерело інформації:** Вітковський О.О., Кузняк Л.В., Муринюк Т.І., Павлов Ю.О. Спосіб лікування одонтогенних запальних процесів у дітей. Патент України на корисну модель. Патент України на корисну модель № 14017/ЗУ/19 України u 2019 01959 БДМУ; заявл. 26.02.2019; опубл. 12.08.2019, Бюл. № 15.

4. **Установа, що проводить впровадження:** ДВНЗ «Івано-Франківський національний медичний університет», кафедра дитячої стоматології.

5. **Термін впровадження:** протягом 2019 року.

6. **Ефективність впровадження:** запропонований спосіб лікування одонтогенних запальних процесів у дітей, дозволяє знизити рівень запальних процесів у дітей, підвищити рівень стоматологічного здоров'я та запобігти розвитку можливих ускладнень з боку зубощелепної системи й організму дитини в цілому.

7. **Зауваження, пропозиції:** не має.

«7» 10 2019 р.

Завідувач кафедри
дитячої стоматології, професор Г.М. Мельничук

Додаток Г 6

«ЗАТВЕРДЖУЮ»
Проректор з наукової роботи
ДВНЗ «Івано-Франківський національний медичний університет»,
д.мед.н., проф. І.П. Вакалюк
_____
«__7__» ____10____ 2019 р.

АКТ ВПРОВАДЖЕННЯ

1. **Найменування пропозиції для впровадження:** Спосіб ранньої діагностики одонтогенних запальних процесів у дітей.

2. **Установа - розробник:** Вищий державний навчальний заклад України «Буковинський державний медичний університет», 58002, м. Чернівці, пл. Театральна, 2.

3. **Джерело інформації:** Вітковський О.О., Кузняк Л.В., Муринюк Т.І., Павлов Ю.О. Спосіб ранньої діагностики одонтогенних запальних процесів у дітей. Патент України на корисну модель. Патент України на корисну модель України №12931/ЗУ/19 України u 2019 01961 БДМУ; заявл. 26.02.2019; опубл. 12.08.2019, бюл. №15.

4. **Установа, що проводить впровадження:** ДВНЗ «Івано-Франківський національний медичний університет», кафедра дитячої стоматології.

5. **Термін впровадження:** протягом 2019 року.

6. **Ефективність впровадження:** спосіб діагностики одонтогенних запальних процесів у дітей шляхом визначення в ротовій рідині рівнів глікопротеїнів та гексозамінів дозволяє діагностувати наявність одонтогенних запальних процесів та обгрунтовує подальший вибір способу лікування або профілактики, що значно підвищує їх медичну ефективність.

7. **Зауваження, пропозиції:** не має.

«__7__» ____10____ 2019 р.

Завідувач кафедри
дитячої стоматології, професор Г.М. Мельничук

Додаток Г 7

«ЗАТВЕРДЖУЮ»
Проректор з науково-педагогічної
роботи Тернопільського національного
медичного університету
імені І.Я. Горбачевського,
професор А.Г. Шульгай
«23» 12 2020р.

АКТ ВПРОВАДЖЕННЯ

1. **Найменування пропозиції для впровадження:** Спосіб лікування одонтогенних запальних процесів у дітей.

2. **Установа-розробник:** Вищий державний навчальний заклад України «Буковинський державний медичний університет», 58002, м. Чернівці, пл. Театральна, 2.

3. **Джерело інформації:** Вітковський О.О., Кузняк Л.В., Муринюк Т.І., Павлов Ю.О. Спосіб лікування одонтогенних запальних процесів у дітей. Патент України на корисну модель. Патент України на корисну модель № 14017/ЗУ/19 України u 2019 01959 БДМУ; заявл. 26.02.2019; опубл. 12.08.2019, Бюл. № 15. 3 с.

4. **Установа, що проводить впровадження:** Тернопільський національний медичний університет імені І.Я. Горбачевського, кафедра дитячої стоматології.

5. **Термін впровадження:** протягом 2020 року.

6. **Ефективність впровадження:** запропонований спосіб лікування одонтогенних запальних процесів у дітей, дозволяє знизити рівень запальних процесів у дітей, підвищити рівень стоматологічного здоров'я та запобігти розвитку можливих ускладнень з боку зубощелепної системи й організму дитини в цілому.

7. **Зауваження, пропозиції:** не має.

«23» грудня 2020 р.

Завідувач кафедри
дитячої стоматології,
д.мед. наук, професор О.В. Авдєєв

Додаток Г 8

«ЗАТВЕРДЖУЮ»
Проректор з науково-педагогічної
роботи Тернопільського
національного медичного
університету ім. І.Я. Горбачевського
МОЗ України
проф. А.Г. Шульгай
_____2020 р.

АКТ ВПРОВАДЖЕННЯ

1. Найменування пропозиції для впровадження: «Спосіб лікування одонтогенних запальних процесів у дітей».
2. Установа, розробник, автор: Вищий державний навчальний заклад України «Буковинський державний медичний університет», автори: Вітковський О.О., Кузняк Л.В., Муринюк Т.І., Павлов Ю.О.
3. Джерело інформації: Вітковський О.О., Кузняк Л.В., Муринюк Т.І., Павлов Ю.О. Спосіб лікування одонтогенних запальних процесів у дітей. Патент України на корисну модель № 136240 України u201901959 БДМУ; заявл. 26.02.2019; опубл. 12.08.2019, Бюл. № 15. 4 с.
4. Впроваджено: в навчальний процес на кафедрі дитячої стоматології Тернопільського національного медичного університету ім. І.Я. Горбачевського МОЗ України.
5. Включено: в матеріали лекцій та практичних занять з дитячої хірургічної стоматології.
6. Результати впровадження: запропонований спосіб лікування одонтогенних запальних процесів у дітей, дозволяє знизити рівень запальних процесів у дітей, підвищити рівень стоматологічного здоров'я та запобігти розвитку можливих ускладнень з боку зубощелепної системи й організму дитини в цілому.
7. Термін впровадження: протягом 2019-2020 років.
8. Зауваження і пропозиції: Не вносилися.

Відповідальний за впровадження:
завідувач кафедри дитячої
стоматології Тернопільського
національного медичного університету
імені І.Я.Горбачевського МОЗ України,
д-р мед. наук, професор О.В. Авдєєв

Додаток Г 9

«ЗАТВЕРДЖУЮ»
Проректор
з науково-педагогічної роботи
Дніпровського державного
медичного університету
доц. _____ Захаров С.В.
«__» _____ 2021 р.

АКТ ВПРОВАДЖЕННЯ

1. **Найменування пропозиції для впровадження:** Спосіб лікування одонтогенних запальних процесів у дітей.

2. **Установа-розробник:** Вищий державний навчальний заклад України «Буковинський державний медичний університет», 58002, м. Чернівці, пл. Театральна, 2.

3. **Джерело інформації:** Вітковський О.О., Кузняк Л.В., Муринюк Т.І., Павлов Ю.О. Спосіб лікування одонтогенних запальних процесів у дітей. Патент України на корисну модель. Патент України на корисну модель № 14017/ЗУ/19 України u 2019 01959 БДМУ; заявл. 26.02.2019; опубл. 12.08.2019, Бюл. № 15. 3 с.

4. **Установа, що проводить впровадження:** кафедра хірургічної стоматології, імплантології та пародонтології Дніпровського державного медичного університету

5. **Термін впровадження:** протягом 2020 року.

6. **Ефективність впровадження:** запропонований спосіб лікування одонтогенних запальних процесів у дітей, дозволяє знизити рівень запальних процесів у дітей, підвищити рівень стоматологічного здоров'я та запобігти розвитку можливих ускладнень з боку зубощелепної системи й організму дитини в цілому.

7. **Зауваження, пропозиції:** не має.

«29» 12 2020 р.

Завідувач кафедри
хірургічної стоматології, імплантології
та пародонтології
Дніпровського державного
медичного університету
доктор медичних наук, професор Наталя ІДАШКІНА

Додаток Г 10

«ЗАТВЕРДЖУЮ»
Проректор
з науково-педагогічної роботи
Дніпровського державного
медичного університету
доц. _____ Захаров С.В.
"___" _____ 2021 р.

АКТ ВПРОВАДЖЕННЯ

1. **Найменування пропозиції для впровадження:** Спосіб діагностики одонтогенних запальних процесів у дітей.

2. **Установа - розробник:** Вищий державний навчальний заклад України «Буковинський державний медичний університет», 58002, м. Чернівці, пл. Театральна, 2.

3. **Джерело інформації:** Вітковський О.О., Кузняк Л.В., Муринюк Т.І., Павлов Ю.О. Спосіб ранньої діагностики одонтогенних запальних процесів у дітей. Патент України на корисну модель. Патент України на корисну модель України №12931/ЗУ/19 України u 2019 01961 БДМУ; заявл. 26.02.2019; опубл. 12.08.2019, Бюл. №15. 4 с.

4. **Установа, що проводить впровадження:** кафедра хірургічної стоматології, імплантології та пародонтології Дніпровського державного медичного університету

5. **Термін впровадження:** протягом 2020 року.

6. **Ефективність впровадження:** спосіб діагностики одонтогенних запальних процесів у дітей шляхом визначення в ротовій рідині рівнів глікопротеїнів та гексозамінів дозволяє діагностувати наявність одонтогенних запальних процесів та обґрунтовує подальший вибір способу лікування або профілактики, що значно підвищує їх медичну ефективність.

7. **Зауваження, пропозиції:** не має.

«29» 12 2020 р.

Завідувач кафедри
хірургічної стоматології, імплантології
та пародонтології
Дніпровського державного
медичного університету
доктор медичних наук, професор Наталя ІДАШКІНА

Додаток Г 11

«ЗАТВЕРДЖУЮ»
Проректор
з науково-педагогічної роботи
Вінницького національного
медичного університету
ім. М.І. Пирогова
проф. _____ Гумінський Ю.Й.
«__01__» _____ 2021 р.

АКТ ВПРОВАДЖЕННЯ

1. **Найменування пропозиції для впровадження:** Спосіб лікування одонтогенних запальних процесів у дітей.

2. **Установа-розробник:** Вищий державний навчальний заклад України «Буковинський державний медичний університет», 58002, м. Чернівці, пл. Театральна, 2.

3. **Джерело інформації:** Вітковський О.О., Кузняк Л.В., Муринюк Т.І., Павлов Ю.О. Спосіб лікування одонтогенних запальних процесів у дітей. Патент України на корисну модель. Патент України на корисну модель № 14017/ЗУ/19 України u 2019 01959 БДМУ; заявл. 26.02.2019; опубл. 12.08.2019, Бюл. № 15. 3 с.

4. **Установа, що проводить впровадження:** кафедра хірургічної стоматології та щелепно-лицевої хірургії Вінницького національного медичного університету ім. М.І. Пирогова

5. **Термін впровадження:** протягом 2020 року.

6. **Ефективність впровадження:** запропонований спосіб лікування одонтогенних запальних процесів у дітей, дозволяє знизити рівень запальних процесів у дітей, підвищити рівень стоматологічного здоров'я та запобігти розвитку можливих ускладнень з боку зубощелепної системи й організму дитини в цілому.

7. **Зауваження, пропозиції:** не має.

«__30__» _____12_____ 2020 р.

Завідувач кафедри
хірургічної стоматології
та щелепно-лицевої хірургії
Вінницького національного
медичного університету
ім. М.І. Пирогова
доктор медичних наук, професор _____ С.М. Шувалов

Додаток Г 12

«ЗАТВЕРДЖУЮ»
Проректор
з науково-педагогічної роботи
Вінницького національного
медичного університету
ім. М.І. Пирогова
проф. _____ Гумінський Ю.Й.

«04» 01 2021 р.

АКТ ВПРОВАДЖЕННЯ

1. **Найменування пропозиції для впровадження:** Спосіб діагностики одонтогенних запальних процесів у дітей.

2. **Установа - розробник:** Вищий державний навчальний заклад України «Буковинський державний медичний університет», 58002, м. Чернівці, пл. Театральна, 2.

3. **Джерело інформації:** Вітковський О.О., Кузняк Л.В., Муринюк Т.І., Павлов Ю.О. Спосіб ранньої діагностики одонтогенних запальних процесів у дітей. Патент України на корисну модель. Патент України на корисну модель України №12931/ЗУ/19 України u 2019 01961 БДМУ; заявл. 26.02.2019; опубл. 12.08.2019, Бюл. №15. 4 с.

4. **Установа, що проводить впровадження:** кафедра хірургічної стоматології та щелепно-лицевої хірургії Вінницького національного медичного університету ім. М.І. Пирогова.

5. **Термін впровадження:** протягом 2020 року.

6. **Ефективність впровадження:** спосіб діагностики одонтогенних запальних процесів у дітей шляхом визначення в ротовій рідині рівнів глікопротеїнів та гексозамінів дозволяє діагностувати наявність одонтогенних запальних процесів та обгрунтовує подальший вибір способу лікування або профілактики, що значно підвищує їх медичну ефективність.

7. **Зауваження, пропозиції:** не має.

«30» 12 2020 р.

Завідувач кафедри
хірургічної стоматології
та щелепно-лицевої хірургії
Вінницького національного
медичного університету
ім. М.І. Пирогова
доктор медичних наук, професор С.М. Шувалов

Додаток Г 13

«ЗАТВЕРДЖУЮ»
Перший проректор
з науково-педагогічної роботи
Полтавського державного
медичного університету
проф. _____ Дворник В.М.
"19" 11 2021 р.

АКТ ВПРОВАДЖЕННЯ

1. **Найменування пропозиції для впровадження:** Спосіб лікування одонтогенних запальних процесів у дітей.

2. **Установа-розробник:** Вищий державний навчальний заклад України «Буковинський державний медичний університет», 58002, м. Чернівці, пл. Театральна, 2.

3. **Джерело інформації:** Вітковський О.О., Кузняк Л.В., Муринюк Т.І., Павлов Ю.О. Спосіб лікування одонтогенних запальних процесів у дітей. Патент України на корисну модель. Патент України на корисну модель № 14017/ЗУ/19 України u 2019 01959 БДМУ; заявл. 26.02.2019; опубл. 12.08.2019, Бюл. № 15. 3 с.

4. **Установа, що проводить впровадження:** кафедра хірургічної стоматології та щелепно-лицевої хірургії з пластичною та реконструктивною хірургією голови та шиї Полтавського державного медичного університету

5. **Термін впровадження:** протягом 2020 року.

6. **Ефективність впровадження:** запропонований спосіб лікування одонтогенних запальних процесів у дітей, дозволяє знизити рівень запальних процесів у дітей, підвищити рівень стоматологічного здоров'я та запобігти розвитку можливих ускладнень з боку зубощелепної системи й організму дитини в цілому.
7. **Зауваження, пропозиції:** не має.

Обговорено на засіданні кафедри хірургічної стоматології та щелепно-лицевої хірургії з пластичною і реконструктивною хірургією голови та шиї Полтавського державного медичного університет (протокол №7 від18.11.2021 р.)
«19» 11 2021 р.

Завідувач кафедри
хірургічної стоматології
та щелепно-лицевої хірургії
з пластичною та реконструктивною
хірургією голови та шиї
Полтавського державного
медичного університету
кандидат медичних наук, доцент К.П. Локес

Додаток Г 14

«ЗАТВЕРДЖУЮ»
Перший проректор
з науково-педагогічної роботи
Полтавського державного
медичного університету
проф. _____ Дворник В.М.
_____ 2021 р.

АКТ ВПРОВАДЖЕННЯ

1. **Найменування пропозиції для впровадження:** Спосіб діагностики одонтогенних запальних процесів у дітей.

2. **Установа - розробник:** Вищий державний навчальний заклад України «Буковинський державний медичний університет», 58002, м. Чернівці, пл. Театральна, 2.

3. **Джерело інформації:** Вітковський О.О., Кузняк Л.В., Муринюк Т.І., Павлов Ю.О. Спосіб ранньої діагностики одонтогенних запальних процесів у дітей. Патент України на корисну модель. Патент України на корисну модель України №12931/ЗУ/19 України u 2019 01961 БДМУ; заявл. 26.02.2019; опубл. 12.08.2019, Бюл. №15. 4 с.
4. **Установа, що проводить впровадження:** кафедра хірургічної стоматології та щелепно-лицевої хірургії з пластичною та реконструктивною хірургією голови та шиї Полтавського державного медичного університету

5. **Термін впровадження:** протягом 2020 року.

6. **Ефективність впровадження:** спосіб діагностики одонтогенних запальних процесів у дітей шляхом визначення в ротовій рідині рівнів глікопротеїнів та гексозамінів дозволяє діагностувати наявність одонтогенних запальних процесів та обґрунтовує подальший вибір способу лікування або профілактики, що значно підвищує їх медичну ефективність.
7. **Зауваження, пропозиції:** не має.

Обговорено на засіданні кафедри хірургічної стоматології та щелепно-лицевої хірургії з пластичною і реконструктивною хірургією голови та шиї Полтавського державного медичного університет (протокол №7 від18.11.2021 р.)
«15» 11 2021 р.

Завідувач кафедри
хірургічної стоматології
та щелепно-лицевої хірургії
з пластичною та реконструктивною
хірургією голови та шиї
Полтавського державного
медичного університету
кандидат медичних наук, доцент К.П. Локес