

ВГО “УКРАЇНЬКА АСОЦІАЦІЯ ОРТОПЕДІВ-ТРАВМАТОЛОГІВ”  
ВГО “УКРАЇНЬКА АСОЦІАЦІЯ СПОРТИВНОЇ ТРАВМАТОЛОГІЇ, ХІРУРГІЇ КОЛІННОГО СУТЛОБА ТА АРТРОСКОПІЇ”  
ДУ “ІНСТИТУТ ТРАВМАТОЛОГІЇ ТА ОРТОПЕДІЇ НАМН УКРАЇНИ”

---

# ВІСНИК

## ОРТОПЕДІЇ, ТРАВМАТОЛОГІЇ ТА ПРОТЕЗУВАННЯ

УКРАЇНСЬКИЙ НАУКОВО-ПРАКТИЧНИЙ ЖУРНАЛ  
3 (78) – 2013

### РЕДАКЦІЙНА КОЛЕГІЯ

Головний редактор  
Г. В. Гайко

Відповідальний секретар  
О. О. Коструб

Науковий редактор  
А. П. Лябах

|                              |                                  |
|------------------------------|----------------------------------|
| А. Т. Бруско (Київ)          | А. П. Крись-Пугач (Київ)         |
| О. А. Бур'янов (Київ)        | В. М. Левенець (Київ)            |
| С. І. Герасименко (Київ)     | О. Є. Лоскутов (Дніпропетровськ) |
| Г. І. Герцен (Київ)          | В. А. Попов (Київ)               |
| М. П. Грицай (Київ)          | В. О. Радченко (Харків)          |
| В. К. Івченко (Луганськ)     | Є. Т. Скляренко (Київ)           |
| В. Г. Климовицький (Донецьк) | А. Т. Сташкевич (Київ)           |
| М. О. Корж (Харків)          | С. С. Страфун (Київ)             |
| М. І. Хвисюк (Харків)        |                                  |

### РЕДАКЦІЙНА РАДА

|                                    |                                     |
|------------------------------------|-------------------------------------|
| Л. М. Анкін (Київ)                 | В. Й. Марчинський (Варшава, Польща) |
| А. В. Белецький (Мінськ, Беларусь) | О. Е. Міхневич (Київ)               |
| Т. Газдзік (Сосновець, Польща)     | В. В. Поворознюк (Київ)             |
| В. В. Григоровський (Київ)         | М. В. Полулях (Київ)                |
| Ю. М. Гук (Київ)                   | І. В. Рой (Київ)                    |
| С. А. Калашніков (Київ)            | С. В. Сергеев (Москва, Росія)       |
| А. П. Лябах (Київ)                 | В. С. Сулима (Івано-Франківськ)     |
| А. Ф. Левицький (Київ)             | Ю. В. Сухін (Одеса)                 |
| С. Магомедов (Київ)                | В. Я. Філіпенко (Харків)            |

Журнал сертифіковано ВАК України (Постанова Президії ВАК України № 1-05/3 від 14.04.2010 р.)  
Свідоцтво про державну реєстрацію друкованого засобу масової інформації серія КВ № 17468-6218 ПР від 01.02.2011 р. ISSN 0132-2486  
Рекомендовано до друку вченою радою ДУ “Інститут травматології та ортопедії НАМН України” (протокол № 9 від 17.09.2013 р.)

Редакція залишає за собою право редагувати подані матеріали. Відповідальність за зміст реклами несе рекламодавець.  
За зміст публікацій, достовірність фактів, цитат, власних назв та інших відомостей відповідають автори.  
Усі права захищені. Будь-яке відтворення матеріалів або фрагментів із них можливе лише за письмовою згодою авторів і редакції, посилання на видання обов'язкове.

## УДОСКОНАЛЕНА ТЕХНОЛОГІЯ ДВОЕТАПНОГО РЕВІЗІЙНОГО ЕНДОПРОТЕЗУВАННЯ КУЛЬШОВОГО ТА КОЛІННОГО СУГЛОБІВ ІЗ ЗАСТОСУВАННЯМ ЦЕМЕНТНО-АНТИБІОТИКОВИХ СПЕЙСЕРІВ

С. В. Васюк, Я. М. Васильчишин, В. Л. Васюк  
Буковинський державний медичний університет, м. Чернівці, Україна

### **IMPROVED TECHNOLOGY OF TWO STAGE HIP OR KNEE REVISION WITH ANTIBIOTIC IMPREGNATED CEMENT SPACERS**

S. V. Vasyuk, Ya. M. Vasylychshyn, V. L. Vasyuk

*The aim of the study was to improve treatment results of periprosthetic joint infection of the hip and knee joints by means of two stage revision arthroplasty (TSRA) with use of antibiotic impregnated spacers of a new design. A new technique developed by us for intraoperatively molded hip spacer using die in TSRA of the hip joint allows quickly make a spacer of the needed size that imitates the shape of an unipolar prosthesis. It is simple enough to be done by surgical nurse, saving the surgeon's time. The spacer's head has perfectly spherical smooth surface. Mechanical strength provided by reinforce wires allows postoperative movements and ambulation. High doses of antibiotics according to infectious agent susceptibility of the particular patient can be added to the cement. The new technique of two stage revision was used in 69 patients, including 49 infected total hip replacements, and 20 infected total knee replacements. Follow-up results were studied in 38 patients after two stage hip revision. Infection eradication and good functional outcome was achieved in 89.5%. Their mean Harris Hip Score was  $87.18 \pm 6.44$ . 19 patients after two stage revision of infected TKR were followed up, showing infection eradication and good functional outcome in 84.2%. Their mean KOOS score was  $67.9 \pm 6.2$ , mean KSS score was  $72.8 \pm 2.7$ .*

*Key words: total hip replacement, total knee replacement, periprosthetic infection, infected THR, infected TKR, PPI, spacer, two stage revision.*

### **УСОВЕРШЕНСТВОВАНАЯ ТЕХНОЛОГИЯ ДВУХЭТАПНОГО РЕВИЗИОННОГО ЭНДОПРОТЕЗИРОВАНИЯ ТАЗОБЕДРЕННОГО И КОЛЕННОГО СУСТАВОВ С ПРИМЕНЕНИЕМ ЦЕМЕНТНО-АНТИБИОТИКОВЫХ СПЕЙСЕРОВ**

С. В. Васюк, Я. Н. Васильчишин, В. Л. Васюк

*Целью исследования было улучшение результатов лечения перипротезной инфекции тазобедренного и коленного суставов путем двухэтапного ревизионного эндопротезирования (ДРЭ) с использованием разработанных нами цементно-антибиотиковых спейсеров. Применение разработанной нами технологии интраоперационного изготовления спейсера с применением пресс-форм при ДРЭ тазобедренного сустава позволяет быстро изготовить во время операции спейсер нужного размера, по форме точно имитирующий однополюсный эндопротез. Изготовление спейсера с использованием пресс-формы выполняет операционная медсестра, что экономит операционное время хирурга. Головка спейсера имеет идеально сферическую форму и гладкую поверхность. Благодаря армирующим спицам спейсер приобретает достаточную механическую прочность, что позволяет пациенту соблюдать активный двигательный режим. В цемент добавляют высокие дозы антибиотиков с учетом данных антибиотикограммы конкретного пациента. Усовершенствованная нами технология ДРЭ тазобедренного и коленного суставов использована при хирургическом лечении перипротезной инфекции у 69 пациентов (тазобедренного (49) и коленного (20) суставов). Проведенный анализ отдаленных результатов ДРЭ тазобедренного сустава у 38 пациентов показал, что эрадикация инфекции и хорошие функциональные результаты достигнуты в 89,5% случаев. Средняя оценка у них составила  $87,18 \pm 6,44$  баллов по шкале Harris Hip Score. Проведенный анализ отдаленных результатов ДРЭ коленного сустава у 19 пациентов показал, что эрадикация инфекции и хорошие функциональные результаты лечения получены в 84,2% случаев. Средняя оценка у них составила  $67,9 \pm 6,2$  баллов по шкале Knee Injury and Osteoarthritis Outcome Score и  $72,8 \pm 2,7$  баллов по шкале Knee Society Score.*

*Ключевые слова: эндопротезирование, коленный сустав, тазобедренный сустав, инфекционные осложнения, перипротезная инфекция, спейсер.*

## Вступ

Стрімке зростання кількості операцій первинного *ендопротезування кульшового та колінного суглобів* у світі та в Україні неминуче призводить до збільшення абсолютної кількості ускладнень, зокрема, *перипротезної інфекції* (ППІ) [1, 4, 10]. За даними сучасної літератури, їх частота становить від 0,5 до 3,0% [1, 6, 8, 9]. В абсолютних цифрах це — сотні і тисячі хворих. Пацієнти з інфекційними ускладненнями в ділянці хірургічного втручання на 60% частіше лікуються в палатах та відділеннях інтенсивної терапії, у 5 разів частіше повторно лікуються в стаціонарі, мають удвічі вищий ризик летального кінця, ніж пацієнти, що не мають інфекційних ускладнень [5, 6]. ППІ не просто зводить нанівець результат операції, але нерідко ставить під загрозу збереження кінцівки або взагалі життя хворого.

*Лікування ППІ* складне, дороге, вимагає більше часу в операційній та в стаціонарі, ніж ревізійне ендопротезування за відсутності інфекції, і має більший ризик невдачі. *Задача лікування* полягає в ерадикації інфекції та отриманні незначного функціонально придатного суглоба [10, 11].

*Найуспішнішою тактикою* лікування ППІ кульшового та колінного суглобів лишається **двоетапне ревізійне ендопротезування** (ДРЕ), вперше описане Insall у 1983 р., з частотою успішної ерадикації інфекції до 91% [8]. *На першому етапі* видаляють усі компоненти ендопротеза і цемент, проводять ретельну вторинну хірургічну обробку з розкриттям та промиванням усіх порожнин і ходів і встановлюють тимчасовий цементний спейсер з антибіотиком або антибіотиками. Спейсер слугує депо, яке постійно виділяє антибіотики з усіх поверхонь, створюючи їх локальні високі концентрації протягом тривалого часу, що сприяє подоланню інфекції [7, 12]. Окрім того, проводять системну антибіотикотерапію впродовж 6–8 тижнів після першого етапу хірургічного лікування. У випадку відсутності клінічних ознак інфекції та зниження ШОЕ і рівня С-реактивного білка до нормальних значень, приймають рішення про *другий етап* ДРЕ — видалення спейсера та установку ендопротеза.

Розроблені до цього часу методики лікування глибоких нагноень ендопротезів кульшового та колінного суглобів (без використання цементних спейсерів) не завжди давали успішний результат, приносили багато незручностей для пацієнта [2]. У першу чергу — це виключення опорної функції кінцівки, що призводило до значної м'язової атрофії та інколи приковувало до інвалідного візка. У другу чергу — це значна ретракція м'язів і вкорочення кінцівки для кульшового суглоба [11, 12] та артрофіброз і контрактура, характерні для колінного суглоба, що в подальшому ускладнювало проведення остаточного реендопротезування [10].

**Мета** роботи — покращити результати лікування ППІ кульшового та колінного суглобів шляхом двоетапного ревізійного ендопротезування з використанням розроблених нами цементно-антибіотикових спейсерів.

## Матеріали і методи

В аналізі брали участь 69 хворих, оперованих у Центрі травматології та ортопедії м. Чернівці в період з 2009

по 2013 роки, яким було виконано ДРЕ з приводу ППІ кульшового (49) та колінного (20) суглобів. Середній вік хворих становив  $61,3 \pm 12,9$  роки (від 22 до 81 року). Чоловіків було 28, жінок — 41.

Ми користувалися класифікацією Fitzgerald-Tsukayama у викладенні Cui [8]. Відповідно до часу виникнення ППІ, Cui та співавт. ділять їх на **чотири типи**:

- I тип — гострі післяопераційні ( $\leq 4$  тижнів після первинної операції);
- II тип — пізні хронічні (інфекції з кволим перебігом  $\geq 4$  тижні після операції);
- III тип — гострі гематогенні (гострий початок ППІ у штучному суглобі, що добре функціонував);
- IV тип — позитивні інтраопераційні посіви (відсутність клінічних проявів інфекції при наявності двох або більше позитивних результатів інтраопераційних посівів).

За цією класифікацією обстежені нами пацієнти розподілялися таким чином: I тип — 1, II — 62, III — 6 пацієнтів. Пацієнти з ППІ IV типу не увійшли до нашого дослідження.

### *Пристрій для тимчасового реендопротезування проксимальної частини стегнової кістки*

Для проведення ревізійного ендопротезування кульшового суглоба **нами було розроблено** “Пристрій для тимчасового реендопротезування проксимальної частини стегнової кістки” [3]. Запропонований монолітний пристрій складається з головки (1), шийки (2) та ніжки (3) (рис. 1).

**Нами розроблено** розбірну прес-форму з нержавіючого сплаву, яка складається з двох симетричних половин (рис. 2).

Під час операції в кожену половину вкладають армуючі шпиги, заливають кістковий цемент з антибіотиком (рис. 3).

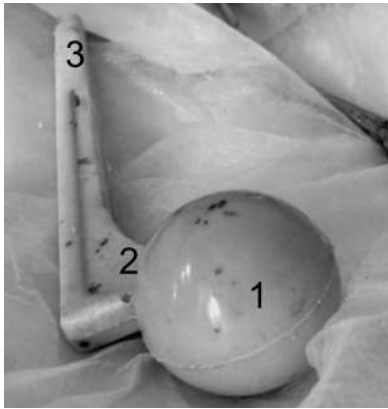
Після полімеризації цементу з прес-форми виймають готовий спейсер (рис. 4, 5).

Прес-форма має сім типорозмірів відповідно до найбільш поширених діаметрів кульшової западини (від 48 до 60 мм з кроком 2 мм) та розмірів медулярного каналу стегнової кістки (рис. 6).

### **Хірургічне лікування перипротезної інфекції кульшового суглоба**

Хірургічне лікування ППІ кульшового суглоба за допомогою пристрою здійснювали таким чином: одним із відомих доступів розрізали м'які тканини, видаляли раніше встановлений інфікований ендопротез, здійснювали ретельну ревізію оточуючих тканин, промивання антисептичними розчинами. Виготовлений під час операції за допомогою розробленої нами прес-форми спейсер із вмістом антибіотиків встановлювали у медулярний канал стегнової кістки. Головку спейсера вправляли у кульшову западину. Рану пошарово зашивали і дренивали.

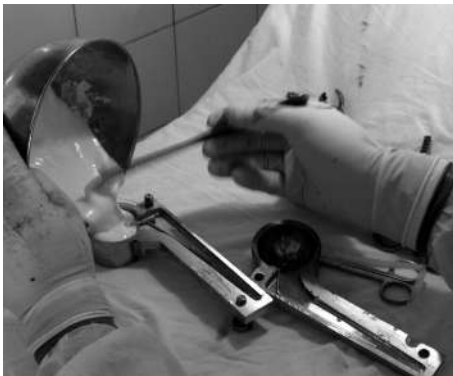Виконання *першого етапу* ДРЕ колінного суглоба здійснювали таким чином: переднім доступом по старому рубцю проводили артротомію, тотальну синовектомію, видалення компонентів інфікованого ендопро-



**Рис. 1.** Пристрій для тимчасового реєндопротезування проксимальної частини стегнової кістки



**Рис. 2.** Прес-форма для інтраопераційного виготовлення спейсера



а

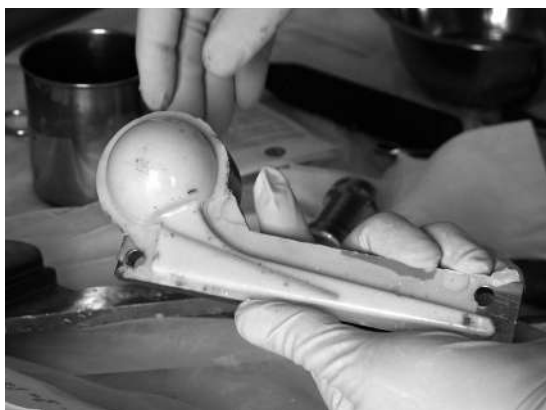

б

**Рис. 3.** Відкрита прес-форма в процесі заповнення напіврідким кістковим цементом



**Рис. 4.** Закрита прес-форма, у якій полімеризується цементний спейсер



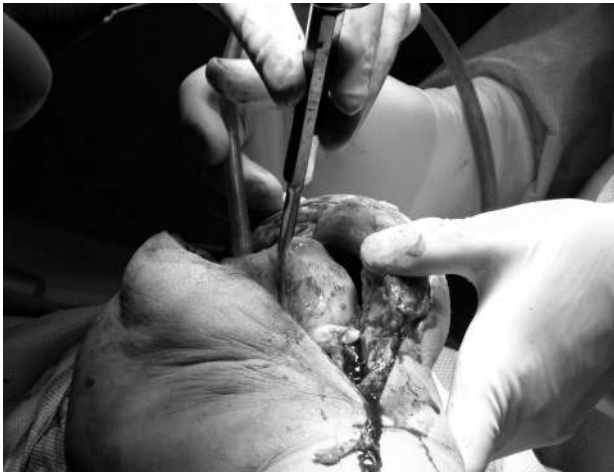**Рис. 5.** Готовий цементно-антибіотиковий спейсер у відкритій прес-формі



**Рис. 6.** Набір прес-форм для інтраопераційного виготовлення спейсерів кульшового суглоба

теза, ретельну ревізію оточуючих тканин та промивання антисептичними розчинами. Залишки цементу, кісти, секвестри видаляли до здорової кістки. Інтраопераційно двокомпонентний артикулюючий цементно-антибіотиковий спейсер виготовляли вручну, заповнюю-

чи дефекти суглобових кінців кісток цементом на стадії тістоподібної консистенції. Суглобові поверхні формували за допомогою шпательів, намагаючись максимально точно відтворити форму компонентів ендопротеза (рис. 7). Рану пошарово зашивали і дренивали.



**Рис. 7.** Двокомпонентний артикулюючий спейсер колінного суглоба під час його видалення

*Другий етап* виконували через 6–8 тижнів після першого за умови клінічного та лабораторного підтвердження відсутності інфекції. Він полягав у видаленні спейсера та встановленні ревізійного ендпротеза.

#### *Післяопераційний період*

Усі пацієнти отримували системну антибіотикотерапію з урахуванням чутливості збудників, прями антикоагулянти та симптоматичну терапію. Руховий режим передбачав ходьбу з милицями без опори на оперовану кінцівку з 2-го дня після операції та лікувальну фізкультуру. У післяопераційному періоді проводилась контрольна рентгенографія оперованого суглоба та контроль лабораторних показників.

#### *Оцінювання результатів*

Віддалені результати ДРЕ *кульшового суглоба* оцінювали за шкалою Harris Hip Score (HNS), запропонованою автором як метод інтегральної оцінки стану хворих на посттравматичний коксартроз. У даний час ця шкала визнана міжнародним стандартом для оцінювання віддалених результатів ендпротезування кульшового суглоба. Шкала HNS побудована за бальним принципом і включає оцінку за 10 параметрами, які можна об'єднати в 4 групи:

- 1) біль — до 44 балів;
- 2) функція кінцівки — до 47 балів;
- 3) деформація кінцівки — до 4 балів;
- 4) обсяг рухів — до 5 балів.

Результат від 80 до 100 балів вважають добрим, 60–79 балів — задовільним, до 60 балів — незадовільним.

Віддалені результати ДРЕ *колінного суглоба* вивчали за допомогою шкал суб'єктивного оцінювання Knee Injury and Osteoarthritis Outcome Score (KOOS), яку заповнювали зі слів пацієнта, та об'єктивного оцінювання Knee Society Score (KSS), яку заповнював лікар під час огляду.

### Результати та їх обговорення

Віддалені результати ДРЕ з використанням запропонованих нами цементно-антибіотикових спейсерів ви-

вчено у 57 (82,6%) хворих, серед яких 38 (66,7%) оперовані на кульшовому та 19 (33,3%) — на колінному суглобі.

#### **Кульшовий суглоб**

Серед 38 хворих, у яких вивчені віддалені результати реімплантації ендпротезів кульшового суглоба, у 34 (89,5%) досягнуто ерадикації інфекції з відновленням функції оперованої кінцівки. Такі результати оцінені нами як добрі. Середній показник за HNS у цієї групи становив  $87,18 \pm 6,44$  бали.

#### **Клінічний приклад**

*Хвора В.*, 1959 р.н., госпіталізована 24.02.2010 р. з діагнозом: асептичний некроз головки правої стегнової кістки, коксартроз зліва II стадії. 25.02.2010 р. виконано тотальне цементне ендпротезування правого кульшового суглоба ендпротезом Zimmer CRT. До цементу було додано 1,5 г цефуроксиму. *Післяопераційний період* — без ускладнень.

Повторно госпіталізована 24.09.2010 р. зі скаргами на повторну появу болю в ділянці оперованого суглоба та підвищення температури тіла до  $38,5^{\circ}\text{C}$  (II тип за Суї). 24.09.2010 р. було виконано перший етап ДРЕ. Після артротомії виділилось близько 700 мл гнійних виділень. Ендпротез видалено, встановлено розроблений нами цементний спейсер з додаванням 2 г цефтазидиму відповідно до антибіотикограми пацієнтки, у рані залишено промивний дренаж (рис. 8а). Проводилась системна антибіотикотерапія протягом 6 тижнів. *У післяопераційному періоді* спостерігався субфебрилітет та поступове поліпшення загального стану. Рана загоїлася вторинним натягом, пацієнтка виписана на амбулаторне лікування.

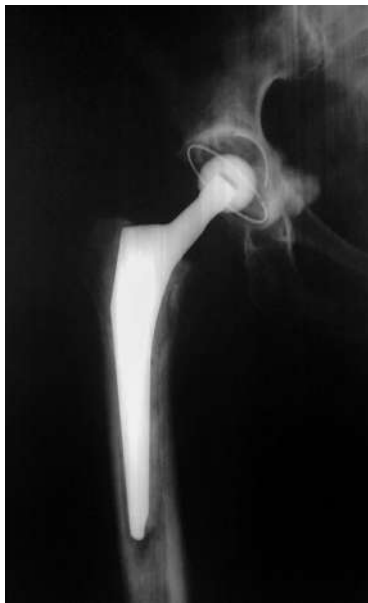10.12.2010 р. після нормалізації загального стану та лабораторних показників виконано другий етап ДРЕ: видалення спейсера та ревізійне цементне ендпротезування кульшового суглоба (рис. 8б). Відповідно до антибіотикограми пацієнтки, до цементу додано 1 г ванкоміцину. Проводилась системна антибіотикотерапія протягом 10 днів. *Післяопераційний період* перебігав без ускладнень, пацієнтка виписана на амбулаторне лікування 22.12.2010 р., на час виписки рана загоїлася первинним натягом.

Середній термін перебування спейсера між першим та другим етапами хірургічного лікування становив 73,9 днів (від 42 до 97 днів). Один пацієнт звернувся для виконання другого етапу через 1,5 року після встановлення спейсера, з яких понад рік ходив із повним навантаженням. При цьому стався злам спейсера (рис. 9).

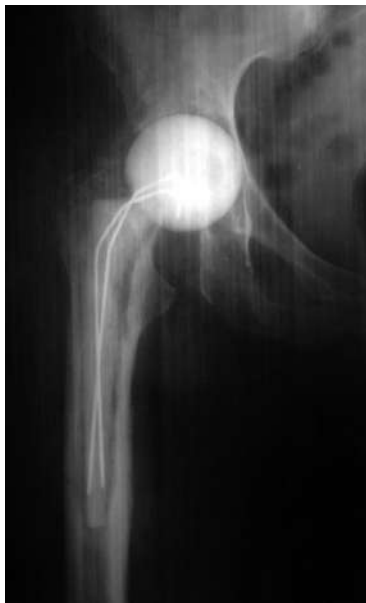У 2 хворих лікування завершилось повним видаленням ендпротезів з ерадикацією інфекції та обмеженням функції кінцівки. Їх результати за HNS становили 62 та 68 балів, що за критеріями шкали відповідає задовільним результатам.

Заміну спейсера на новий було виконано 3 пацієнтам (рис. 10) у зв'язку з тривалістю інфекційного процесу, після чого 2 пацієнтам було встановлено ревізійний ендпротез, а 1 пацієнт на даний час продовжує амбулаторне лікування з другим спейсером у кульшовому суглобі.

В одного пацієнта через 2 роки після другого етапу ДРЕ настав рецидив перипротезної інфекції (III тип

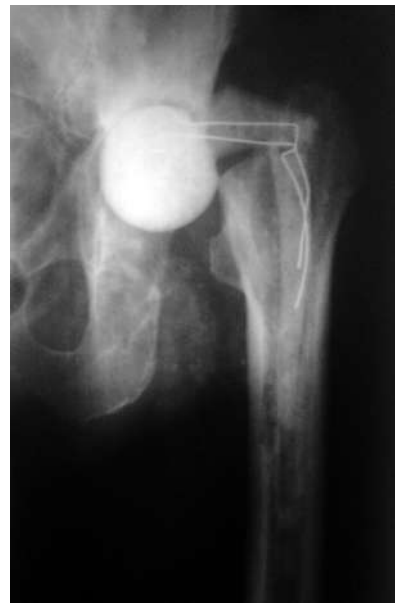

*a*

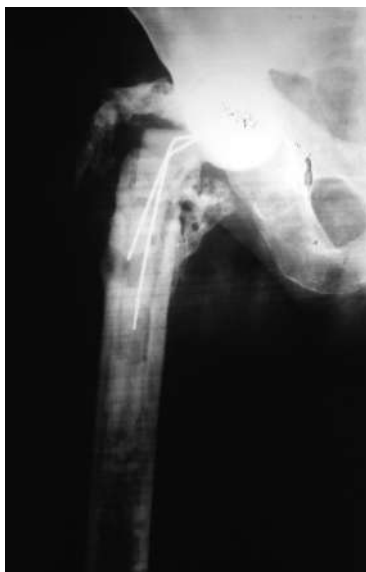

*б*

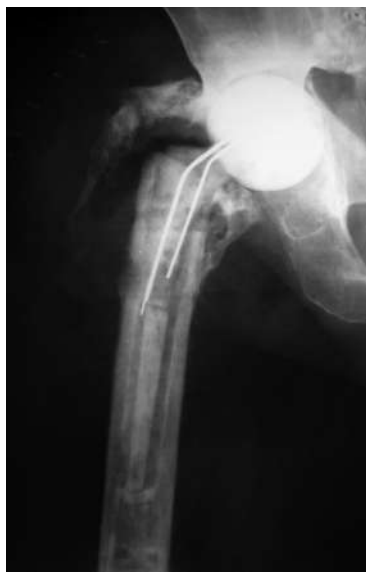**Рис. 8.** Рентгенограми правого кульшового суглоба *хв-ї В.* після встановлення цементного спейсера (*a*) та після ревізійного ендопротезування (*б*)



**Рис. 9.** Рентгенограма лівого кульшового суглоба *хв-го П.* через 1,5 року після встановлення цементного спейсера



*a*



*б*

**Рис. 10.** Рентгенограми правого кульшового суглоба *хв-го Т.* після установки цементного спейсера (*a*) та заміни спейсера на новий (*б*)

за *Сuі*). Проте через наявність тяжкої супутньої патології (рак передміхурової залози IV стадії) подальше хірургічне лікування протипоказане. Пацієнт отримує супресивну антибіотикотерапію.

#### Колінний суглоб

Серед 19 хворих, у яких вивчено віддалені результати ДРЕ колінного суглоба, у 16 (84,2%) досягнуто ерадикації інфекції та встановлено ендопротези колінного суглоба. Оцінка за шкалою KOOS була  $67,9 \pm 6,2$  балів, KSS —  $72,8 \pm 2,7$  балів. Середній Термін перебування спейсера в суглобі становив від 42 до 84 днів, у середньому — 50 днів.

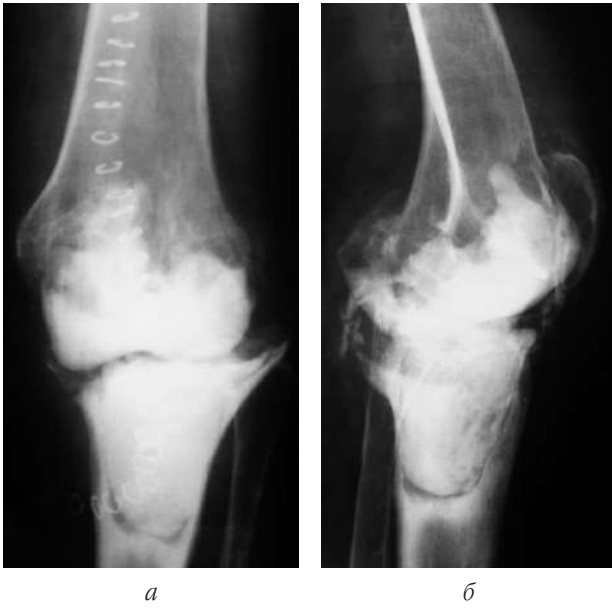#### Клінічний приклад

*Хвора Я.*, 1946 р.н. 3 приводу первинного остеоартрозу III стадії у липні 2009 р. у Львові виконано первинне ендопротезування лівого колінного суглоба. Через 7 міс. після операції повторно з'явилися біль та набряк у ділянці оперованого суглоба, а ще через 1 міс. відкрилася нориця (II тип за *Сuі*). Періодично лікувалася консервативно з тимчасовим частковим ефектом.

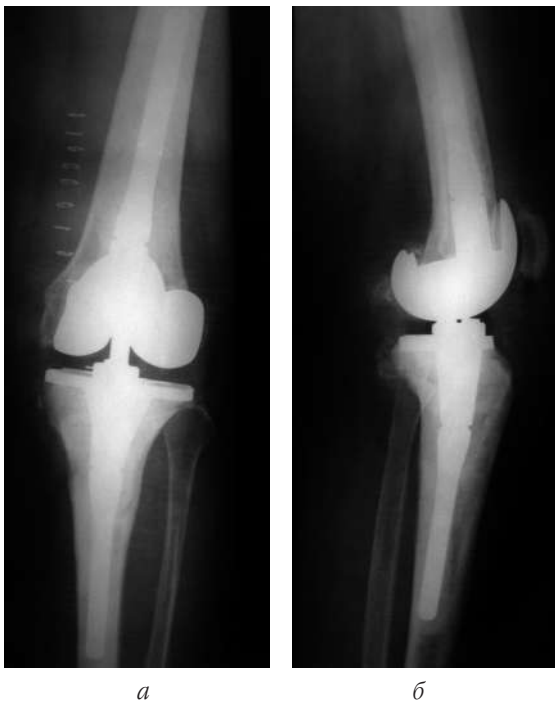Звернулася в ЦТО у серпні 2011 р. Бактеріологічне дослідження виділень з нориці виявило *Staphylococcus epidermidis* у великій кількості. 14.09.2011 р. було виконано перший етап ДРЕ: видалено ендопротез та встановлено артикулюючий цементний спейсер з додаванням 2 г ванкомицину (рис. 11). Проводилася системна антибіотикотерапія з урахуванням чутливості збудників, у рані функціонував промивний дренаж. Рана загоїлась первинним натягом, хвора виписана на амбулаторне лікування на 14-й день після операції.

14.11.2011 р., через 8 тижнів після першого етапу ДРЕ з установкою артикулюючого цементного спейсера, при відсутності клінічних та лабораторних ознак інфекції виконано другий етап ДРЕ: видалення спейсера та ревізійне ендопротезування лівого колінного суглоба з установкою ендопротеза Zimmer Nexgen LCCK з модульними інтрамедулярними стержнями у стегновій та великогомілкової кістках (рис. 12).

Рана загоїлась первинно, хвора виписана на амбулаторне лікування на 12-й день після операції у задовільному стані.



**Рис. 11.** Рентгенограми лівого колінного суглоба *хв-їЯ.* після першого етапу ДРЕ із встановленням артикулюючого цементного спейсера: пряма (*а*) та бокова (*б*) проекція



**Рис. 12.** Рентгенограми лівого колінного суглоба *хв-їЯ.* після другого етапу ДРЕ з установкою Zimmer Nexgen LCCK: пряма (*а*) та бокова (*б*) проекція

Розроблений нами набір прес-форм семи типорозмірів дозволяє швидко виготовити під час операції спейсер проксимального кінця стегнової кістки потрібного розміру, що за формою точно імітує однополюсний ендопротез. Виготовлення спейсера з використанням прес-форми виконує операційна медсестра, що еконо-

мить операційний час хірурга. Головка спейсера має ідеально сферичну форму та гладеньку поверхню. Завдяки армуючим шпичкам спейсер набуває достатньої механічної міцності, що дозволяє пацієнту дотримуватися активного рухового режиму. При цьому до цементу додають у сумі до 8 г антибіотиків на 20 г цементу з урахуванням даних антибіотикограми конкретного пацієнта.

Динамічні, або артикулюючі, спейсери колінного суглоба складаються з двох компонентів, що імітують суглобові поверхні, мають пару тертя “цемент-цемент”, дозволяють більшу функціональну мобільність суглоба між етапами хірургічного лікування і таким чином зменшують втрату кісткової маси порівняно зі статичними аналогами. Водночас, вони виготовляються з матеріалу, що, зазвичай, не використовують для виготовлення навантажуваних суглобових поверхонь. На сьогодні їх безпосередній вплив на мобільність пацієнта та пошкодження внаслідок зношування спейсера за час перебування в суглобі залишаються невивченими і малозрозумілими. Зокрема, відомо, що на час видалення значний відсоток спейсерів має злами, що, однак, не спричиняє істотного погіршення їх функціонування.

При виборі тактики ДРЕ колінного суглоба ми виходили з того, що артикулюючий спейсер дозволяє краще зберегти обсяг рухів та покращити функцію ураженого суглоба між етапами ревізійного ендопротезування. З технічного боку краща функція суглоба та утворення меншої кількості рубців після першого етапу полегшує хірургічний доступ при виконанні реімплантації. Чітку межу між артикулюючим та статичним спейсером провести важко. Проте відомо, що застосування артикулюючих спейсерів, добре підібраних за формою та розмірами, які відновлюють нормальний натяг м'яких тканин, дає кращі віддалені результати ніж застосування статичних спейсерів.

## Висновки

1. Застосування розробленої нами технології інтраопераційного виготовлення спейсера із застосуванням прес-форм при двоетапному ревізійному ендопротезуванні кульшового суглоба має ряд переваг:

- 1) дозволяє швидко виготовити під час операції спейсер потрібного розміру, що за формою точно імітує однополюсний ендопротез;
- 2) виготовлення спейсера з використанням прес-форми виконує операційна медсестра, що економить операційний час хірурга;
- 3) головка спейсера має ідеально сферичну форму та гладеньку поверхню;
- 4) завдяки армуючим шпичкам спейсер набуває достатньої механічної міцності, що дозволяє пацієнту дотримуватися активного рухового режиму;
- 5) до цементу додають високі дози антибіотиків з урахуванням даних антибіотикограми конкретного пацієнта.

2. Удосконалена нами технологія двоетапного ревізійного ендопротезування кульшового та колінного суглобів застосована при хірургічному лікуванні перипротезної інфекції у 69 пацієнтів.

Аналіз віддалених результатів двоетапного ревізійного ендопротезування кульшового суглоба у 38 пацієнтів показав, що застосування розробленої технології інтраопераційного виготовлення цементного спейсера з урахуванням даних антибіотикограми дозволило досягти ерадикації інфекції та отримати добрі функціональні результати лікування ППІ у 89,5% випадків. Середня оцінка у них становила  $87,18 \pm 6,44$  бали за шкалою Harris Hip Score.

Аналіз віддалених результатів двоетапного ревізійного ендопротезування колінного суглоба у 19 пацієнтів показав, що ерадикацію інфекції та добрі функціональні результати лікування отримано у 84,2% випадків. Середня оцінка у них становила  $67,9 \pm 6,2$  бали за шкалою Knee Injury and Osteoarthritis Outcome Score і  $72,8 \pm 2,7$  бали за шкалою Knee Society Score.

## Література

1. Вакуленко А. В. Інфекційні ускладнення тотального ендопротезування кульшового суглоба : прогнозування та профілактика : автореф. дис. на здобуття наук. ступеня канд. мед. наук : спец. 14.01.21 "Травматологія і ортопедія" / А. В. Вакуленко. — Донецьк, 2008. — 19 с.
2. Гаврилов І. І. Тактика медичної допомоги при інфекційних ускладненнях, пов'язаних з ендопротезуванням великих суглобів / Гаврилов І. І., Тесля С. М., Брисюк Г. П. // Галиц. лікар. вісн. — 2009. — Т. 16, № 3. — С. 16–17.
3. Декл. пат. на корисну модель 53286 Україна, МПК А61В 17/56. Пристрій для тимчасового реєндопротезування проксимальної частини стегнової кістки [Текст] / Васильчишин Я. М., Васюк В. Л., Білик С. В. (Україна). — № u201 009 545; заявл. 30.07.10; опубл. 27.09.10, Бюл. № 18. — 4 с. : іл.
4. Колов Г. Б. Діагностика та лікування гнійних ускладнень після ендопротезування кульшового та колінного суглобів : автореф. дис. на здобуття наук. ступеня канд. мед. наук : спец. 14.01.21 "Травматологія і ортопедія" / Г. Б. Колов. — К., 2008. — 19 с.
5. Новітні технології профілактики повітряного забруднення операційної рани / Крістенссон Д., Васюк В. Л., Васильчишин Я. М., Васюк С. В. // 36. наук. пр. співробіт. НМАПО ім. П. Л. Шупика. — Вип. 16. — Кн. 4. — К., 2007. — С. 71–76.
6. Осложнения при эндопротезировании тазобедренного сустава / Филиппенко В. А., Тянькут В. А., Тянькут А. В., Жигун А. И. // Ортопед, травматол. и протезир. — 2010. — № 2. — С. 11–16.
7. Antibiotic-impregnated articulating cement spacer for infected total knee Arthroplasty / Garg P., Ranjan R., Bandyopadhyay U. [et al.] // Ind. J. Orthop. — 2011. — Vol. 45, № 6. — P. 535–540.
8. Antibiotic-Impregnated Cement Spacers for the Treatment of Infection Associated with Total Hip or Knee Arthroplasty / Cui Q., Mibalko W. M., Sbiels J. S. [et al.] // J. Bone J. Surg. — 2007. — No. 89. — P. 871–882.
9. Cordero-Ampuero J. Treatment of Early and Late Infections Following THA / J. Cordero-Ampuero // European Instructional Lectures. — Vol. 13. — Springer, 2013. — P. 217–227.
10. Kalorel N. V. Diagnosis and Management of Infected Total Knee Arthroplasty / Kalorel N. V., Gioel T. J., Singh J. A. // The Open Orthop. J. — 2011. — Vol. 5. — P. 86–91.
11. Preformed antibiotic-loaded cement spacers for two-stage revision of infected total hip arthroplasty. Long-term results / Romano C. L., Romano D., Albisetti A., Meani E. // Hip Int. — 2012. — Vol. 22 (Suppl. 8). — P. 46–53.
12. Two-stage revision of hip prosthesis infection using a hip spacer with stabilising proximal cementation / Gil Gonzalez S., Marques Lopez F., Rigol Ramon P. [et al.] // Hip Int. — 2010. — Vol. 20 (Suppl. 7). — P. 128–134.

УДК 616.728.3-018.38-001:615.844

## ЗАСТОСУВАННЯ МЕТОДУ ЕЛЕКТРОПУНКТУРНОЇ ДІАГНОСТИКИ ЗА Р. ФОЛЛЕМ У ХВОРИХ З УШКОДЖЕННЯМИ МЕНІСКІВ ТА ПЕРЕДНЬОЇ ХРЕСТОПОДІБНОЇ ЗВ'ЯЗКИ КОЛІННОГО СУГЛОБА

І. В. Рой, Л. В. Перфілова

ДУ "Інститут травматології та ортопедії НАМН України", м. Київ

### APPLICATION OF ELECTROPUNCTURE DIAGNOSIS ACCORDING TO R. VOLL IN PATIENTS WITH INJURIES OF THE MENISCUS AND ANTERIOR CRUCIATE LIGAMENTS OF THE KNEE JOINT

I. V. Roy, L. V. Perfilova

Findings of electropuncture diagnosis according to R. Voll applied for the first time for improving of diagnostic efficiency in patients with injuries of meniscus and anterior cruciate ligaments of the knee joint are reported. Functional condition of the knee joint periarticular structures was defined (the stage of inflammatory process by R. Voll).