

Головний редактор проф. А.В. Борисенко Editorial chairman prof. A.V. Borysenko

Редакційна колегія:

проф. Г.Ф. Білолицька (Київ)
 проф. Ю.В. Вовк (Львів)
 проф. І.М. Готь (Львів)
 проф. Т.Д. Заболотний (Львів)
 проф. В.М. Зубачик (Львів)
 проф. К.М. Косенко (Одеса)
 проф. С.Й. Кухта (Львів)
 проф. І.Я. Ломницький (Львів)
 доц. В.В. Лось (Київ)
 проф. О.Д. Луцик (Львів)
 проф. В.Ф. Максєв (науковий редактор, Львів)
 проф. В.П. Неспрядько (Київ)
 проф. О.В. Павленко (Київ)
 проф. Н.І. Смоляр (Львів)
 доц. М.М. Угрин (заст. головного редактора, Львів)
 проф. П.С. Фліс (науковий редактор, Київ)
 проф. Л.В. Харьков (Київ)
 проф. Л.О. Хоменко (Київ)

Associate Editors:

Prof. G.F. Biloklycka, Kyiv, Ukraine
 Prof. Y.V. Vovk, Lviv, Ukraine
 Prof. I.M. Got, Lviv, Ukraine
 Prof. T.D. Zabolotnyi, Lviv, Ukraine
 Prof. V.M. Zubachyk, Lviv, Ukraine
 Prof. K.M. Kosenko, Odesa, Ukraine
 Prof. S.J. Kukhta, Lviv, Ukraine
 Prof. I.Y. Lomnyskyi, Lviv, Ukraine
 Ass. prof. V.V. Los, Kyiv, Ukraine
 Prof. O.D. Lutsyk, Lviv, Ukraine
 Prof. V.F. Makieyev, Lviv, Ukraine
 Prof. V.P. Nespriadko, Kyiv, Ukraine
 Prof. O.V. Pavlenko, Kyiv, Ukraine
 Prof. N.I. Smolar, Lviv, Ukraine
 Dr. M.M. Ugryn, Lviv, Ukraine
 Prof. P.S. Flis, Kyiv, Ukraine
 Prof. L.V. Kharkov, Kyiv, Ukraine
 Prof. L.O. Homenko, Kyiv, Ukraine

Редакційна рада:

проф. М. Борисєвич-Лєвіцка (Познань, Польща)
 проф. Я.В. Заблоцький (Львів)
 проф. М.Д. Король (Полтава)
 проф. В.І. Куцевляк (Харків)
 проф. С. Мавєвскі (Краків, Польща)
 проф. І.П. Мазур (Київ, Україна)
 проф. Г.Т. Мєнабде (Тбілісі, Грузія)
 проф. В.С. Оніщенко (Київ)
 проф. А.М. Політун (Київ)
 проф. Т.-К. Рожило (Люблін, Польща)
 проф. Т.П. Скрипнікова (Полтава)
 проф. О.О. Тимофєєв (Київ)
 прив.-доц., д-р стом., д-р філ. З.М. Хєкмєнн (Ерланген-Нюрнберг, Німєччина)
 к.м.н. Г. Чєлєй (заст. головного редактора, Люблін, Польща)

Prof. M. Borysevich-Levicka, Poznan', Poland
 Prof. Ja.V. Zablotskiy, Lviv, Ukraine
 Prof. M.D. Korol, Poltava, Ukraine
 Prof. V.F. Kutseviak, Kharkiv, Ukraine
 Prof. S. Majeovski, Krakov, Poland
 Prof. I.P. Mazur, Kyiv, Ukraine
 Prof. G.T. Menabde, Tbilisi, Georgia
 Prof. V.S. Onyshchenko, Kyiv, Ukraine
 Prof. A.M. Polytun, Kyiv, Ukraine
 Prof. T.-K. Rozylo, Lublin, Poland
 Prof. T.P. Skrypnikova, Poltava, Ukraine
 Prof. O.O. Tymofieyev, Kyiv, Ukraine
 PD DMD, PhD S.M. Heckmann, Erlangen-Nuremberg, Germany
 Dr. G.Chelej, Lublin, Poland

Засновники:

Львівський національний медичний університет ім. Данила Галицького ТзОВ «ГалДент»

Видавець:

ТзОВ «ГалДент»

Адреса:

вул. Пасічна, 36, м. Львів, 79038, Україна
 Тел./факс: (032) 271-20-22, 271-22-72
 E-mail: info@galdent.com.ua, www.galdent.com.ua

Founders:

Danylo Halyskyi Lviv National Medical University GalDent Co. Ltd.

Publisher:

GalDent Co. Ltd.

Address:

36 Pasichna st., Lviv, 79038, Ukraine
 tel./fax: (032) 271-20-22, 271-22-72
 E-mail: info@galdent.com.ua, www.galdent.com.ua

Журнал «Новини стоматології» є органом Асоціації стоматологів України та Асоціації приватно практикуючих лікарів-стоматологів України

Директор Тарас Кацюба
 Керівник проекту Мар'яна Кашуба
 Завідувач редакції Олександра Яремко
 Старший редактор Оксана Заваринська
 Редактор Тетяна Грицик
 Дизайн та верстка Юлія Пелєничка
 Відділ реклами Ярина Стоколос
 Відділ розповсюдження Ярослав Смейко,
 Роксолана Баган

Journal «Novini Stomatologii» is a printed of Ukrainian Dental Association and Ukrainian Association of Privately Practicing Dentists

Director Taras Katsyuba
 Project director Maryana Kashuba
 Editorial manager Alexandra Yaremko
 Senior editor Oksana Zavarynska
 Editor Tetyana Hrytsyk
 Designer Julia Pelenychka
 Advertising Yaryna Stokolos
 Managers Yaroslav Smeyko,
 Roksolana Bagan

Статті, які публікуються в журналі «НОВИНИ СТОМАТОЛОГІЇ», проходять внутрішнє та зовнішнє рецензування. Відповідальність за достовірність наведених у наукових публікаціях фактів, цитат, статистичних та інших даних несуть автори. Відповідальність за зміст реклами несуть рекламодавці. Редакція залишає за собою право редагувати матеріали.

Передрук, відтворення матеріалів та ілюстрацій із журналу «НОВИНИ СТОМАТОЛОГІЇ» лише за дозволу редакції. Журнал «НОВИНИ СТОМАТОЛОГІЇ» представлений у загальнодержавній реферативній базі даних «Україніка наукова»

ВИМОГИ ДО ОФОРМЛЕННЯ СТАТЕЙ

1. Редакція приймає до друку статті українською та російською мовами, які не друкувалися раніше і не перебувають на розгляді до друку в редакціях інших періодичних фахових видань України, лише за умови їх відповідності вимогам ДСТУ 7152:2010 до структури наукової статті. Обсяг наукової статті – до 15 000 знаків з пробілами.
2. Вимоги до оформлення тексту:
 - статті подаються в електронному та друкованому вигляді у 2-х примірниках (CD, e-mail) у форматі Microsoft Word. Один примірник має бути підписаний усіма авторами та керівником установи / завідувачем кафедри
 - малюнки й таблиці оформляються згідно з ДСТУ ГОСТ 2.105-95
 - ілюстрації подаються окремими файлами у форматах EPS, TIFF, JPG з роздільною здатністю 300 dpi
 - підписи до ілюстрацій подаються окремо в кінці статті.
3. У комплект матеріалів, що подаються на розгляд, входять:
 - УДК.
 - Українською та англійською мовами:
 - назва публікації (без використання абревіатур)
 - прізвище, ім'я, по батькові авторів у називному відмінку, їх посади та наукові звання, місце роботи, адреса, назва установи, з якої надходить стаття (без використання абревіатур)
 - резюме, структуроване відповідно до розділів статті, повинно містити слова «Мета», «Методи», «Результати» дослідження «Висновки» та у стислій формі передавати зміст відповідних розділів тексту. Обсяг резюме – не менше 500 знаків
 - ключові слова – 8-10 слів або словосполучень, що відображають зміст статті.
- Основний текст статті (українською або російською мовами) повинен складатися з розділів: вступ, матеріали та методи дослідження, результати дослідження та їх обговорення, висновки.
- Список використаної літератури, оформлений відповідно до вимог ДСТУ ГОСТ 7.1:2006, повинен складатися з 10 – 20 позицій.
4. Супровідні матеріали:
 - авторська довідка із зазначенням прізвища, ім'я, по батькові, наукового ступеня, звання, посади, місця роботи; поштового індексу, домашньої адреси і телефонів, e-mail
 - заява від авторів у довільній формі про опублікування на ім'я головного редактора / заступника головного редактора

СТАТТІ ПУБЛІКУЮТЬСЯ БЕЗКОШТОВНО

Журнал зареєстрований у Міністерстві юстиції України. Свідоцтво про державну реєстрацію серія KB № 12728-1612 PR від 16.05.2007 року. Свідоцтво про внесення суб'єкта видавничої справи до Державного реєстру видавців, виготівників і розповсюджувачів видавничої продукції серія ДК №1747 від 15.04.2004 р.

Рекомендовано вченою радою Львівського національного медичного університету ім. Данила Галицького. Протокол № 4-ВР від 22.05.2013 р.

ПЕРЕДПЛАТНИЙ ІНДЕКС 74346

Рік заснування: грудень 1994.
 Журнал виходить щоквартально.
 Мова видання: українська.
 Журнал «Новини стоматології» внесено до нового переліку наукових фахових видань України, в яких можуть публікуватись результати дисертаційних робіт на здобуття наукових ступенів доктора і кандидата наук (постанова президії ВАК України від 31.05.2011 р. №1-05/5).
 Підписано до друку 30.05.2013. Формат 60 x 84/8.
 Папір крейдяний офсетний. Друк офсетний. Ум. друк. арк. 13,06
 Наклад: 3000 примірників. Друк ТзОВ «Поліграф-сервіс» (м. Львів)

© «ГалДент», 1994-2013
 ISSN 1992-4496



Концепція перманентної ортопедичної реабілітації онкологічних хворих після резекції верхньої щелепи

The Concept of Permanent Orthopedic Rehabilitation Cancer Patients After Resection Of Upper Jaw

Левандовський Р. А.

к.мед.н., доц. каф. ортопедичної стоматології,

Буковинський державний медичний університет, Чернівці

Приватна стоматологічна клініка д-ра Романа Левандовського, Коломия

Lewandowsky R. A.

DMD, Ass. Prof., Department of Prosthodontics, Bukovinian State Medical University

Private Dental Clinic of Dr. Roman Levandovsky, Kolomyia

Мета: Розробка перманентної концепції допомоги хворим після резекції верхньої щелепи методом послідовного використання спеціальної ортопедичної апаратури на різних етапах лікування. **Методи:** 19 хворих віком 30–67 років (9 чоловіків та 10 жінок). 18 пацієнтам провели резекцію верхньої щелепи через видалення злоякісних пухлин, 1 хворому – через видалення доброякісної пухлини. Спостереження проводили з лютого 2005 до березня 2013 р. Усім пацієнтам на різних етапах лікування виготовили різні за призначенням конструкції протезів. **Результати:** Найефективнішим виявився резекційний протез з піднебінною шарнірною фіксацією, що належить до інтелектуальної ортопедичної апаратури. Єдина його незручність – періодична заміна матриць, що згодом перетворилося у несподівану перевагу: можливість мінімум 2–3 рази на рік оглядати межі резекції, протезне ложе порожнини рота хворого з метою вчасного виявлення рецидиву пухлини. **Висновки:** Розроблена ортопедична апаратура для перманентної реабілітації пацієнтів після резекції верхньої щелепи попереджує втрату природних зубів або імплантатів, виникнення виразок тканин протезного ложа, появу рецидивів ятрогенного походження, поломку і лагодження, дозволяє безпроблемно споживати будь-яку їжу, ліки, відновлює втрачені функції, запобігає прогресуючій асиметрії обличчя.

Ключові слова: інтелектуально активна ортопедична апаратура, безпосереднє протезування, резекційний протез з шарнірною піднебінною фіксацією, резекційний протез з самофіксацією, резекційний протез з піднятим вестибулярним краєм, індивідуальний ключ резекційного протеза.

Purpose: Development of the concept of the permanent care of patients, after the resection of the upper jaw, through the consistent use of special prosthetic devices on various stages of treatment. **Methods:** 18 patients, which were made resection of the upper jaw about the removal of malignant tumors and one of the removals of a benign tumor at the age from 30 to 67 years (nine men and 10 women). Observations carried out during the period from February 2005 to March 2013. These patients at different stages were made of various purposes the design of the prosthesis. **Results:** The most effective is in all respects resection prosthesis with the soft palate tilt-lock, which we attribute to the intellectual orthopedic equipment. The only inconvenience for them was the periodic replacement of matrices, which turned into an unexpected advantage, is the possibility of at least 2–3 times a year to examine the patient, the boundaries of resection, prosthetic bed with a view to early detection of recurrence of the tumor. **Conclusions:** Designed orthopedic equipment for permanent rehabilitation of patients after resection of the upper jaw prevent loss of natural teeth or implants, tissue ulcers prosthetic bed, the appearance of relapses iatrogenic origin, damages and subsequent repair, you have the

freedom to take any food, medicine, restore lost functions, prevents the progressive asymmetry of the person.

Key words: intellectually active orthopedics appliances, resection prosthesis articulated palatal fixation, resection plate denture prosthesis resection with a self fixation, resection prosthesis with a raised vestibular board, individual key resection prosthesis.

Вступ

За даними різних авторів, злоякісні пухлини голови та шиї становлять 6–20% від загальної кількості онкологічних захворювань людини [5, 12]. Відомо, що резекцію верхньої щелепи через видалення ракової пухлини слизової оболонки, особливо з локалізацією у гайморовій пазусі, проводять переважно на третій-четвертій стадії захворювання, вкрай рідко – на другій. Випадків діагностування хвороби на першій стадії у доступній літературі ми не знайшли [3, 9]. Попри пізнє діагностування цього важкого онкологічного захворювання, комплексне лікування з використанням хіміо- та променевої терапії, поєднане з хірургічними методами радикальної оперативної допомоги, у частини пацієнтів має позитивні віддалені результати. Середня тривалість життя цієї категорії хворих коливається від двох до чотирьох років [4, 14]. Переважна більшість таких пацієнтів користується різною ортопедичною апаратурою. Справедливим є твердження щодо обов'язкової та негайної якісної реабілітації після часткової чи повної ре-

зекції верхньої щелепи за допомогою спеціальної ортопедичної апаратури [1, 6, 13]. Своєчасність надання допомоги хворим впливає на якість їхнього життя, навіть тоді, коли йдеться про доживання. Ми розробили концепцію допомоги хворим після резекції верхньої щелепи, що передбачає низку послідовних заходів, які забезпечують безперервну ортопедичну допомогу [6, 8, 13].

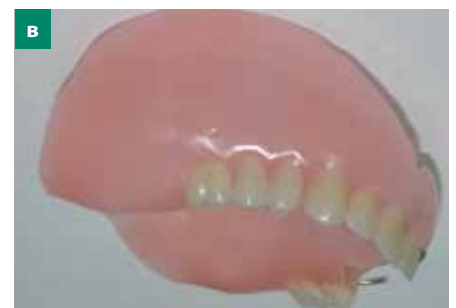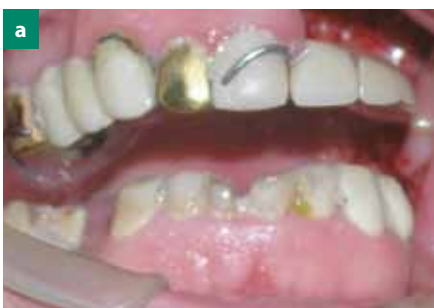Мета – розробка перманентної концепції допомоги хворим після резекції верхньої щелепи методом послідовного використання спеціальної ортопедичної апаратури на різних етапах лікування.

Матеріал і методи

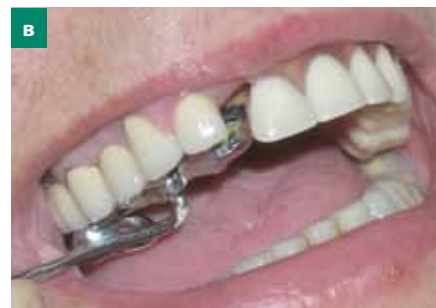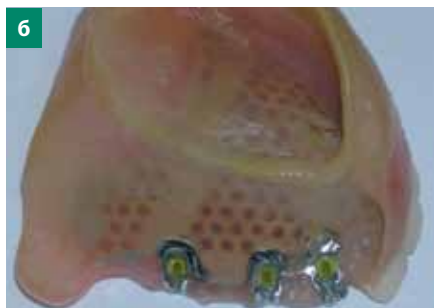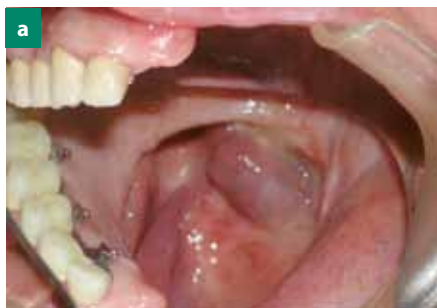З лютого 2005 р. до березня 2013 р. ми спостерігали 19 хворих віком 30–67 років (9 чоловіків та 10 жінок), 18 пацієнтам провели резекцію верхньої щелепи через видалення злоякісної пухлини, 1 хворому – через видалення доброякісної пухлини. Цим пацієнтам на різних етапах лікування виготовили різні за призначенням конструкції протезів, які об'єднали визна-

ченням «ортопедична апаратура». Резекційним протезом з шарнірною піднебінною фіксацією користувалися до кінця життя або користуються до сьогодні 9 пацієнтів (4 чоловіків та 5 жінок). Окрім того, 7 резекційних протезів з самофіксацією виготовили 5 пацієнтам (3 чоловікам та 2 жінкам). У двох випадках протези виготовляли двічі, один через втрату, другий – через зміни конфігурації тканин пострезекційного протезного ложа. У дев'яти випадках (4 чоловіків та 5 жінок) створили резекційні протези з піднятим вестибулярним краєм. З пацієнтам протези виготовляли двічі, а одній пацієнтці – тричі, через втрату опорних природних зубів та зміну конфігурації тканин протезного ложа. Ще 3 пацієнтам виготовили класичний резекційний протез за Оксманом.

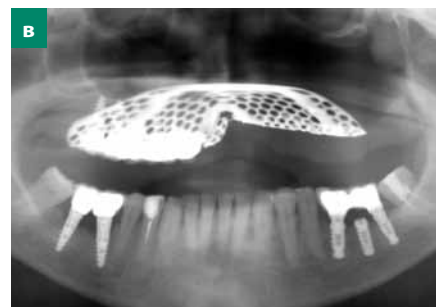
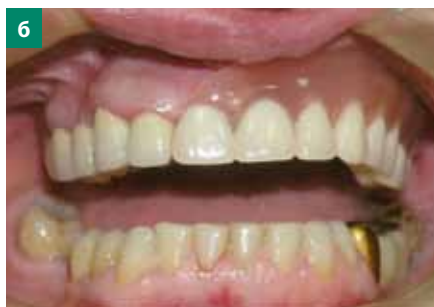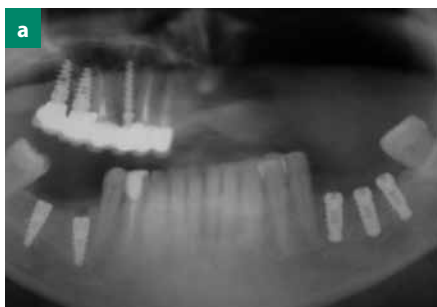
Ідея запропонованої концепції полягає в тому, щоб пацієнт після резекції верхньої щелепи жодної хвилини не залишався без протеза. Тобто першу ортопедичну апаратуру (резекційний протез з самофіксацією чи резекційний протез з піднятим вестибулярним краєм) у таких хворих обов'язково потрібно встановити у порожнині рота



Мал. 1. а) пацієнтка, 59 років, захисна пластинка, коригована пацієнткою самостійно внаслідок болю, спричиненого рецидивом основного захворювання; б) пацієнт, 45 років, резекційний протез із самофіксацією (бік резекції); в) пацієнт, 57 років, резекційний протез з піднятим вестибулярним краєм та фіксацією за природні зуби дентоальвеолярними кламерами



Мал. 2. а) пацієнт, 67 років, незнімна мостоподібна частина резекційного протеза з шарнірним кріпленням (дзеркальне відображення); б) знімна резекційна частина протеза з шарнірним кріпленням; в) зняття резекційного протеза індивідуальним ключем



Мал. 3. а) пацієнт, 67 років, резекція з лівого боку верхньої щелепи, дентальні імплантати на місці зубів 14, 16, 17, з правого боку верхньої щелепи дентальні імплантати на місці зубів 36, 37, 46, 47; б) хвора через рік після закінчення протезування на верхній щелепі; в) мостоподібні протези на імплантатах на нижній щелепі та резекційний обтуруючий протез із шарнірним кріпленням на верхній щелепі

безпосередньо в операційній, після накладання останнього шва хірургом-онкологом. Апаратура повинна бути опорою для кісткових та м'яких тканин, втрачених внаслідок операції, функціональною та естетичною, слугувати резервуаром для депонування ліків, необхідних у процесі загоєння операційної рани, уможливити вільне споживання їжі та відновлювати функцію мовлення, сприяючи нормалізації психічного стану пацієнтів. Найгіршим варіантом реабілітації після резекції верхньої щелепи є випадок, коли хворий користується старим пластинковим протезом або захисною пластинкою. Пацієнти, що страждають від болю, спричиненого рецидивом основного захворювання, інколи самостійно починають коригувати виготовлені пострезекційні протези, що призводить до їх повного руйнування та непридатності до використання (мал. 1 а). При відсутності природних зубів або дентальних імплантатів на здоровому боці доцільнішим є резекційний протез з самофіксацією (мал. 1 б) [13]. А при наявності природних чи штучних

опор — резекційний протез з піднятим вестибулярним краєм (мал. 1 в) [6]. Усі ці конструкції належать до ортопедичної апаратури, що покращує якість життя пацієнтів на певному етапі реабілітації. Надійність їх різна, адже конструкція створює певний комфорт упродовж життя пацієнта, чи навпаки, спричиняє додаткові проблеми: втрату природних зубів внаслідок їх перевантаження кламерами апаратури, виникнення декубітальних виразок з оперованого боку через балансування і тертя протеза, порушення функції мовлення, утруднення споживання їжі та прийому ліків. Технологія якісної ортопедичної реабілітації хворих після резекції, при недостатній кількості придатних до протезування природних зубів на здоровому боці, потребує використання дентальних імплантатів як опори для незнімної частини резекційного протеза. Тому запропонований постійний пострезекційний протез для реабілітації пацієнтів, які пройшли курс хіміо- та променевої терапії, можна виготовити через півтора-два роки після резекції. Це зумовлено

необхідністю відтермінування операції імплантації та остаточного протезування через проблеми з відновленням кісткової тканини після хіміо- та променевої терапії [2, 15]. Однак, урахувавши тривалість життя цієї категорії хворих, неможливо оцінити якість та стабільність запропонованої пострезекційної апаратури упродовж трьох, п'яти чи десяти років.

Результати та їх обговорення

Ми запропонували та апробували пострезекційний обтуруючий протез із шарнірним піднебінним кріпленням (мал. 2) [7, 8], виготовлений 9 пацієнтам у різних модифікаціях, а також два види протезів, які йому передували: для пацієнтів, у яких є придатні для протезування природні зуби (9 хворих) на здоровому боці та для пацієнтів з беззубими фрагментами щелепи, що залишилися (5 хворих). Описані різновиди ортопедичної апаратури вперше виготовляли для кожного пацієнта безпосередньо перед

операцією за спеціальною технологією [6, 13] та встановлювали у протезне ложе порожнини рота в операційній. Після епітелізації операційної рани застосовували крем для кращої фіксації протезів, який наносили на щічно-вестибулярні поверхні протезів. Далі протези коригували щодо меж, оклюзії або через три-шість місяців, після нормалізації стану слизової оболонки в ділянці резекції, виготовляли повторно. У всіх випадках використання ці конструкції мали лише позитивні відгуки, адже позбавлені багатьох недоліків, притаманних традиційним резекційним протезам. Протезування за Оксманом можна застосовувати тільки після повної епітелізації рани, тобто через 4–6 місяців після резекції, така апаратура вважається постійною, естетичною, функціональною. Ми погоджуємося з цим твердженням, однак відзначимо її суттєві недоліки: апаратуру неможливо застосовувати одразу після операції, вона руйнує природні зуби, зміщується латерально та призводить до утворення декубітальних виразок. У всіх трьох пацієнток естетичний вигляд з оперованого боку гірший, ніж у пацієнтів, що користувались одразу після операції ортопедичною апаратурою з жорстким краєм (протези з самофіксацією, резекційний протез з піднятим вестибулярним краєм) (мал. 1 б, в). На відміну від цього, запропонований резекційний обтуруючий протез з шарнірним кріпленням не вивихує і не руйнує природних зубів чи дентальних імплантатів на здоровому боці, бо здатний реагувати на жувальні навантаження. Тому не виникають злами, що потребують ремонту протеза. Пацієнт може самостійно знімати протез з протезного ложа за допомогою спеціального індивідуального ключа (мал. 2 в) [11].

У 4 пацієнтів опорою для незнімної мостоподібної частини конструкції були природні зуби на здоровому боці, у 5 хворих – природні зуби та дентальні імплантати (мал. 3).

Запропоновану постійну конструкцію, яка має переваги та отримала позитивні відгуки хворих, спостерігали протягом різних термінів: три протези – до 1 року, два – упродовж 1,5 року, один – більше 2 років, два – понад 3 роки і один – 5,5 років. Усі пацієнти задоволені виготовленою конструкцією, порівняно з резекційними протезами. Єдиною незручністю була заміна матриць через 3, 4 і 6 місяців (як фіксуючий елемент використовували модифікований нами кулястий атачмен фірми «bredent» з діаметром кульки 1,7 мм). Термін функціонування стандартних матриць (три варіанти жорсткості – жовті, зелені та червоні) у цих протезах, за нашими спостереженнями, коротший, порівняно з їх використанням у бюгельних протезах, коли вони функціонують кілька років. Однак ця незручність перетворилась у несподівану перевагу, бо лікар отримав можливість мінімум 2-3 рази на рік оглядати межі резекції та протезне ложе хворого з метою вчасного виявлення рецидиву пухлини через прогресуюче ослаблення матриці.

Клінічний випадок

З грудня 1999 р. ми спостерігали пацієнтку, якій провели резекцію верхньої лівої щелепи. З 1999 до 2007 р. їй виготовили три одиниці різної пострезекційної апаратури (захисні пластинки, обтуруючий протез за Оксманом), виконали три ремонти, при цьому, внаслідок наявності дентальних кламерів, пацієнтка почергово втратила три природних зуби. У 2007 р. їй встановили пострезекційний протез власної конструкції з піднебінною шарнірною фіксацією (мал. 2). У період спостереження упродовж 5,5 років користування цим протезом пацієнтка не втратила жодного природного зуба та дентального імплантату. Протез з шарнірною піднебінною фіксацією виявився ефективним та зручним в користуванні, і не спостерігалась втрата або ослаблення природних зубів чи

дентальних імплантатів, які забезпечують фіксацію пострезекційних протезів упродовж цього часу.

Модифікація полягала в тому, що навантаження переносяться з природних зубів та імплантатів на атачмен [7] і зосереджується в основному на матриці, з чим пов'язаний скорочений термін її придатності. Однак матрицю завжди можна вчасно замінити. Тому такі протези ми ідентифікуємо як інтелектуально активну ортопедичну апаратуру [10]. Окрім того, значною перевагою такої апаратури є досконала фіксація в порожнині дефекту при відсутності штучних опор для ретенції ортопедичних конструкцій на хворому боці, які утруднюють огляд протезного ложа [2] та можуть спричинити рецидив основного захворювання внаслідок запалення поблизу базального імплантату.

Висновки

Дефекти щелеп внаслідок резекції потребують негайного протезування. При відсутності зубів зі здорового боку щелепи застосовували протез з самофіксацією, а при наявності природних зубів або імплантатів – резекційний протез із піднятим вестибулярним краєм. Можна використовувати і методику Оксмана, однак не як остаточну. Нецільно користуватися старими пластинковими протезами та захисними пластинками. Пацієнтам після резекції верхньої щелепи необхідно проводити реабілітацію за допомогою інтелектуальної ортопедичної апаратури, а саме обтуруючим шарнірним протезом з піднебінною фіксацією. Розроблена ортопедична апаратура для перманентної реабілітації пацієнтів після резекції верхньої щелепи попереджує втрату природних зубів або імплантатів, виникнення виразок тканин протезного ложа, появу рецидивів ятрогенного походження, злами і лагодження протеза, дозволяє споживати будь-яку їжу, відновлює втрачені функції мовлення, запобігає прогресуючій асиметрії обличчя.

Список використаної літератури

1. Галонский В.Г. Непосредственные ортопедические мероприятия после верхнечелюстной резекции / В.Г. Галонский, А.А. Радкевич, Т.В. Корникова // Сибирский медицинский журнал. — 2009. — №4. — С. 59—62.
2. Идэ С. Секреты базальной имплантологии / Идэ С., Идэ А. // The International Implant Foundation, Мюнхен, Германия, 2011. — 358 с.
3. Канаев С.В. Лучевая терапия злокачественных опухолей головы и шеи / С.В. Канаев // Практик. онкол. — 2003. — Т.4. — №1. — С. 15—24.
4. Конанихин В.І. Досвід лікування місцево-поширеного раку слизової порожнини рота / В.І. Конанихин, А.В. Курочкін, О.Є. Колпаков // УРЖ. Щоквартальне науково-практичне видання. — 2011. — №2. — С. 186.
5. Кропотов М.А. Общие принципы лечения больных первичным раком головы и шеи / М.А. Кропотов // Практик. онколог. — 2003. — Т.4. — №1 — С. 1—8.
6. Левандовський Р.А. Безпосередній резекційний пластинковий протез верхньої щелепи (резекційний пластинковий протез Левандовського—Белікова) / Р.А. Левандовський., О.Б. Беліков. — Патент України на корисну модель №50973 МПК А61С13/00, Бюл. 12, 2010.
7. Левандовський Р.А. Заміщуючий післярезекційний протез верхньої щелепи / Левандовський Р.А. — Патент України на винахід № 90395МПК(2009) А61С13/00, А61С13/007, А61С13/225, номер заявки и 2008 11882, дата подання заявки 06.10.2008, опублікована 26. 04.2010, бюл. №8.
8. Левандовський Р.А. Заміщуючий пострезекційний протез верхньої щелепи з шарнірною фіксацією / Р.А. Левандовський // Міжнародна науково-практична конференція «Актуальні питання медицини: проблеми, гіпотези, дослідження», Одеса. — 2012. — С. 27—43.
9. Левандовський Р.А. До питання раннього виявлення та реабілітації пацієнтів з раком порожнини рота та слизової оболонки гайморової пазухи зокрема / Р.А. Левандовський // Міжнародна науково-практична конференція «Вітчизняна та світова медицина: вимоги сьогодення» (14—15 вересня 2012), Дніпропетровськ. — С. 26—30.
10. Левандовський Р.А. Інтелектуальні зубні протези / Р.А. Левандовський // V Український Міжнародний конгрес «Стоматологічна імплантація. Остеоінтеграція» (27—28 квітня 2012), Київ. — С. 278—279.
11. Левандовський Р.А. Ключ індивідуального користування для зняття знімного пострезекційного протеза / Р.А. Левандовський // Буковинський медичний вісник. — 2012. — №1(61). — С. 214—218.
12. Пачес А.И. Опухоли головы и шеи / А.И. Пачес. — М. — 1997. — 460 с.
13. Патент України 52857. Знімний резекційний пластинковий протез верхньої щелепи з самофіксацією Левандовського / Левандовський Р.А.; заявл. 23.03.2010; опубл. 10.09.2010, Бюл. №17.
14. Результати різних методів лікування хворих на рак гайморових пазух у 2001—2010 роках в Івано-Франківській області / І.Д. Костишин, Р.А. Левандовський, Я.Р. Караван [та ін.] // Буковинський медичний вісник. — 2012. — Т. 16. — №3 (63). — Ч.1 — С. 211—213.
15. Faiz M. Khan. The physics of radiation therapy. Lippincott Williams & Wilkins. — Fourth edition, 2012 — P. 592.

Надійшла в редакцію 27 березня 2013 року