

МІНІСТЕРСТВО ОХОРОНИ ЗДОРОВ'Я УКРАЇНИ
БУКОВИНСЬКИЙ ДЕРЖАВНИЙ МЕДИЧНИЙ УНІВЕРСИТЕТ

Кваліфікаційна наукова праця
на правах рукопису

КОСТЮК В'ЯЧЕСЛАВ ОЛЕКСАНДРОВИЧ

УДК 611.92.013.018-053.15

ДИСЕРТАЦІЯ

**ТОПОГРАФОАНАТОМІЧНІ ОСОБЛИВОСТІ НАД-,
ПІДОЧНОЯМКОВОГО І ПІДБОРІДНОГО ОТВОРІВ В
ПЕРИНАТАЛЬНОМУ ПЕРІОДІ ОНТОГЕНЕЗУ ЛЮДИНИ**

14.03.01 – Нормальна анатомія

22 «Охорона здоров'я»

222 «Медицина»

Подається на здобуття наукового ступеня доктора філософії

Дисертація містить результати власних досліджень. Використання ідей, результатів і текстів інших авторів мають посилання на відповідне джерело.

_____ В.О. Костюк

Науковий керівник: Слободян Олександр Миколайович,
доктор медичних наук. професор

Чернівці – 2022

АНОТАЦІЯ

Костюк В.О. Топографоанатомічні особливості над-, підочноямкового і підборідного отворів в перинатальному періоді онтогенезу людини. – Кваліфікаційна наукова праця на правах рукопису.

Дисертація на здобуття наукового ступеня доктора філософії за спеціальністю 222 «Медицина» (14.03.01 – нормальна анатомія). – Буковинський державний медичний університет Міністерства охорони здоров'я України, Чернівці, 2022.

Буковинський державний медичний університет Міністерства охорони здоров'я України, Чернівці, 2022.

З метою встановлення особливостей хронологічної послідовності часових перетворень становлення будови і топографії над-, підочноямкового і підборідного отворів у плодів та новонароджених дослідження проведені на 64 препаратах плодів і новонароджених за допомогою адекватних анатомічних методів дослідження, а саме: макромікропрепарування, морфометрії, виготовлення топографоанатомічних зрізів, рентгенографічного дослідження, комп'ютерної томографії, статистичної обробки даних.

Встановлено, що надочноямковий отвір впродовж перинатального періоду має форму вирізки, яка у 81 % півовальної форми, у 13 % – у вигляді видовженого прямокутника, у 6 % – майже не виражена, полога. Надочноямкова вирізка з обох сторін розташована на присередній половині надочноямкового краю лобової кістки, утворена тонкою кістковою тканиною, краї її гострі або пологі, тонкі. Підочноямковий отвір розташований по центру передньої поверхні тіла верхньої щелепи, у 83 % випадків він овальної форми, різко видовжений у напрямку від коміркового відростка верхньої щелепи до її лобового відростка, тільки у 17 % – круглої форми. На передній поверхні тіла нижньої щелепи розташований підборідний отвір, у 88 % спостережень він круглої форми, тільки у 12 % –

овальної. Додаткові підочномкові отвори у плодів та новонароджених визначаються у кількості від 1 до 4. Якщо у ранніх плодів вони виявлені у 39 % випадків, у 6-7-місячних плодів – у 43 %, то у пізніх плодів та новонароджених – у 78 %. З віком плодів збільшується процент вияву типової проєкції підочномкового отвору на передню поверхню верхньої щелепи, а саме, якщо у ранніх (4-5-місячних) плодів цей показник становить 56 % спостережень, у 6-7-місячних плодів – 70 %, то у пізніх (8-10-місячних) плодів та у новонароджених – 78 %.

Для досліджуваних морфометричних параметрів розташування над-, підочномкового та підборідного отворів на лицевому відділі черепа у перинатальному періоді онтогенезу є характерно не синхронність збільшення відстані від надочномкового отвору до bregma справа та зліва, відстані між над- та підочномковими отворами, відстані між підочномковими та підборідними отворами, відстані між над-, підочномковими і підборідними отворами, крім параметрів відстані між підборідним отвором і нижнім краєм нижньої щелепи справа та зліва, для яких притаманне поступове їх збільшення. Для параметрів відстані від надочномкового отвору до bregma справа та зліва у плодів та новонароджених притаманні два періоди прискореного та два періоди уповільненого розвитку, а саме 6-7-й місяці та 10 місяць – період новонародженості – періоди прискореного розвитку, 4-6-й та 7-10 місяці – періоди сповільненого розвитку; для відстані між над- і підочномковими отворами справа та зліва – з 4-го по 7-й місяці розвитку та з 8-го місяця по період новонародженості – періоди прискореного розвитку, а з 7-го по 8-й місяці розвитку – період сповільненого розвитку; для відстані між підочномковим та підборідними отворами справа та зліва періоди прискореного розвитку, це 6-7-й місяці і 8-9-й місяці розвитку, а 7-8-й місяці – період сповільненого розвитку; для відстані між над-, підочномковими та підборідними отворами притаманні однакові періоди першого прискореного та сповільненого розвитку, це 5-7-й та 7-8-й місяці розвитку відповідно, а

другий період прискореного розвитку дещо різний, а саме: для відстані між надочномковими отворами з 9-го місяця до періоду новонародженості, для відстані між підочномковими отворами з 9-го по 10 місяці розвитку, для відстані між підборідними отворами – 8-9-й місяці розвитку – другий період прискореного розвитку. Періоди 7-8 місяці та 10 місяць і період новонародженості є критичними періодами розвитку для всіх досліджуваних параметрів.

Створені моделі нормативних морфометричних параметрів відстаней до над-, підочномкових та підборідних отворів у плодів та новонароджених між собою і до стандартних орієнтирів: модель відстані від надочномкового отвору до bregma (Y_1): $Y_1 = \beta_0 + 0,092 \times \text{тім'яно-п'яткова довжина плода}$, де β_0 : 2,783, якщо віковий період = 4 міс; 3,106 = 5 міс; -0,662 = 6 міс; 4,728 = 7 міс; 2,676 = 8 міс; 0,402 = 9 міс; -1,727 = 10 міс; 9,094 = новонароджені; модель відстані між над- і підочномковими отворами (Y_2): $Y_2 = \beta_0 + 0,011 \times \text{тім'яно-п'яткова довжина плода}$, де β_0 : 8,147, якщо віковий період = 4 міс; 9,086 = 5 міс; 10,260 = 6 міс; 12,020 = 7 міс; 12,129 = 8 міс; 15,164 = 9 міс; 17,429 = 10 міс; 18,808 = новонароджені; модель відстані між підочномковими і підборідними отворами (Y_3): $Y_3 = \beta_0 + 0,002 \times \text{тім'яно-п'яткова довжина плода}$, де β_0 : 8,987, якщо віковий період = 4 міс; 9,134 = 5 міс; 9,892 = 6 міс; 12,250 = 7 міс; 11,636 = 8 міс; 16,755 = 9 міс; 17,877 = 10 міс; 18,054 = новонароджені; модель відстані між підборідними отворами і нижнім краєм нижньої щелепи (Y_4): $Y_4 = \beta_0 + 0,008 \times \text{тім'яно-п'яткова довжина плода}$, де β_0 : 0,268, якщо віковий період = 4 міс; 0,178 = 5 міс; 0,020 = 6 міс; -0,152 = 7 міс; 0,020 = 8 міс; -0,115 = 9 міс; -0,079 = 10 міс; -0,039 = новонароджені; модель відстані між надочномковими отворами (Y_5): $Y_5 = \beta_0 + 0,030 \times \text{тім'яно-п'яткова довжина плода}$, де β_0 : 5,762, якщо віковий період = 4 міс; 5,895 = 5 міс; 11,227 = 6 міс; 13,793 = 7 міс; 11,691 = 8 міс; 11,173 = 9 міс; 12,633 = 10 міс; 14,494 = новонароджені; модель відстані між підочномковими отворами (Y_6): $Y_6 = \beta_0 + 0,008 \times \text{тім'яно-п'яткова довжина}$

плода, де β_0 : 9,272, якщо віковий період = 4 міс; 11,081 = 5 міс; 13,467 = 6 міс; 16,854 = 7 міс; 15,912 = 8 міс; 17,653 = 9 міс; 22,635 = 10 міс; 23,447 = новонароджені; модель відстані між підборідними отворами (Y_7): $Y_7 = \beta_0 - 0,014 \times$ тім'яно-п'яткова довжина плода, де β_0 : 12,959, якщо віковий період = 4 міс; 15,282 = 5 міс; 18,117 = 6 міс; 23,178 = 7 міс; 23,175 = 8 міс; 30,496 = 9 міс; 32,227 = 10 міс; 33,272 = новонароджені.

На основі анатомічних моделей розташування над-, підчочномкових та підборідних отворів на лицевому відділі черепа, вертикальна лицева лінія («лінія Гіртля») упродовж перинатального періоду онтогенезу має вигляд, а саме: у 4-5-місячних плодів – вигляд опуклості, яка спрямована присередньо, у 6-8-місячних плодів – коса лінія, яка проведена зверху вниз, ззовні в середину, у 9-10-місячних плодів та новонароджених – вигляд опуклості з бічним спрямуванням.

Наукова новизна одержаних результатів. Уперше за допомогою сучасних та адекватних анатомічних методів дослідження і достатньої кількості матеріалу визначені особливості становлення будови і топографії над-, підчочномкового та підборідного отворів впродовж перинатального періоду онтогенезу людини. Визначено онтогенетичні перетворення над-, підчочномкового та підборідного отворів відповідно до параметрів черепа і лица в фетальному і ранньому неонатальному періодах онтогенезу. Уперше встановлені періоди прискореного розвитку відстаней над-, підчочномкових та підборідних отворів між собою і до стандартних орієнтирів у другому і третьому триместрах внутрішньоутробного розвитку і період відносно сповільненого їх розвитку. Вперше створені математичні моделі відстаней над-, підчочномкових та підборідних отворів між собою і до стандартних орієнтирів та встановлені форми вертикальної лицевої лінії у плодів і новонароджених з врахуванням їх морфометричних параметрів.

З'ясовано хронологічну послідовність часових перетворень над-, підчочномкових та підборідних отворів на всіх етапах перинатального

розвитку, які суттєво доповнюють сучасне уявлення про особливості онтогенетичної хронології розвитку структур лица і дозволяють обґрунтувати їх гармонійний розвиток.

Сукупність одержаних результатів дослідження з нової точки зору розкриває особливості перинатальної будови і топографії над-, підчочномкових та підборідних отворів, їх індивідуальну і вікову анатомічну мінливість.

Практичне значення одержаних результатів. Відповідно концепції Державної програми «Здорова дитина» на 2008-2017 рр., наказу МОЗ України № 52 від 02.02.2011 р. «Про затвердження Концепції подальшого розвитку перинатальної допомоги та плану реалізації заходів Концепції», у рамках Національного проекту «Нове життя – нова якість охорони материнства та дитинства» та Державної програми переходу України з 01.01.2007 р. на міжнародну систему обліку і статистики (Наказ МОЗ України № 179 від 29.03.2006 р. «Про затвердження інструкції з визначення критеріїв перинатального періоду, живонародженості та мертвонародженості, порядку реєстрації живонароджених і мертвонароджених») результати дослідження можуть використовуватися в лабораторіях скринінгу морфологічного матеріалу для оцінки розвитку плода, ступеня його зрілості та прогнозування життєздатності, пренатальної діагностики відхилень від нормального розвитку та їх корекції, а також з метою визначення терміну вагітності.

Проведене дослідження поглиблює і доповнює відомості про перинатальний розвиток над-, підчочномкових та підборідних отворів. Встановлені кореляції між над-, підчочномковими та підборідними отворами і параметрами лица, черепа та плода в цілому впродовж фетального та раннього неонатального періодів онтогенезу і визначені їх морфометричні параметри з наступною побудовою математичних моделей можуть бути

анатомічною основою для з'ясування механізмів формування варіантів будови, вроджених вад та патогенезу набутої патології лица.

Одержані дані щодо індивідуальної і вікової анатомічної мінливості над-, підочноямкових та підборідних отворів у плодів і новонароджених є основою для визначення варіантної анатомії структур лица у постнатальному періоді онтогенезу людини, удосконалення існуючих та розробки нових прийомів у перинатології, дитячій отоларингології, дитячій стоматології.

Результати дисертаційного дослідження доповнюють дані щодо вікової анатомії й ембріотопографії структур лица та можуть бути використані для розробки нових способів внутрішньоутробної хірургічної корекції деяких вад його розвитку. Одержані відомості про топографоанатомічні особливості над-, підочноямкових та підборідних отворів є теоретичною основою для наступних експериментальних та порівняльно-анатомічних досліджень у клінічній та перинатальній анатомії. Результати дослідження можуть бути використані під час видання посібників, атласів і монографій з ембріології, нормальної, клінічної анатомії, дитячої отоларингології та стоматології і судової медицини.

Ключові слова: над-, підочноямковий, підборідний отвори, анатомія, перинатальний період.

ANNOTATION

Kostiuk V.O. Topographic and anatomical features of the supraorbital, infraorbital and mental foramina in the perinatal period of human ontogenesis. – Qualifying scientific work on the rights of a manuscript.

The dissertation for obtaining the scientific degree of Philosophy Doctor (PhD) in the speciality 222 “Medicine” (14.03.01 – Normal Anatomy). – Bukovinian State Medical University of Ministry of Health of Ukraine, Chernivtsi, 2022.

Bukovinian State Medical University of Ministry of Health of Ukraine, Chernivtsi, 2022.

64 preparations of human fetuses and neonates have been studied to determine the peculiarities of the chronological sequence of temporal transformations of the formation and topography of the supraorbital, infraorbital, and mental foramina in fetuses and neonates. The following adequate anatomical research methods have been used: macromicropreparation, morphometry, making topographic anatomical sections, X-ray, computed tomography, and statistical method.

The supraorbital foramen has been determined to have the shape of a notch in the perinatal period. The notch is semi-oval in 81 % of cases, in the form of an elongated rectangle in 13 % and almost indistinct and sloping in 6 %. The supraorbital notch on both sides is located on the middle half of the supraorbital border of the frontal bone. It is formed by thin bone tissue and has thin and sharp or sloping edges. The infraorbital foramen is located in the centre of the anterior surface of the body of the maxilla. In 83 % of cases, it is oval, sharply elongated in the direction from the maxillary alveolar process to the maxillary frontal process. In 17 % of cases, it is round. The mental foramen is located on the anterior surface of the body of the mandible. In 88 % of cases, it is round and only in 12 % it is oval. From 1 to 4 supernumerary infraorbital foramina can be present in fetuses and neonates. They have been found in 39 % of cases in fetuses at younger gestational age, in 43 % of cases in fetuses at 6-7 months gestational age and in 78 % of fetuses at older gestational age and neonates. Older gestational age is associated with the increased number of cases with typical projection of the infraorbital foramen on the anterior surface of the mandible. In fetuses at 4-5 months gestational age such cases constitute 56 %, in fetuses at 6-7 months gestational age – 70 %, while in fetuses at 8-10 months gestational age and neonates – 78 %.

For the studied morphometric location parameters of supraorbital, infraorbital and mental foramina on the facial part of the skull in the perinatal period of human ontogenesis, there is characteristic asynchronous increase of the distance from the supraorbital foramen to the bregma on the right and left, the distance between the supraorbital and infraorbital foramina, the distance between the infraorbital and mental foramina, and the distance between the supraorbital, infraorbital and mental foramina. However, the parameters of distance between the mental foramen and the mandibular inferior border on the right and left gradually increase. There are two periods of accelerated development and two periods of decelerated development for the parameters of distance from the supraorbital foramen to the bregma on the right and left in fetuses and neonates. The periods of accelerated development are 6-7 months gestational age and from 10 months gestational age to the neonatal period. The periods of decelerated development are 4-6 months gestational age and 7-10 months gestational age. For the distance between the supraorbital and infraorbital foramina on the right and left, the periods of accelerated development are from 4 to 7 months gestational age and from 8 months gestational age to the neonatal period, while the period of decelerated development is from 7 to 8 months gestational age. For the distance between the infraorbital and mental foramina on the right and left, the periods of accelerated development are 6-7 months gestational age and 8-9 months gestational age, whereas 7-8 months gestational age is the period of decelerated development. For the distance between the supraorbital, infraorbital, and mental foramina, there are the same first periods of accelerated and decelerated development. They are 5-7 months gestational age and 7-8 months gestational age respectively. The second period of accelerated development is various. For the distance between the supraorbital foramina, it is from 9 months gestational age to neonatal period. For the distance between the infraorbital foramina, it is from 9 to 10 months gestational age. For the distance between the mental foramina, the second period of accelerated development is 8-9 months gestational age. The periods from 7 to 8

months gestational age, 10 months gestational age and neonatal period are critical periods of all the studied parameters development.

Models of normative morphometric parameters of distances between supraorbital, infraorbital, and mental foramina and to standard landmarks in fetuses and neonates have been created. They are the following: the model of the distance from the supraorbital foramen to the bregma (Y_1): $Y_1 = \beta_0 + 0,092 \times$ crown-heel length of the fetus, where β_0 : 2,783, if the gestational age period = 4 months, 3,106 = 5 months, -0,662 = 6 months, 4,728 = 7 months, 2,676 = 8 months, 0,402 = 9 months, -1,727 = 10 months, 9,094 = neonates; the model of the distance from the supraorbital foramen to the infraorbital foramen (Y_2): $Y_2 = \beta_0 + 0,011 \times$ crown-heel length of the fetus, where β_0 : 8,147, if the gestational age period = 4 months, 9,086 = 5 months, 10,260 = 6 months, 12,020 = 7 months, 12,129 = 8 months, 15,164 = 9 months, 17,429 = 10 months, 18,808 = neonates; the model of the distance between the infraorbital and mental foramina (Y_3): $Y_3 = \beta_0 + 0,002 \times$ crown-heel length of the fetus, where β_0 : 8,987, if the gestational age period = 4 months, 9,134 = 5 months, 9,892 = 6 months, 12,250 = 7 months, 11,636 = 8 months, 16,755 = 9 months, 17,877 = 10 months, 18,054 = neonates; the model of the distance between the mental foramina and the mandibular inferior border (Y_4): $Y_4 = \beta_0 + 0,008 \times$ crown-heel length of the fetus, where β_0 : 0,268, if the gestational age period = 4 months, 0,178 = months, 0,020 = months, -0,152 = 7 months, 0,020 = 8 months, -0,115 = 9 months, -0,079 = 10 months, -0,039 = neonates; the model of the distance between the supraorbital foramina (Y_5): $Y_5 = \beta_0 + 0,030 \times$ crown-heel length of the fetus, where β_0 : 5,762, if the gestational age period = 4 months, 5,895 = months, 11,227 = months, 13,793 = 7 months, 11,691 = 8 months, 11,173 = 9 months, 12,633 = 10 months, 14,494 = neonates; the model of the distance between the infraorbital foramina (Y_6): $Y_6 = \beta_0 + 0,008 \times$ crown-heel length of the fetus, where β_0 : 9,272, if the gestational age period = 4 months, 11,081 = 5 months, 13,467 = 6 months, 16,854 = 7 months, 15,912 = 8 months, 17,653 = 9 months, 22,635 = 10 months, 23,447 = neonates; the model of the distance

between the mental foramina (Y_7): $Y_7 = \beta_0 - 0,014 \times \text{crown-heel length of the fetus}$, where β_0 : 12,959, if the gestational age period = 4 months, 15,282 = 5 months, 18,117 = 6 months, 23,178 = 7 months, 23,175 = 8 months, 30,496 = 9 months, 32,227 = 10 months, 33,272 = neonates.

Based on the anatomical location models of supraorbital, infraorbital and mental foramina on the facial part of the skull, the vertical facial line during the perinatal period of human ontogenesis has varied appearance. In fetuses at 4-5 months gestational age, it looks like a convexity, which is directed medially. In fetuses at 6-8 months gestational age, it looks like an oblique line, which is drawn from the top to the bottom, from outside to inside. In fetuses at 9-10 months gestational age, it looks like a convexity, which is directed laterally.

Scientific novelty of the research. The peculiarities of the formation and topography of the supraorbital, infraorbital, and mental foramina in the perinatal period of human ontogenesis have been determined for the first time, using modern and adequate anatomical research methods and the sufficient amount of studied material. Ontogenetic transformations of the supraorbital, infraorbital, and mental foramina according to the cranial and facial parameters in fetal and early neonatal periods of human ontogenesis have been determined. The periods of accelerated growth for distances between supraorbital, infraorbital, and mental foramina and to standard landmarks in the second and third trimesters of fetal development and the period of relatively decelerated growth have been identified for the first time. The mathematical models of distances between supraorbital, infraorbital, and mental foramina and to standard landmarks have been created. The appearance of the vertical facial line in fetuses and neonates have been determined taking into consideration their morphometric parameters.

The chronological sequence of temporal transformations of the supraorbital, infraorbital, and mental foramina in all stages of perinatal development has been determined. This significantly complements modern ideas about the peculiarities of

ontogenetic chronology of facial structures development and allows to substantiate their harmonious development.

The results of the research reveal from a fresh perspective the features of perinatal structure and topography of the supraorbital, infraorbital, and mental foramina, their individual and age-related anatomical variability.

Practical significance of the research. According to the concept of the State program “Healthy Child” for 2008-2017, the order of the Ministry of Health of Ukraine № 52 of 02.02.2011 “On approval of the Concept of further development of perinatal care and the plan of implementation measures of the Concept”, within the National project “A new life – a new quality of mother and child care” and the State program of transition to international system of accounting and statistics from 01.01.2007 (the order of the Ministry of Health of Ukraine № 179 of 29.03.2006 “On approval of the instructions for determining the criteria for perinatal period, live births and stillbirths, and the procedure of live births and stillbirths registration”), the results of the research can be used in laboratories for morphological material screening to assess fetal development, maturity and viability. The results can also be helpful for prenatal diagnosis of abnormalities and their correction, and for gestational age determination.

The research complements the information about the perinatal development of the supraorbital, infraorbital, and mental foramina. Determined correlations between the supraorbital, infraorbital, mental foramina and face, skull, and fetus parameters during fetal and early neonatal periods of human ontogenesis, their morphometric parameters together with created mathematical models can be an anatomical basis for discovering the mechanisms of the formation of structural variations, congenital malformations and acquired facial pathology.

The obtained data on individual and age-related anatomical variability of the supraorbital, infraorbital, and mental foramina in fetuses and neonates provide the basis for the determination of facial structures variant anatomy in the postnatal period of human ontogenesis. The data are also the foundation for the improvement

of existing methods in perinatology, pediatric otolaryngology, and pediatric dentistry and for the development of new ones.

The results of the research complement the data on age-related anatomy and fetal topography of facial structures. The results can be used for the development of new methods of intrauterine surgical repair of some facial abnormalities. The obtained data on topographic and anatomical features of the supraorbital, infraorbital and mental foramina are the theoretical basis for further experimental and comparative anatomical research in clinical and perinatal anatomy. The results of the research can be used for the creation of manuals, atlases and monographs on embryology, normal anatomy, clinical anatomy, pediatric otolaryngology, dentistry, and forensic medicine.

Key words: supraorbital foramen, infraorbital foramen, mental foramen, anatomy, perinatal period.

СПИСОК ОПУБЛІКОВАНИХ НАУКОВИХ ПРАЦЬ

1. Слободян ОМ, Лаврів ЛП, Костюк ВО. Онтогенетичні особливості становлення будови нижньої щелепи. Морфологія. 2016;10(3):33-8.
2. Слободян ОМ, Костюк ВО, Лаврів ЛП, Корчинська НС. Сучасні відомості про топографо-анатомічні особливості над-, підочньюмкового та підборідного отворів. Biomedical and biosocial anthropology. 2017;29:240-5.
3. Korchynska NS, Slobodian OM, Kostyuk VO. Fetal anatomy of the maxillary cellular process. Клінічна анатомія та оперативна хірургія. 2019;18(1):62-6. DOI: 10.24061/1727-0847.18.1.2019.10.
4. Slobodian OM, Kostyuk VO, Dundiuk-Berezyna SI. Morphometric characteristics of skull and face parameters in fetuses and newborns. Reports of Morphology. 2021;27(2):63-9. DOI: 10.31393/morphology-journal-2021-27(2)-09.

5. Костюк ВО, Слободян ОМ. Анатомічне моделювання над-, підчочномкового та підборідного отворів у плодів та новонароджених. *Word Science*. 2021;8(69):44-9. Doi: 10.31435/rsglobal_ws/30082021/7657.

6. Костюк ВО. Особливості морфометричних параметрів над-, підчочномкового та підборідного отворів у перинатальному періоді онтогенезу. *Клінічна анатомія та оперативна хірургія*. 2021;20(2):63-75. DOI: 10.24061/1727-0847.20.2.2021.20.

7. Костюк ВО, Лаврів ЛП. Відомості про топографоанатомічні особливості підборідного отвору. В зб. матер. VI науково-практичної конференції з міжнародною участю «Природничі читання». 2019. Травень 30-31; Братислава; с. 33-5.

8. Слободян ОМ, Корчинська НС, Костюк ВО, Лаврів ЛП. Перинатальна анатомія підчочномкового отвору. В зб. доп.: VII конгресу наукового товариства анатомів, гістологів, ембріологів, топографоанатомів України; 2019. Жовтень 02-04; Одеса; с. 130-1.

9. Slobodian OM, Prodanchuk AI, Kostiuk VO, Gerasym LM. Parameters of the portions and structures of the head fetal organometric. В зб.: тез науково-практичної конференції «Актуальні питання сучасної морфології», присвячена 100-річчю з дня народження професора О.Г. Яхниць та 65-річчю з дня народження професора М.А. Волошина; 2020. Жовтень 03-04; Запоріжжя; с. 111-2.

10. Slobodian O, KostyukV, Lavriv L. Topographic and anatomical peculiarities of the supraorbital foramen in the third trimester of intrauterine development. In the col.: V International science conference on emerging trends in science and education «Theoretical and Scientific bases of development of scientific thought»; 2021. February 16-19; Rome, Italy; p. 286-8.

11. Слободян ОМ, Костюк ВО, Лаврів ЛП, Столяр ДБ, Дундюк-Березина СІ. Краніометрія черепа та лиця плодів і новонароджених. В зб.: International scientific conference «The concept of modern pharmacy and medicine in Ukraine and EU countries»; 2021. July 9-10; Wloclawek, Republic of Poland; p. 79-83.

ЗМІСТ

	Стор.
ВСТУП	17
РОЗДІЛ 1 СУЧАСНІ ВІДОМОСТІ ПРО МОРФОГЕНЕЗ І ТОПОГРАФІЮ НАД-, ПІДОЧНОЯМКОВИХ ТА ПІДБОРІДНИХ ОТВОРІВ (ОГЛЯД ЛІТЕРАТУРИ)	25
1.1 Розвиток і становлення топографії структур лиця	25
1.2 Анатомічні особливості надочнояmkового отвору	29
1.3 Особливості будови верхньої щелепи і підочнояmkового отвору	31
1.4 Особливості будови нижньої щелепи і підборідного отвору	34
1.5 Анатомо-функціональне визначення краніометричних показників	41
РОЗДІЛ 2 МАТЕРІАЛ І МЕТОДИ ДОСЛІДЖЕННЯ	45
2.1 Матеріал дослідження	45
2.2 Методи дослідження	47
2.2.1 Методи макромікропрепарування	48
2.2.2 Метод виготовлення топографоанатомічних зрізів	49
2.2.3 Метод рентгенологічного дослідження	49
2.2.4 Метод комп'ютерної томографії	50
2.2.5 Метод морфометрії	51
2.2.6 Метод статистичної обробки даних	54
РОЗДІЛ 3 ОСОБЛИВОСТІ БУДОВИ І ТОПОГРАФІЇ НАД-, ПІДОЧНОЯМКОВОГО ТА ПІДБОРІДНОГО ОТВОРІВ У ПЕРИНАТАЛЬНОМУ ПЕРІОДІ ОНТОГЕНЕЗУ	55
РОЗДІЛ 4 МОРФОМЕТРИЧНА ХАРАКТЕРИСТИКА ПАРАМЕТРІВ ЧЕРЕПА ТА ЛИЦЯ ПЛОДІВ І	85

НОВОНАРОДЖЕНИХ	
РОЗДІЛ 5 ОНТОГЕНЕТИЧНІ ПЕРЕТВОРЕННЯ МОРФОМЕТРИЧНИХ ПАРАМЕТРІВ НАД-, ПІДОЧНОЯМКОВОГО ТА ПІДБОРІДНОГО ОТВОРІВ У ПЕРИНАТАЛЬНОМУ ПЕРІОДІ ОНТОГЕНЕЗУ	95
РОЗДІЛ 6 АНАТОМІЧНЕ МОДЕЛЮВАННЯ НАД-, ПІДОЧНОЯМКОВОГО ТА ПІДБОРІДНОГО ОТВОРІВ У ПЛОДІВ ТА НОВОНАРОДЖЕНИХ	118
РОЗДІЛ 7 АНАЛІЗ ТА УЗАГАЛЬНЕННЯ РЕЗУЛЬТАТІВ ДОСЛІДЖЕННЯ	129
ВИСНОВКИ	141
СПИСОК ВИКОРИСТАНИХ ДЖЕРЕЛ	145
ДОДАТКИ	166

ВСТУП

Обґрунтування обраної теми дослідження. Нині, на даному етапі розвитку суспільства, існує парадоксальне твердження, а саме, коли рівень та можливості сучасної діагностичної і профілактичної медицини випереджають знання нормальної будови людини. Багато клініцистів дійшли до висновку, що неможливо обґрунтувати доцільність раціональних методів лікування без розуміння закономірностей розвитку і будови організму людини. У зв'язку з чим, дані морфологічних досліджень використовуються в діагностиці багатьох захворювань. Тому вивчення закономірностей індивідуального розвитку людини є актуальною проблемою сьогодення [1-3].

В останні роки суттєво підвищилася зацікавленість до клінічної та варіантної анатомії завдяки збільшенню застосування діагностичних методів візуалізації (комп'ютерної і магнітно-резонансної томографії), які дозволяють прижиттєво визначати стан структур та органів організму. Нині є актуальним вивчення анатомічної мінливості людини, морфометричних характеристик, взаємовідношень органів, анатомічних структур, їх частин на всіх етапах розвитку людини, все більшу зацікавленість представляє дослідження кісткових утворень черепа: отворів, щілин, каналів [4, 5]. Також важливе прогнозування стану розташованих в цих утвореннях структур, можливих причин та наслідків їх, наприклад, компресійних уражень. Для лікарів, які є фахівцями ділянки лицевого відділу голови, пильна увага зосереджена на знання розмірів, форми і топографії надочномкового, підочномкового та підборідного отворів, що є місцями виходу гілок трійчастого нерва. Встановлення проєкції кісткових отворів на шкіру сприятиме діагностики уражень гілок трійчастого нерва (болючість під час пальпації в цих точках) та їх лікуванні (анестезія або блокада нервів при невритах) [6]. Вертикальна лицева лінія, яка з'єднує ці отвори

(надочноямковий, підочноямковий та підборідний), досить здавна в медицині називається «лінією Гіртля». Однак, існують суперечності, в деякій літературі є відомості, що зазначені отвори не розташовуються на одній лінії [7, 8]. Також дані про відстані між зазначеними утвореннями з контрлатеральних сторін значно вирізняються. Відомості такого характеру можуть представляти інтерес для визначення асиметрії обличчя і оцінки даних сучасних методів променевої діагностики [9, 10]. Разом з тим, в даний час все більш необхідні дані, що стосуються анатомічних деталей, що має велике прикладне спрямування в краніології [11-14].

Вивчення індивідуальних анатомічних особливостей над-, підочноямкових та підборідних отворів у плодів та новонароджених з наступною побудовою математичних моделей є актуальним завданням морфологічної науки, зважаючи на збільшення частоти вроджених вад щелепно-лицевої ділянки [10-12]. Систематизовані дані про особливості просторово-часових перетворень морфометричних параметрів даних структур та з'ясування їх кореляції сприятимуть індивідуалізації норми, удосконаленню методів ранньої діагностики та розробці нових способів хірургічної корекції вроджених вад лица [14, 15].

Анатомічні особливості багатьох важливих структур і ділянок черепа в значній мірі описана у дорослих людей, а питанням морфометричних перетворень над-, підочноямкових та підборідних отворів у плодів та новонароджених людини присвячено невелика кількість наукових публікацій, наявні суперечливі дані, які мають фрагментарний характер [16-20]. Незважаючи на те, що перинатальний період розвитку відносно короткий, перетворення організму за цей час є доволі суттєвими та потребують детального вивчення.

Зв'язок роботи з науковими програмами, планами, темами. Дисертаційна робота виконана відповідно плану наукових досліджень Буковинського державного медичного університету МОЗ України і є

фрагментом планової комплексної науково-дослідної роботи кафедр анатомії, клінічної анатомії та оперативної хірургії, анатомії людини імені М.Г. Туркевича «Закономірності статево-вікової будови та топографоанатомічних перетворень органів і структур організму на пре- та постнатальному етапах онтогенезу. Особливості перинатальної анатомії та ембріотопографії» (№ держреєстрації 0120U101571). Автор виконував фрагмент, присвячений дослідженню топографоанатомічних особливостей над-, підчочномкового і підборідного отворів в перинатальному періоді онтогенезу. Тема дисертаційної роботи затверджена Вченою радою Буковинського державного медичного університету МОЗ України 26 жовтня 2017 р. (протокол № 3).

Мета дослідження: встановити хронологічну послідовність часових перетворень топографоанатомічних особливостей над-, підчочномкового і підборідного отворів у плодів та новонароджених.

Завдання дослідження:

1. Обґрунтувати особливості будови і топографії над-, підчочномкового та підборідного отворів у плодів і новонароджених;
2. Визначити морфометричні параметри черепа і лиця в перинатальному періоді онтогенезу;
3. Дослідити онтогенетичні перетворення морфометричних параметрів над-, підчочномкового та підборідного отворів у фетальному та ранньому неонатальному періодах онтогенезу;
4. Розробити анатомічні моделі над-, підчочномкового та підборідного отворів у плодів та новонароджених;
5. Простежити кореляційні співвідношення між морфометричними параметрами черепа, лиця та розміщення над-, підчочномкового та підборідного отворів в перинатальному періоді;
6. Встановити індивідуальну та вікову анатомічну мінливість розташування вертикальної лицевої лінії відповідно до над-,

підчочномкового та підборідного отворів в фетальному та ранньому неонатальному періодах онтогенезу.

Об'єкт дослідження: закономірності вікової анатомії та індивідуальної анатомічної мінливості структур лица впродовж перинатального періоду онтогенезу.

Предмет дослідження: хронологічна послідовність часових перетворень топографії над-, підчочномкового та підборідного отворів у плодів і новонароджених.

Методи дослідження: 1) метод макромікропрепарування – для визначення типової та варіантної анатомії над-, підчочномкового та підборідного отворів; 2) метод виготовлення топографоанатомічних зрізів – для визначення голонотопії над-, підчочномкового та підборідного отворів; 3) метод рентгенографічного дослідження – для вивчення рентгенанатомії над-, підчочномкового та підборідного отворів; 4) метод комп'ютерної томографії – для з'ясування просторової організації та онтогенетичних перетворень над-, підчочномкового та підборідного отворів; 5) метод морфометрії – для встановлення морфометричних перетворень параметрів лица, черепа, над-, підчочномкового та підборідного отворів; 6) метод статистичної обробки – для встановлення точності проведених досліджень, виконання кореляційних зв'язків між морфометричними параметрами лица, черепа, над-, підчочномкового та підборідного отворів.

Наукова новизна одержаних результатів. Уперше за допомогою сучасних та адекватних анатомічних методів дослідження і достатньої кількості матеріалу визначені особливості становлення будови і топографії над-, підчочномкового та підборідного отворів впродовж перинатального періоду онтогенезу людини. Визначено онтогенетичні перетворення над-, підчочномкового та підборідного отворів відповідно до параметрів черепа і лица в фетальному і ранньому неонатальному періодах онтогенезу. Уперше встановлені періоди прискореного розвитку відстаней над-, підчочномкових

та підборідних отворів між собою і до стандартних орієнтирів у другому і третьому триместрах внутрішньоутробного розвитку і період відносно сповільненого їх розвитку. Вперше створені математичні моделі відстаней над-, підчочномкових та підборідних отворів між собою і до стандартних орієнтирів та встановлені форми вертикальної лицевої лінії у плодів і новонароджених з врахуванням їх морфометричних параметрів.

З'ясовано хронологічну послідовність часових перетворень над-, підчочномкових та підборідних отворів на всіх етапах перинатального розвитку, які суттєво доповнюють сучасне уявлення про особливості онтогенетичної хронології розвитку структур лиця і дозволяють обґрунтувати їх гармонійний розвиток.

Сукупність одержаних результатів дослідження з нової точки зору розкриває особливості перинатальної будови і топографії над-, підчочномкових та підборідних отворів, їх індивідуальну і вікову анатомічну мінливість.

Практичне значення одержаних результатів. Відповідно концепції Державної програми «Здорова дитина» на 2008-2017 рр., наказу МОЗ України № 52 від 02.02.2011 р. «Про затвердження Концепції подальшого розвитку перинатальної допомоги та плану реалізації заходів Концепції», у рамках Національного проекту «Нове життя – нова якість охорони материнства та дитинства» та Державної програми переходу України з 01.01.2007 р. на міжнародну систему обліку і статистики (Наказ МОЗ України № 179 від 29.03.2006 р. «Про затвердження інструкції з визначення критеріїв перинатального періоду, живонародженості та мертвонародженості, порядку реєстрації живонароджених і мертвонароджених») результати дослідження можуть використовуватися в лабораторіях скринінгу морфологічного матеріалу для оцінки розвитку плода, ступеня його зрілості та прогнозування життєздатності, пренатальної

діагностики відхилень від нормального розвитку та їх корекції, а також з метою визначення терміну вагітності.

Проведене дослідження поглиблює і доповнює відомості про перинатальний розвиток над-, підчочномкових та підборідних отворів. Встановлені кореляції між над-, підчочномковими та підборідними отворами і параметрами лица, черепа та плода в цілому впродовж фетального та раннього неонатального періодів онтогенезу і визначені їх морфометричні параметри з наступною побудовою математичних моделей можуть бути анатомічною основою для з'ясування механізмів формування варіантів будови, вроджених вад та патогенезу набутої патології лица.

Одержані дані щодо індивідуальної і вікової анатомічної мінливості над-, підчочномкових та підборідних отворів у плодів і новонароджених є основою для визначення варіантної анатомії структур лица у постнатальному періоді онтогенезу людини, удосконалення існуючих та розробки нових прийомів у перинатології, дитячій отоларингології, дитячій стоматології.

Результати дисертаційного дослідження доповнюють дані щодо вікової анатомії й ембріотопографії структур лица та можуть бути використані для розробки нових способів внутрішньоутробної хірургічної корекції деяких вад його розвитку. Одержані відомості про топографоанатомічні особливості над-, підчочномкових та підборідних отворів є теоретичною основою для наступних експериментальних та порівняльно-анатомічних досліджень у клінічній та перинатальній анатомії. Результати дослідження можуть бути використані під час видання посібників, атласів і монографій з ембріології, нормальної, клінічної анатомії, дитячої отоларингології та стоматології і судової медицини.

Результати наукової роботи впроваджені в навчальний процес та науково-дослідну роботу кафедр анатомії, клінічної анатомії та оперативної хірургії; анатомії людини імені М.Г. Туркевича Буковинського державного медичного університету МОЗ України; клінічної анатомії, анатомії та

оперативної хірургії Дніпровського державного медичного університету МОЗ України; анатомії людини Харківського національного медичного університету; клінічної анатомії і оперативної хірургії Полтавського державного медичного університету; нормальної анатомії, оперативної хірургії з топографічною анатомією Львівського національного медичного університету імені Данила Галицького; оперативної хірургії та клінічної анатомії Вінницького національного медичного університету імені М.І. Пирогова; анатомії людини Івано-Франківського національного медичного університету; анатомії людини, гістології та ембріології Тернопільського національного медичного університету імені І.Я. Горбачевського; анатомії, клінічної анатомії, патоморфології та судової медицини медичного інституту Чорноморського національного університету імені Петра Могили; анатомії людини, оперативної хірургії та топографічної анатомії Запорізького державного медичного університету.

Особистий внесок здобувача. Автором самостійно проаналізована наукова література і сформульована ідея, визначена тема, складені план і робоча програма дослідження, відібраний матеріал для дослідження, виконані морфологічні дослідження. Особисто написані і проілюстровані всі розділи дисертації, проведена статистична обробка та аналіз одержаних результатів. Інтерпретація результатів, основні наукові положення і висновки також належать автору. У наукових працях, опублікованих у співавторстві, реалізовані ідеї здобувача.

Апробація результатів дисертації. Основні наукові положення дисертаційної роботи оприлюдненні на: VI міжнародній науково-практичній конференції «Природничі читання» (Братислава, 2019); VII конгресі наукового товариства анатомів, гістологів, ембріологів, топографоанатомів України (Одеса, 2019); науково-практичній конференції «Актуальні питання сучасної морфології», присвячена 100-річчю з дня народження професора О.Г. Яхницьі та 65-річчю з дня народження професора М.А. Волошина

(Запоріжжя, 2020); V міжнародній науковій конференції про нові тенденції в науці та освіті «Теоретичні та наукові основи розвитку наукової думки» (Рим, Італія, 2021); 99-101 підсумкових наукових конференціях професорсько-викладацького персоналу Буковинського державного медичного університету (Чернівці, 2018-2020).

Публікації. За результатами дисертаційного дослідження опубліковано 11 наукових праць, зокрема 5 статей – у наукових фахових виданнях, рекомендованих ДАК України, 1 стаття в іноземному журналі (Польща), 5 публікацій у матеріалах наукових форумів, конференцій, конгресах.

Структура та обсяг дисертації. Матеріали дисертаційної роботи викладені на 181 сторінці друкованого тексту. Дисертація складається зі анотації, вступу, огляду літератури, матеріалу і методів дослідження, чотирьох розділів власних досліджень, їх аналізу та узагальнення, висновків, списку використаної літератури, який включає 187 джерел. Дисертаційна робота ілюстрована 73 рисунками та 25 таблицями. Бібліографічний опис джерел літератури та додатки викладено на 38 сторінках.

РОЗДІЛ 1
СУЧАСНІ ВІДОМОСТІ ПРО МОРФОГЕНЕЗ І ТОПОГРАФІЮ НАД-,
ПІДОЧНОЯМКОВИХ ТА ПІДБОРІДНИХ ОТВОРІВ
(огляд літератури)

1.1. Розвиток і становлення топографії структур лиця

Розвиток кісток черепа відбувається подібно до розвитку інших частин скелета та має низку характерних особливостей щодо утворення зябрових дуг, а також тісний зв'язок між процесами розвитку лицевого відділу голови та формуванням і розвитком суміжних органів [21, 22].

Виокремлення голови у людини відбувається впродовж 3-4-го тижня ембріогенезу у вигляді потовщення переднього кінця нервової трубки зародка, навколо якого згодом з ектодерми і мезенхіми утворюються м'які і тверді тканини голови, в тому числі і щелепно-лищевої ділянки. В утворення нутрощевого відділу голови беруть участь п'ять лицевих відростків (валиків, або горбів): непарний лобовий, або носолобний, і парні верхньощелепні і нижньощелепні, які виникають ще до прориву глоткової мембрани, нависаючи над ротовою ямкою. Разом вони обмежують первинну ротову порожнину (стомодеум) [23]. Закладки верхньої і нижньої щелеп та тканин які їх покривають чітко визначаються у зародків на 33-36 добу, коли тім'янокуприкова довжина їх досягає 7,0-9,0 мм [24].

Відповідно до літературних даних у зародків 4,5-5,0 мм тім'янокуприкової довжини у товщині мезенхімних закладок щелепних дуг виявляються згущення мезенхімоцитів, які відповідають зонам, де пізніше, виявляються зачатки парних Меккелевих хрящів, які утворюють тверду основу нижньої щелепи [25, 26].

Відповідно до досліджень А.Н. Барсукова и др. [27] на 5-му тижні внутрішньоутробного розвитку людини гістогенетичні перетворення в закладках щелепно-лищевого апарата визначаються досить чітко, при цьому спостерігається асинхронність у розвитку верхньої і нижньої щелеп.

Під час формування лица спочатку вхід до ротової бухти має вигляд щілини та обмежений п'ятьма валиками або відростками: зверху в центрі – лобовим відростком, зверху з боків – верхньощелепними відростками, а знизу з боків – нижньощелепними відростками. В подальшому у бічній частині лобового відростка утворюються дві нюхові ямки (плакоти), оточені валикоподібним потовщенням, що закінчуються присереднім і бічним носовими відростками. Далі присередні носові відростки зростаються один з одним і утворюють середню частину верхньої щелепи, що вміщує: різці та середню частину верхньої губи. Одночасно з присередніми носовими відростками зростаються бічні носові та верхньощелепні відростки [28-30].

Слід зауважити, що повного об'єднання відростків не відбувається – у ділянці їх злиття мезенхіма одного відростка відділяється від мезенхіми іншого борозною – ділянкою, що містить невелику кількість клітин. Під час розвитку ці борозни згладжуються, завдяки чому формується остаточна конфігурація лица. У зв'язку з формуванням лица і ротової порожнини з різних структур, що зливаються одна з іншою, можливе виникнення ряду щелепно-лищевих аномалій, причина яких зумовлена порушенням процесів нормального злиття відростків [31-33].

Починаючи з 4-го тижня внутрішньоутробного розвитку відбувається формування хрящового черепа [34-36]. На 6-му тижні ембріонального розвитку щелепно-лищевий апарат лише нагадує риси, які є характерними для обличчя людини, при цьому ще не сформована верхня і нижня щелепи [37-40].

Перші точки скостеніння у верхній та нижній щелепах з'являються на 7-му тижні ембріогенезу [37, 41, 42]. Починаючи з 4-го місяця

внутрішньоутробного розвитку, між окремими кістками черепа на місцях майбутніх швів виявляються чіткі межі. Більшість кісток черепа розвиваються з кількох центрів скостеніння [35, 43, 44].

Верхня і нижня щелепи у 15-ти тижневих плодів містять примітивні кісткові балки, оточені множинними ділянками хрящової тканини. Зубний апарат представлений зубною пластинкою з початковими проявами відмежування зубних сосочків. На 18-му тижні внутрішньоутробного розвитку у міжбалкових просторах виявляється сполучна тканина, а на 21-му тижні щелепи містять множинні анастомозуючі кісткові балки, що формують губчасту кістку з наявністю клітин кісткового мозку у міжбалкових просторах. Зубні зачатки вже сформовані, зубні сосочки містять значну кількість клітин і волокон та невелику кількість судин. У 30-тижневих плодів щелепи представлені майже сформованими кістковими балками, що з'єднуються в губчасту кістку, оточену незначною кількістю хрящової тканини. Міжбалкові простори заповнені пухкою сполучною тканиною, судинами синусоїдного типу, поодинокими клітинами кісткового мозку. Починаючи з 36-тижневих плодів у міжбалкових просторах наявні вогнища гемопоезу. На момент народження дитини щелепи містять ділянки сформованої губчастої кістки з вогнищами гемопоезу, ділянки хрящової і пухкої сполучної тканини, що осифікується вже в постнатальному періоді онтогенезу. Зубні зачатки практично сформовані з 24-го тижня внутрішньоутробного розвитку, тому в другій половині вагітності – основними процесами є мінералізація твердих тканин коронки зуба. Ці дані мають важливе практичне значення, оскільки розуміння особливостей надходження мінеральних речовин і їх засвоєння кістковою тканиною лицевого черепа в пренатальному періоді розвитку може стати анатомічною основою для розробки профілактичних заходів, попередження виникнення і розвитку патологічних процесів щелепно-лищевої ділянки [34, 35, 41, 45, 46].

У новонароджених кісткові балки щелеп неоднорідні за формою та розмірами, переважають кісткові балки великих розмірів, які оточені прошарками пухкої сполучної тканини [47]. Нижня щелепа складається із двох половин, їх зрощення починається на 3-му місяці і закінчується на 2 році життя. При цьому утворюється тіло нижньої щелепи. На немацерованому черепі комірки вкриті сполучнотканинною ясенною пластинкою. Гілки нижньої щелепи квадратної форми, короткі, її кут становить 145-150°. Підборідний отвір розташований ближче до коміркового краю на рівні ікла. На кожній половині нижньої щелепи розташовано п'ять зубних горбків [48].

Формування лицевої норми черепа передбачає високий ступінь координації між ростом верхньощелепного комплексу і нижньої щелепи [49-51].

Після закінчення стадії органогенезу впродовж плодового і постнатального періодів, аж до формування постійного прикусу, відбувається посилений ріст зубощелепно-лицевої системи, внаслідок чого розміри щелеп у трьох взаємоперпендикулярних площинах збільшується у 7-9 разів. Упродовж плодового періоду розміри щелеп збільшуються в 3,0-3,5 рази і водночас найбільш активний ріст відзначається в ширину. Ріст щелеп зумовлений процесами аппозиції по зовнішній поверхні і в місцях шовного з'єднання, а також процесами енхдральної побудови в ділянках, де є хрящові утворення [36, 41, 52-54].

Тому виникнення складних зубощелепно-лицевих деформацій слід розглядати як наслідок порушень процесів росту, характеру й швидкості аппозиційної та енхдральної побудови верхньої та нижньої щелеп на вільній поверхні або в місцях шовного з'єднання [55]. Від 10 % до 12 % щелеп, які розвиваються, мають аномальний розвиток [56-58].

Верхня щелепа разом із нижньою щелепою, виличною та піднебінною кістками утворює лицевий відділ голови.

Практичні лікарі щелепно-лищевої хірургії, хірургічної стоматології, пластичної та реконструктивної лищевої хірургії зацікавлені не в загальних, схематичних стандартних відомостях про будову лищевого відділу голови, а в його деталях. Передусім це стосується топографоанатомічних особливостей верхніх щелеп у перинатальній періоді, у дітей молодшого та старшого віку, враховуючи суттєве збільшення вроджених деформацій, які збільшуються останнім часом [36, 59-61].

Напрямок росту обличчя змінюється у різні вікові періоди, що необхідно враховувати в щелепно-лищевої хірургії. У віці 0-4 роки обличчя росте вперед, до 10 років відбувається ріст зубів і спостерігається вертикальний ріст передньої частини обличчя, а ріст задньої частини обличчя продовжується до 16 років. У перші 4-и роки проходить швидке переміщення назону вперед. По мірі росту організму, відбувається збільшення окремих параметрів верхньої щелепи. При цьому з віком лицевий скелет збільшується більше по вертикальній осі і індекс приросту верхньої щелепи в висоту значно вище індексів у поперечних розмірах. Інтенсивність зростання лищевого скелета збільшується в бік від очної ямки до коміркового (кінцевий напрям градієнта росту) [38, 41, 56]. Індекс приросту ширини верхнього і коміркового відділів щелепи становить приблизно 41 %, що значно нижче індексів середнього перерізу верхньої щелепи. Поперечні розміри верхньої щелепи з віком досягають максимальної величини на рівні зігомаксиллярних точок [62].

1.2. Анатомічні особливості надочномковового отвору

Надочномкова вирізка, а інколи надочномковий отвір розташовується в межах лобової кістки на надочномковому краї, ближче до носової частини лобової кістки [63, 64]. Через ці структури проходять надочномкові артерія і нерв. Відповідно до даних літератури для

надочномкової вирізки характерна білатеральна асиметрія. Відстань від надочномкової вирізки до підочномкового отвору корелює з краніометричними показниками, однак, розміри і топографія надочномкової вирізки не залежить від форми входу в очну ямку і форми лицевого черепа [65, 66]. Розрізняють п'ять типів вираженості надочномкової вирізки (отвору): надочномкова вирізка чітко виражена; надочномкова вирізка виражена і обмежена з двох боків кістковими відростками; наявність надочномкового отвору; наявність одночасно надочномкової вирізки і отвору. Деколи лобова вирізка сполучається з надочномковою, водночас в межах надочномкового краю утворюється широка виїмка [67, 68]. Повна відсутність надочномкової вирізки або отвору може позбавити надочномкові нерви і судини захисту та зробити їх більш уразливими до травм при гострому надочномковому краю [69-71].

Наявність надочномкового отвору, відповідно до літературних даних, становить 19,01 %, з яких в 11,27 % випадків вона є двосторонньою, тоді як поширеність надочномкової вирізки становить 80,99 %, з яких в 73,24 % – двостороння, а в 7,75 % випадків виявляється вирізка з одного боку та отвір з іншого. Відстань від надочномкової вирізки або отвору до серединної лінії лица становить $24,64 \pm 3,35$ мм з правого боку і $24,88 \pm 2,63$ мм з лівого, а середня відстань від надочномкової вирізки або отвору до з'єднання лобової та виличної кісток (лобово-виличного шва) становить $30,94 \pm 2,63$ мм справа і $30,76 \pm 2,70$ мм зліва, що не вказує суттєвої різниці між правою і лівою сторонами [72-74].

Також в літературних джерелах можна виявити одну цікаву гіпотезу, про вплив кліматичних умов на формування надочномкової вирізки або отвору. Результати досліджень Tomaszewska A. et al. [75], який проаналізував 1732 надочномкові ділянки 866 висушених черепів осіб відомого віку та статі (63,8 % черепів чоловіків і 36,2 % черепів жінок) отриманих з трьох кліматичних регіонів (теплий, помірний і холодний), підтверджують гіпотезу

про те, що наявність надочномкових вирізок частіша в популяціях з теплих порівняно з холодними регіонами. Це імовірно забезпечує більший шлях виходу для судинно-нервового пучка та може бути пов'язано з терморегуляційними процесами в надочномковій ділянці.

1.3. Особливості будови верхньої щелепи і підочномкового отвору

За останні декілька років значно змінилася методологія щелепно-лицевої хірургії, відкриваючи перспективу все частішого застосування косметичних технологій. Використання в щелепно-лицевій хірургії високоефективних сучасних технологій значно підвищило ефективність усунення різних аномалій і деформацій, які виявляються в лицевому відділі голови [76-78]. Однак, уникнути можливих ускладнень під час хірургічного лікування можливо тільки на основі детального вивчення всіх анатомо-топографічних структур, що входять до складу даної ділянки. Дослідження індивідуальних закономірностей будови структур лицевого відділу голови з позиції можливостей використання отриманих даних у пластичній хірургії, стоматологічній практиці, травматології можуть значно покращити діагностику, планування та виконання різноманітних хірургічних маніпуляцій [79, 80].

Як відомо, очномкова ділянка вміщує порожнину очної ямки, що має форму чотиригранної піраміди, оберненої верхівкою назад до зорового отвору, а основою – вперед. Очна ямка має чотири стінки (верхню, нижню, присередню та бічну). Нижня стінка очної ямки є одночасно верхньою стінкою верхньощелепної пазухи. Вона дуже тонка, утворена очномковими поверхнями тіла верхньої щелепи, виличної та піднебінної кісток. У товщі нижньої стінки очної ямки розташований підочномковий канал, в якому проходять підочномковий нерв, підочномкова артерія та підочномкова вена. Зазвичай через те, що стінки цього каналу дуже тонкі, може виникати

неврит підочномкового нерва в разі гнійних процесів верхньощелепної пазухи. Також підочномковий нерв може бути легко пошкоджений під час травми і хірургічних маніпуляцій. Тому постає нагальна необхідність встановленню доопераційної будови підочномкового отвору та топографії підочномкового нерва у пацієнтів, які потребують щелепно-лищевої хірургії, а також проведення місцевої анестезії. Необхідно враховувати глибину підочномкового каналу, синтопію структур очномкової ділянки лицевого відділу голови, індивідуальну анатомічну мінливість, особливості будови. У дорослих проєкція підочномкового отвору розміщується на 0,5 см донизу від середини нижнього підочномкового краю [81-82].

Нижче підочномкового краю, приблизно на рівні середини відстані між носовою вирізкою та вилично-верхньощелепним швом, відступивши донизу на 2,0-6,0 мм, розташовується підочномковий отвір, яким відкривається однойменний канал. У дітей молодших вікових груп діаметр підочномкового отвору знаходиться в межах 2,0-3,5 мм. У дітей старших вікових груп досягає максимальних розмірів – 4,5-5,0 мм в довжину та 2,0-3,5 мм в ширину. Довжина підочномкового каналу коливається від 5,0 до 31,0 мм, він може бути відсутнім або поділятися перетинкою на дві частини, кожна з яких відкривається окремим отвором [83, 84]. За даними В.В. Сперанського (1988), підочномковий отвір зазвичай овальної форми. Відстань від підочномкового отвору до однойменного краю коливається від 3,5 до 22,0 мм, від середини носової вирізки – від 7,0 до 24,0 мм, від правого коміркового відростка – від 18,0 до 40,5 мм, від лівого коміркового відростка від 21,0 до 38,0 мм. Додаткові підочномкові отвори виявляються в 6 % випадків. Від підочномкового отвору до нижньої стінки очної ямки може розміщуватися підочномковий шов, частота виявлення якого становить 37 %, при чому досить часто (24,2 %) шов розташований з обох боків [85, 86].

Aggarwal A. et al. [87] відмітили, що під час вивчення 67 сухих дорослих черепів невизначеної статі, підочномковий отвір розташовується

на відстані $6,33 \pm 1,39$ мм нижче підчочномкового краю, на відстані $25,69 \pm 2,37$ мм від вертикальної серединної лінії, на відстані $15,19 \pm 1,70$ мм від бокового краю грушоподібного отвору, та на відстані $28,41 \pm 2,82$ мм вище верхнього краю коміркового відростка верхньої щелепи. Положення підчочномкового отвору по відношенню до зубів верхньої щелепи коливається від відстані між іклом і першим малим кутнім зубом до першого кутнього зуба, але в половині випадків він розташовується відповідно з другим малим кутнім зубом верхньої щелепи. З точки зору практичної медицини знання варіантів підчочномкового отвору має значення також для встановлення постійної опорної точки з метою введення голки і проведення безпечної та успішної місцевої анестезії. Середній кут введення голки через підчочномковий отвір по відношенню до сагітальної і франкфуртської площини має становити відповідно $21,14^\circ \pm 10,10^\circ$ і $31,79^\circ \pm 7,68^\circ$ для попередження ятрогенного пошкодження нерва [87].

Nam Y. et al. [88] під час своїх досліджень спостерігали наявність додаткового підчочномкового отвору у 35 % черепів дорослих людей (50 % у чоловіків та 20 % в жіночих черепах), з більш високою частотою на лівій стороні у обох статей. Часто додаткові отвори розташовуюся присередньо від основного отвору, рідше, вони відкриваються латеральніше від нього. Подекуди спостерігається подвоєння підчочномкового каналу, яке частіше одностороннє (67 % випадків) [89-90].

Збільшення знань про анатомічну мінливість підчочномкової ділянки може допомогти пластичним хірургам під час хірургічних маніпуляцій для запобігання можливих ятрогенних пошкоджень підчочномкового нерва [88]. Анатомічна мінливість підчочномкового отвору і прилеглих структур не достатньо задокументована в сучасній літературі, виявляються певні розбіжності у відомостях [91].

1.4. Особливості будови нижньої щелепи і підборідного отвору

Вивчення особливостей анатомічної будови нижньої щелепи в даний час є однією з актуальних проблем сучасної стоматології, пластичної хірургії, антропологічної і судово-медичної практики [92-94]. З прогресом медичних технологій стає доступним широкому колу медичних маніпуляцій плід людини, а з удосконаленням реанімаційних методів стало можливим виходжування глибоко недоношених новонароджених з 22 тижнів, формується необхідність отримання фундаментальних морфологічних даних про анатомію на етапах внутрішньоутробного розвитку, в тому числі для нижньої щелепи [95]. Ці знання складають фундаментальну базу аналізу одержуваних зображень, забезпечують можливість якісної своєчасної діагностики аномалій розвитку нижньої щелепи плода, що є маркерами ряду спадкових захворювань, дозволяють перервати вагітність при аномаліях розвитку плода або спланувати і провести лікувальні заходи плода або новонародженого [96, 97].

Як відомо, нижня щелепа належить до плоских кісток, має форму підкови, є непарною, єдиною рухливою та найбільшою кісткою лицевого черепа [98]. Розрізняють тіло нижньої щелепи, яке розташоване горизонтально та дві гілки, спрямовані догори. Тіло нижньої щелепи товстіше, ніж гілки. Точки максимальної товщини кістки розташовані на рівні косих і щелепно-під'язикових ліній, оскільки, це місця максимального напруження, яке виникає, коли нижня щелепа притискається до верхньої щелепи [99, 100]. Компактна речовина кістки є надзвичайно щільною, а зовнішня і внутрішня пластинки особливо потовщені в ділянці основи нижньої щелепи. Форму і характер нижньої щелепи надають також м'язи та зв'язки, які прикріплюються до цієї кістки [99-105]. Внутрішня сторона (язикова) комірок набагато товща, ніж зовнішня (щічна і губна), за винятком третього кутнього зуба, де з щічного боку є товста кісткова тканина [99, 106].

Гілка нижньої щелепи, парна, має форму чотирикутної кісткової пластинки. Вона має дві поверхні (зовнішню і внутрішню) і два відростка. Бічна поверхня нерівна в нижній частині. При переході тіла нижньої щелепи в гілку утворюється її кут. Біля кута нижньої щелепи, на зовнішній поверхні, можна знайти жувальну горбистість, яка є місцем прикріплення жувального м'яза [99, 107, 108]. Присередня (внутрішня) сторона гілки нижньої щелепи іноді містить обернений доверху її отвір [99, 109, 110]. Отвір нижньої щелепи обмежений спереду за допомогою кісткової пластинки під назвою язичок, який є місцем прикріплення клино-нижньощелепної зв'язки [111, 112]. Язичок нижньої щелепи можна пропальпувати через слизову оболонку ротової порожнини. Він вказує шлях, куди слід уводити голку, коли знеболюють нерв, що іннервує нижні зуби [113, 114].

Із отвору нижньої щелепи починається її канал, який прямує вперед до рівня комірки присереднього різця і закінчується на зовнішній поверхні підборідним отвором [115-119]. Відстань від отвору нижньої щелепи до підборідного отвору у дорослих людей становить в середньому 60,0-70,0 мм, а середній діаметр отворів – $3,05 \pm 0,20$ мм (підборідний отвір) і $3,75 \pm 0,15$ мм (отвір нижньої щелепи) [120, 121]. У більшості випадків траєкторія каналу нижньої щелепи являє собою синусоїд, який на рівні великих кутніх зубів робить вигин опуклістю донизу, а при підході до підборідного отвору догори. Найнижча точка каналу нижньої щелепи знаходиться на рівні першого і другого кутніх зубів і вона варіабельна для правої і лівої її половин [122]. Стінки, що формують канал нижньої щелепи і виокремлюють його від губчастої речовини кістки, є компактною кістковою речовиною, їх товщина на всьому протязі каналу від нижньощелепного до підборідного отвору досить стабільна в віковому аспекті як у чоловіків, так і у жінок. Залежно від відстані, на якій канал проходить від верхівок коренів зубів, можна виділити три варіанти проходження каналу: високе, середнє, низьке, що необхідно

враховувати під час виконання різних маніпуляцій на нижній щелепі [123, 124].

Поруч з отвором нижньої щелепи, або на його рівні, починається щелепно-під'язикова борозна [125-127]. Дещо позаду від цієї борозни, на присередній поверхні нижньої щелепи гілки знаходиться крилоподібна горбистість, де кріпиться присередній крилоподібний м'яз [125, 128]. Присередній бік цього м'яза покривається міжкрилоподібною фасцією [128, 129]. До кута нижньої щелепи, між присереднім крилоподібним і жувальним м'язами, прикріплюється шило-нижньощелепна зв'язка.

На передній поверхні основи нижньої щелепи по серединній лінії є підборідний виступ, який знизу поступово розширюється і закінчується парним підборідним горбком, що розташовується попереду від підборідного отвору [130].

Передній край гілки нижньої щелепи починається як продовження косої лінії. Він є гострий і вузький та присередньо межує позадумолярною борозною (на щічному краю третього кутнього зуба). Досередини від цієї межі можна знайти ретромолярний трикутник, який лежить позаду останнього кутнього зуба. Присередня межа цього трикутника утворена щічним гребенем, який є місцем, прикріплення щічного м'яза. Бічну межу ретромолярного трикутника утворюють бічні гілки скроневих гребенів [128, 131].

Задній край нижньої щелепи широкий, круглий і покритий привушною залозою. Тонкий верхній край гілки має два відростки – передній вінцевий відросток і задній виростковий, який за допомогою суглоба сполучається з нижньощелепною ямкою скроневої кістки. Ці два відростки розподілені вирізкою нижньої щелепи [128, 132, 133]. Виростковий відросток закінчується голівкою нижньої щелепи, нижче її голівки знаходиться шийка на передній поверхні якої є крилоподібна ямка – місце прикріплення бічного крилоподібного м'яза.

Морфологи XXI століття намагаються закріпити та розширити зв'язки між морфологією і клінічними дослідженнями. З метою уточнення та доповнення наявних даних М. Pușoru et al. (2006) вивчили анатомічну мінливість кута нижньої щелепи у молодих пацієнтів з різних географічних регіонів (Європа, Середній Схід, Азія і Африка). За даними авторів, у європейців кут нижньої щелепи менший, ніж у азіатів. Африканці мали меншу величину кута нижньої щелепи, ніж азіати. Значні відмінності з'являлися в gonion-відстані. Виявлена позитивна кореляція між кутом нижньої щелепи і gonion-відстанню. Крім того, індивідуалізація відповідності зубної проекції верхньої і нижньої щелеп також пов'язана з географією проживання досліджуваного об'єкта [134].

У літературі особлива увага приділяється топографії отвору нижньої щелепи [135, 136]. Відповідно до даних В.П. Воробйова (1932), отвір нижньої щелепи розташовується на 22,0 мм нижче нижньощелепної вирізки, на 13,0 мм від заднього краю висхідної гілки і на 27,0 мм від нижнього краю щелепи відповідно до рівня жувальних поверхонь великих кутніх зубів. Однак дослідженнями Н.Д. Довгялло (1937) цього не підтверджено. З часом топографія цього отвору, який має велике практичне значення в анестезії нижнього коміркового нерва, була визначена у дорослих із застосуванням методів варіаційної статистики. V. Jerolimov et al. (1998) на мацерованих препаратах нижньої щелепи вивчили морфологію і топографію його отвору. Основні розміри були вивчені в передній, задній, верхній і нижній проєкціях [137].

На передній поверхні основи нижньої щелепи по серединній лінії є підборідний виступ, який знизу поступово розширюється і закінчується парним підборідним горбком, що розташовується попереду від підборідного отвору. У новонароджених підборідний отвір розташований ближче до коміркового краю на рівні ікла [138, 139], на відстані 16,0-17,0 мм від серединної лінії, та 5,0-6,0 мм від нижнього краю нижньої щелепи.

Відповідно до даних літератури підборідний отвір зазвичай поодинокий і рідко поблизу нього існує ще один, менший за розміром [140-142]. У чоловіків горизонтальний діаметр підборідний отвір більший, ніж у жінок, різниця в середньому становить 0,48 мм. Вертикальний розмір підборідного отвіру у чоловіків становить 2,8-4,2 мм, а у жінок – 2,35-3,27 мм. Під час дослідження варіабельності форми підборідного отвіру науковцями встановлено, що у доліхоцефалів у 60 % випадків переважає овальний отвір, відкритий вгору й назад. У мезоцефалів (в 37 % випадків) частіше виявляється форма у вигляді кола, відкритого догори, а також кола, відкритого допереду (30 % випадків). У брахіцефалів у 50 % випадків підборідний отвір представлений в основному у вигляді щілини, відкритої догори. Спостерігається взаємозалежність між розташуванням підборідного отвіру та типом черепа. У мезоцефалів відстань по горизонталі від переднього краю до середньої лінії щелепи коливається від 14,0 мм до 20,0 мм. У доліхоцефалів підборідний отвір знаходиться дещо далі по горизонталі від його переднього краю до середньої лінії щелепи, ніж у брахіцефалів, різниця в середньому становить 0,2 см. Помічено, що різниця у відстані від переднього краю підборідного отвіру до середньої лінії у мезоцефалів і брахіцефалів становить 0,08 см. Стосовно до основи щелепи встановлено, що у доліхоцефалів підборідний отвір знаходиться на більшій відстані по відношенню до основи щелепи, ніж у брахіцефалів. Різниця відстаней у середньому становить 0,06 см, а за порівнянням відстані у мезо- і брахіцефалів помічена різниця лише у 0,02 см. Ділянка переходу нижнього коміркового нерва у внутрішньокісткову частину підборідного нерва розташовується на внутрішній поверхні підборідного отвору досередини і догори і в більшості випадків є отвором овальної форми. Внутрішня форма підборідної порожнини, під час вивчення сухих щелеп, представлена півсферою, глибина якої, відповідно до даних літератури, становить від 2,5 до 4,0 мм. Нижній комірковий нерв виходить через підборідний отвір на

внутрішній його поверхні через устя каналу нижньої щелепи, яке розташоване всередині і знизу, переходячи в підборідний нерв. Діаметр устя каналу в 80 % у мезо- і доліхоцефалів випадків становить 2,0 мм, а у брахіцефалів в 20 % випадків досягає 3,0 мм. Позакісткова частина підборідного нерва, виходячи з устя нижньощелепного каналу, формує ділянку переходу над кістковою перегородкою. Устя каналу внутрішньокісткової частини підборідного нерва знаходиться всередині і зверху, по діагоналі щодо устя каналу нижньої щелепи. Отже, власне підборідний отвір представлений порожниною або півсферою, глибиною $3,0 \pm 0,5$ мм з двома отворами на внутрішній поверхні, розділений перегородкою. Дослідження ортопантограм показало, що в цілому у 85 % випадків підборідний отвір поодинокий, а в 15 % випадків спостерігається його подвоєння. Відзначається варіабельність розташування основного отвору, однак у 45 % випадків від загальної кількості спостерігається зміщення проєкційної тіні до кореня першого малого корінного зуба, в 50 % – класичне розташування між коренями малих корінних зубів, у 5 % – її зміщення до присереднього кореня першого малого корінного зуба. За формою тінь підборідного отвору в 80 % випадків є кулястою, в 15 % – чашоподібною та в 5 % – щілиноподібною [143].

В той же час Дубровина Е.В. и др. [144] стверджують, що варіабельність (форми, кількості, локалізації) отворів на верхніх і нижній щелепах (в 50 % випадків) не залежить від антропометричних показників, тому що виявляється у всіх формах черепа (у доліхоцефалів – у 3,33 % випадків подвоєних отворів, у брахіцефалів – у 36,66 % випадків, у мезоцефалів – у 10,0 % випадків). Водночас варіабельність їх кількості та локалізації домінує в брахіцефалів. Подвоєні отвори в трьох формах черепа на верхніх щелепах виявляються частіше (60 % випадків), ніж на нижній щелепі (40 % випадків). Додаткові (подвоєні) отвори розташовуються вище основного і дещо осторонь (латеральніше або медіальніше). Вони в

основному круглій формі і менші за розмірами порівняно з основним отвором. Наявність додаткового (подвоєного) отвору у пацієнтів суттєво впливає на топографію судинно-нервового пучка і розширює ділянки іннервації кистки та прилеглих м'яких тканин. Однією з актуальних проблем у стоматології є вибір знеболювання [145, 146]. Як правило, лікар-стоматолог керується типовим будовою кісток черепа [147] і не враховує їх індивідуальні анатомічні особливості [148, 149]. Наявність додаткових отворів на кістках черепа у пацієнта може ускладнити техніку проведення місцевої анестезії [150].

За даними Наварчук Н.М. [151], підборідний отвір зазвичай поодинокий (97 % спостережень) і рідко (3 %) поблизу нього існує ще один, менший за розміром. Визначено, що у чоловіків горизонтальний діаметр підборідного отвору є більшим, ніж у жінок, різниця в середньому становить 0,48 мм. Вертикальний розмір підборідного отвору у чоловіків дорівнює 2,8-4,2 мм, а у жінок – 2,35-3,27 мм. У дослідженні не було виявлено статистично значущих відмінностей у розташуванні підборідного отвору щодо лівого або правого боку у чоловіків та жінок. Підборідний отвір був розташований на середній відстані $14,37 \pm 4,22$ мм від верхнього краю коміркової дуги нижньої щелепи на лівому боці, в той час як на правому ця відстань дорівнює $14,37 \pm 4,37$ мм. Від середньої лінії нижньої щелепи підборідний отвір був розташований на відстані близько $25,65 \pm 2,11$ мм зліва і на відстані близько $25,61 \pm 1,93$ мм справа. Середня відстань підборідного отвору від задньої межі нижньої щелепи становила $58,68 \pm 4,70$ мм зліва і $59,34 \pm 4,50$ мм справа. Від основи нижньої щелепи він розміщений зліва на відстані $12,72 \pm 1,66$ мм та справа на відстані $12,67 \pm 2,00$ мм. Середнє значення вертикального діаметра підборідного отвору дорівнює $1,71 \pm 1,02$ мм справа і $1,69 \pm 0,64$ мм зліва, середній горизонтальний діаметр справа становить $2,56 \pm 1,05$ мм і зліва $2,41 \pm 0,94$ мм.

Під час дослідження варіабельності форми підборідного отвіру встановлено, що у доліхоцефалів у 60 % випадків переважає овальний отвір, відкритий догори й дозаду. У мезоцефалів (в 37 % випадків) частіше виявляється форма у вигляді кола, відкритого догори, а також кола, відкритого допереду (30 % випадків). У брахіцефалів у 50 % випадків підборідний отвір представлений загалом у вигляді щілини, відкритої догори. Спостерігається взаємозалежність між розташуванням підборідного отвіру та типом черепа. Ділянка переходу нижнього коміркового нерва до внутрішньокісткової частини підборідного нерва має місце на внутрішній поверхні підборідного отвіру досередини і догори і в більшості випадків має овальну форму. На досліджених 45 сухих щелепах виявлено, що внутрішня форма підборідної порожнини представлена півсферою, глибина якої в більшості випадків становить від 2,5 до 4,0 мм. Нижній комірковий нерв виходить через підборідний отвір на внутрішній його поверхні через устя каналу нижньої щелепи, яке розташоване всередині і знизу, переходячи у підборідний нерв. Діаметр устя каналу в 80 % у мезо- і доліхоцефалів випадків становить 2,0 мм, а у брахіцефалів у 20 % випадків досягає 3,0 мм. Позакісткова частина підборідного нерва, виходячи з устя каналу нижньої щелепи, формує ділянку переходу над кістковою перегородкою. Устя каналу внутрішньокісткової частини підборідного нерва міститься всередині і зверху, по діагоналі щодо устя каналу нижньої щелепи. Отже, власне підборідний отвір представлений порожниною або півсферою, глибиною $3,0 \pm 0,5$ мм з двома отворами на внутрішній поверхні, розділений перегородкою.

1.5. Анатомо-функціональне визначення краніометричних показників

Антропометричне дослідження лицевого відділу охоплює вивчення форми і розмірів його, верхньої та нижньої щелеп, зубокоміркових дуг і

зубних рядів [152-154]. Виміри черепа виконують у горизонтальній вушно-очноямковій або франкфуртській площині, що проходить через верхні краї зовнішніх слухових отворів і нижні краї очної ямки. Підтримується череп у цьому положенні за допомогою краніостата [153-158].

Під час хірургічних втручань на черепі і рентгенологічному обстеженні, частіше використовуються абсолютні розміри. При цьому важливо знати індивідуальні коливання розмірів черепа і його частин та орієнтуватися на ті, які з них менше за інші змінюються. Лицевий череп з усіх частин скелета голови має найбільш індивідуальні риси будови [159-161].

Для визначення анатомічних особливостей черепа, лиця та верхньої щелепи в перинатальному періоді визначені краніометричні точки, відстані між ними, а також основні просторові площини і лінії, відповідно до рекомендацій з антропологічної та медичної краніології [153, 155, 158, 162].

Для встановлення динаміки морфометрії верхньої і нижньої щелеп використовуються такі краніометричні точки: альвеоляре, базіон, брегма, глабелла, гнатіон, дакріон, зігіон, зігомаксіляре, максило-фронтале, назіон, назоспінале, обеліо, опістокраніон, поріон, простіон, еуріон.

Між цими краніометричними точками визначаються різні лінійні розміри [155, 156, 158]. Для деталізації індивідуальної анатомічної мінливості щелеп в перинатальному періоді вибрані основні лінійні розміри: поздовжня довжина черепа (вимірюється між точками глабелла – опістокраніон); поперечна довжина черепа (еуріон – еуріон); висота черепа (брегма – базіон); загальна висота лиця (назіон – гнатіон); верхня висота лиця (назіон – простіон); ширина лиця або вилична ширина (зігіон – зігіон).

Лінійні розміри вимірюються за допомогою штангенциркуля, малого товстотного та ковзного циркулів [155, 156, 158].

При краніометричних обстеженнях необхідно використовувати основні лінійні розміри черепа (довжина, ширина і висота) та їх співвідношення, які

дають змогу визначити необхідні індекси. До них відносяться головний або черепний індекс, який є відсотковим співвідношенням ширини черепа до його довжини. Залежності від величини цього індексу визначають: доліхоцефалічний (доліхокранний) тип будови черепа, коли люди мають вузьку та видовжену форму черепа (індекс коливається від 74,9 % та менше); мезоцефалічний (мезокранний) – тип людей, що мають середні розміри голови (індекс коливається від 75,0 до 79,9 %); брахіцефалічний (брахікранний) тип характеризується короткою та широкою формою голови (індекс досягає 80,0 % та більше) [155, 156, 162].

Висотно-поздовжній індекс черепа – це відсоткове співвідношення висоти черепа до його довжини.

Висотно-широтний індекс черепа – це відсоткове співвідношення висоти черепа до його ширини.

Для загальної характеристики форми лицевого черепа використовують лицевий показник (формула Гарсона), який є відсотковим співвідношенням загальної висоти лиця до виличного діаметра, або до ширини лиця. Також використовується формула Кольмана, показники даного індекса повністю співпадають з показниками лицевого показника [155, 162].

Лицевий індекс може бути розрахований лише по верхній частині лиця, не враховуючи точку гнатіон. Тоді лицевий індекс називається верхньощелепним і є відсотковим співвідношенням висоти верхньої частини лиця до виличного діаметра, або до ширини лиця. В даному випадку виключається розмір нижньої щелепи [155, 162].

Для оцінки форми твердого піднебіння у дорослих в краніології використовують піднебінний показник, який визначається співвідношенням ширини піднебіння до його довжини. За величиною показника розрізняють: вузьке піднебіння (лептостафілія) з показником рівним до 79,9; середнє піднебіння (мезостафілія) – показник від 80 до 84,9 і широке піднебіння (брахістафілія) – показник більше 85 [163-166].

У дітей віком до 3 років кісткове піднебіння – брахіостафілічне. Піднебінний показник у дітей до 1 року в межах 139-146 змінюється до 96-102 у дітей 2,5-3 років.

Велике значення для характеристики індивідуальних розбіжностей лицевого відділу черепа має лицевий кут, який формується між франкфуртською площиною і лінією, яка з'єднує назіон з переднім краєм верхньої щелепи (краніологічна точка простіон) [155, 156].

Підсумок

На основі проведеного літературного дослідження можна стверджувати, що в доступній літературі існують поодинокі дослідження щодо топографії над-, підчочномкового і підборідного отворів у перинатальному періоді онтогенезу. Проте відомості літератури суперечливі, фрагментарні щодо варіабельності форми і топографії даних отворів як у плодів, так і у дорослих. На даний час відсутні комплексні дослідження щодо морфометричної характеристики та корелятивних взаємовідношень даних структур з параметрами лица та черепа в цілому впродовж плодового та раннього неонатального періодів онтогенезу, що є підґрунтям для визначення морфологічних передумов виникнення варіантів будови та вроджених вад обличчя і зумовлюють потребу подальшого анатомічного дослідження.

Результати розділу опубліковано у наукових працях автора [177, 178, 183].

РОЗДІЛ 2

МАТЕРІАЛ І МЕТОДИ ДОСЛІДЖЕННЯ

2.1. Матеріал дослідження

Дослідження проведено на 57 препаратах плодів людини 4-10 місяців та 7 новонароджених (зокрема, 5 ізольованих органокомплексів) обох статей, без зовнішніх ознак анатомічних відхилень або аномалій та без явних макроскопічних відхилень від нормальної будови черепа. Матеріал одержували з Чернівецьких міських гінекологічних клінік упродовж 1999-2006 років. У роботі також використані препарати трупів плодів людини з колекції кафедри анатомії, клінічної анатомії та оперативної хірургії Буковинського державного медичного університету МОЗ України. Окремі препарати плодів масою 500,0 г і більше вивчали у Чернівецькій обласній комунальній медичній установі «Патологоанатомічне бюро» і в патолого-анатомічному відділенні Центральної міської лікарні м. Рівне відповідно до договору про наукову співпрацю.

Розподіл матеріалу на вікові групи проводили відповідно до класифікації періодів онтогенезу людини, ухваленої VII Всесоюзною конференцією з проблем вікової морфології, фізіології та біохімії (Москва, 1965), періодизації внутрішньоутробного розвитку за Г.А. Шмідтом (1968) та з врахуванням «Інструкції з визначення критеріїв перинатального періоду, живонародженості та мертвонародженості», затвердженої наказом № 179 МОЗ України від 29.03.2006 р.

Дослідження проведені відповідно до методичних рекомендацій «Дотримання етичних та законодавчих норм і вимог при виконанні наукових морфологічних досліджень» [167, 168]. За висновком комісії з питань біомедичної етики Буковинського державного медичного університету МОЗ

України (протокол № 4 від 16.12.2021 р.), дисертаційна робота виконана з дотриманням основних положень Гельсінської декларації Всесвітньої медичної асоціації про етичні принципи проведення науково-медичних досліджень за участю людини (1964-2000) та наказу МОЗ України № 690 від 23.09.2009 р.

Віковий склад об'єктів дослідження визначали за таблицями Б.М. Петтена (1959), А.Г. Кнорре (1967), Б.П. Хватова і Ю.Н. Шаповалова (1969), А.И. Брусиловського і Л.С. Георгієвської (1985) на підставі вимірювання тім'яно-п'яркової довжини (ТПД) (табл. 2.1).

Таблиця 2.1 – Віковий та кількісний склад об'єктів дослідження

Вік об'єктів дослідження	Тім'яно-п'яркова довжина, ТПД (мм)	Досліджено об'єктів
Плоди		
4 місяці	165,0 – 200,0	7
5 місяців	201,0 – 250,0	11
6 місяців	251,0 – 300,0	12
7 місяців	301,0 – 350,0	11
8 місяців	351,0 – 400,0	6
9 місяців	401,0 – 450,0	5
10 місяців	451,0 – 500,0	5
Новонароджені		
	501,0 мм і більше	7
ВСЬОГО:		64

Матеріал дослідження на нашу думку, цілковито задовольняє досягнення поставленої мети щодо встановлення анатомічних особливостей будови та топографії над-, підчочномкового і підборідного отворів в перинатальному періоді онтогенезу.

Перед початком дослідження проводили зовнішній огляд об'єктів на відсутність деформацій та вад розвитку. Препарати трупів плодів після вимірювання тім'яно-п'яткової довжини (ТПД), фіксували у 10 % розчині нейтрального формаліну впродовж 2-3 тижнів, після чого їх зберігали у 5 % розчині нейтрального формаліну. Вибір фіксувального розчину зумовлений тим, що саме така концентрація нейтрального формаліну найменше спотворює розміри препарату [169].

2.2. Методи дослідження

Традиційні, класичні краніологічні методи дозволяють визначити особливості вікових та індивідуальних перетворень окремих кісток черепа та лиця зокрема [170, 171].

У процесі виконання даного дослідження поєднані сучасні адекватні анатомічні та морфостатистичні методи з оцінкою вірогідності одержаних результатів, які включають такий алгоритм послідовного анатомічного дослідження над-, підчочномкового і підборідного отворів:

1) метод макромікропрепарування – визначаємо типову та варіантну анатомії над-, підчочномкового і підборідного отворів, топографоанатомічне взаємовідношення їх з структурами лицевого черепа;

2) метод виготовлення топографоанатомічних зрізів – для визначення голонотопії над-, підчочномкового та підборідного отворів;

3) метод рентгенографічного дослідження (у фронтальній та сагітальній площинах) – дозволяє визначити розміри і контури над-, підчочномкового і підборідного отворів та кісток лиця і черепа, виявити взаємовідношення з іншими утвореннями, проводити морфометричні вимірювання;

4) метод комп'ютерної томографії – дозволяє виявити щільність кісток лиця і уточнити морфометричні параметри;

5) метод морфометрії – для з'ясування онтогенетичних перетворень морфометричних параметрів над-, підочномкового і підборідного отворів, лица та черепа;

б) методи статистичної обробки даних – для встановлення точності проведених досліджень, виконання кореляційних зв'язків між морфометричними параметрами над-, підочномкового і підборідного отворів, лица та черепа.

2.2.1 Метод макромікропрепарування.

Макроскопічне дослідження дає змогу досліджувати особливості будови та топографоанатомічні взаємовідношення над-, підочномкового і підборідного отворів, лица та черепа в перинатальному періоді онтогенезу. Для макропрепарування використовували як свіжі, так і фіксовані трупи плодів та новонароджених. Перед початком дослідження вимірювали ТПД плода. Після цього, за допомогою сантиметрової стрічки, товстотного, ковзаючого циркулів та штангельциркуля, вимірювали основні параметри структур лица та черепа. На фіксованих плодах препарували над-, підочномкові і підборідні отвори, звертаючи увагу на прилеглі структури лица та черепа. Починали з розрізу шкіри: невеликими розрізами висікали шкіру лицевого та мозкового відділів черепа, поступово переміщуючись вздовж над-, підорбітальних країв з обох боків та на бічну ділянку лица. Після зняття шкіри проводили препарування структур, які розташовувалися в цих ділянках, при цьому досліджували їх топографоанатомічне взаємовідношення. У разі виявлення зовнішніх анатомічних відхилень або аномалій такі препарати вилучали із дослідження. Далі проводили препарування підшкірної клітковини з м'язовими волокнами до окістя. Відпрепарувавши над-, підочномкові і підборідні отвори, досліджували їх анатомічні особливості, після цього вимірювали дані структури. Макроскопію над-, підочномкових і підборідних отворів та суміжних

структур у плодів 4-5 місяців проводили за допомогою стереоскопічного мікроскопа МБС-10.

Анатомічні особливості над-, підочноямкових і підборідних отворів та їх взаємовідношення із прилеглими структурами фотографували за допомогою цифрового фотоапарата (Sony-DSC-F828), що є способом документування та документального ілюстрування одержаних результатів у морфологічному дослідженні. Для фотографування анатомічних препаратів застосовували безтіньовий освітлювач, розроблений співробітниками кафедри анатомії, клінічної анатомії та оперативної хірургії Буковинського державного медичного університету МОЗ України [172].

2.2.2 Метод виготовлення топографоанатомічних зрізів.

Трупи плодів і новонароджених зберігали впродовж 1-1,5 місяця залежно від розміру об'єкта в спеціальному розчині (24 % хлористий цинк у 40 % формальдегіді) [173]. В одній із трьох площин виготовляли зрізи завтовшки 0,5-1,5 см з допомогою спеціального ножа. На кожному зрізі вивчали топографоанатомічні взаємовідношення над-, підочноямкових і підборідних отворів із прилеглими структурами. Отримані результати нотували і замальовували в протоколи дослідження. Надалі препарати занурювали у 10 % розчин формаліну для зберігання.

2.2.3 Метод рентгенологічного дослідження.

Суть методу полягає у здатності рентгенівських променів відтворювати тіньове зображення анатомічних структур на світлочутливих матеріалах. Рентгенанатомію структур лицевого відділу черепа плодів та новонароджених вивчали методом рентгенологічного дослідження за допомогою апарата EDR-750B, з напругою на трубці 40-50 кВ, силою струму – 25-50 мА, фокусною відстанню – 90,0 см, експозицією – 25-34 с [174].

2.2.4 Метод комп'ютерної томографії.

Комп'ютерна томографія кисті плодів, новонароджених проводилась з метою встановлення типових особливостей та закономірностей просторової організації та перебудови структур лиця та черепа в процесі його перинатального розвитку, тобто в період становлення, формування та мінералізації. Цей метод дослідження деталізується на послідовному скануванні органа чи структури тонким пучком рентгенівського випромінювання під різними кутами. Денситометричну щільність різних тканин тіла вимірюють в умовних одиницях Гаунсфілда (HU – Hounsfield units). Для кращого розпізнавання різних за денситометричною щільністю суміжних анатомічних структур дослідження проводять у межах певного електронного вікна, наприклад, від 0 до +200 HU. Зменшення ширини електронного вікна призводить до збільшення контрастності зображення. Метод комп'ютерної томографії використовувався для проведення вимірювань кістково-хрящових компонентів лиця. Комп'ютерна томографія проводилась на базі програмно-апаратного комплексу комп'ютерного томографа «General Electric, CT HI-SPEED-DUAL». Застосовувались КТ-зрізи різної товщини (від 1,0 до 3,0 мм), з різними інтервалами між зрізами, за програмою спірального сканування в аксіальній площині. Всі вимірювання проводили за аналізом КТ-сканів, збережених в DICOM форматі. На комп'ютерних томографах виконують до 100 горизонтальних зрізів (також називають аксіальними зрізами) завширшки 2,0-10,0 мм на відстані до 10,0 мм один від одного. Кількість зрізів та їх товщину вибирають за потребою. На отриманих зрізах вивчають будову досліджуваних структур, їх денситометричну щільність, томографічне розташування. Зображення отримують під час плавного переміщення стола з плодом через отвір раміцентру в напрямі перпендикулярному до щілинного пучка рентгенівського випромінювання за нерухою системи «трубка-детектор».

За допомогою комп'ютерної томографії вимірювали такі показники: висоту черепа, поперечну довжину черепа, загальну висоту лиця, ширину лиця; у поздовжньому напрямі: відстані від надочномкового отвору до bregma справа та зліва, відстані між над- та підочномковими отворами, відстані між підочномковими та підборідними отворами, відстані між підборідними отворами до краю нижньої щелепи; у поперечному напрямі: відстані між над-, підочномковими і підборідними отворами.

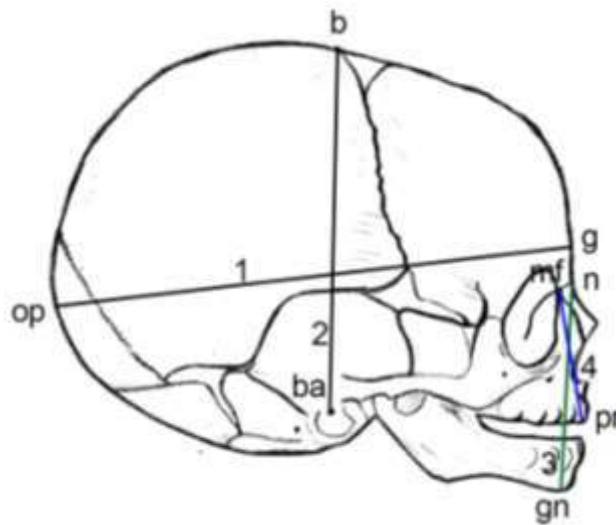
HU (Hounsfield Units) – це лінійний коефіцієнт згасання рентгенологічних хвиль, в якому за 0 (нуль) HU взято показник дистильованої води, за нормального тиску та температури (STP); повітря вважається як -1000 HU, а щільна кістка +1000 HU. Даний показник дозволяє на різних комп'ютерних томограмах отримувати ідентичні дані щодо рентгенологічної щільності тканин в ділянці дослідження. За допомогою HU показників вимірювали осифікацію (щільність) кісток лиця, відступаючи 1,0 мм від неї [175].

2.2.5 Метод морфометрії.

Аналіз морфо- та краніометричних даних проводився по загальновідомих краніометричних точках, відстаней між ними, а також по основних просторових площинах і лініях, відповідно до рекомендації з антропологічної та медичної краніології (В.П. Вороб'єв, 1932; В.Н. Шевкуненко, 1947; В.В. Бунак, 1941, 1953; Я.Я. Рогинский, М.Г. Левин, 1955; В.П. Алексеев, Г.Ф. Дебец, 1964; В.Г. Ковешніков, 1965; В.С. Сперанський, 1991). Перед початком краніометричного дослідження, кожний препарат був зафіксований в краніостат, в горизонтальній вушно-очній площині, в так названій «франкфуртській горизонталі». Площина проходить по верхнім краям зовнішніх слухових отворів і по нижнім краям очних ямок. Всі вимірювання на черепах виконувалися з використанням сантиметрової стрічки, товстотного, ковзаючого циркулів та штангель-циркуля [155, 156].

Для встановлення кореляційних взаємовідношень між над-, підчочномкововими і підборідними отворами та морфометричними параметрами лицевого і мозкового відділів черепа досліджені наступні краніометричні показники:

- поздовжня довжина черепа (відстань між *glabella* до *opistocranium*, тобто від найбільш випинальної назовні точки між надбрівними дугами, при положенні черепа у вушно-очній площині, до найбільш віддаленої від *glabella* точки на потиличній кістці в серединній площині) (рис. 2.1);



Умовні позначки:

1 – поздовжня довжина черепа (g-op);

2 – висота черепа (ba-b);

3 – загальна висота лиця (n-gn);

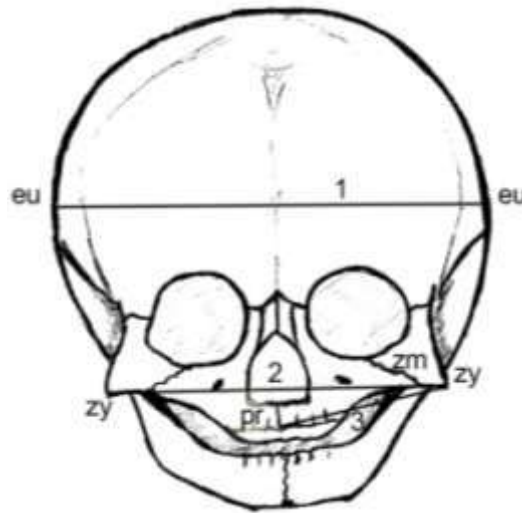
Рисунок 2.1 – Схема вимірювання морфометричних параметрів черепа та лиця (сагітальна площина)

- поперечна довжина черепа (відстань між точками *euryon*, тобто між найбільш випинальними точками бокової стінки черепа, що розміщені на тім'яних кістках (рідше на верхній частині луски скроневої кістки) (рис. 2.2);

- висота черепа (відстань від середини переднього краю великого потиличного отвору – *basion* до найвищої точки стрілового шва – *bregma* (точка розташована в місці сходження вінцевого та стрілового швів).

- загальна висота лица (відстань між точкою, що розміщена в місці перетину серединної площини із лобово-носовим швом (nasion) та точкою на нижньому краї нижньої щелепи в місці перетину його з серединною площиною (gnation) (див. рис. 2.1);

- ширина лица (відстань між найбільш випинальними назовні точками на виличних дугах (zygion), майже завжди розташовуються на виличних відростках скроневих кісток (див. рис. 2.2);



Умовні позначки:

1 – поперечна довжина черепа (eu-eu);

2 – ширина лица (zy-zy), ширина верхньої щелепи (pr-zm).

Рисунок 2.2 – Схема вимірювання морфометричних параметрів черепа та лица (фронтальна площина)

Для отримання величин, що характеризують внутрішньоутробні перетворення над-, підчочномкових і підборідних отворів з стандартними орієнтирами використанні наступні відстані:

- відстані від надчочномкового отвору до bregma справа та зліва;
- відстані між над- та підчочномковими отворами;
- відстані між підчочномковими та підборідними отворами;
- відстані між підборідними отворами до краю нижньої щелепи;
- відстані між над-, підчочномковими і підборідними отворами.

2.2.6 Метод статистичної обробки даних.

Статистичний аналіз отриманих даних проводили за допомогою ліцензованої програми RStudio. Перевірялась нульова гіпотеза про те, що вибірки взяті з одного розподілу, або з розподілів з однаковими медіанами:

H_0 : {кожна група має однаковий розподіл}

H_1 : {кожна група не має однакового розподілу}

Використовували тест Стьюдента, непараметричний критерій Краскела-Уолліса (дає відповідь на питання чи є відмінність між розподілами груп, однак не вказує які саме групи вирізняються), тест Коновера-Імана для порівняння стохастичного домінування та отримання результатів між різними попарними порівняннями після тесту Краскела-Уолліса для стохастичного домінування серед k груп. При аналізі вибіркового коефіцієнта кореляції (r) силу зв'язку оцінювали за шкалою Чеддока: при $r = 0$ – зв'язок відсутній; при $r =$ від 0,1 до 0,3 – слабкий зв'язок; 0,3-0,5 – зв'язок помірної сили; 0,5-0,7 – помітний зв'язок; 0,7-0,9 – зв'язок високої сили, 0,9-1 – дуже високої сили. Статистично значущими вважали значення при $p < 0,05$. Використання принципів кореляцій у морфології призводить не тільки до необхідності вивчення процесів росту та диференціювання структур у біологічних об'єктах, але й процесів їх інтеграції, що забезпечує морфофункціональне об'єднання елементів у цілісну систему [176].

Підсумок

Вважаємо, що таке поєднання сучасних і адекватних морфологічних методів дослідження цілком задовольняє мету і задачі, оскільки дозволяє вивчити складні і різноманітні процеси становлення топографії над-, підчочномковових і підборідних отворів, корелятивні їх взаємовідношення і створити повну та цілісну уяву про їх будову в перинатальному періоді онтогенезу людини.

Результати розділу опубліковано у наукових працях автора [180].

РОЗДІЛ 3

ОСОБЛИВОСТІ БУДОВИ І ТОПОГРАФІЇ НАД-, ПІДОЧНОЯМКОВОГО ТА ПІДБОРІДНОГО ОТВОРІВ У ПЕРИНАТАЛЬНОМУ ПЕРІОДІ ОНТОГЕНЕЗУ

3.1. Особливості становлення будови і топографії у 4-5 місячних плодів

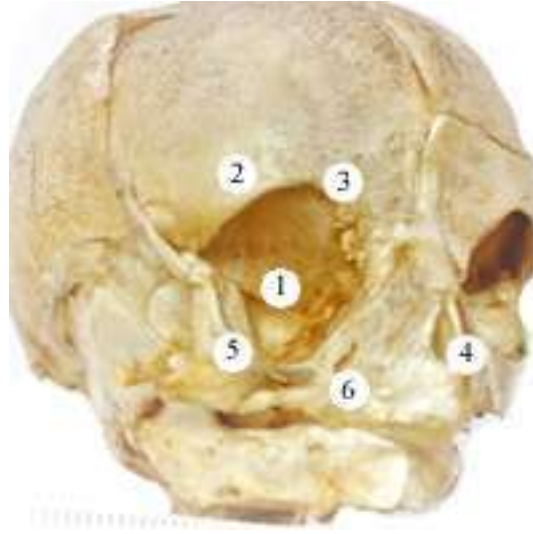
Топографоанатомічні особливості досліджено на 7 препаратах трупів 4-місячних плодів від 165,0 до 200,0 мм тім'яно-п'яtkової довжини (ТПД) та 11 препаратах трупів 5-місячних плодів від 201,0 до 250,0 мм ТПД.

У 4-х та 5-місячних плодів череп округлої форми. Мозковий череп значно більший від лицевого. Кістки мозкового черепа сполученні широкими швами, рухомі. Лицевий череп короткий та широкий. Кістки лицевого черепа міцно з'єднанні між собою тонкими швами (рис. 3.1). Очні ямки добре розвинені, округлі, п'ятигранної форми, великі, за площею займають 2/3 частини середньої третини лиця. Її краї тонкі та гострі.

Надочноямкова вирізка (далі НОЯ вирізка) розташована на присередній половині надочноямкового краю лобової кістки. НОЯ вирізка з обох сторін утворена тонкою кістковою тканиною, краї її гострі, тонкі, погано сформовані. Форма НОЯ вирізки півовальна.

У плодів 4-х місяців відстань від НОЯ вирізки до сагітальної площини, що проходить між центральними різцями справа становить від 5,8 мм до 6,6 мм, а зліва – 5,6 мм до 6,5 мм. У одного плода 180,0 мм ТПД ця відстань становила 6,0 мм з обох боків, у всіх інших плодів ця величина справа більша, ніж зліва. У 5-ти місячних плодів відстань від НОЯ вирізки до сагітальної площини, що проходить між центральними різцями справа збільшується від 6,6 мм до 9,1 мм, а зліва – від 6,0 мм до 9,9 мм. У одного плода 245,0 мм ТПД ця відстань становила 6,6 мм з обох боків, у плода з

ТПД 250,0 мм ця відстань становила справа – 9,1 мм, зліва – 9,9 мм. У всіх інших плодів – справа більша, ніж зліва.



Умовні позначки:

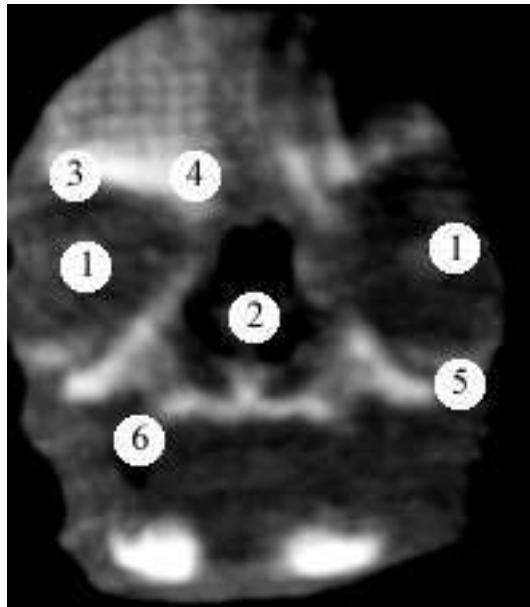
- 1 – очна ямка;
- 2 – надочноямковий край;
- 3 – надочноямкова вирізка;
- 4 – грушоподібний отвір;
- 5 – підочноямковий край;
- 6 – підочноямковий отвір.

Рисунок 3.1 – Череп плода 245,0 мм ТПД. Макропрепарат. Зб. 1,2^x

НОЯ вирізка розташована від горизонтальної площини, що проходить через bregma у плодів 4-х місяців справа на 18,8-21,6 мм, а зліва – 18,8-21,0 мм. У двох плодів (165,0 мм і 190,0 мм ТПД) ця відстань більша з лівого боку, у всіх інших препаратів – з правого. У плодів 5-ти місяців відстань від НОЯ вирізки до горизонтальної площини, що проходить через bregma справа становить 20,4-29,1 мм, а зліва – 20,3-29,0 мм. У п'яти плодів (205,0 мм; 215,0 мм; 230,0 мм; 235,0 мм та 245,0 мм ТПД) ця відстань більше зліва, а у інших – справа.

По центру передньої поверхні тіла верхньої щелепи розташований підочноямковий (ПОЯ) отвір. Цей отвір, у більшості досліджуваного матеріалу, овальної форми, різко видовжений у напрямку від коміркового

відростка верхньої щелепи (ВЩ) до її лобового відростка. Верхній бічний край ПОЯ отвору гострий, а нижній присередній – пологий. Розміри ПОЯ отвору – 1,6-0,9 мм×1,5-0,65 мм. Напрямок повздовжнього діаметра отвору проходить знизу вгору та від периферії до центру. Відстань від центру ПОЯ отвору до однойменного краю ВЩ в середньому у 4-х місячних плодів становить справа 1,7-2,0 мм, зліва – 1,8-2,1 мм; у 5-ти місячних плодів справа 1,8-2,7 мм, зліва – 2,0-2,8 мм. При цьому у трьох плодів (180,0 мм; 240,0 мм та 245,0 мм ТПД) ця відстань більше справа (рис. 3.2). У чотирьох плодів (200,0 мм; 215,0 мм; 220,0 мм та 235,0 мм ТПД) ця відстань однакова з обох боків. У решти плодів відстань від центру ПОЯ отвору до однойменного краю ВЩ зліва більша, а ніж справа.



Умовні позначки:

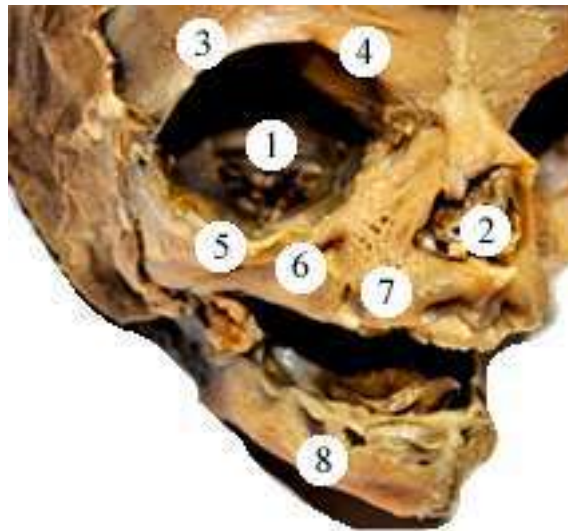
- 1 – очна ямка;
- 2 – грушоподібний отвір;
- 3 – надчочномковий край;
- 4 – надчочномкова вирізка;
- 5 – підчочномковий край;
- 6 – підчочномковий отвір.

Рисунок 3.2 – Рентгенограма черепа плода 240,0 мм ТПД. Макропрепарат. Зб. 1,6^x

У 10 плодів розташування ПОЯ отвору на передній поверхні тіла ВЩ (справа і зліва) відповідало точці перетину лінії, що з'єднує бічний кут ока з нижнім носовим краєм та лінії, що простягається від присереднього кута ока до кута рота. У шести плодів проекція підчонамкового отвору була вище на 0,35-0,45 мм від точки перетину наведених ліній (як справа, так і зліва). У одного плода (195,0 мм ТПД) ця проекція була нижче на 0,15 мм від точки перетину вказаних ліній на правій ВЩ та на 0,1 мм на лівій верхній щелепі. У одного плода (180,0 мм ТПД) – на правій ВЩ виявили звичайну проекцію ПОЯ отвору, а на лівій ВЩ цей отвір був розташований на 0,2 мм нижче точки перетину цих ліній.

Під час дослідження, поряд з основним ПОЯ отвором виявили додаткові отвори. Вони менші за розміром, розташовуються присередньо від основних отворів. У 4-місячного плода 200,0 мм ТПД спостерігали по два малі додаткові отвори біля кожного ПОЯ отвору, розташування отворів – симетричне. А у плода з 165,0 мм ТПД виявлено один додатковий отвір біля лівого ПОЯ отвору і три – біля правого. На п'яти препаратах 5-місячних плодів (215,0 мм; 220,0 мм; 225,0 мм; 235,0 мм та 245,0 мм ТПД) спостерігали по три додаткові отвори біля ПОЯ отвору з обох боків (рис. 3.3).

Відстань від ПОЯ отвору до сагітальної площини, що проходить між центральними різцями у плодів 4-х місяців справа становить від 6,6 мм до 7,8 мм, а зліва – 6,4 мм до 7,8 мм. У двох плодів (175,0 мм і 200,0 мм ТПД) ця відстань однакова з обох боків, у плодів з 195,0 мм та 200,0 мм ТПД ця величина більша зліва, а у всіх інших плодів ця величина справа більша, ніж зліва. У плодів 5-ти місяців відстань від ПОЯ отвору до сагітальної площини, що проходить між центральними різцями справа збільшується від 7,2 мм до 9,7 мм, а зліва – 7,3 мм до 9,8 мм. У чотирьох плодів (215,0 мм; 230,0 мм; 245,0 мм та 250,0 мм ТПД) ця відстань з лівого боку більша, у всіх інших плодів – з правого боку більша, ніж з лівого (рис. 3.4).

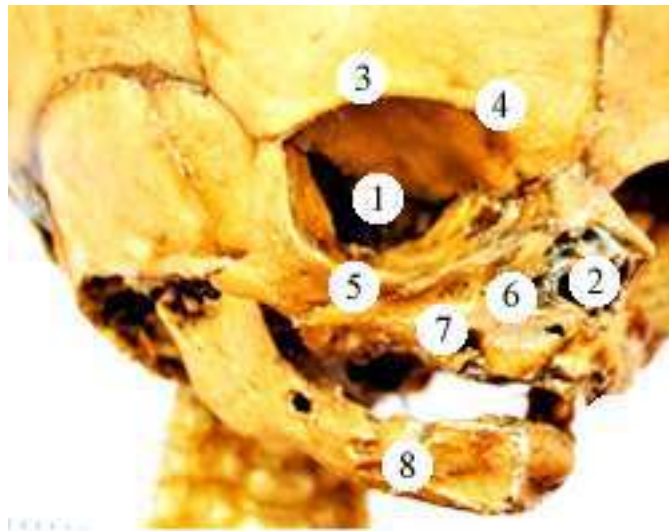


Умовні позначки:

- 1 – очна ямка;
- 2 – грушоподібний отвір;
- 3 – надочнюямковий край;
- 4 – надочнюямкова вирізка;
- 5 – підочнюямковий край;
- 6 – підочнюямковий отвір;
- 7 – додаткові отвори;
- 8 – підборідний отвір.

Рисунок 3.3 – Череп плода 235,0 мм ТПД. Макропрепарат. Зб. 1,2^x

Відстань від НОЯ вирізки до ПОЯ отвору у 4-х місячних плодів коливається від 9,8 мм до 10,6 мм справа, від 9,6 мм до 11,0 мм зліва; у 5-ти місячних – від 10,8 мм до 13,0 мм та від 10,6 мм до 12,7 мм відповідно. У плода 200,0 мм ТПД ця відстань становить 9,8 мм з обох боків. У трьох плодів (175,0 мм; 180,0 мм та 190,0 мм ТПД) ця величина більша зліва, а у всіх інших – справа (рис. 3.5).

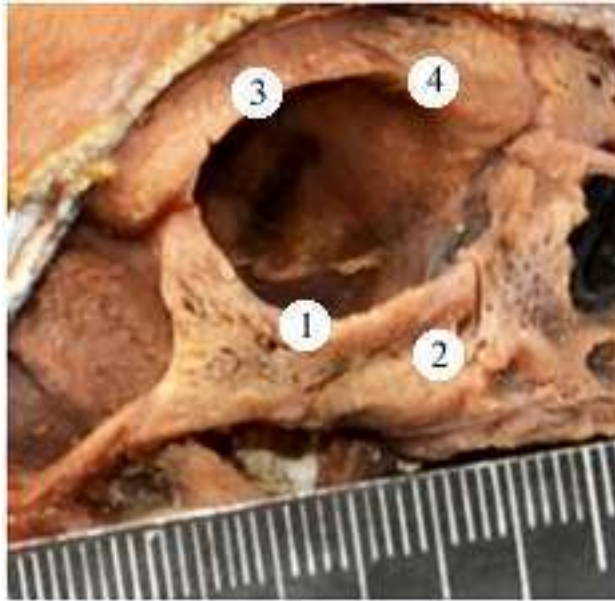


Умовні позначки:

- 1 – очна ямка;
- 2 – грушоподібний отвір;
- 3 – надочнямковий край;
- 4 – надочнямкова вирізка;
- 5 – підочнямковий край;
- 6 – підочнямковий отвір;
- 7 – додаткові отвори;
- 8 – підборідний отвір.

Рисунок 3.4 – Череп плода 245,0 мм ТПД. Макропрепарат. Зб. 1,4^x

Відстань від центру ПОЯ отвору до коміркового відроста ВЩ у плодів 4-х місяців становить 3,8-4,4 мм справа та 3,6-4,3 мм зліва; у плодів 5-ти місяців – 4,0-4,6 мм та 3,3-4,6 мм відповідно. У чотирьох плодів (200,0 мм; 205,0 мм; 210,0 мм та 225,0 мм ТПД) ця відстань однакова з обох боків. У чотирьох плодів (175,0 мм; 180,0 мм; 215,0 мм та 220,0 мм ТПД) ця відстань більше зліва, а у решти 10 препаратів – справа.



Умовні позначки:

- 1 – підчочномковий край;
- 2 – підчочномковий отвір;
- 3 – надчочномковий край;
- 4 – надчочномкова вирізка.

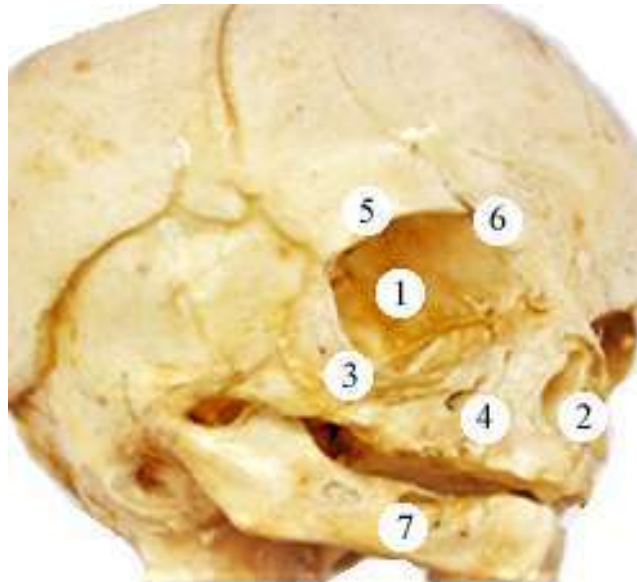
Рисунок 3.5 – Права верхня щелепа плода 330,0 мм ТПД.
Макропрепарат. Зб. 1,5^x

На передній поверхні тіла нижньої щелепи розташований підборідний отвір. ПБ отвір, у більшості досліджуваного матеріалу, круглої форми. Розміри отвору – 1,1-0,15 мм×1,1-0,13 мм.

Відстань від ПБ отвору до сагітальної площини, що проходить між центральними різцями у плодів 4-х місяців справа коливається від 6,5 мм до 7,0 мм, а зліва – від 6,4 мм до 7,0 мм. У одного плода (200,0 мм ТПД) ця відстань однакова з обох боків і становить 7,0 мм. У плодів з 180,0 мм та 200,0 мм ТПД ця величина більша зліва, а у всіх інших плодів – справа більша, ніж зліва. У плодів 5-ти місяців відстань від ПБ отвору до сагітальної площини, що проходить між центральними різцями справа збільшується від

7,2 мм до 8,7 мм, а зліва – 7,4 мм до 8,7 мм. У одного плода (240,0 мм ТПД) ця відстань однакова з обох боків і становить 8,7 мм. У чотирьох плодів (230,0 мм; 245,0 мм (2) та 250,0 мм ТПД) ця відстань з правого боку більша, у всіх інших плодів – з лівого боку більша, ніж з правого.

Відстань від центру ПБ отвору до краю нижньої щелепи в середньому у 4-місячних плодів становить 1,5-2,1 мм з обох боків; у 5-місячних плодів – 1,7-2,4 мм справа та 1,6-2,4 мм зліва. При цьому, у п'ятих плодів (165,0 мм; 190,0 мм; 230,0 мм; 235,0 мм та 250,0 мм ТПД) ця відстань більше зліва. У шістьох плодів (175,0 мм; 180,0 мм; 200,0 мм (2); 240,0 мм та 245,0 мм ТПД) ця відстань однакова з обох боків. У решти плодів відстань від центру ПБ отвору до краю нижньої щелепи зліва менша, ніж справа (рис. 3.6).



Умовні позначки:

- 1 – очна ямка;
- 2 – грушоподібний отвір;
- 3 – підочноямковий край;
- 4 – підочноямковий отвір;
- 5 – надочноямковий край;
- 6 – надочноямкова вирізка;
- 7 – підборідний отвір.

Рисунок 3.6 – Череп плода 220,0 мм ТПД. Макропрепарат. Зб. 1,4^x

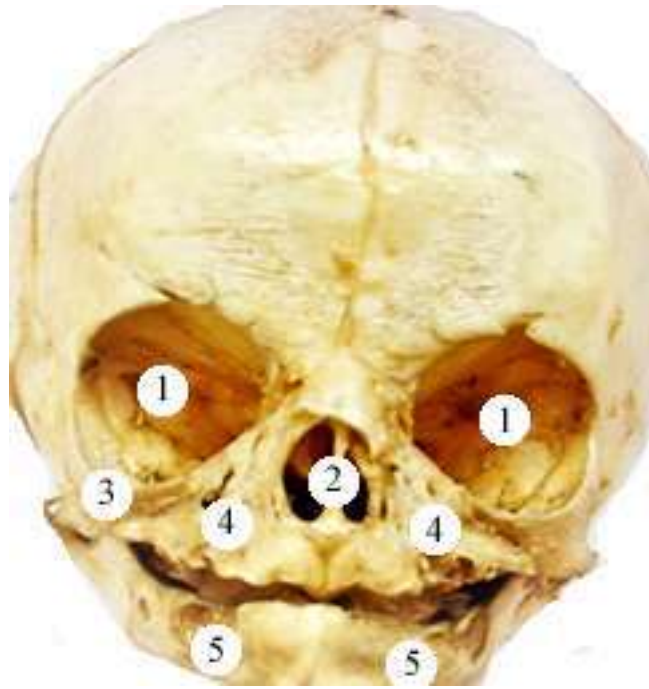
Відстань від центру ПБ отвору до коміркового відроста нижньої щелепи у плодів 4-х місяців коливається справа від 2,8 до 3,1 мм, зліва від 2,8 до 3,2 мм; плодів 5-ти місяців – справа від 2,0 до 3,6 мм, зліва від 1,9 до 3,4 мм. У двох плодів 165,0 мм та 240,0 мм ТПД ця відстань однакова з обох боків. У чотирьох плодів (175,0 мм; 180,0 мм; 190,0 мм та 250,0 мм ТПД) ця відстань більше зліва, а у решти 12 плодів – справа.

3.2. Топографоанатомічні особливості надочномкової вирізки, підочномкового та підборідного отворів у 6-7-місячних плодів

Дослідження будови та синтопії НОЯ вирізки, ПОЯ та ПБ отворів проведено на 12 препаратах 6-місячних плодів 251,0-300,0 мм ТПД та 11 препаратах 7-місячних плодів 301,0-350,0 мм ТПД.

Череп 6-7-місячних плодів має правильно округлу форму в ділянці мозкового черепа та видовжену в ділянці лицевого. Надбрівні дуги слабо виражені. Лицевий череп у 6-7-місячних плодів дещо довший за мозковий. Кістки черепа з'єднанні між собою напіврухомо, за допомогою еластичних, волокнистих перетинок. Очниці п'ятигранної форми, великі, округлі, добре розвинені. Поперечний розмір очної ямки незначно перевищує поздовжній (рис. 3.7).

Надочномкова вирізка (далі НОЯ вирізка) розташована майже по центру надочномкового краю лобової кістки. НОЯ вирізка з обох сторін утворена тонкою кістковою тканиною, краї її пологі, тонкі, добре сформовані. У більшості випадків форма НОЯ вирізки півовальна. У одного плода 260,0 ТПД спостерігали з правого боку НОЯ вирізку у вигляді видовженого прямокутника з гострими краями, а з лівого – полога, півовальна з товстими, заокругленими краями (рис. 3.8).



Умовні позначки:

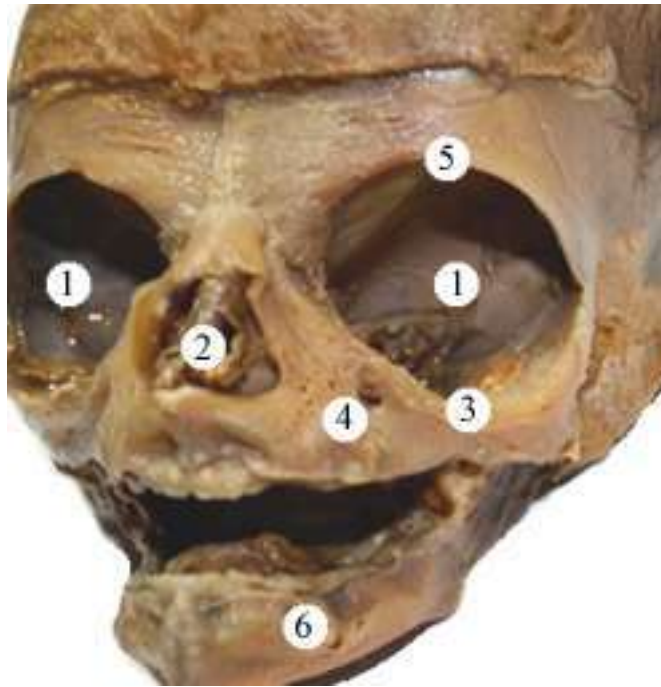
- 1 – очна ямка;
- 2 – грушоподібний отвір;
- 3 – підочнюямковий край;
- 4 – підочнюямковий отвір;
- 5 – підборідний отвір.

Рисунок 3.7 – Череп плода 330,0 мм ТПД. Макропрепарат. Зб. 1,4^x

У плода 345,0 мм ТПД права НОЯ вирізка нагадує незакритий НОЯ отвір, глибока, а справа – ледь помітна, полого (рис. 3.9).

У плодів 6-ти місяців відстань від НОЯ вирізки до сагітальної площини, що проходить між центральними різцями становить справа від 7,8 мм до 15,4 мм, а зліва – 7,7 мм до 14,6 мм. У п'ятьох плодів (260,0 мм; 280,0 мм; 285,0 мм; 295 мм та 300,0 мм ТПД) ця величина справа більша, ніж зліва. У решта препаратів – навпаки. У 7-ми місячних плодів відстань від НОЯ вирізки до сагітальної площини, що проходить між центральними різцями справа збільшується від 10,0 мм до 13,6 мм, а зліва – 9,0 мм до 13,8 мм. При цьому у трьох плодів (305,0 мм; 325,0 мм та 330,0 мм ТПД) ця відстань зліва

більша. У всіх інших плодів – справа більша, ніж зліва.

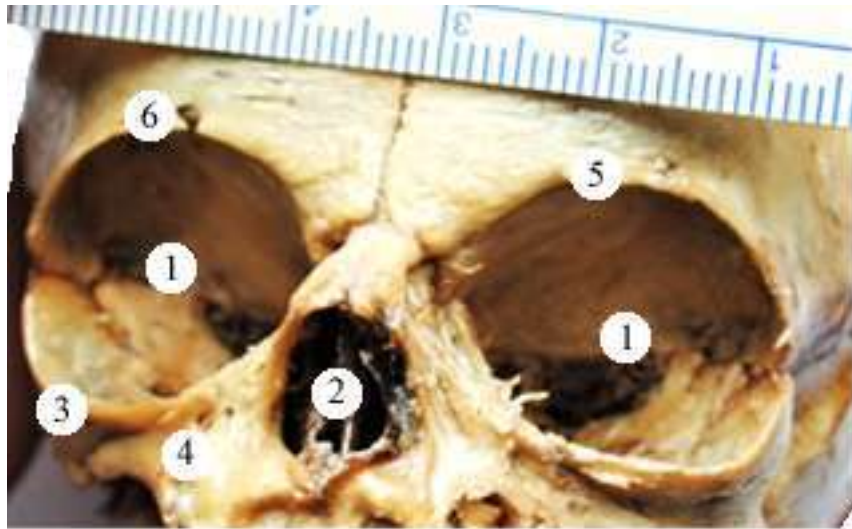


Умовні позначки:

- 1 – очна ямка;
- 2 – грушоподібний отвір;
- 3 – підочнюямковий край;
- 4 – підочнюямковий отвір;
- 5 – надочнюямкова вирізка;
- 6 – підборідний отвір.

Рисунок 3.8 – Череп плода 260,0 мм ТПД. Макропрепарат. Зб. 1,4^x

НОЯ вирізка розташована від горизонтальної площини, що проходить через bregma у 6-місячних плодів справа на 19,0-29,0 мм, а зліва – 18,7-28,0 мм. Лише у плода 265,0 мм ТПД ця відстань більша з лівого боку, у всіх інших – з правого. У 7-місячних плодів відстань від НОЯ вирізки до горизонтальної площини, що проходить через bregma справа становить 20,7-40,3 мм, а зліва – 30,4-40,1 мм. У трьох плодів (310,0 мм; 310,0 мм; та 330,0 мм ТПД) ця відстань більше зліва, а у інших – справа (рис. 3.10).

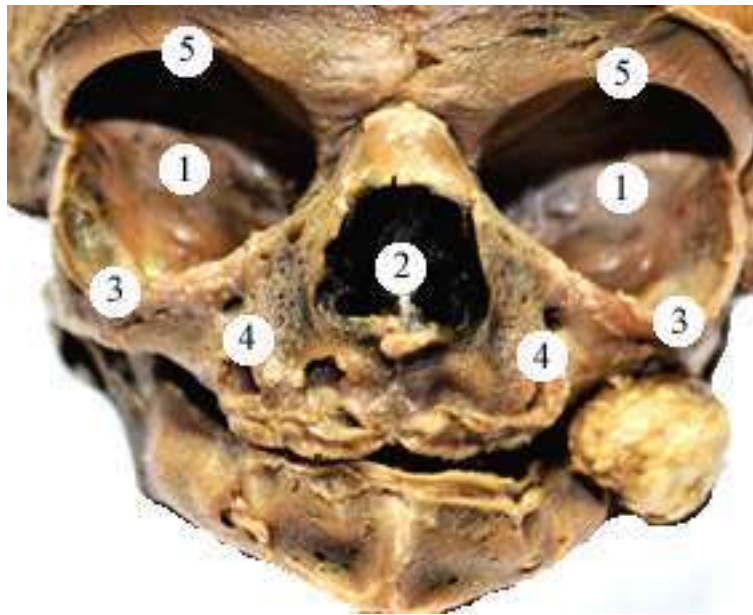


Умовні позначки:

- 1 – очна ямка;
- 2 – грушоподібний отвір;
- 3 – підочнямковий край;
- 4 – підочнямковий отвір;
- 5 – ліва надочнямкова вирізка;
- 6 – права надочнямкова вирізка.

Рисунок 3.9 – Череп плода 345,0 мм ТПД. Макропрепарат. Зб. 1,6^x

По центру верхньої третини передньої поверхні тіла ВЩ розташований ПОЯ отвір. У більшості плодів досліджуваного періоду, ПОЯ отвір має овальну, видовжену форму. Напрямок відкриття ПОЯ отвору зверху від лобового відростка ВЩ вниз до коміркового відростка ВЩ. У плодів з ТПД 260,0 мм; 275,0 мм; 300,0 мм та 345,0 мм цей отвір мав круглу форму, а у всіх інших досліджених плодів – видовжену овальну. Розміри правого ПОЯ отвору становлять $2,85 \pm 0,05 \times 1,7 \pm 0,05$, а лівого – $2,9 \pm 0,05 \times 1,65 \pm 0,05$ мм. У 16 плодів розташування правого та лівого ПОЯ отвору на передній поверхні тіла ВЩ, відповідає точці перетину лінії, що з'єднує бічний кут ока з нижнім носовим краєм та лінії, що пролягає від присереднього кута ока до кута рота.



Умовні позначки:

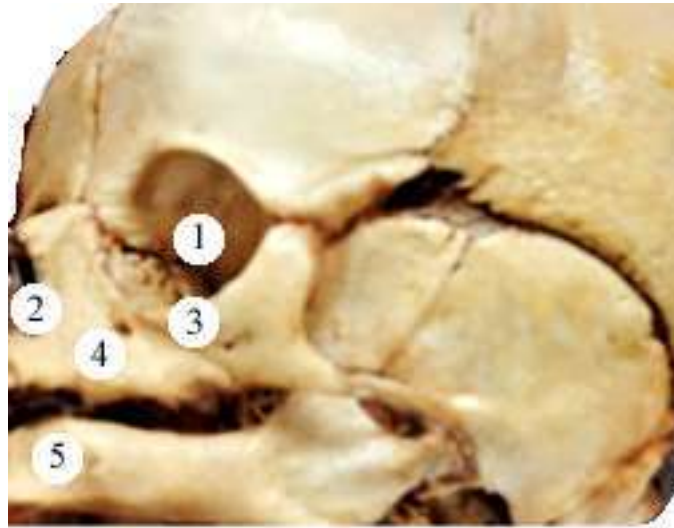
- 1 – очна ямка;
- 2 – грушоподібний отвір;
- 3 – підочнямковий край;
- 4 – підочнямковий отвір;
- 5 – надочнямкова вирізка.

Рисунок 3.10 – Череп плода 330,0 мм ТПД. Макропрепарат. Зб. 1,8^x

У чотирьох плодів (285,0 мм; 310,0 мм; 315,0 мм; 340,0 мм ТПД) обидва ПОЯ отвори розташовані на $0,4 \pm 0,08$ мм вище від точки перетину вказаних ліній. У двох плодів (260,0 мм та 295,0 мм ТПД) обидва ПОЯ отвори розташовані на $0,3 \pm 0,05$ мм нижче від точки перетину наведених ліній. У плода 305,0 мм ТПД правий ПОЯ отвір розташований в точці перетину цих ліній, а лівий ПОЯ отвір – на 0,3 мм вище точки перетину наведених ліній.

Відстань від ПОЯ краю верхньої щелепи до центру однойменного отвору в середньому у 6-місячних плодів становить справа 2,2-4,1 мм, зліва – 2,0-3,2 мм; у 7-місячних плодів справа 2,5-3,9 мм, зліва – 2,1-3,9 мм. При цьому у плода 300,0 мм ТПД ця відстань більше зліва. У шести плодів (285,0

мм; 310,0 мм; 310,0 мм; 315,0 мм; 320,0 мм та 325,0 мм ТПД) ця відстань однакова з обох боків (рис. 3.11). У решти плодів відстань від центру ПОЯ отвору до однойменного краю ВЩ справа більша, ніж зліва.

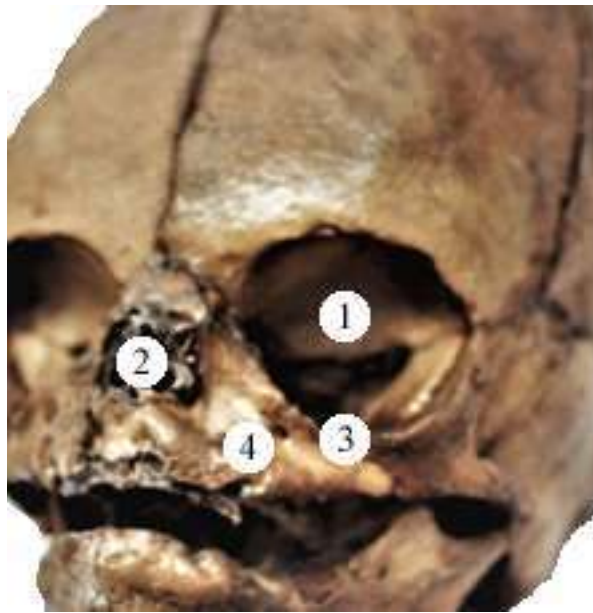


Умовні позначки:

- 1 – очна ямка;
- 2 – грушоподібний отвір;
- 3 – підочноямковий край;
- 4 – підочноямковий отвір;
- 5 – підборідний отвір.

Рисунок 3.11 – Череп плода 325,0 мм ТПД. Макропрепарат. Зб. 1,4^x

Під час дослідження, майже у всіх препаратів, поряд з основним ПОЯ отвором виявили додаткові отвори. Вони менші за розміром, розташовуються присередньо від основних отворів. У плода 260,0 мм ТПД спостерігали по чотири малі додаткові отвори біля кожного ПОЯ отвору, розташування отворів – симетричне. А у плода 285,0 мм ТПД не виявлено додаткових отворів біля ПОЯ отворів (рис. 3.12). У трьох плодів 255,0 мм; 310,0 мм і 320,0 мм ТПД виявлено по одному додатковому отвору на кожній щелепі, що розташували вище та присередніше від основних отворів.



Умовні позначки:

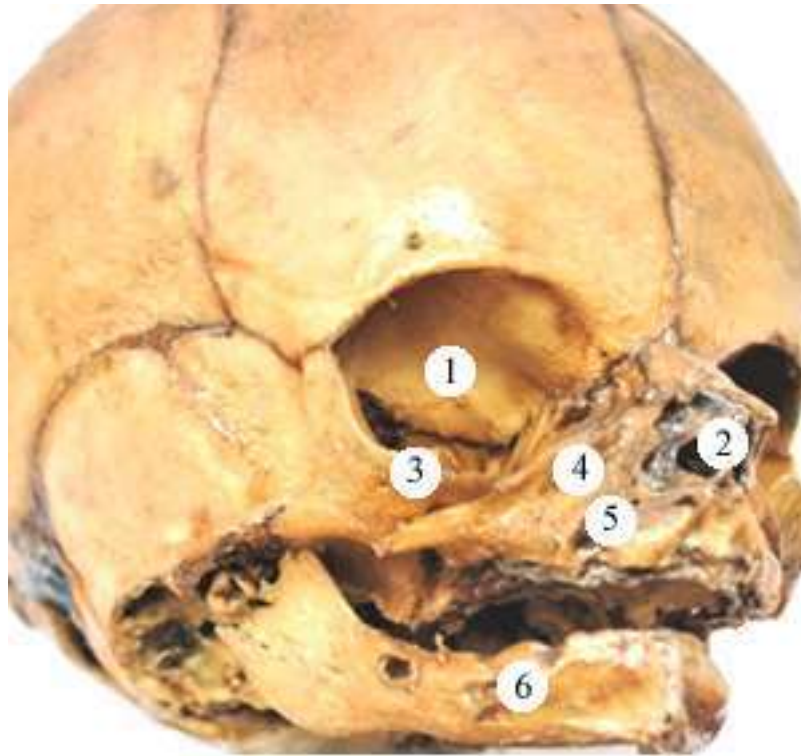
- 1 – очна ямка;
- 2 – грушоподібний отвір;
- 3 – підочнюямковий край;
- 4 – підочнюямковий отвір;

Рисунок 3.12 – Череп плода 285,0 мм ТПД. Макропрепарат. Зб. 1,6^x

У шести препаратів плодів цієї вікової групи (275,0 мм; 290,0 мм; 305,0 мм; 315,0 мм; 330,0 мм та 345,0 мм ТПД) спостерігали по два малі додаткові отвори біля ПОЯ отвору з обох боків (рис. 3.13).

Відстань від ПОЯ отвору до сагітальної площини, що проходить між центральними різцями у плодів 6-ти місяців справа становить від 7,0 мм до 12,6 мм, а зліва – 6,9 мм до 12,9 мм. У 4-х плодів з 260,0 мм; 265, мм; 290,0 мм та 300,0 мм ТПД ця величина більша з лівого боку, а у всіх інших плодів більша з правого боку. У плодів 7-ми місяців відстань від ПОЯ отвору до сагітальної площини, що проходить між центральними різцями справа збільшується від 9,5 мм до 15,0 мм, а зліва – 9,1 мм до 14,5 мм. У двох плодів (325,0 мм і 335,0 мм ТПД) ця відстань однакова з обох боків, У двох плодів з

ТПД 315,0 мм та 320,0 мм ця відстань з лівого боку більша, у всіх інших плодів – з правого боку більша.



Умовні позначки:

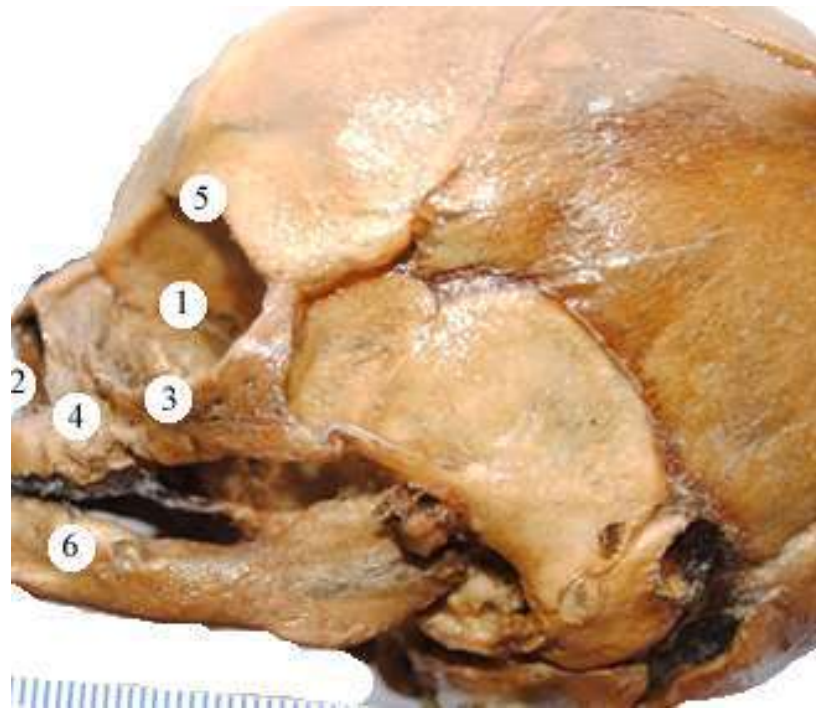
- 1 – очна ямка;
- 2 – грушоподібний отвір;
- 3 – підочнюямковий край;
- 4 – підочнюямковий отвір;
- 5 – додаткові отвори;
- 6 – підборідний отвір.

Рисунок 3.13 – Череп плода 315,0 мм ТПД. Макропрепарат. Зб. 2,2^x

Відстань від НОЯ вирізки до ПОЯ отвору у 6-місячних плодів коливається від 11,6 мм до 15,0 мм справа, від 12,1 мм до 15,0 мм зліва; у 7-місячних – від 13,8 мм до 18,0 мм та від 14,0 мм до 17,9 мм відповідно. У плода 270,0 мм ТПД ця відстань становить 12,1 мм з обох боків, а у плода 295,0 мм ТПД – 15,0 мм відповідно. У чотирьох плодів (255,0 мм; 265,0 мм; 270,0 мм та 295,0 мм ТПД) ця величина більша зліва, а у всіх інших – справа.

Відстань від центру ПОЯ отвору до коміркового відростка верхньої щелепи у препаратів 6-місячних плодів становить 3,8-6,0 мм справа та 3,8-5,9 мм зліва; у препаратів 7-місячних плодів – 5,8-8,0 мм та 5,8-7,9 мм відповідно. У двох плодів (325,0 мм та 335,0 мм ТПД) ця відстань однакова з обох боків та дорівнює 5,8 мм. У п'ятьох плодів (270,0 мм; 280,0 мм; 295,0 мм; 300,0 мм та 310,0 мм ТПД) ця відстань більше зліва, а у решти 16 препаратів – справа.

На передній поверхні тіла нижньої щелепи розташований ПБ отвір (рис. 3.14). ПБ отвір, у більшості досліджуваного матеріалу, круглої форми. Розміри ПБ отвору – 2,14-0,17 мм×2,12-0,14 мм.



Умовні позначки:

- 1 – очна ямка;
- 2 – грушоподібний отвір;
- 3 – підчочнямковий край;
- 4 – підчочнямковий отвір;
- 5 – надчочнямкова вирізка;
- 6 – підборідний отвір.

Рисунок 3.14 – Череп плода 305,0 мм ТПД. Макропрепарат. Зб. 2,2^x

Відстань від ПБ отвору до сагітальної площини, що проходить між центральними різцями у плодів 6-ти місяців справа коливається від 7,2 мм до 10,9 мм, а зліва – від 7,1 мм до 11,2 мм. У чотирьох плодів (255,0 мм; 260,0 мм та 270,0 мм (2) ТПД) ця величина більша зліва, а у всіх інших плодів – справа. У плодів 7-ми місяців відстань від ПБ отвору до сагітальної площини, що проходить між центральними різцями справа збільшується від 8,4 мм до 14,0 мм, а зліва – 8,4 мм до 13,8 мм. У плодів 320,0 мм; 335,0 мм та 350,0 мм ТПД ця відстань однакова з обох боків і становить 10,1 мм; 8,4 мм та 9,1 відповідно. У плода 305,0 мм ТПД ця відстань з лівого боку більша, у всіх інших плодів – з правого.

Відстань від центру ПБ отвору до краю нижньої щелепи в середньому у 6-місячних плодів становить справа 1,7-3,3 мм, зліва – 1,7-3,1 мм; у 7-місячних плодів справа 1,9-3,6 мм, зліва – 1,9-3,7 мм. При цьому у чотирьох плодів (265,0 мм; 270,0 мм; 325,0 мм (2) та 350,0 мм ТПД) ця відстань більше зліва. У семи плодів ця відстань однакова з обох боків, а саме у плодів 255,0 мм та 275,0 мм ТПД становить 1,7 мм; у плода 290,0 мм ТПД – 2,1 мм; у плода 305,0 мм ТПД – 1,9 мм; у плода 310,0 мм ТПД – 2,3 мм; у плода 330,0 мм ТПД – 2,8 мм; у плода 345,0 мм ТПД – 2,0 мм . У решти 12 плодів відстань від центру ПБ отвору до краю нижньої щелепи зліва менша, ніж справа.

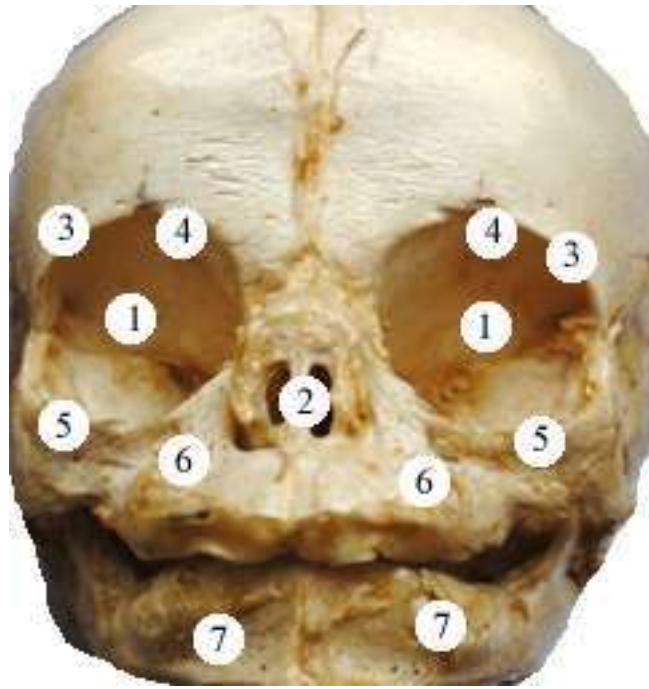
Відстань від центру ПБ отвору до коміркового відростка нижньої щелепи у плодів 6-ти місяців коливається справа від 2,8 до 4,8 мм, зліва від 2,8 до 4,1 мм; у плодів 7-ми місяців – справа від 4,0 до 6,0 мм, зліва від 3,7 до 6,0 мм. У шістьох плодів ця відстань однакова з обох боків, а саме у плода з ТПД 255,0 мм становить 2,8 мм; у плода з ТПД 270,0 мм – 3,1 мм; у плодів з ТПД 275,0 мм та 300,0 мм – 4,0 мм; у плода з ТПД 310,0 мм – 6,0 мм та у плода з ТПД 320,0 мм – 5,4 мм. У трьох плодів (260,0 мм; 270,0 мм та 280,0 мм ТПД) ця відстань більше зліва, а у решти 14 плодів – справа.

3.3. Особливості будови та кореляційні взаємовідношення надочнямкового, підочнямкового та підборідного отворів у 8-10 місячних плодів і новонароджених

Макроскопічне дослідження особливостей будови і синтопії надочнямкового, підочнямкового та підборідного отворів проведено на 16 препаратах плодів 8-10 місяців 351,0-500,0 мм ТПД та 7 препаратах новонароджених.

Під час дослідження встановлено, що у 8-10-місячних плодів та новонароджених мозковий череп – правильної округлої форми, лицевий череп поступово не значно звужується, а за рахунок нижньої щелепи ще й каудально видовжується. За вертикальними розмірами, мозковий череп більший за лицевий. Лобові кістки нерухомо з'єднані між собою. Лобові горби тверді, добре виражені, надбрівні дуги – не виражені. Кістки мозкового черепа тонкі, з'єднанні між собою рухомо, а кістки лицевого черепа – міцні, з'єднанні між собою нерухомо. Велика площа мозкового черепа не вкрита кістковою тканиною (рис. 3.15).

У плодів 8-10 місяців та новонароджених очні ямки великі, округлої форми. У новонароджених очні ямки набувають каплеподібної форми. поперечний розмір очниць трохи більший за поздовжній. Надочнямковий край очної ямки утворений лобовою кісткою, добре розвинений, тонкий, заокруглений. Підочнямковий край очної ямки, утворений виличною кісткою, тілом і лобовим відростком ВЩ. Присередня частина підочнямкового краю тонка і гостра; а бічна частина – навпаки, потовщена.

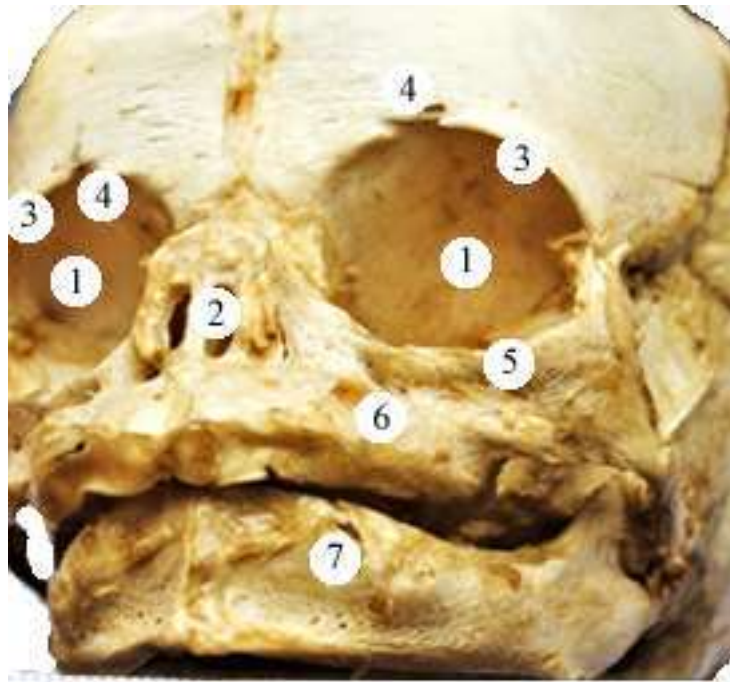


Умовні позначки:

- 1 – очна ямка;
- 2 – грушоподібний отвір;
- 3 – надочнюямковий край;
- 4 – надочнюямкова вирізка;
- 5 – підочнюямковий край;
- 6 – підочнюямковий отвір;
- 7 – підборідний отвір.

Рисунок 3.15 – Череп плода 490,0 мм ТПД. Макропрепарат. Зб. 1,8^x

НОЯ вирізка розташована на присередній половині надочнюямкового краю лобової кістки. НОЯ вирізка з обох сторін утворена тонкою кістковою тканиною, краї її пологі, тонкі, добре сформовані. У більшості випадків форма НОЯ вирізки півовальна, але у плода 490,0 мм ТПД спостерігали з лівого боку НОЯ вирізку у вигляді неправильного, видовженого прямокутника з гострими краями переділену горизонтальною перетинкою, а з правого – полога, півовальна з товстими, заокругленими краями (рис. 3.16).



Умовні позначки:

- 1 – очна ямка;
- 2 – грушоподібний отвір;
- 3 – надочноямковий край;
- 4 – надочноямкова вирізка;
- 5 – підочноямковий край;
- 6 – підочноямковий отвір;
- 7 – підборідний отвір.

Рисунок 3.16 – Череп плода 490,0 мм ТПД. Макропрепарат. Зб. 1,8^x

Відстань від НОЯ вирізки до сагітальної площини, що проходить між центральними різцями у 8-місячних плодів становить 11,1-11,8 мм справа та 10,9-11,4 мм зліва. У всіх 8-місячних плодів спостерігається дана закономірність (дана відстань справа більша, ніж зліва). У плодів 9 місяців ці величини відповідно дорівнюють – 12,0-13,2 мм справа та 11,0-12,8 мм зліва. У плодів 10 місяців відстань від НОЯ вирізки до сагітальної площини, що проходить між центральними різцями становить 13,8-16,1 мм справа та 13,3-15,7 мм зліва. У новонароджених ці параметри відповідно дорівнюють –

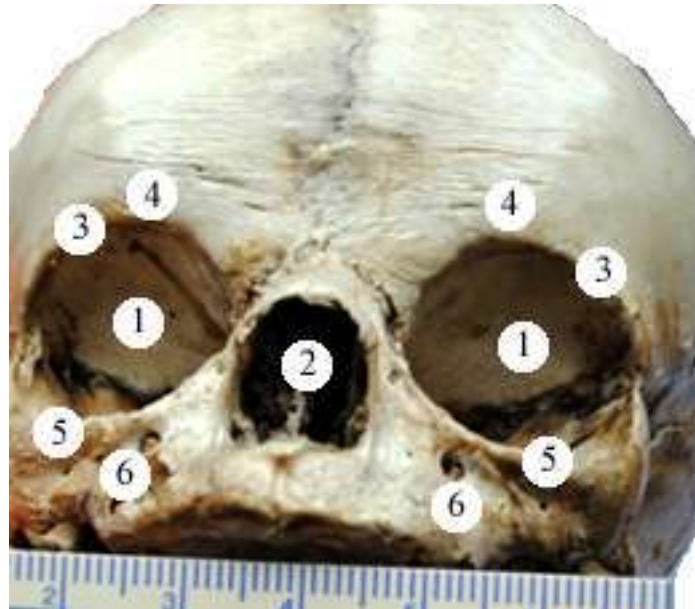
13,5-14,6 мм та 13,3-14,3 мм. У всіх досліджуваних плодів цієї вікового періоду – ця відстань справа більша, ніж зліва.

Під час вимірювання відстані від НОЯ вирізки до горизонтальної площини, що проходить через bregma були встановлені такі параметри: у 8-місячних плодів 34,0-41,5 мм справа та 34,2-41,1 мм зліва, при цьому у двох плодів 365,0 мм та 400,0 мм ТПД ця відстань більша з лівого боку, у всіх інших – з правого. У 9-місячних плодів відстань від НОЯ вирізки до горизонтальної площини, що проходить через bregma справа становить 37,2-42,1 мм, а зліва – 37,1-42,0 мм, при цьому у двох плодів 410,0 мм та 440,0 мм ТПД ця відстань більше справа, а у інших – зліва. У плодів 10 місяців ці величини дорівнюють – 39,2-42,0 мм справа та 38,9-49,0 мм зліва. У новонароджених ці параметри становлять – 49,4-59,1 мм та 52,5-60,0 мм відповідно. Майже у всіх досліджуваних препаратів цього вікового періоду, окрім плода 475,0 мм ТПД та одного новонародженого, ця відстань зліва більша, ніж справа (рис. 3.17).

У 8-10 місячних плодів і новонароджених ПОЯ отвір розташований по центру між середньою та дистальною третіною передньої поверхні тіла ВЩ. У всіх 8-10-місячних плодів і новонароджених ПОЯ отвір видовженої овальної форми та має напрямок від периферії до центру та знизу вверх. Розміри правого ПОЯ отвору, становлять: у 8-10-місячних плодів $3,65 \pm 1,25 \times 2,85 \pm 1,15$, а у новонароджених – $3,75 \pm 1,25 \times 3,05 \pm 0,12$ мм. Розміри лівого ПОЯ отвору, становлять: у 8-10-місячних плодів $3,72 \pm 1,25 \times 2,83 \pm 1,2$, а у новонароджених – $3,78 \pm 1,23 \times 3,02 \pm 0,1$ мм.

У 18 плодів правий та лівий ПОЯ отвори розташовані в точці перетину лінії, що з'єднує бічний кут ока з нижнім носовим краєм та лінії, що пролягає від присереднього кута ока до кута рота. У двох плодів (440,0 і 490,0 мм ТПД) проєкція правого та лівого ПОЯ отвору вище на $0,53 \pm 0,12$ мм від точки перетину наведених ліній. У одного новонародженого ця проєкція була нижче на $0,4 \pm 0,07$ мм від точки перетину даних ліній на правій та лівій ВЩ.

У плода 430,0 мм ТПД та одного новонародженого – правий ПОЯ отвір розташований в точці перетину даних ліній, а лівий – на $0,35 \pm 0,14$ мм вище від цієї точки.



Умовні позначки:

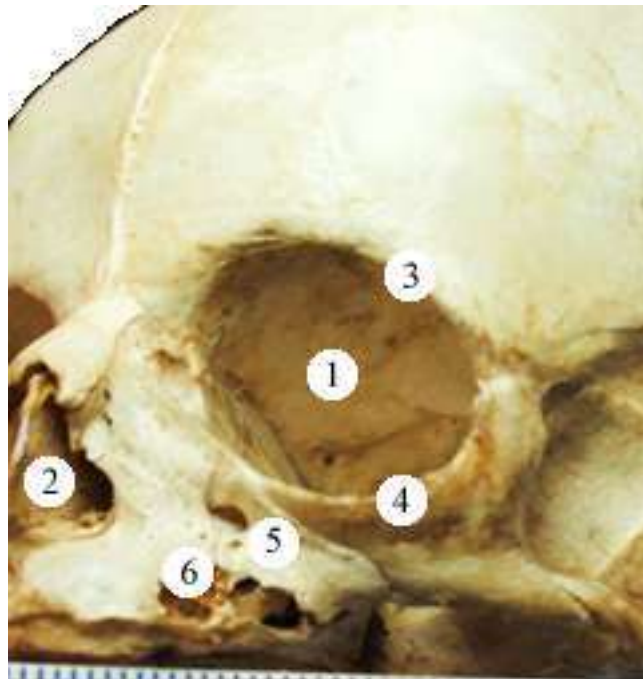
- 1 – очна ямка;
- 2 – грушоподібний отвір;
- 3 – надочноямковий край;
- 4 – надочноямкова вирізка;
- 5 – підочноямковий край;
- 6 – підочноямковий отвір.

Рисунок 3.17 – Череп новонародженого. Макропрепарат. Зб. 1,2^x

Відстань від ПОЯ отвору до однойменного краю ВЩ в середньому у 8-місячних плодів становить справа 2,2-3,1 мм, зліва – 2,1-3,0 мм; у 9-місячних плодів справа 2,8-3,8 мм, зліва – 2,8-3,6 мм; у 10-місячних плодів справа 2,1-3,8 мм, зліва – 2,0-3,6 мм; у новонароджених 3,7-4,4 мм та 3,8-4,3 мм відповідно. При цьому у двох новонароджених ця відстань більше зліва. У плодів 430,0 мм та 440,0 мм ТПД ця відстань однакова з обох боків. У решти

препаратів відстань від центру ПОЯ отвору до однойменного краю ВЩ справа більша, ніж зліва.

При макроскопічному дослідженні майже у всіх 8-10-місячних плодів та новонароджених поряд з основним ПОЯ отвором виявлено додаткові отвори. Вони менші за розміром, частіше розташовуються присередньо від основних отворів. У плода 480,0 мм ТПД спостерігали два додаткові отвори розташовані присередніше від правого ПОЯ отвору та три додаткові отвори нижче лівого ПОЯ отвору (рис. 3.18).



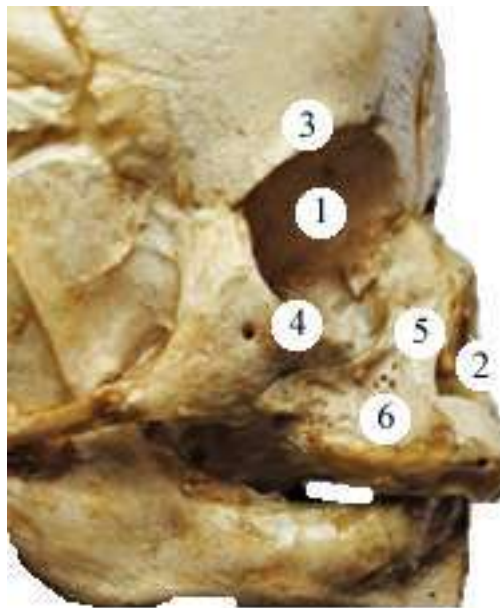Умовні позначки:

- 1 – очна ямка;
- 2 – грушоподібний отвір;
- 3 – надочнямковий край;
- 4 – підочнямковий край;
- 5 – підочнямковий отвір;
- 6 – додаткові отвори.

Рисунок 3.18 – Череп плода 480,0 мм ТПД. Макропрепарат. Зб. 1,6^x

У плода 380,0 мм ТПД спостерігали по чотири малі додаткові отвори біля кожного ПОЯ отвору, розташування отворів – присередніше від ПОЯ отвору (рис. 3.19).

А у одного новонародженого додаткових отворів біля ПОЯ отворів не виявлено (рис. 3.20). У чотирьох плодів 360,0 мм; 365,0 мм; 400,0 мм і 420,0 мм ТПД виявлено по одному додатковому отвору на кожній щелепі, що розташувани вище та присередніше від основних отворів.



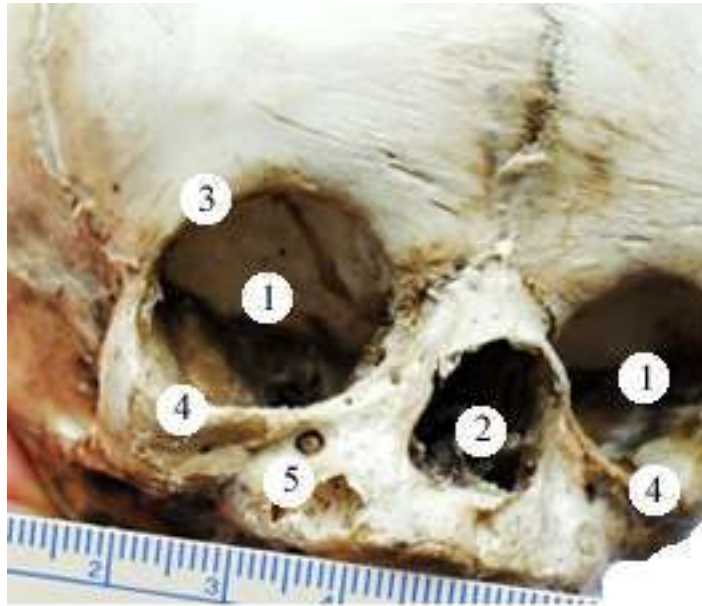
Умовні позначки:

- 1 – очна ямка;
- 2 – грушоподібний отвір;
- 3 – надочноямковий край;
- 4 – підочноямковий край;
- 5 – підочноямковий отвір;
- 6 – додаткові отвори.

Рисунок 3.19 – Череп плода 380,0 мм ТПД. Макропрепарат. Зб. 1,5^x

Відстань від ПОЯ отвору до сагітальної площини, що проходить між центральними різцями у 8-місячних плодів справа становить від 9,0 мм до

12,0 мм, а зліва – від 8,9 мм до 11,9 мм. У 9-місячних плодів ця відстань справа збільшується від 9,8 мм до 10,2 мм, а зліва – від 9,5 мм до 10,0 мм. У 10-місячних плодів справа – від 12,0 мм до 13,2 мм, а зліва – 11,8 мм до 13,0 мм; у новонароджених – від 12,5 мм до 13,1 мм та від 12,0 мм до 13,0 мм відповідно. При цьому лише у одного новонародженого ця відстань однакова з обох боків.



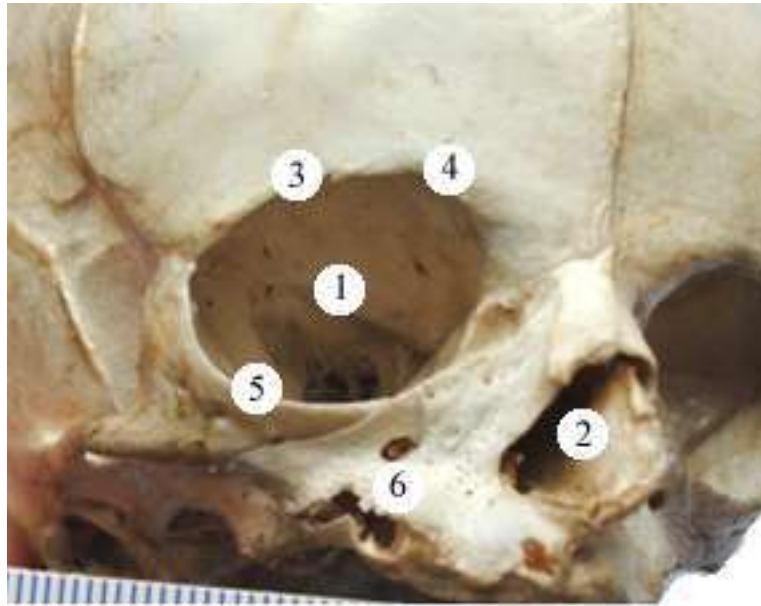
Умовні позначки:

- 1 – очна ямка;
- 2 – грушоподібний отвір;
- 3 – надочноямковий край;
- 4 – підочноямковий край;
- 5 – підочноямковий отвір.

Рисунок 3.20 – Череп новонародженого (права і ліва сторона).
Макропрепарат. 3б. 1,6^x

Відстань від НОЯ вирізки до ПОЯ отвору у 8-місячних плодів коливається від 14,7 мм до 18,0 мм справа, від 14,2 мм до 17,8 мм зліва; у 9-місячних – від 18,2 мм до 21,4 мм та від 18,0 мм до 21,0 мм відповідно. У 10-місячних плодів ця величина становить справа від 22,4 мм до 23,3 мм, а зліва

– 22,1 мм до 23,0 мм; у новонароджених від 21,8 мм до 27,0 мм та від 21,1 мм до 27,0 мм відповідно. У плода 380,0 мм ТПД ця відстань становить 27,0 мм з обох боків. а у плода 295,0 мм ТПД – 15,0 мм відповідно. У одного новонародженого ця величина більша з лівого боку. У всіх інших досліджуваних препаратів цієї вікової групи відстань від НОЯ вирізки до ПОЯ отвору справа спостерігається більша ніж зліва (рис. 3.21).



Умовні позначки:

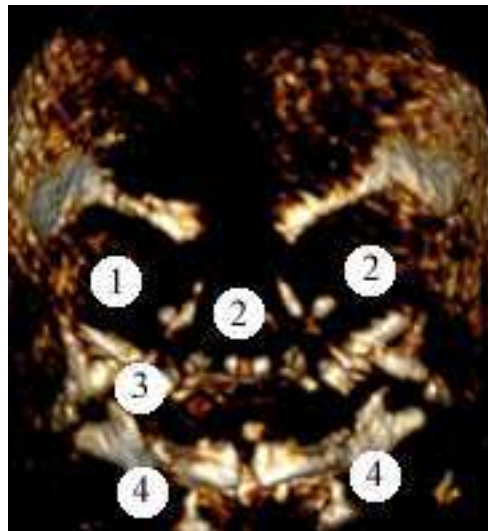
- 1 – очна ямка;
- 2 – грушоподібний отвір;
- 3 – надочноямковий край;
- 4 – надочноямкова вирізка;
- 5 – підочноямковий край;
- 6 – підочноямковий отвір.

Рисунок 3.21 – Череп плода 420,0 мм ТПД. Макропрепарат. Зб. 1,8^x

Відстань від центру ПОЯ отвору до коміркового відростка ВЩ у препаратів 8- місячних плодів становить 5,1-7,8 мм справа та 4,8-7,7 мм зліва ; у препаратів 9- місячних плодів – 7,3-9,0 мм та 7,2-8,8 мм відповідно. У 10-місячних плодів ця величина становить справа від 9,8 мм до 10,7 мм, а зліва –

9,6-10,9 мм; у новонароджених – 9,0-10,5 мм та від 8,9 мм до 10,1 мм відповідно. У одного новонародженого та одного плода 460,0 мм ТПД ця величина більша з лівого боку. У всіх інших досліджуваних препаратів цієї вікової групи відстань від НОЯ вирізки до ПОЯ отвору справа спостерігається більша ніж зліва.

На передній поверхні тіла нижньої щелепи, ближче до середньої лінії лица, розташований підборідний отвір (рис. 3.22). ПО, у більшості досліджуваного матеріалу, круглої форми (рис. 3.23). Розміри отвору – $2,58 \pm 0,15$ мм \times $2,46 \pm 0,15$ мм.



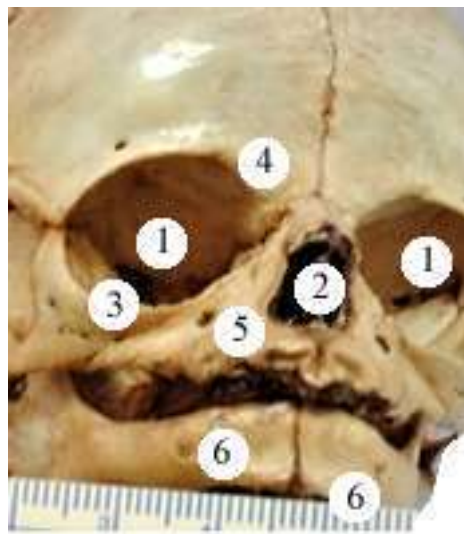
Умовні позначки:

- 1 – очна ямка;
- 2 – грушоподібний отвір;
- 3 – підчочнямковий отвір;
- 4 – підборідний отвір.

Рисунок 3.22 – Комп'ютерна томографія черепа плода 365,0 мм ТПД. Зб. 1,3^x

Відстань від ПО до сагітальної площини, що проходить між центральними різцями у плодів 8-ми місяців справа коливається від 8,7 мм до 12,0 мм, а зліва – від 8,3 мм до 11,8 мм. У плодів 9-ти місяців відстань від ПО до сагітальної площини, що проходить між центральними різцями справа збільшується від 11,3 мм до 11,8 мм, а зліва – 10,2 мм до 11,7 мм. У 10-

місячних плодів ця величина становить справа від 12,8 мм до 13,6 мм, а зліва – 12,6 мм до 13,4 мм; у новонароджених від 13,8 мм до 14,8 мм та від 13,7 мм до 14,7 мм відповідно. У плодів 380,0 мм та 480,0 мм ТПД ця величина більша зліва, ніж справа. У плода 400,0 мм ТПД ця відстань з правого і лівого боків однакова, і становить 9,0 мм. У всіх інших досліджуваних препаратів цієї вікової групи відстань від ПО до сагітальної площини, що проходить між центральними різцями справа спостерігалася більша ніж зліва.



Умовні позначки:

- 1 – очна ямка;
- 2 – грушоподібний отвір;
- 3 – підочнямковий край;
- 4 – надочнямкова вирізка;
- 5 – підочнямковий отвір;
- 6 – підборідний отвір.

Рисунок 3.23 – Череп плода 410,0 мм ТПД. Макропрепарат. Зб. 1,3^x

Відстань від центру ПО до краю нижньої щелепи в середньому у 8-місячних плодів становить справа 2,3-3,8 мм, зліва – 2,4-3,7 мм; у 9-місячних плодів справа 3,3-3,8 мм, зліва – 3,2-3,7 мм. У 10-місячних плодів ця величина становить справа від 3,8 мм до 4,1 мм, а зліва – від 3,6 мм до 4,0 мм; у новонароджених – від 3,8 мм до 4,5 мм та від 3,7 мм до 4,4 мм

відповідно. При цьому у плода 390,0 мм ТПД ця величина більша зліва, ніж справа. У решти 22 препаратів відстань від центру ПО до краю нижньої щелепи зліва менша, ніж справа.

Відстань від центру ПО до коміркового відростка нижньої щелепи у плодів 8-ми місяців коливається справа від 3,6 до 6,2 мм, зліва від 3,9 до 6,0 мм; у плодів 9-ти місяців – справа від 6,3 до 6,7 мм, зліва від 6,2 до 6,7 мм. У 10-місячних плодів ця величина становить справа від 6,8 мм до 7,0 мм, а зліва – 6,7 мм до 7,0 мм; у новонароджених – від 6,8 мм до 7,2 мм та від 6,6 мм до 7,0 мм відповідно. У шістьох плодів ця відстань однакова з обох боків, а саме у плода 380,0 мм ТПД становить 4,2 мм; у плода 420,0 мм ТПД – 6,6 мм; у плода 440,0 мм ТПД – 6,7 мм; у плода 470,0 мм ТПД – 7,0 мм; у плода 480,0 мм ТПД – 6,8 мм та у одного новонародженого – 7,0 мм. У плода 365,0 мм ТПД ця відстань більше зліва, а у решти 16 препаратів – справа.

Підсумок

У перинатальному періоді онтогенезу надочномковий отвір має форму вирізки, яка у 81 % півовальної форми, у 13 % – у вигляді видовженого прямокутника, у 6 % – майже не виражена, полога. Підочномковий отвір розташований по центру передньої поверхні тіла верхньої щелепи, у 83 % випадків він овальної форми, різко видовжений у напрямку від коміркового відростка верхньої щелепи до її лобового відростка, тільки у 17 % – круглої форми. На передній поверхні тіла нижньої щелепи розташований підборідний отвір, у 88 % спостережень він круглої форми, тільки у 12 % – овальної. Додаткові підочномкові отвори у плодів та новонароджених визначаються у кількості від 1 до 4.

Результати розділу опубліковано у наукових працях автора [179, 183, 184, 186].

РОЗДІЛ 4

МОРФОМЕТРИЧНА ХАРАКТЕРИСТИКА ПАРАМЕТРІВ ЧЕРЕПА ТА ЛИЦЯ ПЛОДІВ І НОВОНАРОДЖЕНИХ

Статистична обробка тім'яно-п'яtkової довжини плода впродовж фетального та раннього неонатального періодів онтогенезу показала, що є чітке збільшення і різниця між медіанами вибірок (горизонтальна лінія в коробці) напевно є статистично значимою (рис. 4.1).

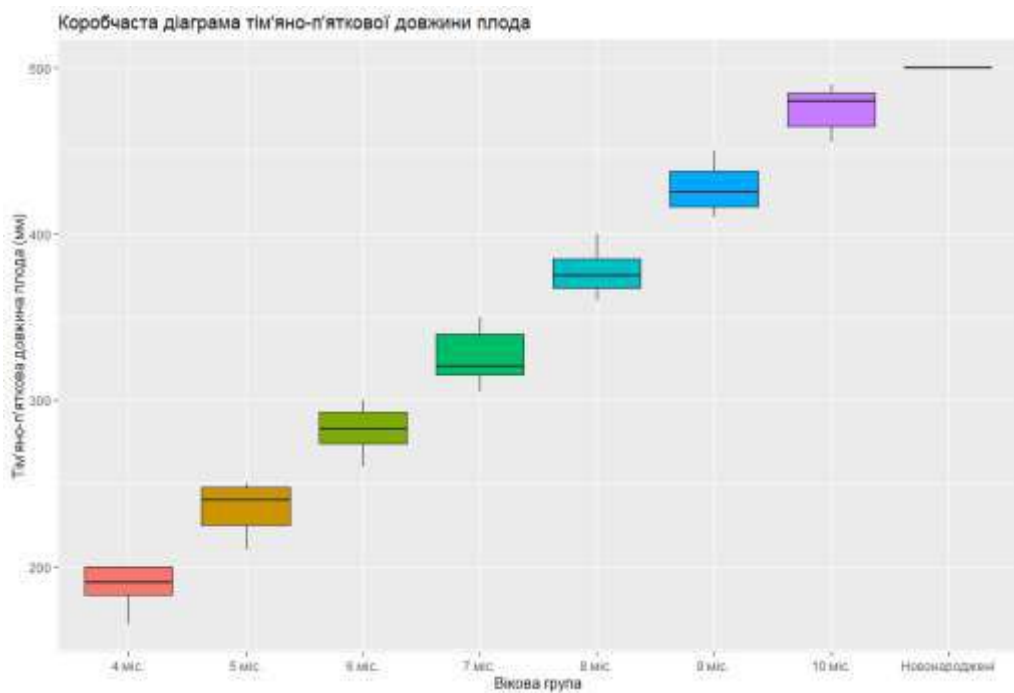


Рисунок 4.1 – Коробчаста діаграма тім'яно-п'яtkової довжини плода впродовж фетального та раннього неонатального періодів онтогенезу

Проведений тест Краскела-Уолліса для тім'яно-п'яtkової довжини плода впродовж фетального та раннього неонатального періодів онтогенезу дав наступні результати (табл. 4.1):

Таблиця 4.1 – Тест Краскела-Уолліса для тім’яно-п’яткової довжини плода впродовж фетального та раннього неонатального періодів онтогенезу

```
## Kruskal-Wallis rank sum test
##
## data: df$Neigh by Age_group_factor
## Kruskal-Wallis chi-squared = 59.276, df = 7, p-value = 2.105e-10
```

Оскільки $p\text{-value} < 0,05$, то відмінність між медіанами груп є статистично значимою.

Установимо для яких саме пар вікових груп є статистична відмінність медіан. Для цього проведемо тест Коновера-Імана (табл. 4.2):

Таблиця 4.2 – Тест Коновера-Імана для тім’яно-п’яткової довжини плода впродовж фетального та раннього неонатального періодів онтогенезу

```
## Kruskal-Wallis rank sum test
## data: x and Age_group_factor
## Kruskal-Wallis chi-squared = 59.2764, df = 7, p-value = 0
##
## Comparison of x by Age_group_factor
## (No adjustment)
## Col Mean-|
## Row Mean | 10 mic. 4 mic. 5 mic. 6 mic. 7 mic. 8
mic.-----+-----
## 4 mic. | 39.77513
## | 0.0000*
## 5 mic. | 33.44727 -6.327863
## | 0.0000* 0.0000*
## 6 mic. | 27.54199 -13.53759 -7.002202
## | 0.0000* 0.0000* 0.0000*
## 7 mic. | 20.13513 -22.05276 -15.34105 -8.452510
## | 0.0000* 0.0000* 0.0000* 0.0000*
## 8 mic. | 11.75174 -28.02339 -21.69553 -15.40484 -7.670528
## | 0.0000* 0.0000* 0.0000* 0.0000* 0.0000*
## 9 mic. | 5.645355 -32.56936 -26.48974 -20.57829 -13.29365 -
5.645355
## | 0.0000* 0.0000* 0.0000* 0.0000* 0.0000*
0.0000*
## Новонаро | -8.334287 -51.47648 -44.61295 -38.70948 -31.02354 -
21.08084
## | 0.0000* 0.0000* 0.0000* 0.0000* 0.0000*
0.0000*
## Col Mean-|
## Row Mean | 9 mic.
## Новонаро | -14.03562
## | 0.0000*
## alpha = 0.05
## Reject Ho if p <= alpha/2
```

Після проведення тесту Коновера-Імана для тім'яно-п'яткової довжини плода впродовж фетального та раннього неонатального періодів онтогенезу можна констатувати, що різниця медіан для усіх усеможливих пар вікових груп є статистично значимою.

Для встановлення довірчого інтервалу для групових середніх значень тім'яно-п'яткових довжин плода впродовж фетального та раннього неонатального періодів онтогенезу побудована стовпчикова діаграма (рис. 4.2) («Вуса» відповідають довірчому інтервалу для середнього).

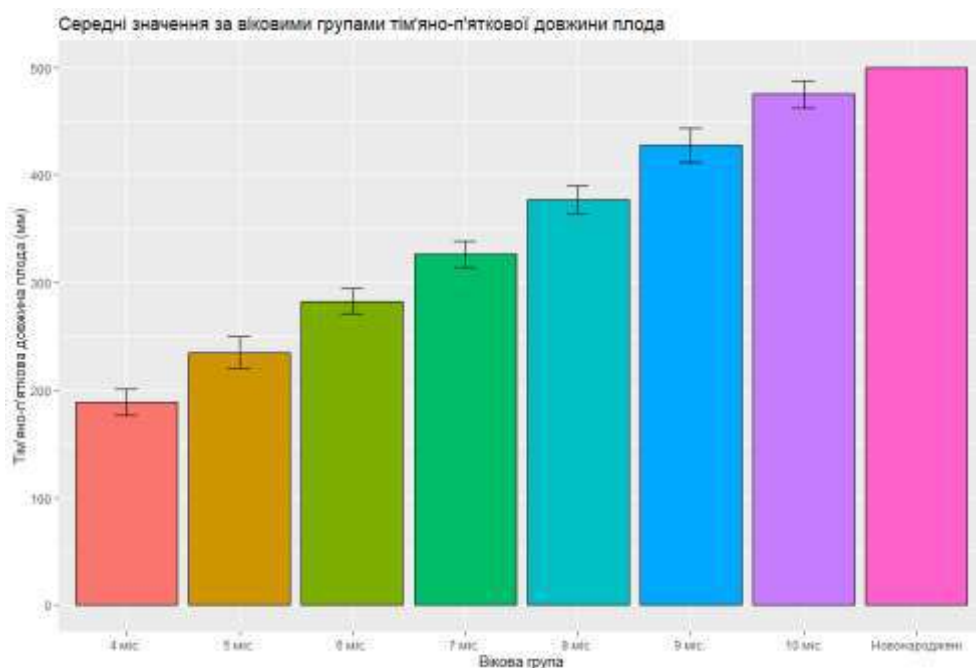


Рисунок 4.2 – Діаграма для групових середніх значень тім'яно-п'яткової довжини плода впродовж фетального та раннього неонатального періодів онтогенезу

Аналізуючи морфометричні параметри поперечної довжини черепа у плодів та новонароджених шляхом побудови коробчастої діаграми (рис. 4.3) можна констатувати, що різниця між медіанами вибірок (горизонтальна лінія в коробці) достовірно є статистично значимою. Проведений тест Краскела-Уолліса дав наступні результати: оскільки $p < 0,05$, то відмінність між медіанами груп є статистично значимою. За допомогою тесту Коновера-Імана, за порівнянням морфометричних параметрів поперечної довжини

черепа за віковими групами виявив, що для всіх можливих пар різниця медіан є статистично значимою, крім пар «5 міс – 6 міс», «8 міс – 9 міс», «9 міс – 10 міс» і «10 міс – Новонароджені».

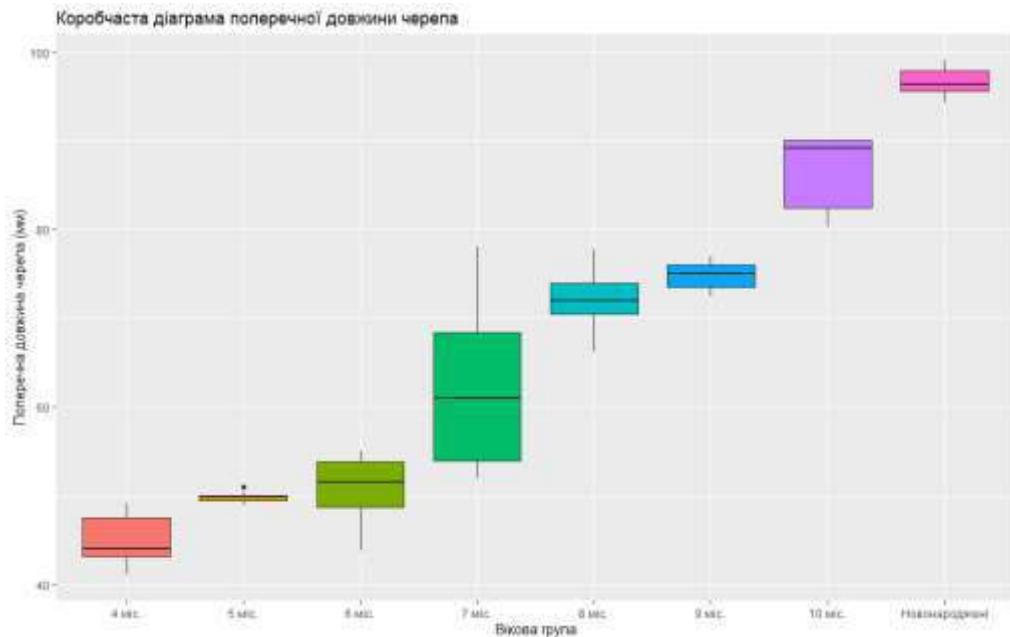


Рис. 4.3 – Коробчаста діаграма поперечної довжини черепа у плодів та новонароджених

Описані статистичні параметри поперечної довжини черепа у плодів та новонароджених (табл. 4.3), доводять, що існує суттєва (статистично значуща) різниця середніх для всіх груп, крім пар «5 міс – 6 міс», «7 міс – 8 міс», «8 міс – 9 міс», «9 міс – 10 міс» і «10 міс – Новонароджені».

Таблиця 5.3 – Статистичні показники поперечної довжини черепа у плодів та новонароджених

Вікова група	Середнє	Стандартна помилка для середнього	Довірчий інтервал для середнього
4 міс	45,13	1,17	(42,28; 47,98)
5 міс	49,86	0,17	(49,47; 50,25)
6 міс	50,98	1,01	(48,75; 53,21)
7 міс	62,01	2,78	(55,82; 68,2)
8 міс	72,10	1,60	(67,98; 76,22)
9 міс	74,78	0,83	(72,48; 77,08)
10 міс	86,42	2,10	(80,58; 92,26)
Новонароджені	96,69	0,64	(95,12; 98,26)

Після проведення аналізу морфометричних параметрів ширини лиця у плодів та новонароджених побудована коробчаста діаграма (рис. 4.4), на якій спостерігаємо різницю між медіанами вибірок (горизонтальна лінія в коробці), яка є статистично значимою.

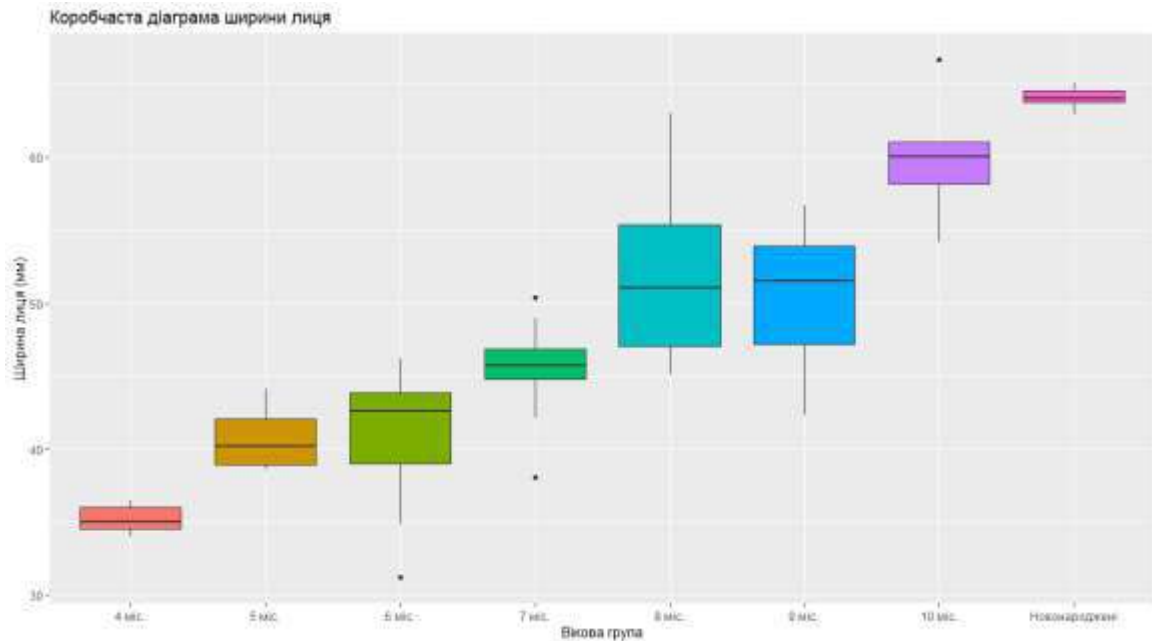


Рисунок 4.4 – Коробчаста діаграма ширини лиця у плодів та новонароджених

Проведений тест Краскела-Уолліса дав наступні результати: оскільки $p < 0,05$, то відмінність між медіанами груп є статистично значимою. За допомогою тесту Коновера-Імана, за порівнянням морфометричних параметрів ширини лиця за віковими групами виявив, що для всіх можливих пар різниця медіан є статистично значимою, крім пар «5 міс – 6 міс», «7 міс – 9 міс», «8 міс – 9 міс» і «10 міс – Новонароджені».

Описані статистичні параметри ширини лиця у плодів та новонароджених (табл. 4.4), доводять, що існує суттєва (статистично значуща) різниця середніх для всіх груп, крім пар «5 міс – 6 міс», «7 міс – 9 міс», «8 міс – 9 міс» і «10 міс – Новонароджені».

Таблиця 4.4 – Статистичні показники ширини лица у плодів та новонароджених

Вікова група	Середнє	Стандартна помилка для середнього	Довірчий інтервал для середнього
4 міс	35,23	0,37	(34,34; 36,12)
5 міс	40,80	0,62	(39,43; 42,17)
6 міс	41,04	1,28	(38,23; 43,85)
7 міс	45,46	0,99	(43,25; 47,67)
8 міс	52,12	2,75	(45,04; 59,2)
9 міс	50,32	2,54	(43,27; 57,37)
10 міс	60,02	2,03	(54,37; 65,67)
Новонароджені	64,09	0,29	(63,37; 64,81)

Коробчаста діаграма побудована за даними аналізу морфометричних параметрів поздовжньої довжини черепа у плодів та новонароджених (рис. 4.5), на якій спостерігаємо різницю між медіанами вибірок (горизонтальна лінія в коробці), яка є статистично значимою.

Проведений тест Краскела-Уолліса дав наступні результати: оскільки $p < 0,05$, то відмінність між медіанами груп є статистично значимою. За допомогою тесту Коновера-Імана, за порівнянням морфометричних параметрів поздовжньої довжини черепа за віковими групами виявив, що для всіх можливих пар різниця медіан є статистично значимою, крім пари «9 міс – 10 міс».

Описані статистичні параметри поздовжньої довжини черепа у плодів та новонароджених (табл. 4.5), доводять, що існує суттєва (статистично значуща) різниця середніх для всіх груп, крім пари «9 міс – 10 міс».

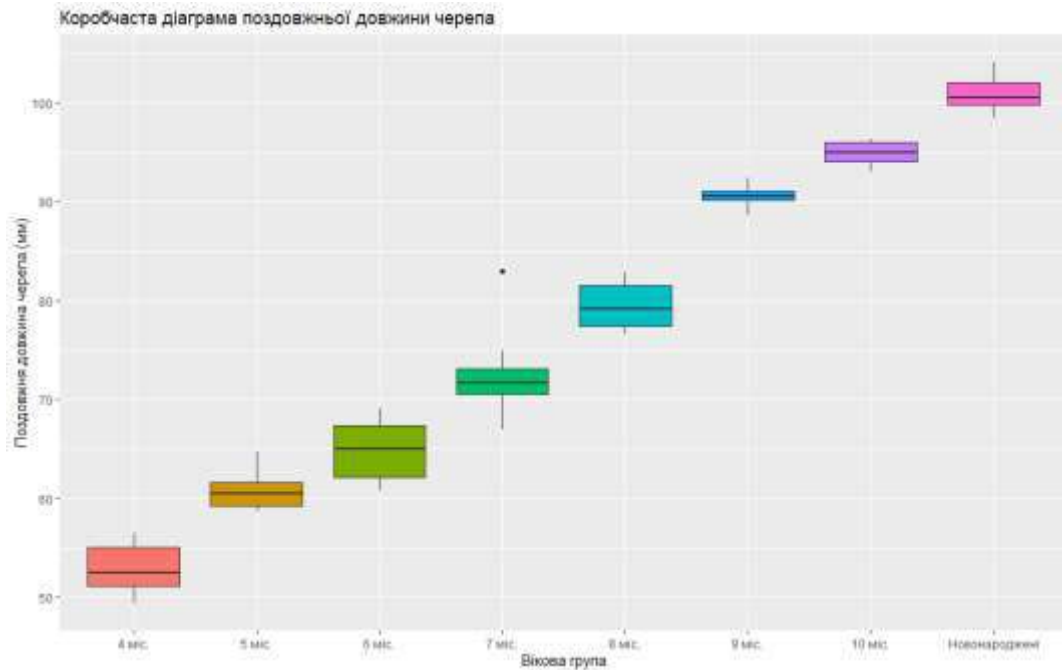


Рисунок 4.5 – Коробчаста діаграма поздовжньої довжини черепа за віковими групами

Таблиця 4.5 – Статистичні показники поздовжньої довжини черепа у плодів та новонароджених

Вікова група	Середнє	Стандартна помилка для середнього	Довірчий інтервал для середнього
4 міс	52,99	1,04	(50,45; 55,53)
5 міс	60,71	0,53	(59,53; 61,89)
6 міс	64,95	0,88	(63,02; 66,88)
7 міс	72,30	1,28	(69,46; 75,14)
8 міс	79,48	1,06	(76,76; 82,20)
9 міс	90,54	0,62	(88,81; 92,27)
10 міс	94,86	0,62	(93,15; 96,57)
Новонароджені	100,93	0,75	(99,09; 102,77)

Аналізуючи морфометричні параметри висоти черепа у плодів та новонароджених шляхом побудови коробчастої діаграми (рис. 4.6) можна констатувати, що різниця між медіанами вибірок (горизонтальна лінія в коробці) достовірно є статистично значимою. Проведений тест Краскела-

Уолліса дав наступні результати: оскільки $p < 0,05$, то відмінність між медіанами груп є статистично значимою. За допомогою тесту Коновера-Імана, за порівнянням морфометричних параметрів поперечної довжини черепа за віковими групами виявив, що для всіх можливих пар різниця медіан є статистично значимою, крім пар «5 міс – 6 міс», «8 міс – 9 міс», «9 міс – 10 міс» і «10 міс – Новонароджені».

Описані статистичні параметри висоти черепа у плодів та новонароджених (табл. 4.6), доводять, що існує суттєва (статистично значуща) різниця середніх для всіх груп, крім пар «5 міс – 6 міс», «7 міс – 8 міс», «8 міс – 9 міс», «9 міс – 10 міс» і «10 міс – Новонароджені».

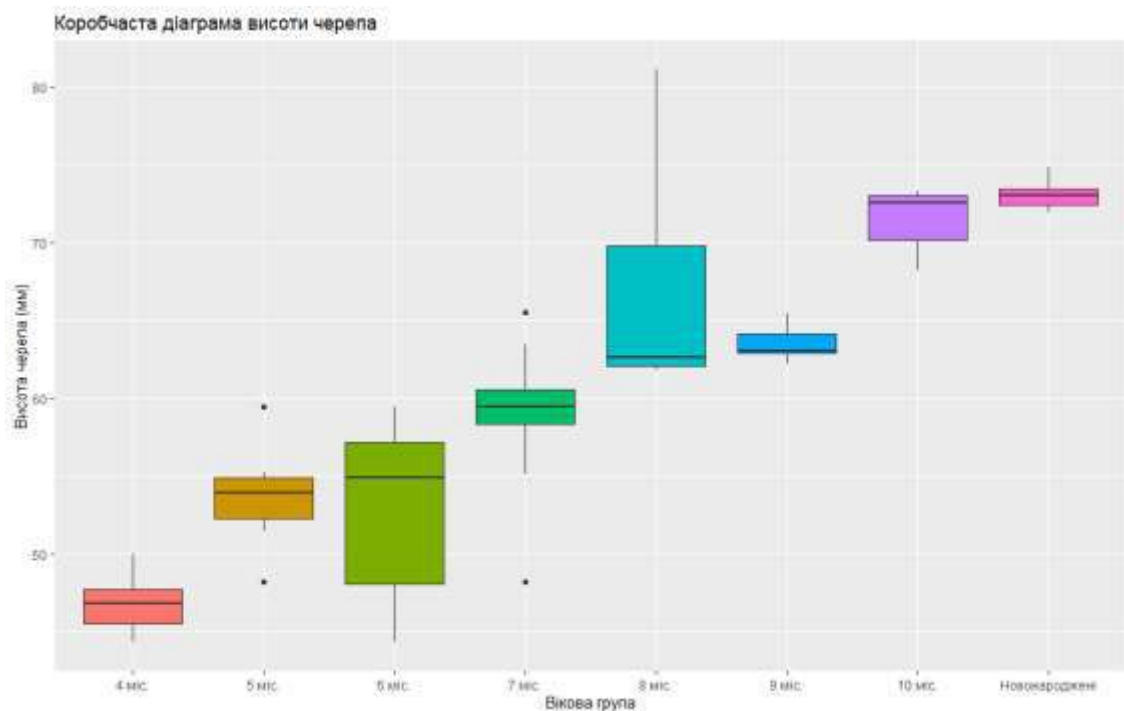


Рисунок 4.6 – Коробчаста діаграма висоти черепа за віковими групами

Проведений аналіз морфометричних параметрів загальної висоти лиця у плодів та новонароджених шляхом побудови коробчастої діаграми (рис. 4.7) можна констатувати, що різниця між медіанами вибірок (горизонтальна лінія в коробці) достовірно є статистично значимою. Проведений тест Краскела-Уолліса дав наступні результати: оскільки $p < 0,05$, то відмінність

між медіанами груп є статистично значимою. За допомогою тесту Коновера-Імана, за порівнянням морфометричних параметрів загальної висоти лица за віковими групами виявив, що для всіх можливих пар різниця медіан є статистично значимою, крім пар «5 міс – 6 міс», «8 міс – 9 міс», «9 міс – 10 міс» і «10 міс – Новонароджені».

Таблиця 4.6 – Статистичні показники висоти черепа у плодів та новонароджених

Вікова група	Середнє	Стандартна помилка для середнього	Довірчий інтервал для середнього
4 міс	46,79	0,74	(44,98; 48,6)
5 міс	53,66	0,85	(51,77; 55,55)
6 міс	53,15	1,55	(49,74; 56,56)
7 міс	58,95	1,35	(55,94; 61,96)
8 міс	67,02	3,24	(58,69; 75,35)
9 міс	63,52	0,56	(61,97; 65,07)
10 міс	71,42	0,98	(68,69; 74,15)
Новонароджені	73,04	0,38	(72,11; 73,97)

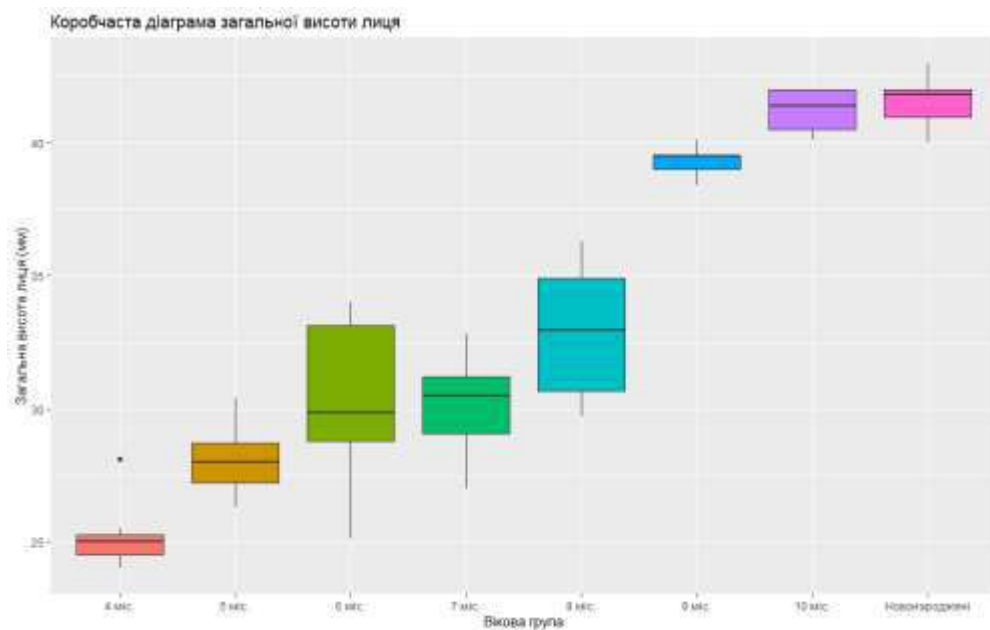


Рисунок 4.7 – Коробчаста діаграма загальної висоти лица за віковими групами

Описані статистичні параметри загальної висоти лиця у плодів та новонароджених (табл. 4.7), доводять, що існує суттєва (статистично значуща) різниця середніх для всіх груп, крім пар «5 міс – 6 міс», «5 міс – 7 міс», «6 міс – 7 міс», «6 міс – 8 міс», «7 міс – 8 міс», і «10 міс – Новонароджені».

Таблиця 4.7 – Статистичні показники загальної висоти лиця у плодів та новонароджених

Вікова група	Середнє	Стандартна помилка для середнього	Довірчий інтервал для середнього
4 міс	25,23	0,52	(23,96; 26,50)
5 міс	28,03	0,38	(27,17; 28,89)
6 міс	30,39	0,81	(28,6; 32,18)
7 міс	30,03	0,55	(28,8; 31,26)
8 міс	32,90	1,11	(30,04; 35,76)
9 міс	39,30	0,28	(38,51; 40,09)
10 міс	41,20	0,39	(40,12; 42,28)
Новонароджені	41,53	0,39	(40,58; 42,48)

Кореляційний зв'язок визначали між усеможливими парами досліджуваних показників. Оскільки всі частинні коефіцієнти кореляції перевищують значення 0,83, то можна сказати, що між усіма показниками існує сильний позитивний кореляційний взаємозв'язок.

Підсумок

Наведена морфометрична характеристика параметрів черепа та лиця впродовж фетального та раннього неонатального періодів онтогенезу надасть можливість побудови їх моделей прогнозування нормального розвитку з врахуванням довжини та віку об'єктів дослідження.

Результати розділу висвітлено у наукових працях автора [180, 187].

РОЗДІЛ 5

ОНТОГЕНЕТИЧНІ ПЕРЕТВОРЕННЯ МОРФОМЕТРИЧНИХ ПАРАМЕТРІВ НАД-, ПІДОЧНОЯМКОВОГО ТА ПІДБОРІДНОГО ОТВОРІВ У ПЕРИНАТАЛЬНОМУ ПЕРІОДІ ОНТОГЕНЕЗУ

Аналізуючи морфометричні параметри відстані від надочноймкового отвору до bregma справа у плодів та новонароджених шляхом побудови коробчастої діаграми (рис. 5.1) можна констатувати, що різниця між медіанами вибірок (горизонтальна лінія в коробці) достовірно є статистично значимою. Проведений тест Краскела-Уолліса дав наступні результати: оскільки $p < 0,05$, то відмінність між медіанами груп є статистично значимою. За допомогою тесту Коновера-Імана, за порівнянням морфометричних параметрів відстані від надочноймкового отвору до bregma справа за віковими групами виявлено, що для всіх можливих пар різниця медіан є статистично значимою, крім пар «5 міс – 6 міс», «7 міс – 8 міс», «8 міс – 9 міс» і «9 міс – 10 міс».

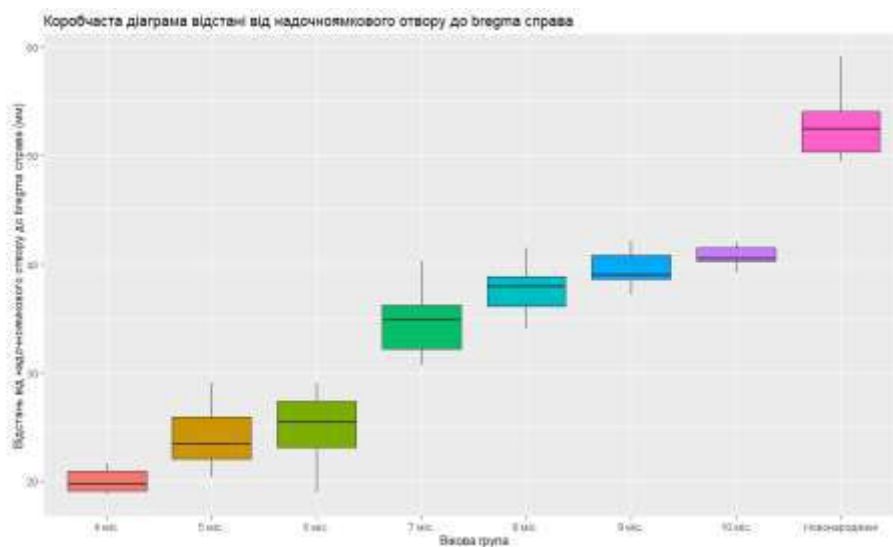


Рисунок 5.1 – Коробчаста діаграма відстані від надочноймкового отвору до bregma справа за віковими групами

Інформація про групові середні відстані від надочноямкового отвору до брегма справа за віковими групами наведено у таблиці 5.1.

Таблиця 5.1 – Статистичні показники відстані від надочноямкового отвору до брегма справа у плодів та новонароджених

Вікова група	Середнє	Стандартна помилка для середнього	Довірчий інтервал для середнього
4 міс	20,04	0,43	(22,23; 21,10)
5 міс	24,07	0,83	(22,23; 25,91)
6 міс	24,98	0,83	(23,15; 26,81)
7 міс	34,78	0,92	(32,72; 36,84)
8 міс	37,67	1,07	(34,91; 40,43)
9 міс	39,54	0,86	(37,15; 41,93)
10 міс	40,70	0,49	(39,34; 42,06)
Новонароджені	52,81	1,28	(49,69; 55,93)

За результатами наведеної таблиці 5.1, спостерігаємо суттєву (статистично значущу) різницю середніх для всіх груп, крім пар «5 міс – 6 міс», «7 міс – 8 міс», «8 міс – 9 міс» і «9 міс – 10 міс». Дані пари співпадають з такими, які проведені за тестом Коновера-Імана для медіан.

Після проведення визначення відстані від надочноямкового отвору до брегма зліва у плодів та новонароджених, можна побудувати коробчасту діаграму (рис. 5.2), за результатами якої можна спостерігати різницю між медіанами вибірок (горизонтальна лінія в коробці), яка є статистично значимою. Проведений тест Краскела-Уолліса дав наступні результати: оскільки $p < 0,05$, то відмінність між медіанами груп є статистично значимою. За допомогою тесту Коновера-Імана, за порівнянням морфометричних параметрів відстані від надочноямкового отвору до брегма зліва за віковими групами встановлено, що для всіх можливих пар різниця медіан є статистично значимою, крім пар «5 міс – 6 міс», «8 міс – 9 міс» і «9 міс – 10 міс».

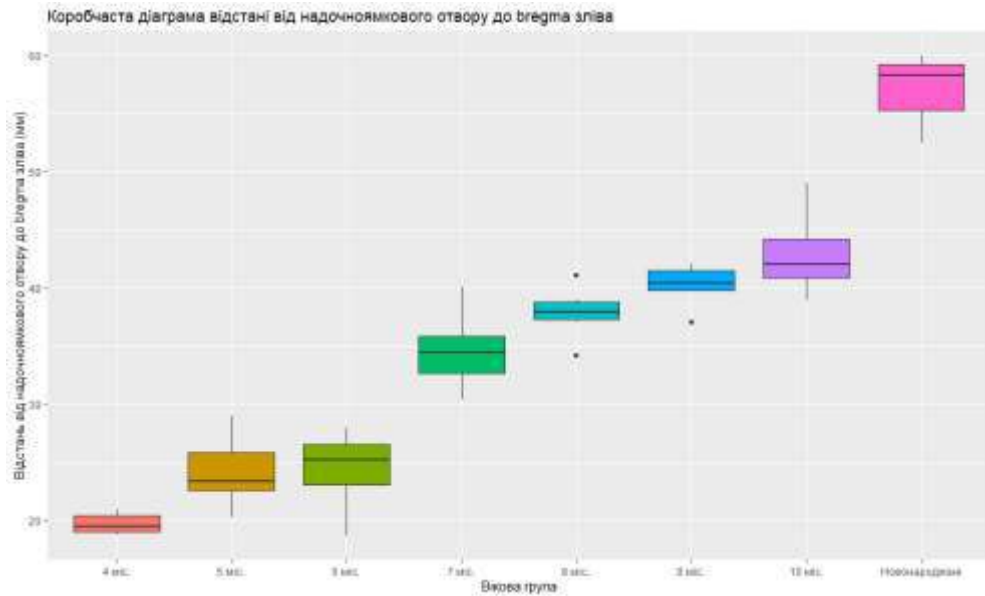


Рисунок 5.2 – Коробчата діаграма відстані від надочнямкового отвору до вуха зліва за віковими групами

Інформація про групові середні відстані від надочнямкового отвору до вуха зліва за віковими групами наведено у таблиці 5.2.

Таблиця 5.2 – Статистичні показники відстані від надочнямкового отвору до вуха зліва у плодів та новонароджених

Вікова група	Середнє	Стандартна помилка для середнього	Довірчий інтервал для середнього
4 мс	19,73	0,34	(18,90; 20,56)
5 мс	24,17	0,78	(22,43; 25,91)
6 мс	24,62	0,79	(22,89; 26,35)
7 мс	34,47	0,82	(32,64; 36,30)
8 мс	37,87	0,93	(35,49; 40,25)
9 мс	40,16	0,86	(37,78; 42,54)
10 мс	43,00	1,73	(38,20; 47,80)
Новонароджені	14,17	0,15	(54,54; 59,68)

За даними таблиці 5.2, маємо суттєву (статистично значущу) різницю середніх для всіх груп, крім пар «5 мс – 6 мс», «7 мс – 8 мс», «8 мс – 9 мс» і «9 мс – 10 мс». Тут ми маємо дещо інший результат, ніж за тестом Коновера-Імана для медіан. Це пояснюється тим, що дані у групах не є нормально розподіленими, тому у даному випадку у якості міри центральної тенденції слід розглядати медіану.

Аналізуючи морфометричні параметри відстані між над- і підчочномковим отворами справа (рис. 5.3) і зліва (рис. 5.4) у плодів та новонароджених шляхом побудови коробчастої діаграми можна стверджувати, що різниця між медіанами вибірок (горизонтальна лінія в коробці) достовірно є статистично значимою. Проведений тест Краскела-Уолліса дав наступні результати: оскільки $p < 0,05$, то відмінність між медіанами груп є статистично значимою. За допомогою тесту Коновера-Імана, за порівнянням морфометричних параметрів відстані між над- і підчочномковим отворами справа та зліва за віковими групами виявив, що для всіх можливих пар різниця медіан є статистично значимою, крім пар «7 міс – 8 міс» і «10 міс – Новонароджені».

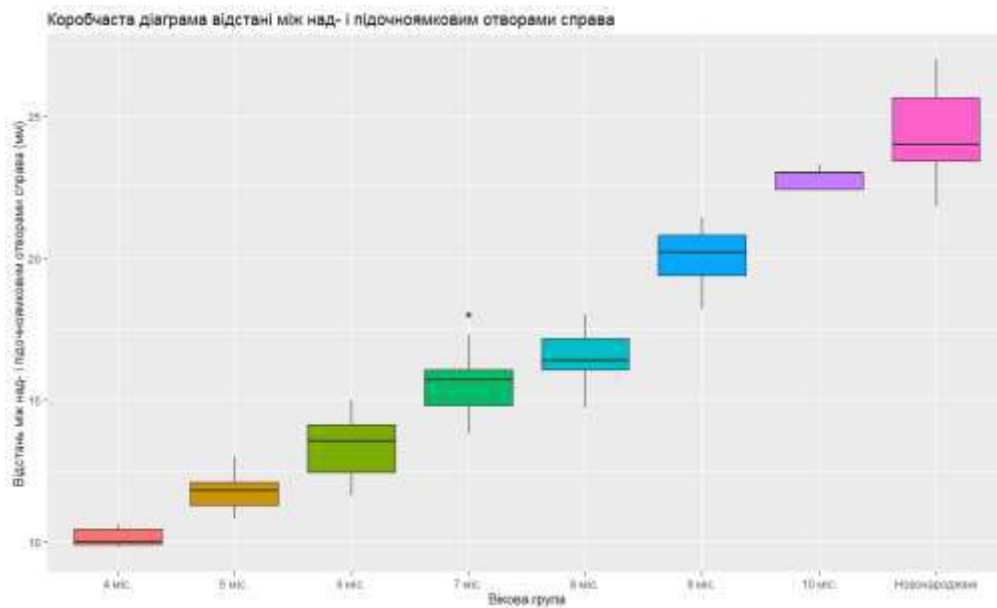


Рисунок 5.3 – Коробчаста діаграма відстані між над- і підчочномковим отворами справа за віковими групами

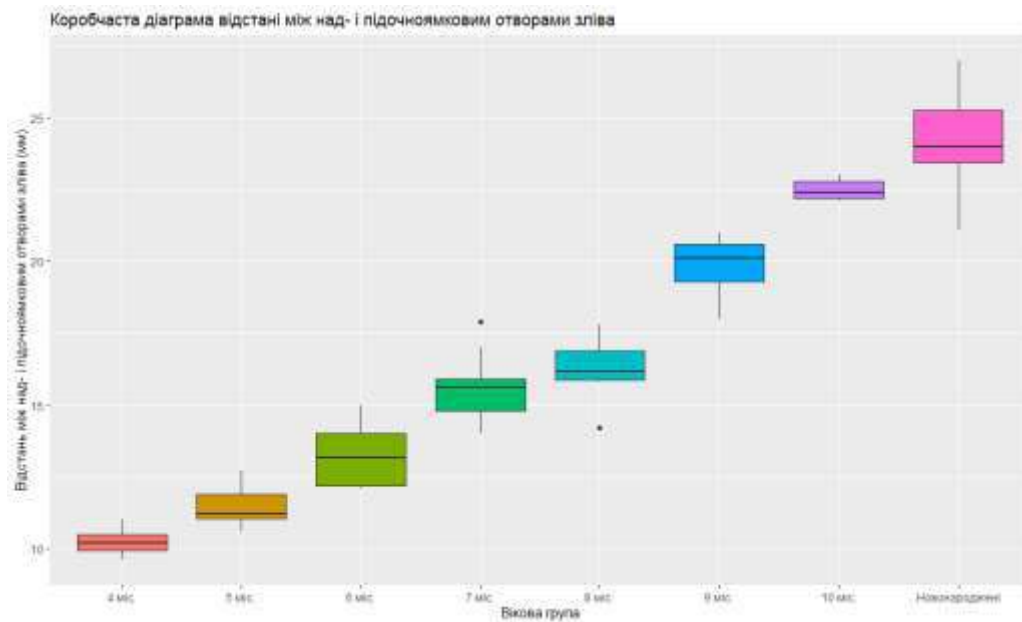


Рисунок 5.4 – Коробчаста діаграма відстані між над- і підчочномковим отворами зліва за віковими групами

Інформація про групові середні відстані між над- і підчочномковим отворами справа за віковими групами наведено у таблиці 5.3, а зліва – у таблиці 5.4.

Таблиця 5.3 – Статистичні показники відстані між над- і підчочномковим отворами справа у плодів та новонароджених

Вікова група	Середнє	Стандартна помилка для середнього	Довірчий інтервал для середнього
4 міс	10,16	0,13	(9,85; 10,47)
5 міс	11,75	0,19	(11,32; 12,18)
6 міс	13,41	0,33	(12,68; 14,14)
7 міс	15,64	0,37	(14,81; 16,47)
8 міс	16,48	0,47	(15,28; 17,68)
9 міс	20,00	0,56	(18,45; 21,55)
10 міс	22,82	0,18	(22,32; 23,32)
Новонароджені	24,41	0,70	(22,71; 26,11)

Таблиця 5.4 – Статистичні показники відстані між над- і підчочнямковим отворами зліва у плодів та новонароджених

Вікова група	Середнє	Стандартна помилка для середнього	Довірчий інтервал для середнього
4 міс	10,24	0,18	(9,80; 10,68)
5 міс	11,47	0,19	(11,05; 11,89)
6 міс	13,22	0,28	(12,60; 13,84)
7 міс	15,58	0,34	(14,83; 16,33)
8 міс	16,20	0,50	(14,91; 17,49)
9 міс	19,80	0,53	(18,32; 21,28)
10 міс	22,50	0,17	(22,02; 22,98)
Новонароджені	24,21	0,71	(22,46; 25,96)

За даними таблиць 5.3 та 5.4, маємо суттєву (статистично значущу) різницю середніх для всіх груп, крім пар «7 міс – 8 міс» і «10 міс – Новонароджені». Дані пари співпадають з такими, які проведені за тестом Коновера-Імана для медіан.

Порівнюючи морфометричні параметри відстані між підчочнямковим та підборідним отворами справа (рис. 5.5) та зліва (рис. 5.6) у плодів та новонароджених шляхом побудови коробчастої діаграми можна констатувати, що різниця між медіанами вибірок (горизонтальна лінія в коробці) достовірно є статистично значимою. Проведений тест Краскела-Уолліса дав наступні результати: оскільки $p < 0,05$, то відмінність між медіанами груп є статистично значимою. За допомогою тесту Коновера-Імана, за порівнянням морфометричних параметрів відстані між підчочнямковим та підборідним отворами справа та зліва за віковими групами виявив, що для всіх можливих пар різниця медіан є статистично значимою, крім пар «4 міс – 5 міс», «5 міс – 6 міс», «7 міс – 8 міс», «9 міс – 10 міс», «9 міс – Новонароджені» і «10 міс – Новонароджені».

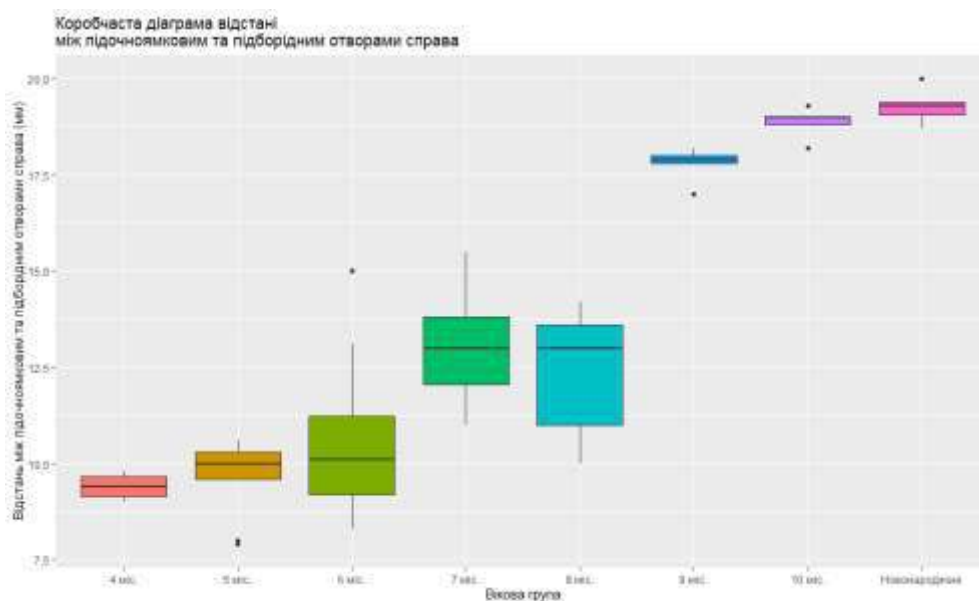


Рисунок 5.5 – Коробчаста діаграма відстані між підчоямковим та підборідним отворами справа за віковими групами

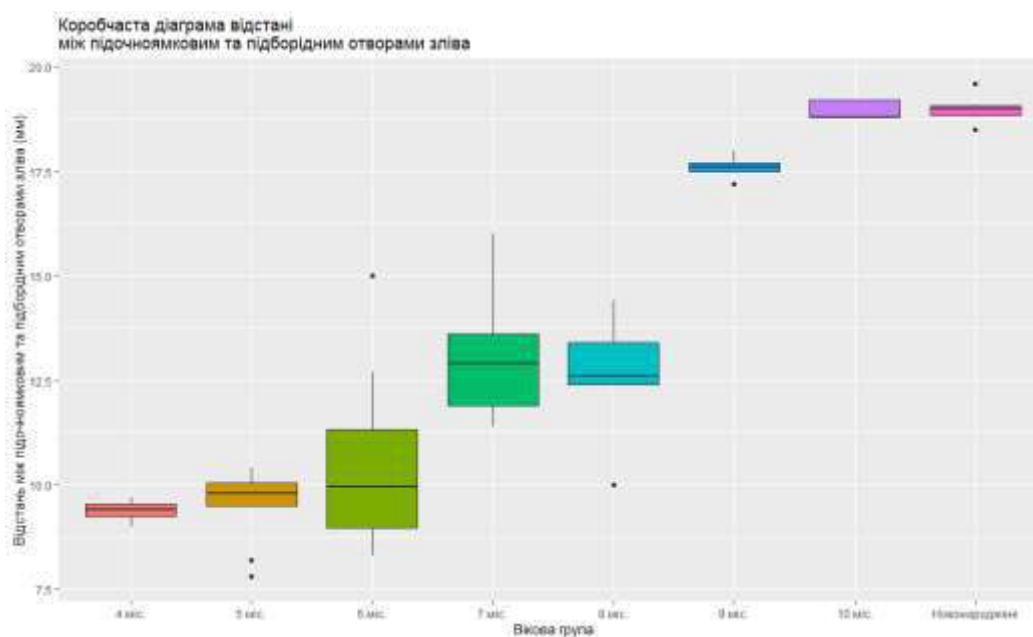


Рисунок 5.6 – Коробчаста діаграма відстані між підчоямковим та підборідним отворами зліва за віковими групами

Інформація про групові середні відстані між підчоямковим та підборідним отворами справа наведено у таблиці 5.5 та зліва – у таблиці 5.6 за віковими групами.

Таблиця 5.5 – Статистичні показники відстані між підчочномковим та підборідним отворами справа у плодів та новонароджених

Вікова група	Середнє	Стандартна помилка для середнього	Довірчий інтервал для середнього
4 міс	9,40	0,12	(9,11; 9,69)
5 міс	9,71	0,28	(9,09; 10,33)
6 міс	10,56	0,56	(9,33; 11,79)
7 міс	12,97	0,39	(12,11; 13,83)
8 міс	12,36	0,80	(10,14; 14,58)
9 міс	17,78	0,22	(17,21; 18,35)
10 міс	18,86	0,18	(18,35; 19,37)
Новонароджені	19,28	0,18	(18,82; 19,74)

Таблиця 5.6 – Статистичні показники відстані між підчочномковим та підборідним отворами зліва у плодів та новонароджених

Вікова група	Середнє	Стандартна помилка для середнього	Довірчий інтервал для середнього
4 міс	9,39	0,09	(9,17; 9,61)
5 міс	9,55	0,25	(9,00; 10,10)
6 міс	10,43	0,58	(9,15; 11,71)
7 міс	12,95	0,40	(12,06; 13,84)
8 міс	12,56	0,73	(10,53; 14,59)
9 міс	17,60	0,13	(17,24; 17,96)
10 міс	18,96	0,10	(18,69; 19,23)
Новонароджені	19,00	0,15	(18,62; 19,38)

Як бачимо з таблиці 5.5, 5.6, маємо суттєву (статистично значущу) різницю середніх для всіх груп, крім пар «4 міс – 5 міс», «5 міс – 6 міс», «7 міс – 8 міс», «9 міс – 10 міс» і «10 міс – Новонароджені». Отримаємо майже той же результат, що і за тестом Коновера-Імана для медіан (за виключенням однієї пари «9 міс – Новонароджені»).

Аналізуючи морфометричні параметри відстані між підборідним отвором та нижнім краєм нижньої щелепи справа (рис. 5.7) і зліва (рис. 5.8) у плодів та новонароджених шляхом побудови коробчастої діаграми можна стверджувати, що різниця між медіанами вибірок (горизонтальна лінія в коробці) достовірно є статистично значимою. Проведений тест Краскела-

Уолліса дав наступні результати: оскільки $p < 0,05$, то відмінність між медіанами груп є статистично значимою. За допомогою тесту Коновера-Імана, за порівнянням морфометричних параметрів відстані між підборідним отвором та нижнім краєм нижньої щелепи справа за віковими групами встановлено, що для всіх можливих пар різниця медіан є статистично значимою, крім пар «5 міс – 6 міс», «6 міс – 7 міс», «8 міс – 9 міс», «9 міс – 10 міс» і «10 міс – Новонароджені», а для таких морфометричних параметрів, але тільки зліва, різниця медіан є статистично значимою, крім пар сусідніх категорій.

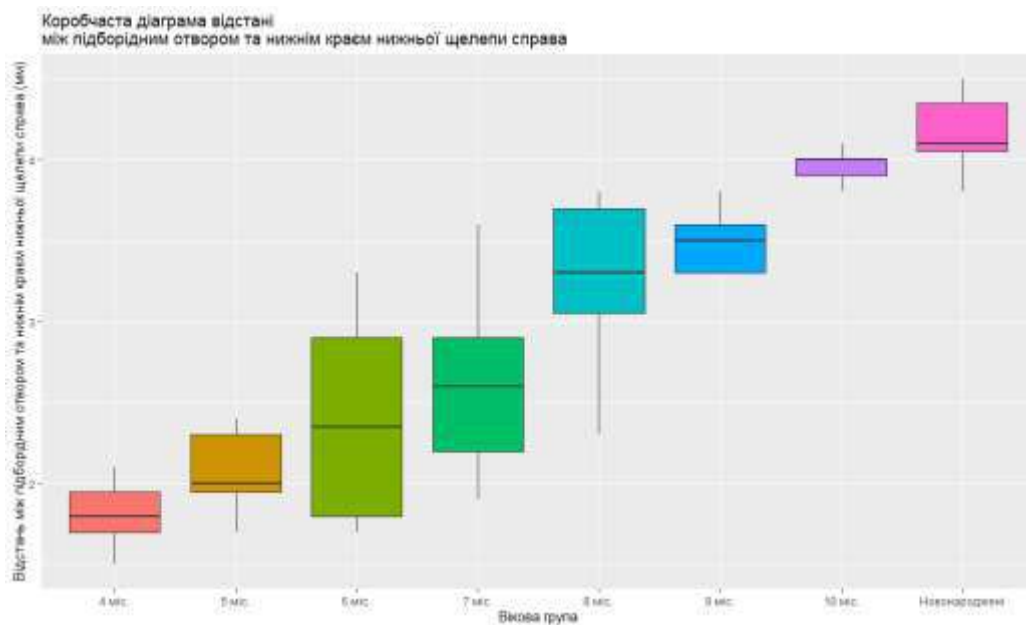


Рисунок 5.7 – Коробчата діаграма відстані між підборідним отвором та нижнім краєм нижньої щелепи справа за віковими групами

Інформація про групові середні відстані між підборідним отвором та нижнім краєм нижньої щелепи справа за віковими групами наведено у таблиці 5.7, а зліва – у таблиці 5.8.

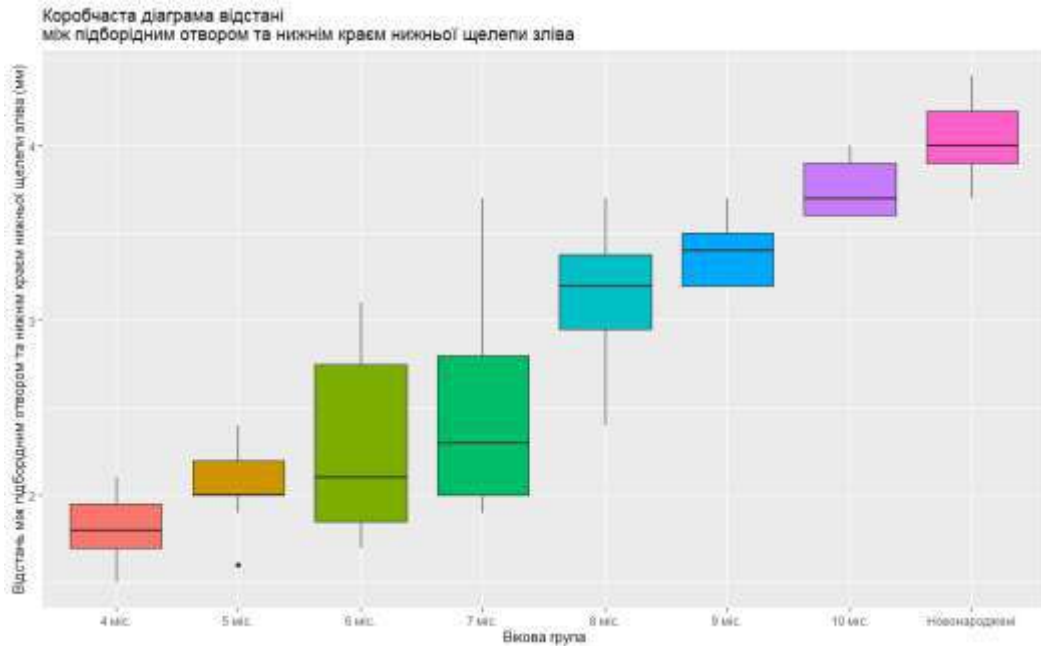


Рисунок 5.8 – Коробчаста діаграма відстані між підборідним отвором та нижнім краєм нижньої щелепи зліва за віковими групами

Таблиця 5.7 – Статистичні показники відстані між підборідним отвором та нижнім краєм нижньої щелепи справа у плодів та новонароджених

Вікова група	Середнє	Стандартна помилка для середнього	Довірчий інтервал для середнього
4 міс	1,81	0,08	(1,61; 2,01)
5 міс	2,09	0,07	(1,94; 2,24)
6 міс	2,39	0,17	(2,03; 2,75)
7 міс	2,59	0,16	(2,23; 2,95)
8 міс	3,25	0,23	(2,66; 3,84)
9 міс	3,50	0,09	(3,24; 3,76)
10 міс	3,96	0,05	(3,82; 4,10)
Новонароджені	4,17	0,09	(3,95; 4,39)

Виходячи з результатів таблиці 5.7, 5.8, маємо суттєву (статистично значущу) різницю середніх для всіх груп, крім пар сусідніх категорій. Тут ми маємо дещо інший результат для морфометричних параметрів відстані між підборідним отвором та нижнім краєм нижньої щелепи справа, ніж за тестом Коновера-Імана для медіан. Це пояснюється тим, що дані у групах не є

нормально розподіленими, тому у даному випадку у якості міри центральної тенденції слід розглядати медіану.

Таблиця 5.8 – Статистичні показники відстані між підборідним отвором та нижнім краєм нижньої щелепи зліва у плодів та новонароджених

Вікова група	Середнє	Стандартна помилка для середнього	Довірчий інтервал для середнього
4 міс	1,81	0,08	(1,61; 2,01)
5 міс	2,06	0,07	(1,92; 2,2)
6 міс	2,25	0,15	(1,91; 2,59)
7 міс	2,51	0,17	(2,13; 2,89)
8 міс	3,13	0,18	(2,66; 3,60)
9 міс	3,40	0,09	(3,14; 3,66)
10 міс	3,76	0,08	(3,53; 3,99)
Новонароджені	4,04	0,09	(3,81; 4,27)

Провівши аналіз морфометричних параметрів відстані між надочнотривковими отворами шляхом побудови коробчастої діаграми за віковими групами (рис. 5.9) дійшли висновку, що різниця між медіанами вибірок (горизонтальна лінія в коробці) напевно є статистично значимою. Проведений тест Краскела-Уолліса дав наступні результати: оскільки $p\text{-value} < 0.05$, то відмінність між медіанами груп є статистично значимою.

Після проведення теста Коновера-Імана встановлено, що для всіх пар вікових груп статистична відмінність медіан є значимою крім пар: «7 міс – 8 міс», «7 міс – 9 міс», «8 міс – 9 міс» і «10 міс – Новонароджені».

Інформація про групові середні відстані між надочнотривковими отворами за віковими групами наведено у таблиці 5.9.

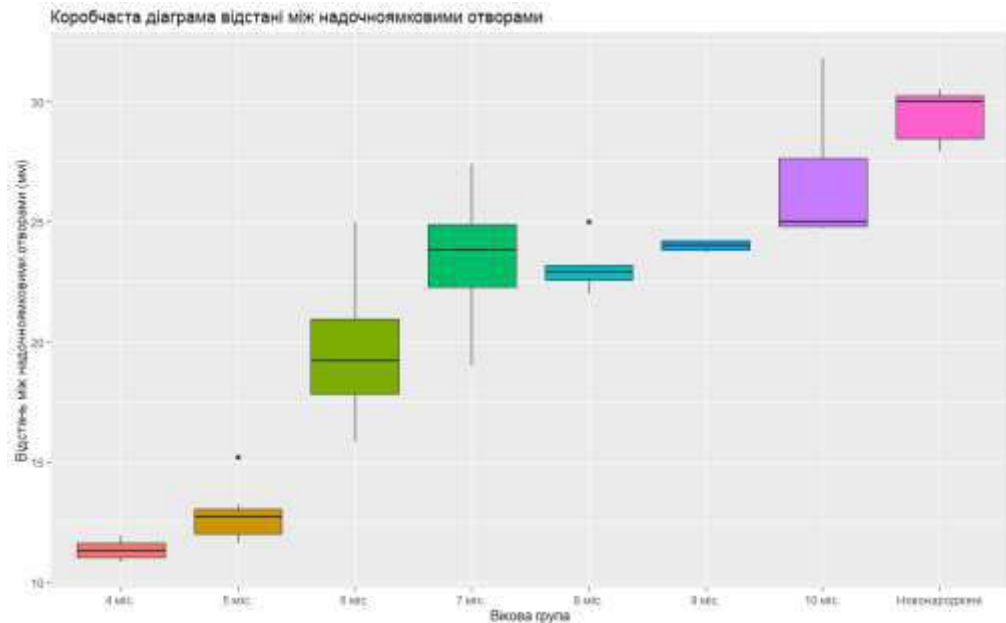


Рисунок 5.9 – Коробчаста діаграма відстані між надочноямковими отворами за віковими групами

Таблиця 5.9 – Статистичні показники відстані між надочноямковими отворами у плодів та новонароджених

Вікова група	Середнє	Стандартна помилка для середнього	Довірчий інтервал для середнього
4 міс	11,31	0,16	(10,92; 11,70)
5 міс	12,72	0,30	(12,05; 13,39)
6 міс	19,49	0,81	(17,72; 21,26)
7 міс	23,50	0,71	(21,91; 25,09)
8 міс	23,08	0,42	(21,99; 24,17)
9 міс	23,98	0,10	(23,70; 24,26)
10 міс	26,78	1,37	(22,99; 30,57)
Новонароджені	29,39	0,42	(28,37; 30,41)

Виходячи з таблиці 5.9, маємо суттєву (статистично значущу) різницю середніх для всіх груп, крім пар «7 міс – 8 міс», «7 міс – 9 міс», «8 міс – 9 міс», «8 міс – 10 міс», «9 міс – 10 міс» і «10 міс – Новонароджені».

Після проведення аналізу морфометричних параметрів відстані між підочноямковими отворами за віковими групами побудована коробчаста

діаграма (рис. 5.10), на якій спостерігаємо різницю між медіанами вибірок (горизонтальна лінія в коробці), яка є статистично значимою.

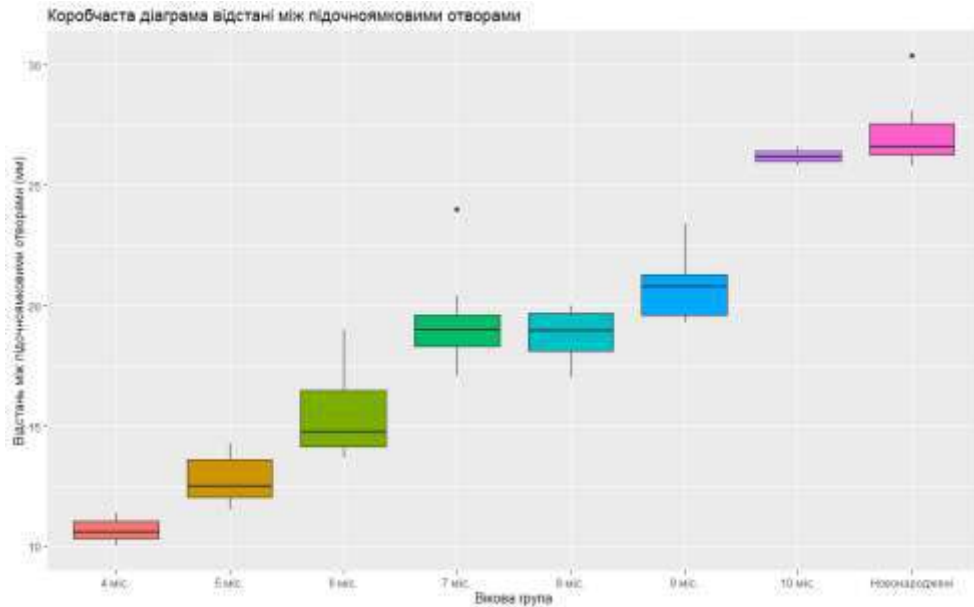


Рисунок 5.10 – Коробчаста діаграма відстані між підчочномковими отворами за віковими групами

З рисунку 5.10 видно, що різниця між медіанами вибірок (горизонтальна лінія в коробці) напевно є статистично значимою. Проведений тест Краскела-Уолліса дав підстави вважати, що відмінність між медіанами груп є статистично значимою, оскільки $p\text{-value} < 0.05$. За допомогою тесту Коновера-Імана, за порівнянням морфометричних параметрів відстані між підчочномковими отворами виявлено, що для всіх можливих пар різниця медіан є статистично значимою, крім пар «7 міс – 8 міс» і «10 міс – Новонароджені».

Інформація про групові середні відстані між підчочномковими отворами за віковими групами наведено у таблиці 5.10.

Виходячи з даними таблиці 5.10, маємо суттєву (статистично значущу) різницю середніх для всіх груп, крім пар «7 міс – 8 міс», «7 міс – 9 міс» і «10 міс – Новонароджені».

Таблиця 5.10 – Статистичні показники відстані між підчоямковими отворами у плодів та новонароджених

Вікова група	Середнє	Стандартна помилка для середнього	Довірчий інтервал для середнього
4 міс	10,67	0,20	(10,18; 11,16)
5 міс	12,80	0,30	(12,14; 13,46)
6 міс	15,55	0,52	(14,04; 16,70)
7 міс	19,30	0,54	(18,09; 20,51)
8 міс	18,78	0,48	(17,56; 20,00)
9 міс	20,88	0,73	(18,85; 22,91)
10 міс	26,20	0,14	(25,81; 26,59)
Новонароджені	27,20	0,60	(25,73; 28,67)

Аналізуючи морфометричні параметри відстані між підборідними отворами у плодів та новонароджених шляхом побудови коробчастої діаграми (рис. 5.11) можна констатувати, що різниця між медіанами вибірок (горизонтальна лінія в коробці) достовірно є статистично значимою. Проведений тест Краскела-Уолліса дав наступні результати: оскільки $p < 0,05$, то відмінність між медіанами груп є статистично значимою.

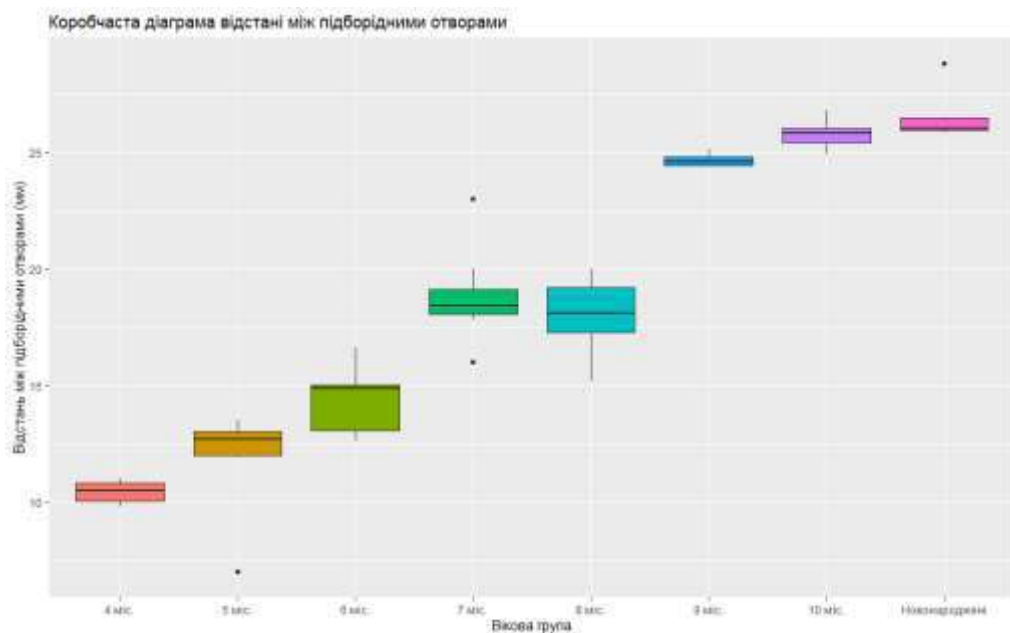


Рисунок 5.11 – Коробчаста діаграма відстані між підборідними отворами у плодів та новонароджених

За допомогою тесту Коновера-Імана, за порівнянням морфометричних параметрів відстані між підборідними отворами за віковими групами виявлено, що для всіх можливих пар різниця медіан є статистично значимою, крім пар «7 міс – 8 міс» і «10 міс – Новонароджені».

Інформація про групові середні відстані між підборідними отворами за віковими групами наведено у таблиці 5.11.

Таблиця 5.11 – Статистичні показники відстані між підборідними отворами у плодів та новонароджених

Вікова група	Середнє	Стандартна помилка для середнього	Довірчий інтервал для середнього
4 міс	10,43	0,18	(9,99; 10,87)
5 міс	12,17	0,54	(10,96; 13,38)
6 міс	14,35	0,38	(13,52; 15,18)
7 міс	18,75	0,52	(17,59; 19,91)
8 міс	17,98	0,71	(16,15; 19,81)
9 міс	24,66	0,13	(24,29; 25,03)
10 міс	25,78	0,32	(24,90; 26,66)
Новонароджені	26,49	0,40	(25,52; 27,46)

За даними таблиці 5.11 маємо суттєву (статистично значущу) різницю середніх для всіх груп, крім пар «7 міс – 8 міс», «9 міс – 10 міс» і «10 міс – Новонароджені».

Для підтвердження існування так званою «лінії Гіртля» у плодів та новонароджених, вертикальної лицевої лінії, яка з'єднує надочноямковий, підочноямковий та підборідний отвори, проведено морфометрія відстані від даних отворів до поздовжньої лінії лиця (вісь проведена між присередніми верхніми різцями) з наступною статистичною обробкою.

Аналізуючи морфометричні параметри відстані від надочноямкового отвору до повздовжньої лінії справа (рис. 5.12) та зліва (рис. 5.13) у плодів та новонароджених шляхом побудови коробчастої діаграми можна

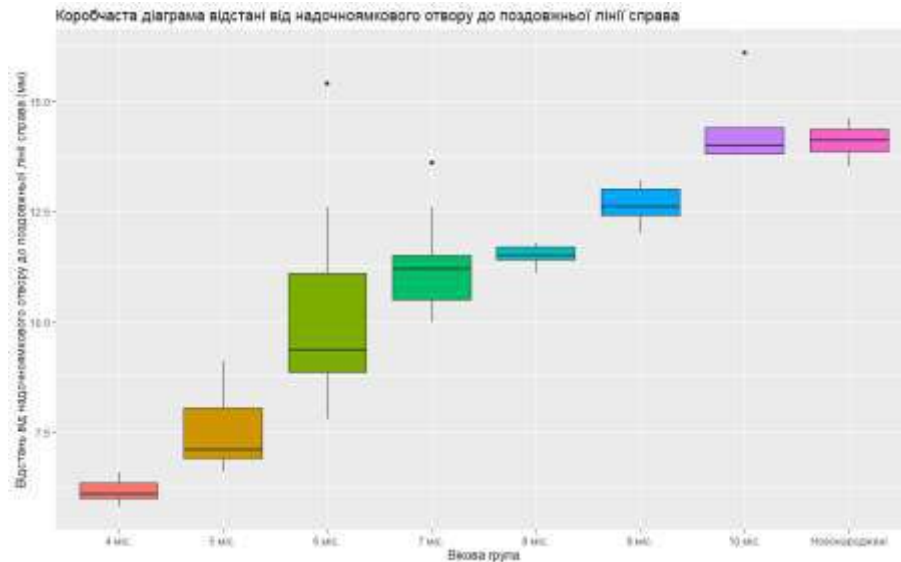


Рисунок 5.12 – Коробчаста діаграма відстані від надчочнямкового отвору до поздовжньої лінії справа за віковими групами

констатувати, що різниця між медіанами вибірок (горизонтальна лінія в коробці) достовірно є статистично значимою. Проведений тест Краскела-Уолліса дав наступні результати: оскільки $p < 0,05$, то відмінність між

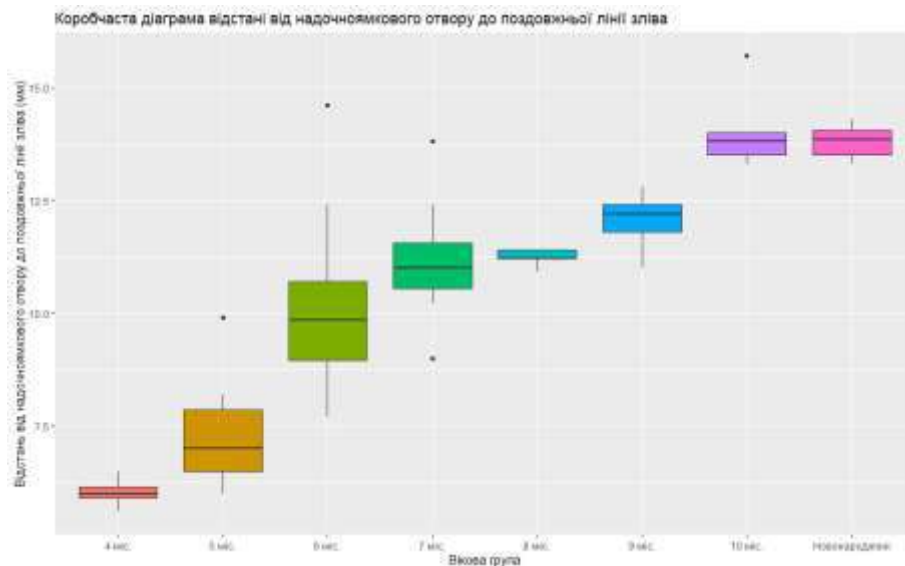


Рисунок 5.13 – Коробчаста діаграма відстані від надчочнямкового отвору до поздовжньої лінії зліва за віковими групами

медіанами груп є статистично значимою. За допомогою тесту Коновера-Імана, за порівнянням морфометричних параметрів відстані від

надочноймкового отвору до повздовжньої лінії за віковими групами виявлено, що для всіх можливих пар різниця медіан є статистично значимою, крім пар справа «6 міс – 7 міс», «7 міс – 8 міс», «8 міс – 9 міс» і «10 міс – Новонароджені», а зліва – «7 міс – 8 міс», «7 міс – 9 міс», «8 міс – 9 міс» і «10 міс – Новонароджені».

Інформація про групові середні відстані від надочноймкового отвору до повздовжньої лінії справа та зліва за віковими групами наведено у таблиці 5.12 та 5.13 відповідно.

Таблиця 5.12 – Статистичні показники відстані від надочноймкового отвору до повздовжньої лінії справа у плодів та новонароджених

Вікова група	Середнє	Стандартна помилка для середнього	Довірчий інтервал для середнього
4 міс	6,17	0,10	(5,92; 6,42)
5 міс	7,50	0,25	(6,95; 8,05)
6 міс	10,15	0,64	(8,74; 11,56)
7 міс	11,25	0,33	(10,52; 11,98)
8 міс	11,50	0,12	(11,16; 11,84)
9 міс	12,64	0,21	(12,05; 13,23)
10 міс	14,42	0,43	(13,21; 15,63)
Новонароджені	14,08	0,16	(13,66; 14,50)

Таблиця 5.13 – Статистичні показники відстані від надочноймкового отвору до повздовжньої лінії зліва у плодів та новонароджених

Вікова група	Середнє	Стандартна помилка для середнього	Довірчий інтервал для середнього
4 міс	6,03	0,11	(5,76; 6,30)
5 міс	7,29	0,34	(6,54; 8,04)
6 міс	10,07	0,56	(8,84; 11,30)
7 міс	11,14	0,37	(10,30; 11,98)
8 міс	11,22	0,09	(10,97; 11,47)
9 міс	12,04	0,31	(11,19; 12,89)
10 міс	14,06	0,43	(12,87; 15,25)
Новонароджені	14,80	0,16	(13,39; 14,21)

За результатами наведеної таблиць 5.12 і 5.13, спостерігаємо суттєву (статистично значущу) різницю середніх для всіх груп, крім пар справа «6 міс – 7 міс», «7 міс – 8 міс» і «10 міс – Новонароджені», а зліва «6 міс – 7 міс», «7 міс – 8 міс», «7 міс – 9 міс», «8 міс – 9 міс», «9 міс – 10 міс» і «10 міс – Новонароджені». Дані пари співпадають з такими, які проведені за тестом Коновера-Імана для медіан.

Порівнюючи морфометричні параметри відстані від підчочномкового отвору до повздожньої лінії справа (рис. 5.14) та зліва (рис. 5.15) у плодів та новонароджених шляхом побудови коробчастої діаграми можна констатувати, що різниця між медіанами вибірок (горизонтальна лінія в коробці) достовірно є статистично значимою. Проведений тест Краскела-Уолліса дав наступні результати: оскільки $p < 0,05$, то відмінність між медіанами груп є статистично значимою. За допомогою тесту Коновера-Імана, за порівнянням морфометричних параметрів відстані від підчочномкового отвору до повздожньої лінії справа та зліва за віковими

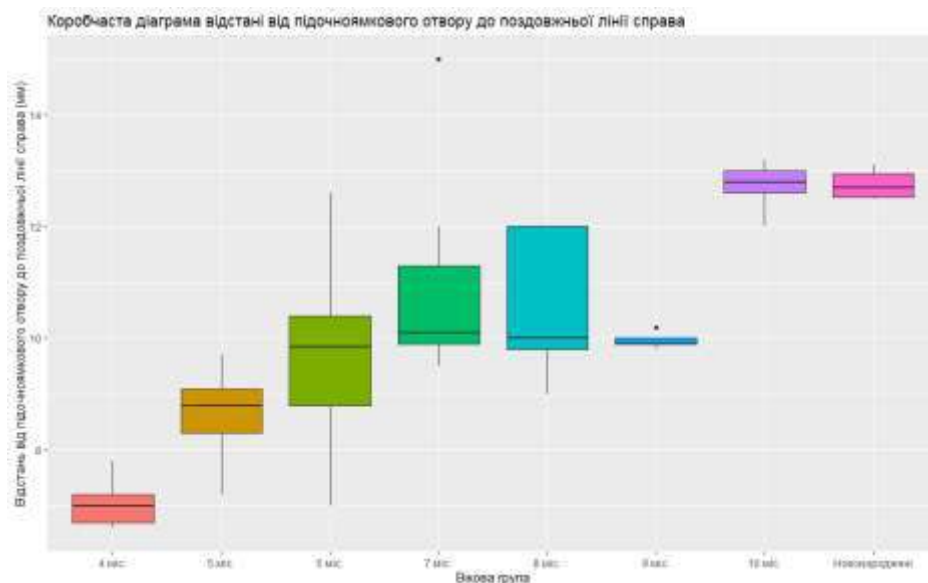


Рисунок 5.14 – Коробчаста діаграма відстані від підчочномкового отвору до повздожньої лінії справа за віковими групами

групами виявив, що для всіх можливих пар різниця медіан є статистично значимою, крім пар справа «6 міс – 8 міс», «6 міс – 9 міс», «7 міс – 8 міс», «7

міс – 9 міс», «8 міс – 9 міс» і «10 міс – Новонароджені», а зліва – «6 міс – 7 міс», «6 міс – 8 міс», «6 міс – 9 міс», «7 міс – 8 міс», «7 міс – 9 міс», «8 міс – 9 міс» і «10 міс – Новонароджені».

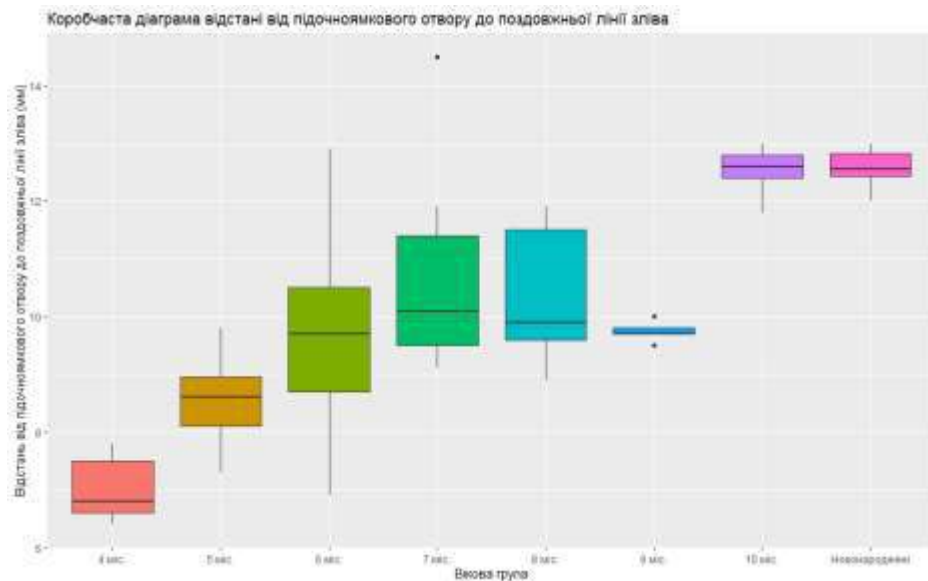


Рисунок 5.15 – Коробчаста діаграма відстані від підчюямкового отвору до повздожньої лінії зліва за віковими групами

Інформація про групові середні відстані від підчюямкового отвору до повздожньої лінії справа та зліва за віковими групами наведено у таблиці 5.14 та 5.15 відповідно.

Таблиця 5.14 – Статистичні показники відстані від підчюямкового отвору до повздожньої лінії справа у плодів та новонароджених

Вікова група	Середнє	Стандартна помилка для середнього	Довірчий інтервал для середнього
4 міс	7,03	0,17	(6,62; 7,44)
5 міс	8,64	0,21	(8,17; 9,11)
6 міс	9,76	0,47	(8,72; 10,80)
7 міс	10,84	0,48	(9,76; 11,92)
8 міс	10,56	0,61	(8,86; 12,26)
9 міс	9,96	0,07	(9,77; 10,15)
10 міс	12,72	0,21	(12,15; 13,29)
Новонароджені	12,75	0,11	(12,48; 13,02)

Таблиця 5.15 – Статистичні показники відстані від підчоямкового отвору до поздовжньої лінії зліва у плодів та новонароджених

Вікова група	Середнє	Стандартна помилка для середнього	Довірчий інтервал для середнього
4 міс	7,03	0,22	(6,49; 7,57)
5 міс	8,53	0,23	(8,02; 9,04)
6 міс	9,66	0,46	(8,65; 10,67)
7 міс	10,65	0,48	(9,58; 11,72)
8 міс	10,36	0,57	(8,77; 11,95)
9 міс	9,74	0,08	(9,51; 9,97)
10 міс	12,52	0,21	(11,95; 13,09)
Новонароджені	12,57	0,15	(12,19; 12,95)

За результатами наведеної таблиць 5.14 і 5.15, спостерігаємо суттєву (статистично значущу) різницю середніх для всіх груп, крім пар справа «6 міс – 8 міс», «6 міс – 9 міс», «6 міс – 10 міс», «7 міс – 8 міс», «7 міс – 9 міс», «8 міс – 9 міс», «8 міс – 10 міс» і «10 міс – Новонароджені», а зліва – «5 міс – 6 міс», «6 міс – 7 міс», «6 міс – 8 міс», «6 міс – 9 міс», «7 міс – 8 міс», «7 міс – 9 міс», «8 міс – 9 міс» і «10 міс – Новонароджені». Дані пари співпадають майже співпадають з такими, які проведені за тестом Коновера-Імана для медіан, крім пар справа, це «7 міс – 9 міс», «8 міс – 10 міс», а зліва – «5 міс – 6 міс».

Аналізуючи морфометричні параметри відстані від підборідного отвору до поздовжньої лінії справа (рис. 5.16) і зліва (рис. 5.17) у плодів та новонароджених шляхом побудови коробчастої діаграми можна стверджувати, що різниця між медіанами вибірок (горизонтальна лінія в коробці) достовірно є статистично значимою. Проведений тест Краскела-Уолліса дав наступні результати: оскільки $p < 0,05$, то відмінність між медіанами груп є статистично значимою. За допомогою тесту Коновера-Імана, за порівнянням морфометричних параметрів відстані від підборідного отвору до поздовжньої лінії справа та зліва за віковими групами виявив, що

для всіх можливих пар різниця медіан є статистично значимою, крім пар справа «6 міс – 8 міс», «6 міс – 9 міс», «7 міс – 8 міс», «7 міс – 9 міс», «8 міс – 9 міс» і «10 міс – Новонароджені», а зліва – «7 міс – 8 міс», «7 міс – 9 міс», «8 міс – 9 міс», «9 міс – 10 міс» і «10 міс – Новонароджені».

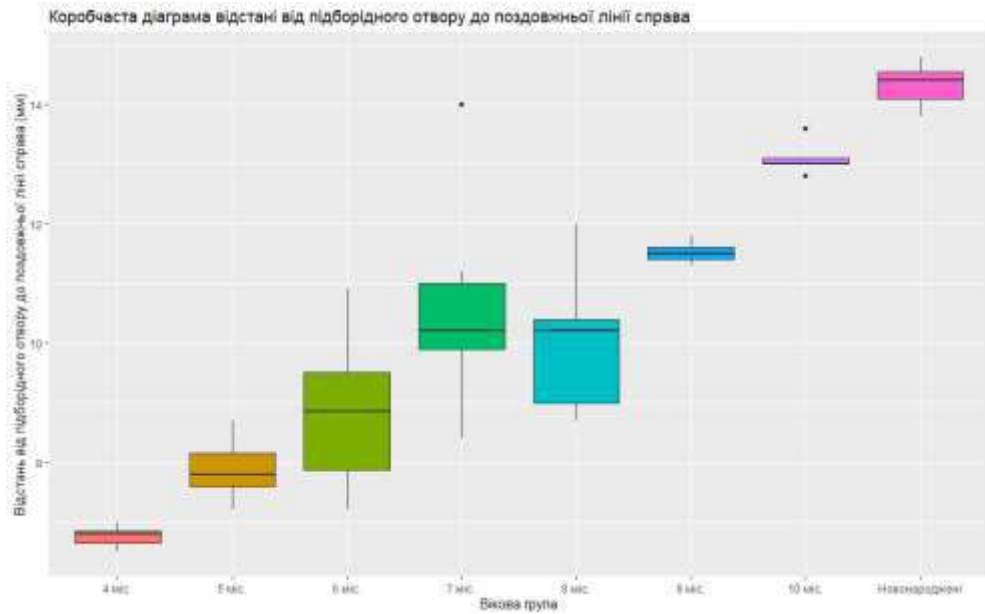


Рисунок 5.16 – Коробчаста діаграма відстані від підборідного отвору до поздовжньої лінії справа за віковими групами

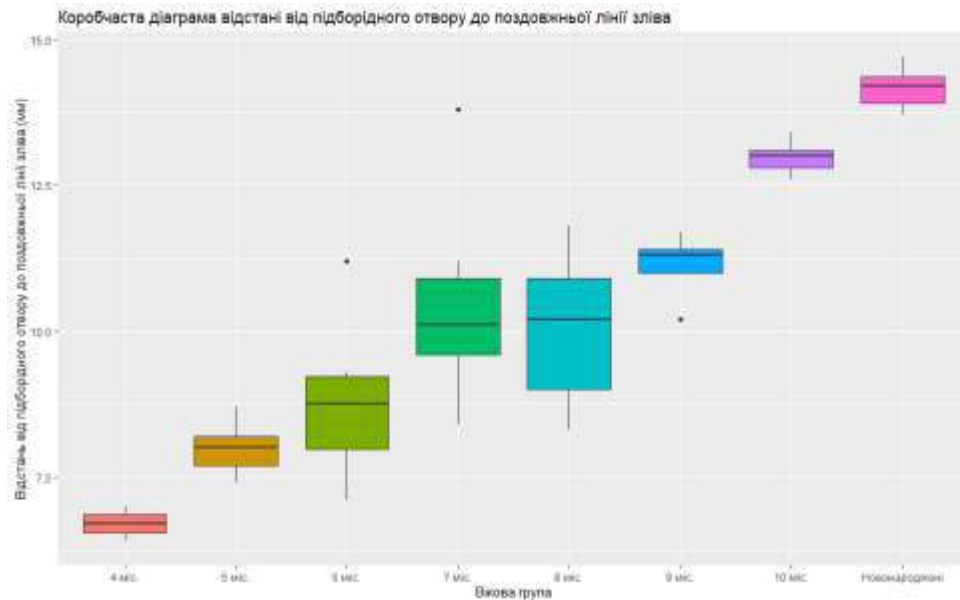


Рисунок 5.17 – Коробчаста діаграма відстані від підборідного отвору до поздовжньої лінії зліва за віковими групами

Інформація про групові середні відстані від підборідного отвору до повздожньої лінії справа та зліва за віковими групами наведено у таблиці 5.16 та 5.17 відповідно.

Таблиця 5.16 – Статистичні показники відстані від підборідного отвору до повздожньої лінії справа у плодів та новонароджених

Вікова група	Середнє	Стандартна помилка для середнього	Довірчий інтервал для середнього
4 міс	6,76	0,06	(6,60; 6,92)
5 міс	7,89	0,14	(7,59; 8,19)
6 міс	8,79	0,31	(8,10; 9,48)
7 міс	10,47	0,43	(9,51; 11,43)
8 міс	10,06	0,59	(8,43; 11,69)
9 міс	11,52	0,09	(11,28; 11,76)
10 міс	13,10	0,13	(12,73; 13,47)
Новонароджені	14,33	0,15	(13,94; 14,72)

Таблиця 5.17 – Статистичні показники відстані від підборідного отвору до повздожньої лінії зліва у плодів та новонароджених

Вікова група	Середнє	Стандартна помилка для середнього	Довірчий інтервал для середнього
4 міс	6,70	0,08	(6,50; 6,90)
5 міс	7,96	0,12	(7,69; 8,23)
6 міс	8,68	0,32	(7,98; 9,38)
7 міс	10,35	0,43	(9,40; 11,30)
8 міс	10,04	0,63	(8,29; 11,79)
9 міс	11,12	0,26	(10,41; 11,83)
10 міс	12,98	0,14	(12,60; 13,36)
Новонароджені	14,17	0,15	(13,78; 14,56)

За результатами наведеної таблиць 5.16 і 5.17, спостерігаємо суттєву (статистично значущу) різницю середніх для всіх груп, крім пар справа «5 міс – 6 міс», «6 міс – 8 міс», «7 міс – 8 міс», «7 міс – 9 міс», «8 міс – 9 міс» і

«10 міс – Новонароджені», а зліва – «5 міс – 6 міс», «6 міс – 7 міс», «6 міс – 8 міс», «7 міс – 8 міс», «7 міс – 9 міс» і «8 міс – 9 міс».

Підсумок

Проведений морфометричний аналіз онтогенетичних перетворень над-, підочноямкових і підборідних отворів між собою та стандартними орієнтирами впродовж фетального та раннього неонатального періодів онтогенезу надасть можливість встановити періоди прискореного та сповільненого розвитку досліджуваних структур та побудови їх моделей прогнозування нормального розвитку з врахуванням довжини та віку об'єктів дослідження.

Результати розділу опубліковано в наукових працях автора [182, 185].

РОЗДІЛ 6

АНАТОМІЧНЕ МОДЕЛЮВАННЯ НАД-, ПІДОЧНОЯМКОВОГО ТА ПІДБОРІДНОГО ОТВОРІВ У ПЛОДІВ ТА НОВОНАРОДЖЕНИХ

Провівши порівняння середніх значень всіх морфометричних параметрів поперечної довжини черепа, ширини лиця, висоти черепа, загальної висоти лиця у всіх вікових групах з використанням тесту Вілкоксона можна констатувати, що всі p-value більші, ніж рівень значимості $\alpha=0,05$, що означає відсутність значимої різниці. Отже, на основі середніх арифметичних даних поперечної довжини черепа, ширини лиця, висоти черепа, загальної висоти лиця, побудовані моделі прогнозування нормативних морфометричних їх параметрів у плодів та новонароджених, використавши вік плода та тім'яно-п'яткову його довжину.

Модель поперечної довжини черепа у плодів та новонароджених має вигляд (рис.6.1):

Поперечна довжина черепа = $\beta_0 + 0,224 \times$ тім'яно-п'яткова довжина плода,
де β_0 : 3,412, якщо віковий період = 4 міс; -1,399 = 5 міс; -11,111 = 6 міс;
-10,918 = 7 міс; -13,490 = 8 міс; -21,439 = 9 міс; -19,868 = 10 міс; -15,197 =
Новонароджені.

Коефіцієнт детермінації моделі становить 96,34 %.

Модель ширина лиця у плодів та новонароджених має вигляд (рис. 6.2):

Ширина лиця = $\beta_0 + 0,071 \times$ тім'яно-п'яткова довжина плода,
де β_0 : 22,000, якщо віковий період = 4 міс; 24,544 = 5 міс; 21,351 = 6
міс; 22,338 = 7 міс; 24,975 = 8 міс; 19,808 = 9 міс; 26,315 = 10 міс; 28,607 =
Новонароджені.

Коефіцієнт детермінації моделі становить 86,84 %.

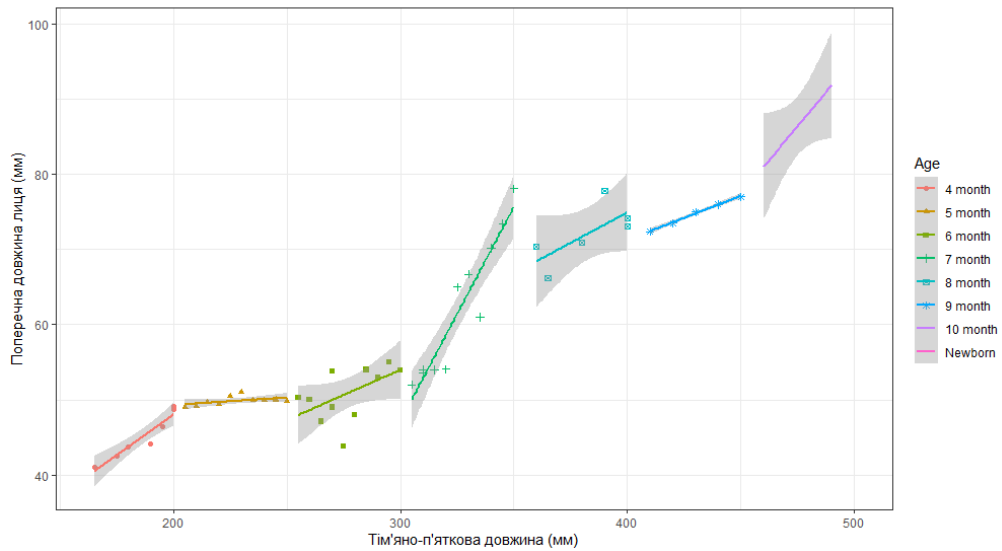


Рисунок 6.1 – Діаграма моделі поперечної довжини черепа в плодів та новонароджених

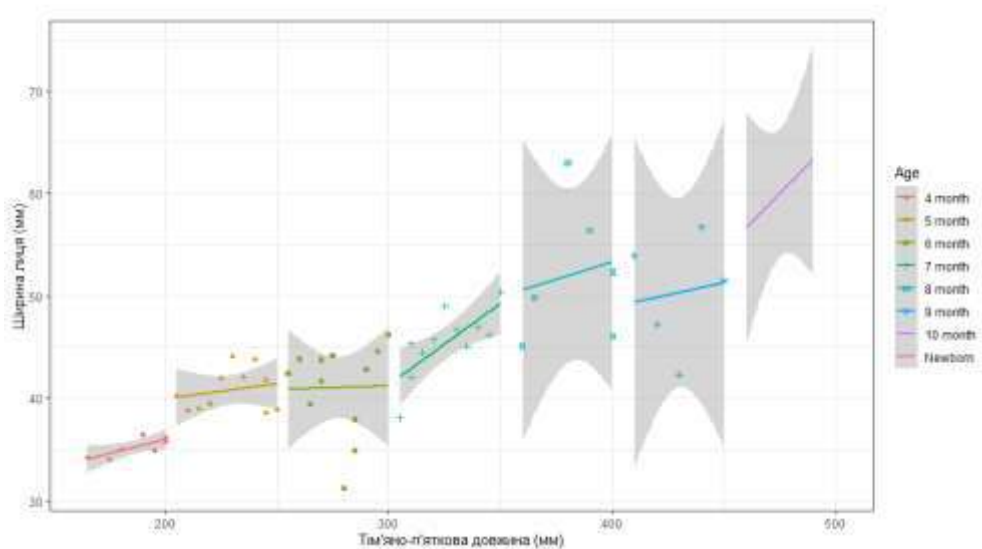


Рисунок 6.2 – Діаграма моделі ширини лиця в плодів та новонароджених

Модель висоти черепа у плодів та новонароджених має вигляд (рис. 6.3):

Висота черепа = $\beta_0 + 0,030 \times$ тім'яно-п'ятова довжина плода,

де β_0 : 41,267, якщо віковий період = 4 міс; 46,882 = 5 міс; 44,935 = 6 міс; 49,297 = 7 міс; 55,693 = 8 міс; 50,790 = 9 міс; 57,358 = 10 міс; 58,241 = Новонароджені.

Коефіцієнт детермінації моделі становить 82,19 %.

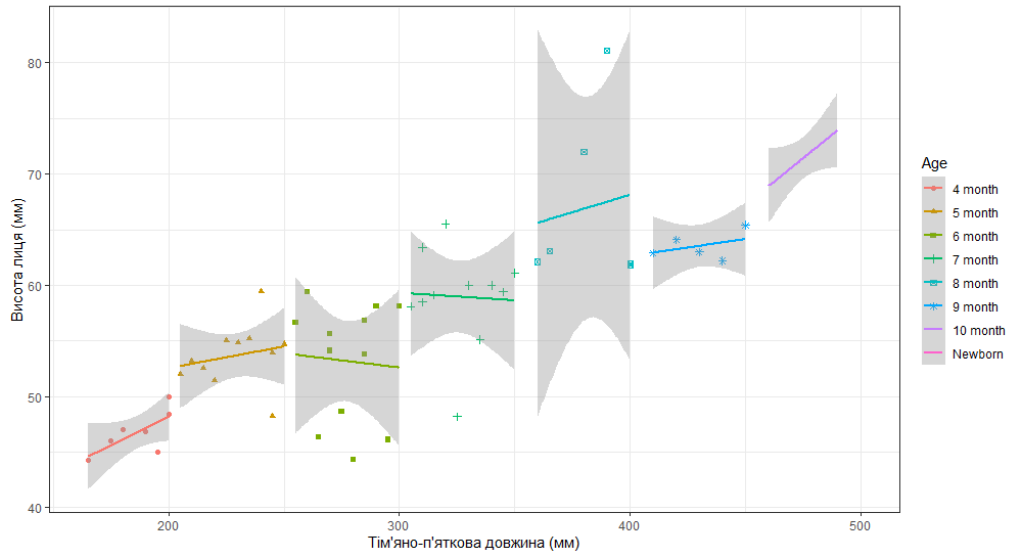


Рисунок 6.3 – Діаграма моделі висоти черепа в плодів та новонароджених

Модель загальної висоти лиця у плодів та новонароджених має вигляд (рис. 6.4):

$$\text{Загальна висота лиця} = \beta_0 + 0,021 \times \text{тім'яно-п'яткова довжина плода,}$$

де β_0 : 21,281, якщо віковий період = 4 міс; 23,176 = 5 міс; 24,515 = 6 міс; 23,126 = 7 міс; 24,800 = 8 міс; 30,194 = 9 міс; 31,141 = 10 міс; 30,940 = Новонароджені.

Коефіцієнт детермінації моделі становить 90,85 %.

Провівши порівняння середніх значень усіх морфометричних параметрів відстані від надочномкового отвору до bregma справа та зліва, відстані між над- та підочномковими отворами, відстані між підочномковими та підборідними отворами, відстані між підборідними отворами до краю нижньої щелепи, відстані між над-, підочномковими і підборідними отворами у всіх вікових групах, використавши тест Вілкоксона, можна констатувати, що всі p-value більші, ніж рівень значимості $\alpha=0,05$, що вказує на відсутність значимої різниці, крім групи «Новонароджені» відстані від надочномкового отвору до bregma зліва і справа. Отже, на основі середніх арифметичних даних досліджуваних

параметрів, побудовані моделі прогнозування нормативних значень морфометричних показників відстаней до над-, підчочномкових та підборідних отворів у плодів та новонароджених між собою і до стандартних орієнтирів з використанням віку плода та його тім'яно-п'яткової довжини.

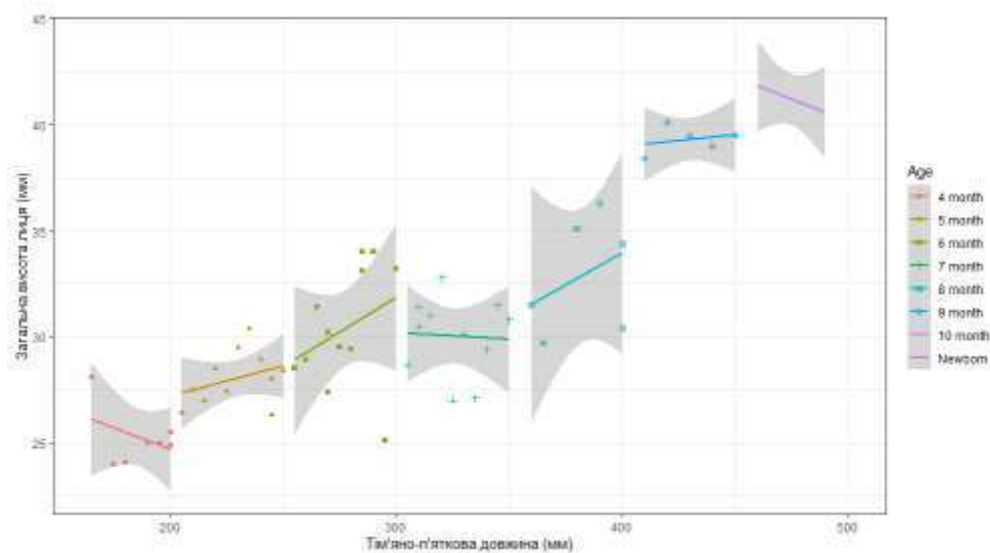


Рисунок 6.4 – Діаграма моделі загальної висоти лиця в плодів та новонароджених

Модель відстані від надчочномкового отвору до bregma (Y_1) у плодів та новонароджених має вигляд (рис. 6.5):

$$Y_1 = \beta_0 + 0,092 \times \text{тім'яно-п'яткова довжина плода},$$

де β_0 : 2,783, якщо віковий період = 4 міс; 3,106 = 5 міс; -0,662 = 6 міс; 4,728 = 7 міс; 2,676 = 8 міс; 0,402 = 9 міс; -1,727 = 10 міс; 9,094 = новонароджені.

Коефіцієнт детермінації моделі становить 96,48 %.

Модель відстані між над- і підчочномковими отворами (Y_2) у плодів та новонароджених має вигляд (рис. 6.6):

$$Y_2 = \beta_0 + 0,011 \times \text{тім'яно-п'яткова довжина плода},$$

де β_0 : 8,147, якщо віковий період = 4 міс; 9,086 = 5 міс; 10,260 = 6 міс; 12,020 = 7 міс; 12,129 = 8 міс; 15,164 = 9 міс; 17,429 = 10 міс; 18,808 = новонароджені.

Коефіцієнт детермінації моделі становить 95,45 %.

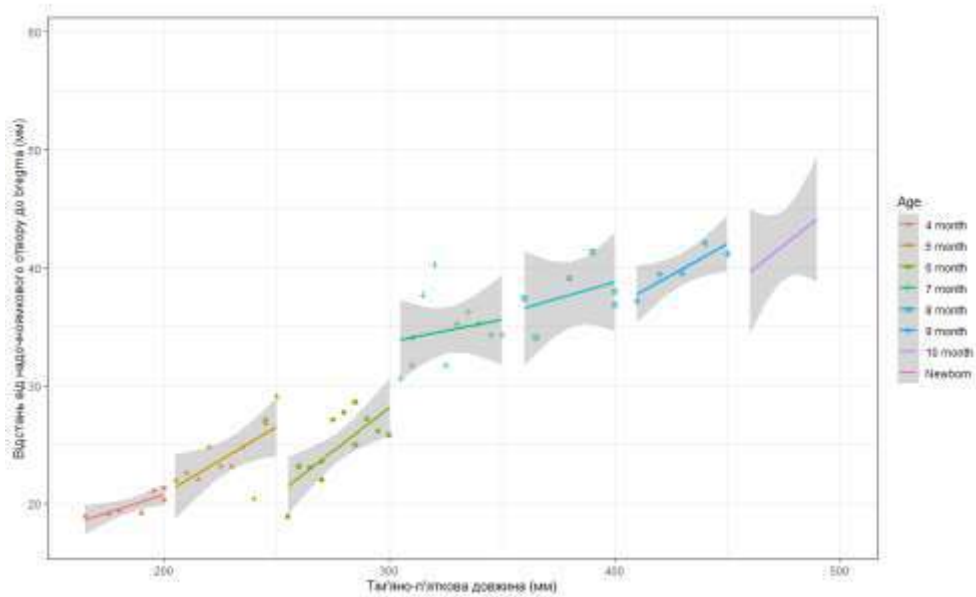


Рисунок 6.5 – Діаграма моделі відстані від надочнямкового отвору до вуха в плодів та новонароджених

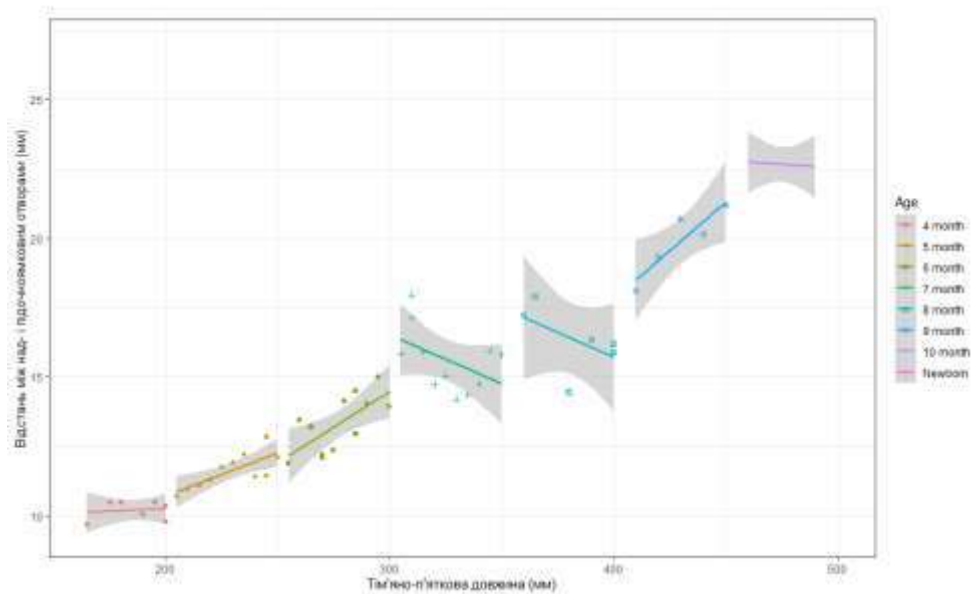


Рисунок 6.6 – Діаграма моделі відстані між над- і підочнямковими отворами в плодів та новонароджених

Модель відстані між надочнямковими і підборідними отворами (Y_3) у плодів та новонароджених має вигляд (рис. 6.7):

$$Y_3 = \beta_0 + 0,002 \times \text{тім'яно-п'яткова довжина плода,}$$

де β_0 : 8,987, якщо віковий період = 4 міс; 9,134 = 5 міс; 9,892 = 6 міс; 12,250 = 7 міс; 11,636 = 8 міс; 16,755 = 9 міс; 17,877 = 10 міс; 18,054 = новонароджені.

Коефіцієнт детермінації моделі становить 90,94 %.

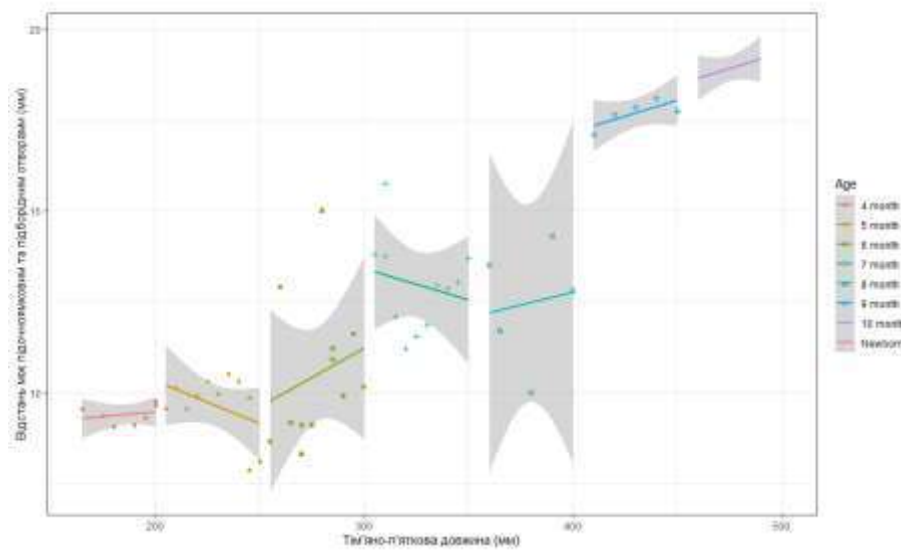


Рисунок 6.7 – Діаграма моделі відстані між надочньюмковими і підборідними отворами в плодів та новонароджених

Модель відстані між підборідними отворами і нижнім краєм нижньої щелепи (Y_4) у плодів та новонароджених має вигляд (рис. 6.8):

$$Y_4 = \beta_0 + 0,008 \times \text{тім'яно-п'яткова довжина плода},$$

де β_0 : 0,268, якщо віковий період = 4 міс; 0,178 = 5 міс; 0,020 = 6 міс; -0,152 = 7 міс; 0,020 = 8 міс; -0,115 = 9 міс; -0,079 = 10 міс; -0,039 = новонароджені.

Коефіцієнт детермінації моделі становить 82,25 %.

Модель відстані між надочньюмковими отворами (Y_5) у плодів та новонароджених має вигляд (рис. 6.9):

$$Y_5 = \beta_0 + 0,030 \times \text{тім'яно-п'яткова довжина плода},$$

де β_0 : 5,762, якщо віковий період = 4 міс; 5,895 = 5 міс; 11,227 = 6 міс; 13,793 = 7 міс; 11,691 = 8 міс; 11,173 = 9 міс; 12,633 = 10 міс; 14,494 = новонароджені.

Коефіцієнт детермінації моделі становить 92,02 %.

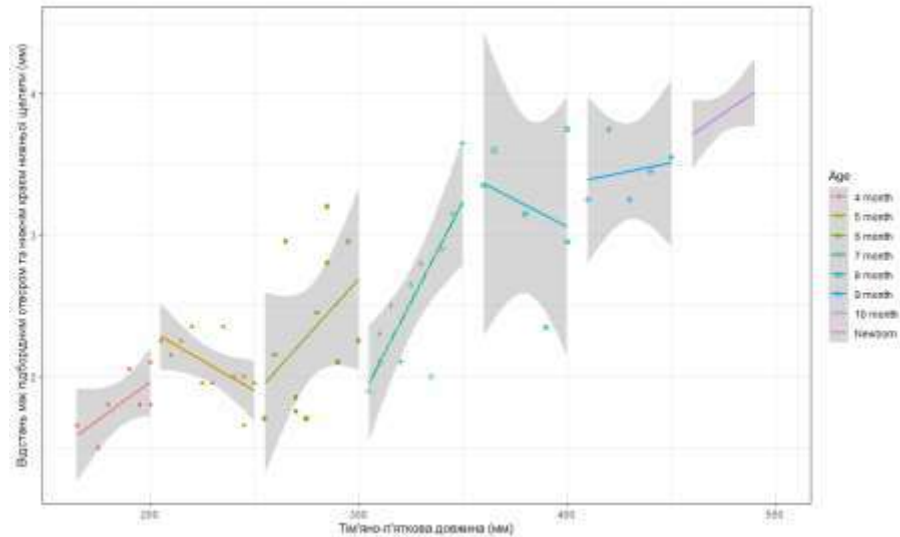


Рисунок 6.8 – Діаграма моделі відстані між підборідними отворами і нижнім краєм нижньої щелепи в плодів та новонароджених

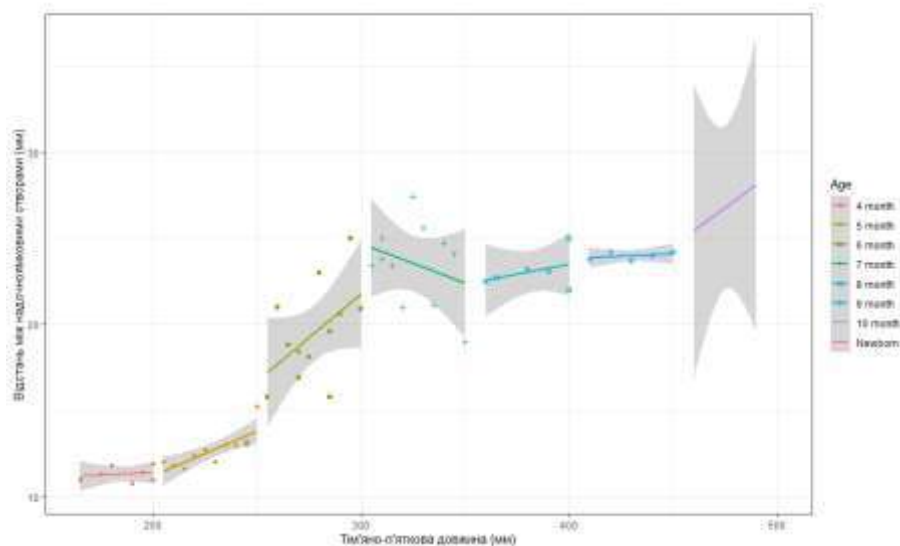


Рисунок 6.9 – Діаграма моделі відстані між надчочномковими отворами в плодів та новонароджених

Модель відстані між підчочномковими отворами (Y_6) у плодів та новонароджених має вигляд (рис. 6.10):

$$Y_6 = \beta_0 + 0,008 \times \text{тім'яно-п'яткова довжина плода},$$

де β_0 : 9,272, якщо віковий період = 4 міс; 11,081 = 5 міс; 13,467 = 6 міс; 16,854 = 7 міс; 15,912 = 8 міс; 17,653 = 9 міс; 22,635 = 10 міс; 23,447 = новонароджені.

Коефіцієнт детермінації моделі становить 93,94 %.

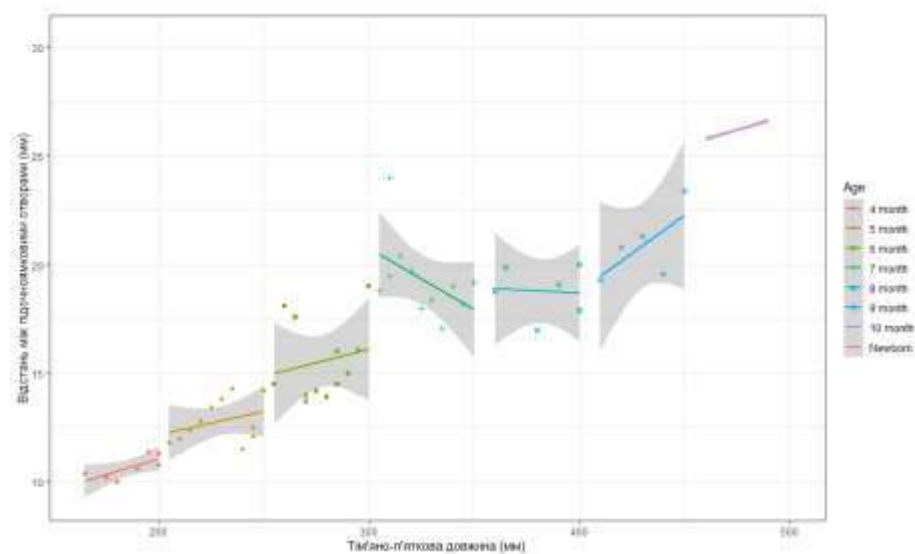


Рисунок 6.10 – Діаграма моделі відстані між підчочномковими отворами в плодів та новонароджених

Модель відстані між підборідними отворами (Y_7) у плодів та новонароджених має вигляд (рис. 6.11):

$$Y_7 = \beta_0 - 0,014 \times \text{тім'яно-п'яткова довжина плода},$$

де β_0 : 12,959, якщо віковий період = 4 міс; 15,282 = 5 міс; 18,117 = 6 міс; 23,178 = 7 міс; 23,175 = 8 міс; 30,496 = 9 міс; 32,227 = 10 міс; 33,272 = новонароджені.

Коефіцієнт детермінації моделі становить 93,96 %.

Провівши порівняння середніх значень усіх морфометричних параметрів відстані від над-, підчочномкового та підборідного отворів до повздовжньої лінії справа та зліва у всіх вікових групах, використавши тест Вілкоксона, можна констатувати, що всі p-value більші, ніж рівень значимості $\alpha=0,05$, що вказує на відсутність значимої різниці, крім групи «Новонароджені» відстані від надчочномкового отвору до повздовжньої лінії зліва і справа. Отже, на основі середніх арифметичних даних досліджуваних параметрів, побудовані моделі прогнозування нормативних значень морфометричних показників відстаней від над-, підчочномкового та

підборідного отворів до повздовжньої лінії справа та зліва з використанням віку плода та його тім'яно-п'яткової довжини.

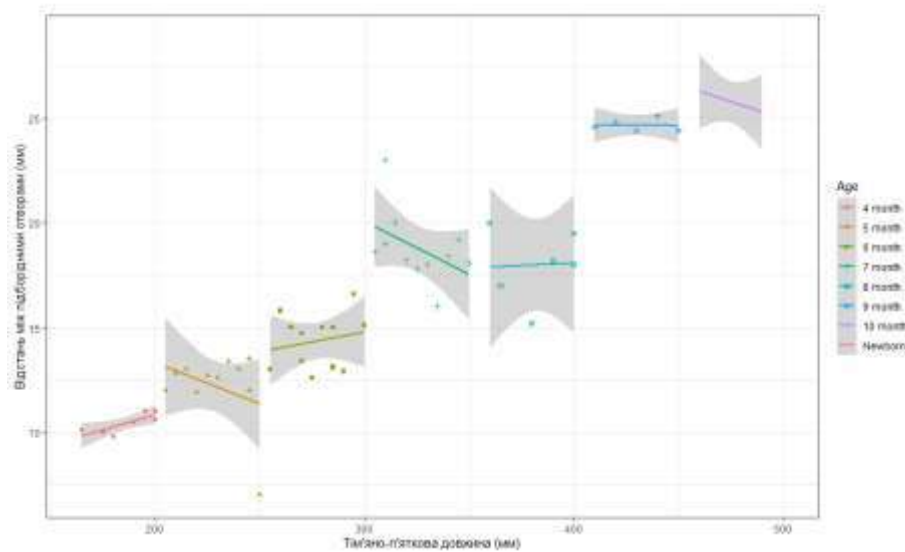


Рисунок 6.11 – Діаграма моделі відстані між підборідними отворами в плодів та новонароджених

Модель відстані від надочноямкового отвору до повздовжньої лінії (V_1) у плодів та новонароджених має вигляд (рис. 6.12):

$$V_1 = \beta_0 + 0,001 \times \text{тім'яно-п'яткова довжина плода},$$

де β_0 : 12,031, якщо віковий період = 4 міс; 14,583 = 5 міс; 19,964 = 6 міс; 22,095 = 7 міс; 22,376 = 8 міс; 24,289 = 9 міс; 28,048 = 10 міс; 27,429 = новонароджені.

Коефіцієнт детермінації моделі становить 84,49 %.

Модель відстані від підочноямкового отвору до повздовжньої лінії (V_2) у плодів та новонароджених має вигляд (рис. 6.13):

$$V_2 = \beta_0 - 0,014 \times \text{тім'яно-п'яткова довжина плода},$$

де β_0 : 16,594, якщо віковий період = 4 міс; 20,281 = 5 міс; 23,193 = 6 міс; 25,926 = 7 міс; 26,078 = 8 міс; 25,552 = 9 міс; 31,704 = 10 міс; 32,121 = новонароджені.

Коефіцієнт детермінації моделі становить 71,35 %.

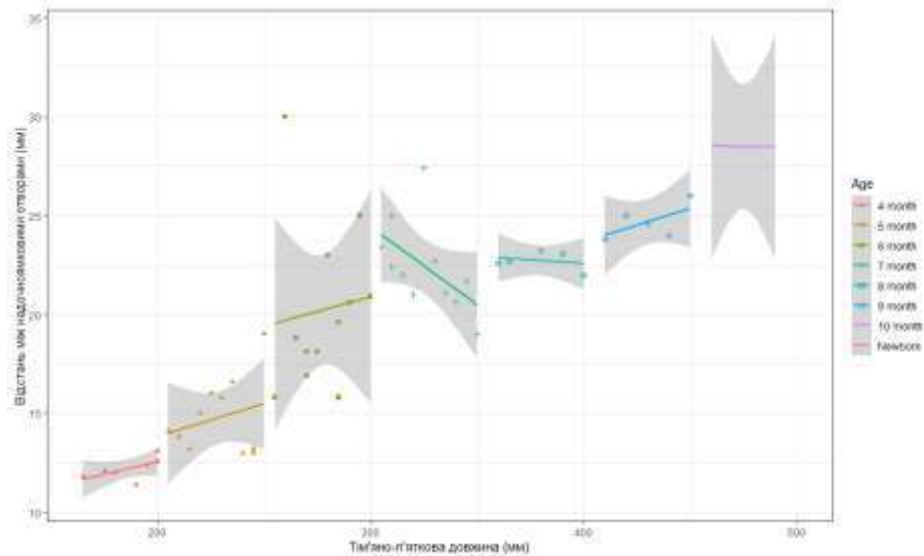


Рисунок 6.12 – Діаграма моделі відстані від надчочномкового отвору до повздовжньої лінії в плодів та новонароджених

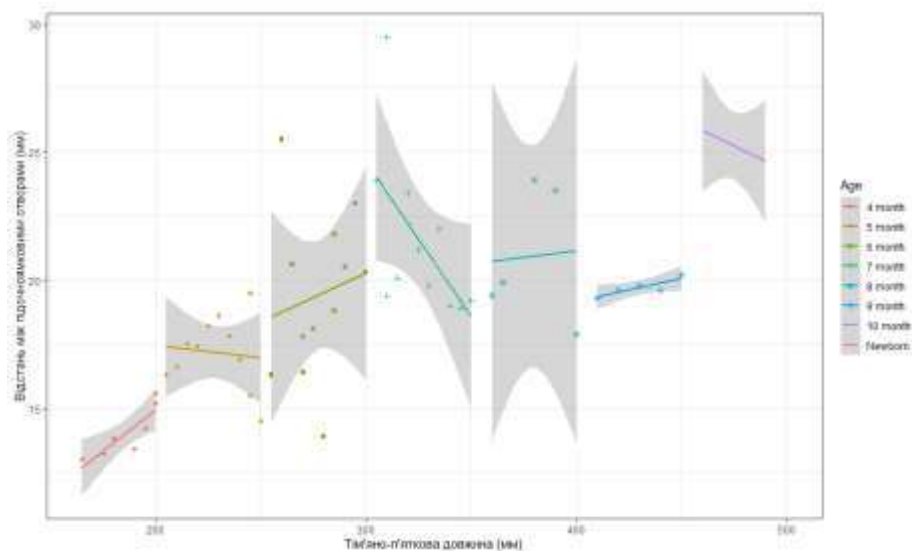


Рисунок 6.13 – Діаграма моделі відстані від підчочномкового отвору до повздовжньої лінії в плодів та новонароджених

Модель відстані від підборідного отвору до повздовжньої лінії (V_3) у плодів та новонароджених має вигляд (рис. 6.14):

$$V_3 = \beta_0 - 0,021 \times \text{тім'яно-п'яткова довжина плода},$$

де β_0 : 17,297, якщо віковий період = 4 міс; 20,573 = 5 міс; 23,190 = 6 міс; 27,540 = 7 міс; 27,906 = 8 міс; 31,496 = 9 міс; 35,863 = 10 міс; 38,798 = новонароджені.

Коефіцієнт детермінації моделі становить 87,85 %.

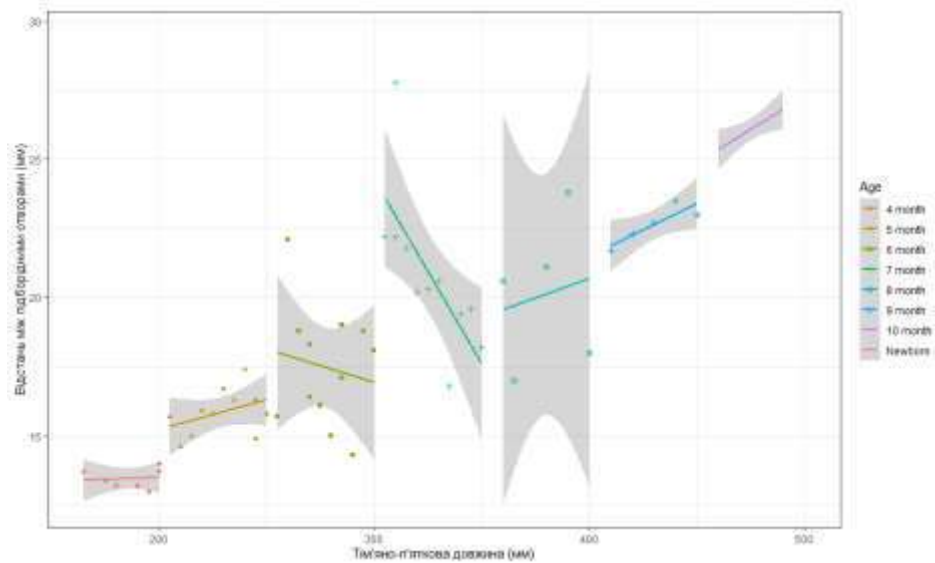


Рисунок 6.14 – Діаграма моделі відстані від підборідного отвору до повздожньої лінії в плодів та новонароджених

Підсумок

На основі систематизованих даних про особливості просторово-часових перетворень морфометричних параметрів побудовані математичні моделі поперечної довжини черепа, ширини лиця, висоти черепа, загальної висоти лиця, відстані від надчочнямкового отвору до bregma справа та зліва, відстані між над- та підчочнямковими отворами, відстані між підчочнямковими та підборідними отворами, відстані між підборідними отворами до краю нижньої щелепи, відстані між над-, підчочнямковими і підборідними отворами, відстані від над-, підчочнямкового та підборідного отворів до повздожньої лінії справа та зліва в плодів та новонароджених сприятимуть індивідуалізації норми, удосконаленню методів ранньої діагностики та розробці нових способів хірургічної корекції природжених вад черепа і лиця.

Результати розділу опубліковано в науковій праці автора [181].

РОЗДІЛ 7

АНАЛІЗ І УЗАГАЛЬНЕННЯ РЕЗУЛЬТАТІВ ДОСЛІДЖЕННЯ

Проведене морфологічне дослідження вирізняється від загальновідомих тим, що становлення будови і топографії над-, підчочномкового та підборідного отворів з'ясовані впродовж другого і третього триместрів внутрішньоутробного розвитку, тоді як більшість досліджень присвячено вивченню топографоанатомічних особливостей даних структур або на ранніх етапах розвитку, або в постнатальному періоді онтогенезу людини [69, 72, 74].

На відміну від багатьох інших досліджень, визначення анатомічних особливостей над-, підчочномкового та підборідного отворів проводилося з урахуванням хронологічної послідовності часових перетворень на всіх етапах фетального та раннього неонатального періодах онтогенезу.

Проведене дослідження суттєво доповнює існуючі відомості щодо становлення будови і топографії над-, підчочномкового та підборідного отворів у плодів та новонароджених, що є необхідною складовою під час проведення перинатальної діагностики та розуміння фактичних даних норми і патології. Встановлення амплітуди індивідуальних анатомічних відмінностей над-, підчочномкового та підборідного отворів у плодів і новонароджених дає можливість уточнити уявлення про терміни та етапи їх морфогенезу після народження. Відомості про різноманітні форми та топографію даних отворів у перинатальному періоді онтогенезу необхідні для всебічного розуміння формоутворення та їх онтогенетичних перетворень за умов норми.

Одержані нові науково обґрунтовані дані щодо морфометричної характеристики над-, підчочномкового та підборідного отворів на всіх етапах пренатального періоду визначає морфологічну основу і є важливим для

встановлення їх топографії з наступною побудовою анатомічних моделей щодо відповідності до термінів вагітності [85, 88, 143, 151].

Пріоритет даного дослідження полягає у з'ясуванні онтогенетичних перетворень над-, підочноямкового та підборідного отворів у плодovому і ранньому неонатальному періодах, що є важливим з погляду хірургічного лікування вродженої патології лица у плодів, новонароджених і дітей раннього віку.

Встановлено, що упродовж перинатального періоду надочноямковий отвір, у всіх спостережень, має форму вирізки, яка у 81 % півовальної форми, у 13 % – у вигляді видовженого прямокутника, у 6 % – майже не виражена, полога (рис. 7.1).

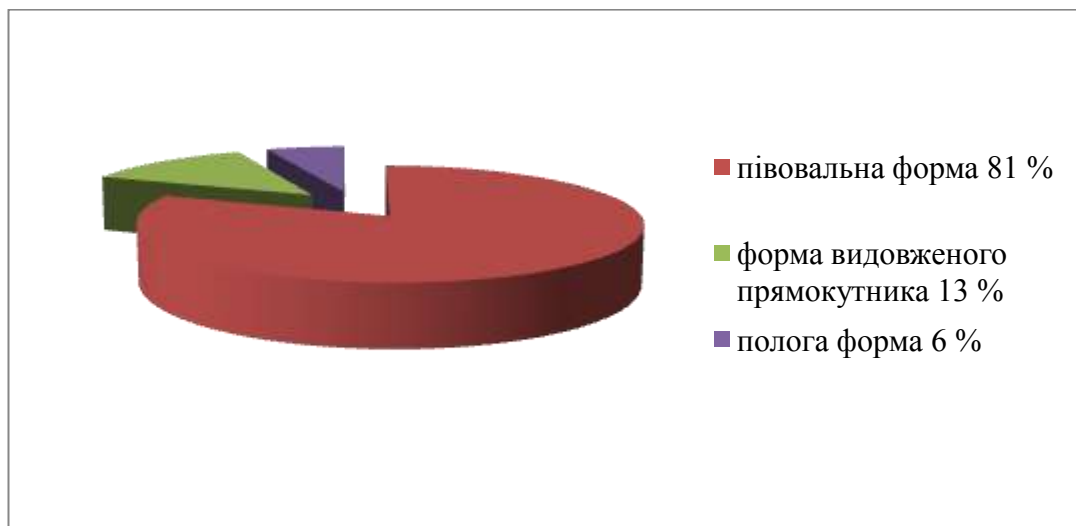


Рисунок 7.1 – Форми надочноямкової вирізки в перинатальному періоді

Надочноямкова вирізка з обох сторін розташована на присередній половині надочноямкового краю лобової кістки, утворена тонкою кістковою тканиною, краї її гострі або пологі, тонкі. Наведені дані притаманні і для дорослих, на що наголошено у працях С. Saylam et al. [63], Т.А. Ostergard et al. [64].

У 4-5-місячних плодів відстань від надочноямкова вирізки до сагітальної площини, яка проходить між центральними різцями справа більша (83 %) порівняно зліва, тільки у 11 % – вона однакова, а у 6 % – більша зліва, у 6-7-місячних плодів у 56,5 % – відстань більша справа, у решта (44,5 %) випадків зліва, у 8-10-місячних плодів та новонароджених – у 100 % випадків дана відстань більша справа (рис. 7.2).

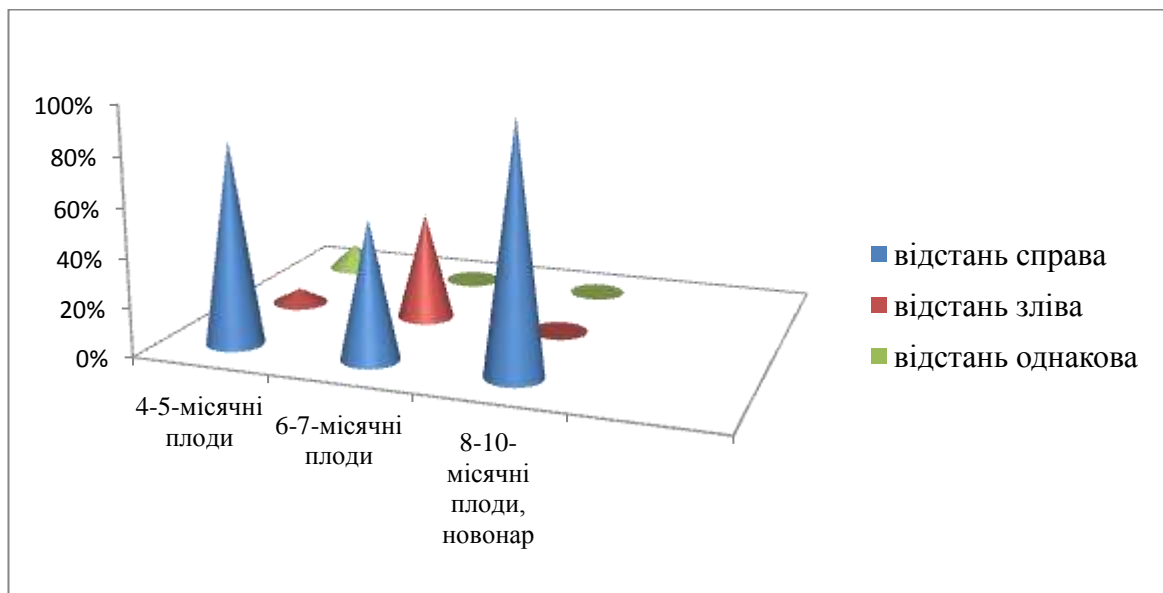


Рисунок 7.2 – Відстань від надочноямкової вирізки до сагітальної площини в перинатальному періоді

Відстань від надочноямкової вирізки до горизонтальної площини, яка проходить через bregma більша справа порівняно зліва, 61 % випадків на 39 % відповідно – у ранніх плодів, 83 % на 17 % – у 6-7-місячних плодів, 96 % на 4 % – у 8-10-місячних плодів та новонароджених (рис. 7.3).

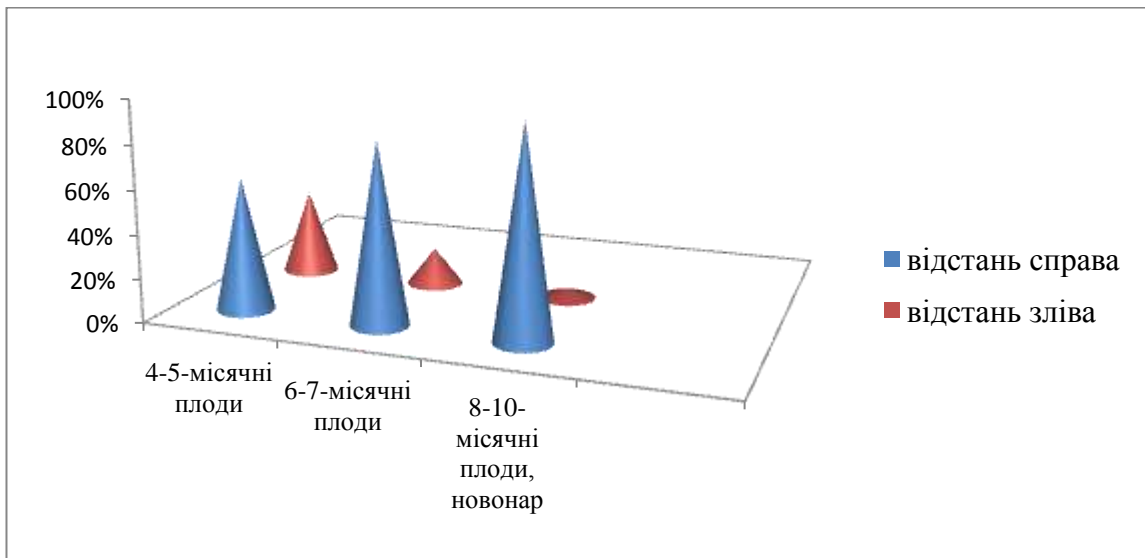


Рисунок 7.3 – Відстань від надочноямкової вирізки до bregma в перинатальному періоді

Підочноямковий отвір розташований по центру передньої поверхні тіла верхньої щелепи, у більшості досліджуваного матеріалу (83 %), він овальної форми, різко видовжений у напрямку від коміркового відростка верхньої щелепи до її лобового відростка, тільки у 17 % – круглої форми. Верхній бічний край підочноямкового отвору гострий, а нижній присередній – пологий. Напрямок повздовжнього діаметра отвору проходить знизу вгору та від периферії до центру. Наведені дані узгоджуються з даними М.И. Кашкан і Н.В. Синельникова [89].

Відстань від підочноямкового отвору до сагітальної площини, яка проходить між центральними різцями у ранніх плодів (4-5-місячних) справа більша порівняно зліва і становить 56 % випадків на противагу 33 % відповідно і тільки у 11 % спостережень дана відстань однакова, що зліва та справа. У 6-7-місячних плодів також дана відстань більша справа у 65 % спостережень, у 9 % – вона однакова, а у 26 % – більша зліва. У 96 % випадків дана відстань більша справа у 8-10-місячних плодів та новонароджених і тільки у 4 % – вона однакова з обох сторін (рис. 7.4).

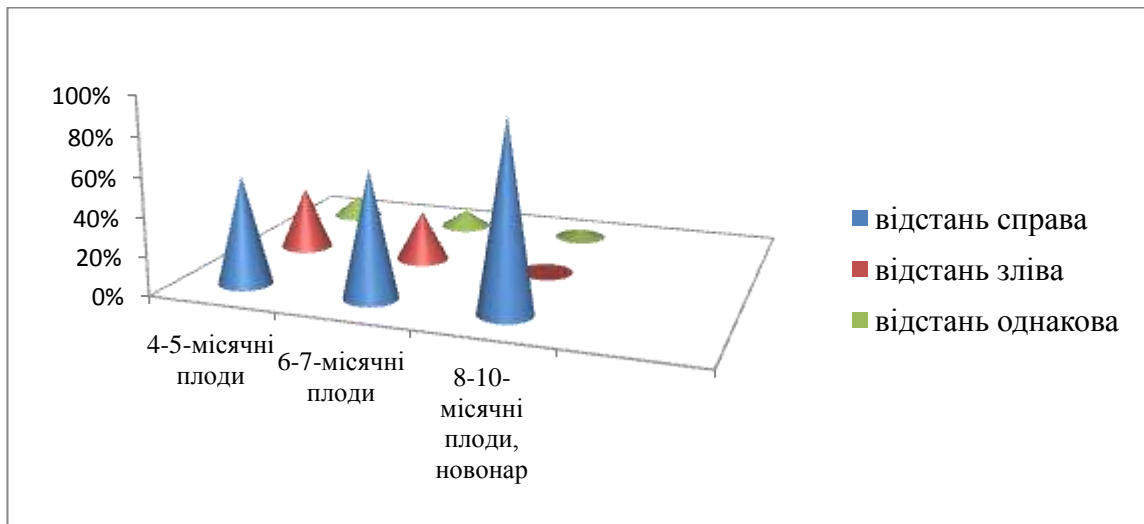


Рисунок 7.4 – Відстань від підочномкового отвору до сагітальної площини в перинатальному періоді

У ранніх плодів розташування підочномкового отвору на передній поверхні тіла верхньої щелепи (справа і зліва) відповідає точці перетину лінії, що з'єднує бічний кут ока з нижнім носовим краєм та лінії, що простягається від присереднього кута ока до кута рота у 56 % випадків, у решта – даний отвір розташовується вище або нижче даній точці, у 33 % та 11 % спостережень відповідно, у 6-7-місячних плодів цей показник становить – 70 % випадків відповідає точці перетину, у 17 % та у 13 % спостережень вище або нижче точки перетину відповідно. У 8-10-місячних плодів та у новонароджених процент вияву випадків такий: 78 % випадків – відповідає точці перетину, 9 % та 13 % вище або нижче цієї точки відповідно (рис. 7.5).

Під час дослідження виявлені додаткові підочномкові отвори у плодів та новонароджених, їх кількість коливається від 1 до 4. У ранніх плодів вони виявлені у 39 % випадків, у 6-7-місячних плодів – у 43 %, у пізніх плодів та новонароджених – у 78 %, тоб то з віком плодів процент вияву додаткових отворів збільшується. Про наявність додаткових підочномкових отворів у дорослих наведено у наукових працях A.R. Rai et al. [84], Y. Nam et al. [88].

На передній поверхні тіла нижньої щелепи розташований підборідний отвір, у більшості досліджуваного матеріалу (88 %), він круглої форми,

тільки у 12 % випадків – овальної. Наведені дані узгоджуються з даними G. Juodzbalytė et al. [143], Н.М. Наварчук [151].

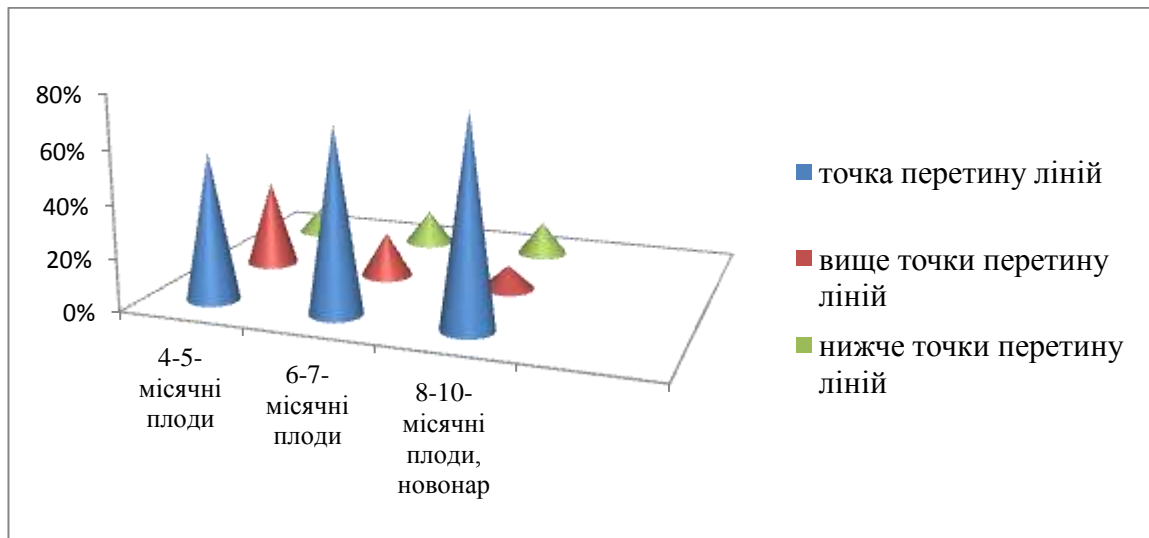


Рисунок 7.5 – Проекція розташування підчочномкового отвору на передню поверхню верхньої щелепи в перинатальному періоді

Відстань від підборідного отвору до сагітальної площини, що проходить між центральними різцями у ранніх плодів, більша як справа так і зліва у однаковому процентному співвідношенні (44,5 %), однакова відстань виявлена у 11 % випадків, у 6-7-місячних плодів справа дана відстань більша у 74 % випадків, у 22 % – більша зліва, у решта – 4 % вона однакова, у 8-10-місячних плодів та новонароджених – у 96 % випадків дана відстань більше справа, тільки у 4 % – вона однакова (рис. 7.6).

Провівши кореляційний зв'язок між всіма морфометричними параметрами черепа та лица плодів і новонароджених з використанням коефіцієнту кореляції Пірсона, встановлено, що між значеннями усіх парних коефіцієнтів кореляції є додатними і досить близькими до 1 ($>0,90$), що свідчить про тісний сильний позитивний кореляційний зв'язок між усіма морфометричними параметрами.

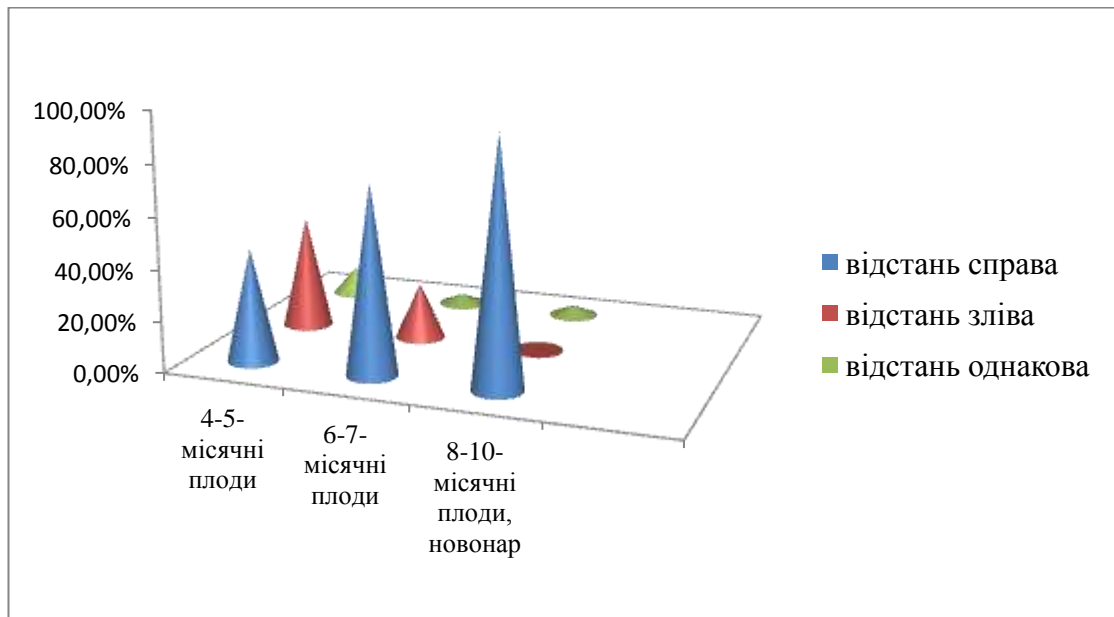


Рисунок 7.6 – Відстань від підборідного отвору до сагітальної площини в перинатальному періоді

Провівши визначення середніх значень всіх можливих параметрів, які будуть характеризувати онтогенетичні перетворення морфометричних параметрів над-, підчочномкового та підборідного отворів, а саме встановлення анатомічної мінливості розміщення даних отворів на лицевому відділі черепа у перинатальному періоді онтогенезу можна констатувати, що вони упродовж даного періоду збільшуються не синхронно, для них характерні періоди прискореного та уповільненого розвитку, крім параметрів відстані між підборідним отвором і нижнім краєм нижньої щелепи справа та зліва, для яких притаманне поступове їх збільшення. Для параметрів відстані від надчочномкового отвору до bregma справа та зліва у плодів та новонароджених притаманні два періоди прискореного та два періоди уповільненого розвитку, а саме 6-7-й місяці та 10 місяць – період новонародженості – періоди прискореного розвитку, 4-6-й та 7-10 місяці – періоди сповільненого розвитку. Найінтенсивніше морфометричні параметри відстані між над- і підчочномковими отворами справа та зліва збільшуються з 4-го по 7-й місяці розвитку та з 8-го місяця по період новонародженості, з 7-

го по 8-й місяці розвитку дані параметри збільшуються незначно (період сповільненого розвитку). Для відстані між підчочномковим та підборідними отворами справа та зліва періоди прискореного розвитку, це 6-7-й місяці і 8-9-й місяці розвитку, а 7-8-й місяці – період сповільненого розвитку. Для відстані між над-, підчочномковими та підборідними отворами притаманні однакові періоди першого прискореного та сповільненого розвитку, це 5-7-й та 7-8-й місяці розвитку відповідно, а другий період прискореного розвитку дещо різний. Для відстані між надчочномковими отворами з 9-го місяця до періоду новонародженості, для відстані між підчочномковими отворами з 9-го по 10 місяці розвитку, для відстані між підборідними отворами – 8-9-й місяці розвитку – другий період прискореного розвитку.

Аналізуючи дані проведеного тесту Коновера-Імана щодо статистично значимих медіан досліджуваних параметрів над-, підчочномкового та підборідного отворів у плодів та новонароджених можна дійти висновку, що пари «7 міс – 8 міс» і «10 міс – Новонароджені» майже для всіх досліджуваних параметрів є не вірогідні, крім відстані від надчочномковими отворами до bregma справа та зліва. Отже, періоди 7-8 місяці та 10 місяць і період новонародженості є найбільш критичними періодами розвитку для досліджуваних параметрів.

Провівши порівняння середніх значень усіх морфометричних параметрів відстані від надчочномкового отвору до bregma справа та зліва, відстані між над- та підчочномковими отворами, відстані між підчочномковими та підборідними отворами, відстані між підборідними отворами до краю нижньої щелепи, відстані між над-, підчочномковими і підборідними отворами у всіх вікових групах, використавши тест Вілкоксона, можна констатувати, що всі p-value більші, ніж рівень значимості $\alpha=0,05$, що вказує на відсутність значимої різниці, крім групи «Новонароджені» відстані від надчочномкового отвору до bregma зліва і справа. Отже, на основі середніх арифметичних даних досліджуваних

параметрів, побудовані моделі прогнозування нормативних значень морфометричних показників відстаней до над-, підчочномкових та підборідних отворів у плодів та новонароджених між собою і до стандартних орієнтирів з використанням віку плода та його тім'яно-п'яркової довжини.

Моделі нормативних морфометричних параметрів відстаней до над-, підчочномкових та підборідних отворів у плодів та новонароджених між собою і до стандартних орієнтирів: модель відстані від надчочномкового отвору до bregma (Y_1): $Y_1 = \beta_0 + 0,092 \times \text{тім'яно-п'яркова довжина плода}$, де β_0 : 2,783, якщо віковий період = 4 міс; 3,106 = 5 міс; -0,662 = 6 міс; 4,728 = 7 міс; 2,676 = 8 міс; 0,402 = 9 міс; -1,727 = 10 міс; 9,094 = новонароджені; модель відстані між над- і підчочномковими отворами (Y_2): $Y_2 = \beta_0 + 0,011 \times \text{тім'яно-п'яркова довжина плода}$, де β_0 : 8,147, якщо віковий період = 4 міс; 9,086 = 5 міс; 10,260 = 6 міс; 12,020 = 7 міс; 12,129 = 8 міс; 15,164 = 9 міс; 17,429 = 10 міс; 18,808 = новонароджені; модель відстані між підчочномковими і підборідними отворами (Y_3): $Y_3 = \beta_0 + 0,002 \times \text{тім'яно-п'яркова довжина плода}$, де β_0 : 8,987, якщо віковий період = 4 міс; 9,134 = 5 міс; 9,892 = 6 міс; 12,250 = 7 міс; 11,636 = 8 міс; 16,755 = 9 міс; 17,877 = 10 міс; 18,054 = новонароджені; модель відстані між підборідними отворами і нижнім краєм нижньої щелепи (Y_4): $Y_4 = \beta_0 + 0,008 \times \text{тім'яно-п'яркова довжина плода}$, де β_0 : 0,268, якщо віковий період = 4 міс; 0,178 = 5 міс; 0,020 = 6 міс; -0,152 = 7 міс; 0,020 = 8 міс; -0,115 = 9 міс; -0,079 = 10 міс; -0,039 = новонароджені; модель відстані між надчочномковими отворами (Y_5): $Y_5 = \beta_0 + 0,030 \times \text{тім'яно-п'яркова довжина плода}$, де β_0 : 5,762, якщо віковий період = 4 міс; 5,895 = 5 міс; 11,227 = 6 міс; 13,793 = 7 міс; 11,691 = 8 міс; 11,173 = 9 міс; 12,633 = 10 міс; 14,494 = новонароджені; модель відстані між підчочномковими отворами (Y_6): $Y_6 = \beta_0 + 0,008 \times \text{тім'яно-п'яркова довжина плода}$, де β_0 : 9,272, якщо віковий період = 4 міс; 11,081 = 5 міс; 13,467 = 6 міс; 16,854 = 7 міс; 15,912 = 8 міс; 17,653 = 9 міс; 22,635 = 10 міс; 23,447 =

новонароджені; модель відстані між підборідними отворами (Y_7): $Y_7 = \beta_0 - 0,014 \times \text{тім'яно-п'яткова довжина плода}$, де β_0 : 12,959, якщо віковий період = 4 міс; 15,282 = 5 міс; 18,117 = 6 міс; 23,178 = 7 міс; 23,175 = 8 міс; 30,496 = 9 міс; 32,227 = 10 міс; 33,272 = новонароджені.

Після створення анатомічних моделей розташування над-, підноччюмкових та підборідних отворів на лицевому відділі черепа, вертикальна лицева лінія («лінія Гіртля») має вигляд упродовж перинатального періоду онтогенезу: у плодів 4-5 місяців розвитку, вона має вигляд опуклості, яка спрямована присередньо (рис. 7.7), у 6-8-місячних плодів – лінія має косо спрямування, зверху вниз, ззовні в середину (рис. 7.8), у 9-10-місячних плодів та новонароджених – лінія має опуклість з бічним спрямуванням (рис. 7.9). Ці дані мають велике практичне спрямування, їх обов'язково потрібно враховувати у щелепно-лицевій хірургії під час проведення знеболення, оскільки за літературними даними «лінія Гіртля» у дорослих має вертикальне спрямування (рис. 7.10).

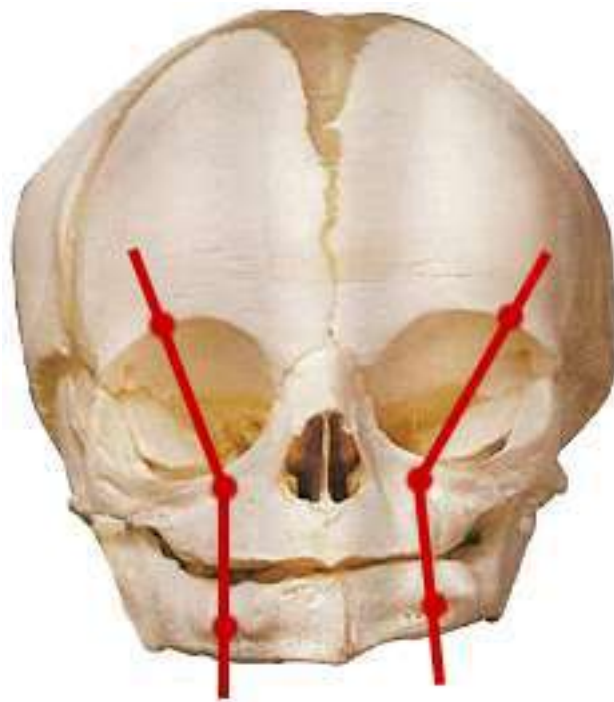


Рисунок 7.7 – Вертикальна лицева лінія у 4-5-місячних плодів

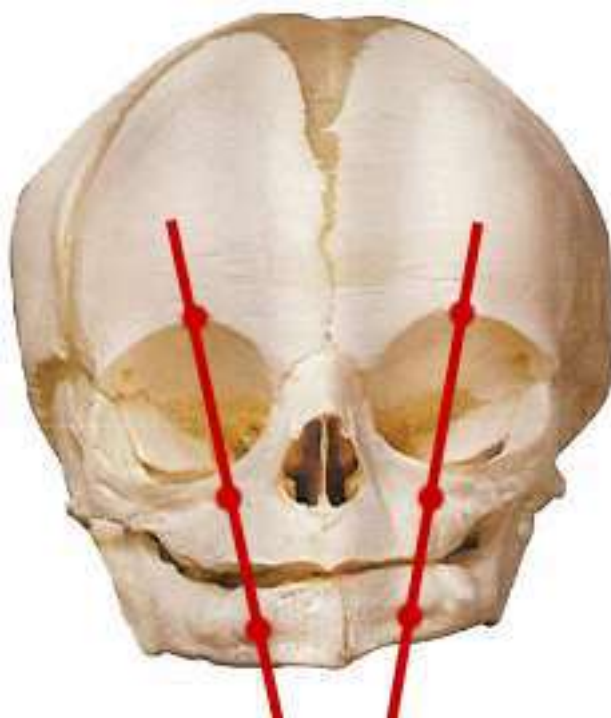


Рисунок 7.8 – Вертикальна лицева лінія у 6-8-місячних плодів

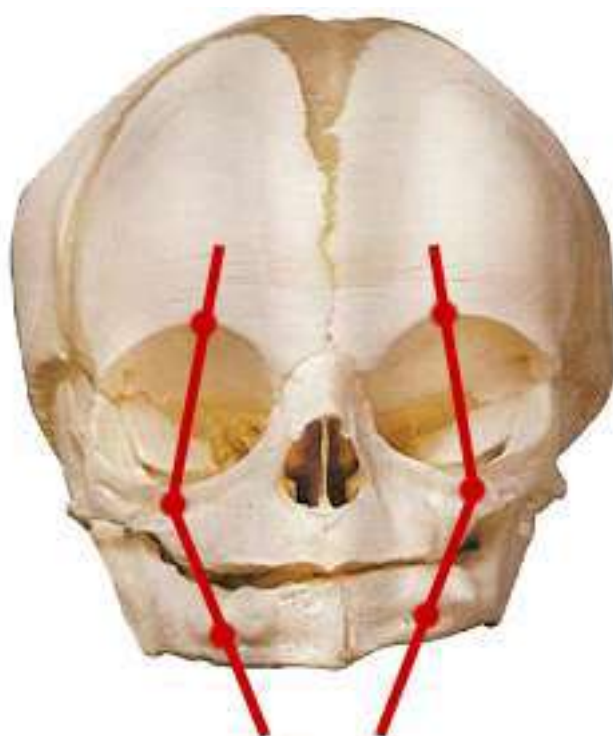


Рисунок 7.9 – Вертикальна лицева лінія у 9-10-місячних плодів та новонароджених

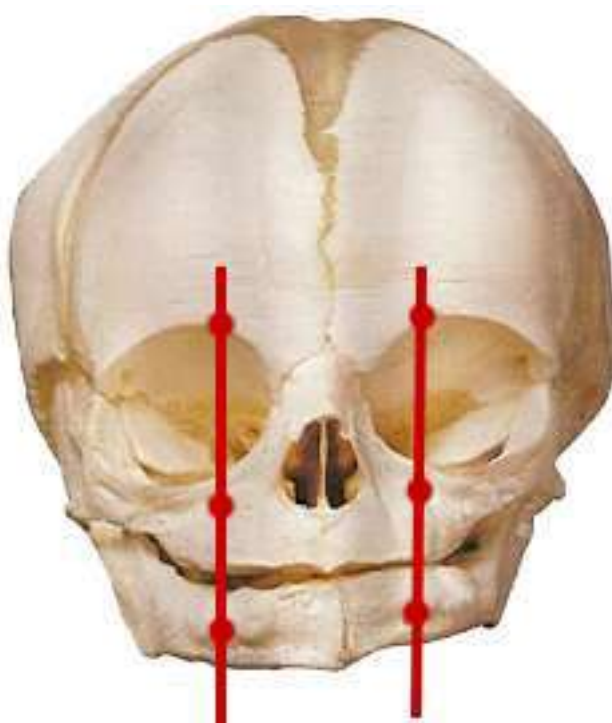


Рисунок 7.10 – Вертикальна лицева лінія у дорослих

Отже, встановлення типової і варіантної анатомії, визначення етапів прискореного і відносного сповільнення розвитку, створення анатомічних моделей розташування над-, підочноямкових та підборідних отворів у перинатальному періоді онтогенезу створює морфологічні передумови обґрунтування вад і відхилень розвитку лицевого відділу черепа з наступною їх профілактикою.

ВИСНОВКИ

У дисертації наведено теоретичне узагальнення і нове вирішення наукового завдання щодо визначення особливостей хронологічної послідовності онтогенетичних перетворень над-, підчочномкового та підборідного отворів в фетальному і ранньому неонатальному періодах онтогенезу.

1. Надчочномковий отвір впродовж перинатального періоду має форму вирізки, яка у 81 % півовальної форми, у 13 % – у вигляді видовженого прямокутника, у 6 % – майже не виражена, полога. Надчочномкова вирізка з обох сторін розташована на присередній половині надчочномкового краю лобової кістки, утворена тонкою кістковою тканиною, краї її гострі або пологі, тонкі. Підчочномковий отвір розташований по центру передньої поверхні тіла верхньої щелепи, у 83 % випадків він овальної форми, різко видовжений у напрямку від коміркового відростка верхньої щелепи до її лобового відростка, тільки у 17 % – круглої форми. На передній поверхні тіла нижньої щелепи розташований підборідний отвір, у 88 % спостережень він круглої форми, тільки у 12 % – овальної.

2. Додаткові підчочномкові отвори у плодів та новонароджених визначаються у кількості від 1 до 4. Якщо у ранніх плодів вони виявлені у 39 % випадків, у 6-7-місячних плодів – у 43 %, то у пізніх плодів та новонароджених – у 78 %. З віком плодів збільшується процент вияву типової проєкції підчочномкового отвору на передню поверхню верхньої щелепи, а саме, якщо у ранніх (4-5-місячних) плодів цей показник становить 56 % спостережень, у 6-7-місячних плодів – 70 %, то у пізніх (8-10-місячних) плодів та у новонароджених – 78 %.

3. Для досліджуваних морфометричних параметрів розташування над-, підчочномкового та підборідного отворів на лицевому відділі черепа у

перинатальному періоді онтогенезу є характерно не синхронність збільшення відстані від надочномкового отвору до bregma справа та зліва, відстані між над- та підочномковими отворами, відстані між підочномковими та підборідними отворами, відстані між над-, підочномковими і підборідними отворами, крім параметрів відстані між підборідним отвором і нижнім краєм нижньої щелепи справа та зліва, для яких притаманне поступове їх збільшення.

4. Для параметрів відстані від надочномкового отвору до bregma справа та зліва у плодів та новонароджених притаманні два періоди прискореного та два періоди уповільненого розвитку, а саме 6-7-й місяці та 10 місяць – період новонародженості – періоди прискореного розвитку, 4-6-й та 7-10 місяці – періоди сповільненого розвитку; для відстані між над- і підочномковими отворами справа та зліва – з 4-го по 7-й місяці розвитку та з 8-го місяця по період новонародженості – періоди прискореного розвитку, а з 7-го по 8-й місяці розвитку – період сповільненого розвитку; для відстані між підочномковим та підборідними отворами справа та зліва періоди прискореного розвитку, це 6-7-й місяці і 8-9-й місяці розвитку, а 7-8-й місяці – період сповільненого розвитку; для відстані між над-, підочномковими та підборідними отворами притаманні однакові періоди першого прискореного та сповільненого розвитку, це 5-7-й та 7-8-й місяці розвитку відповідно, а другий період прискореного розвитку дещо різний, а саме: для відстані між надочномковими отворами з 9-го місяця до періоду новонародженості, для відстані між підочномковими отворами з 9-го по 10 місяці розвитку, для відстані між підборідними отворами – 8-9-й місяці розвитку – другий період прискореного розвитку. Періоди 7-8 місяці та 10 місяць і період новонародженості є критичними періодами розвитку для всіх досліджуваних параметрів.

5. Створені моделі нормативних морфометричних параметрів відстаней до над-, підочномкових та підборідних отворів у плодів та новонароджених

між собою і до стандартних орієнтирів: модель відстані від надочноймкового отвору до bregma (Y_1): $Y_1 = \beta_0 + 0,092 \times$ тім'яно-п'яткова довжина плода, де β_0 : 2,783, якщо віковий період = 4 міс; 3,106 = 5 міс; -0,662 = 6 міс; 4,728 = 7 міс; 2,676 = 8 міс; 0,402 = 9 міс; -1,727 = 10 міс; 9,094 = новонароджені; модель відстані між над- і підочноймковими отворами (Y_2): $Y_2 = \beta_0 + 0,011 \times$ тім'яно-п'яткова довжина плода, де β_0 : 8,147, якщо віковий період = 4 міс; 9,086 = 5 міс; 10,260 = 6 міс; 12,020 = 7 міс; 12,129 = 8 міс; 15,164 = 9 міс; 17,429 = 10 міс; 18,808 = новонароджені; модель відстані між підочноймковими і підборідними отворами (Y_3): $Y_3 = \beta_0 + 0,002 \times$ тім'яно-п'яткова довжина плода, де β_0 : 8,987, якщо віковий період = 4 міс; 9,134 = 5 міс; 9,892 = 6 міс; 12,250 = 7 міс; 11,636 = 8 міс; 16,755 = 9 міс; 17,877 = 10 міс; 18,054 = новонароджені; модель відстані між підборідними отворами і нижнім краєм нижньої щелепи (Y_4): $Y_4 = \beta_0 + 0,008 \times$ тім'яно-п'яткова довжина плода, де β_0 : 0,268, якщо віковий період = 4 міс; 0,178 = 5 міс; 0,020 = 6 міс; -0,152 = 7 міс; 0,020 = 8 міс; -0,115 = 9 міс; -0,079 = 10 міс; -0,039 = новонароджені; модель відстані між надочноймковими отворами (Y_5): $Y_5 = \beta_0 + 0,030 \times$ тім'яно-п'яткова довжина плода, де β_0 : 5,762, якщо віковий період = 4 міс; 5,895 = 5 міс; 11,227 = 6 міс; 13,793 = 7 міс; 11,691 = 8 міс; 11,173 = 9 міс; 12,633 = 10 міс; 14,494 = новонароджені; модель відстані між підочноймковими отворами (Y_6): $Y_6 = \beta_0 + 0,008 \times$ тім'яно-п'яткова довжина плода, де β_0 : 9,272, якщо віковий період = 4 міс; 11,081 = 5 міс; 13,467 = 6 міс; 16,854 = 7 міс; 15,912 = 8 міс; 17,653 = 9 міс; 22,635 = 10 міс; 23,447 = новонароджені; модель відстані між підборідними отворами (Y_7): $Y_7 = \beta_0 - 0,014 \times$ тім'яно-п'яткова довжина плода, де β_0 : 12,959, якщо віковий період = 4 міс; 15,282 = 5 міс; 18,117 = 6 міс; 23,178 = 7 міс; 23,175 = 8 міс; 30,496 = 9 міс; 32,227 = 10 міс; 33,272 = новонароджені.

6. На основі анатомічних моделей розташування над-, підочноймкових та підборідних отворів на лицевому відділі черепа, вертикальна лицева лінія («лінія Гіртля») упродовж перинатального періоду онтогенезу має вигляд, а

саме: у 4-5-місячних плодів – вигляд опуклості, яка спрямована присередньо, у 6-8-місячних плодів – коса лінія, яка проведена зверху вниз, ззовні в середину, у 9-10-місячних плодів та новонароджених – вигляд опуклості з бічним спрямуванням.

СПИСОК ВИКОРИСТАНИХ ДЖЕРЕЛ

1. Слободян ОМ, Проняєв ДВ, Товкач ЮВ, (редактори). Анатомо-функціональні особливості окремих структур та органів голови. Чернівці. БДМУ. 2020. 198 с.
2. Горбатюк ОМ, Македонський ІА, Курило ГВ. Сучасні стратегії діагностики, хірургічної корекції та профілактики вроджених вад розвитку у новонароджених. Неонатологія, хірургія та перинатальна медицина. 2019;9(4):88-97. DOI: 10.24061/2413-4260.IX.4.34.2019.10.
3. Bertoglio B, Corradin S, Cappella A, Mazzarelli D, Biehler-Gomez L, Messina C, Pozzi G et al. Pitfalls of Computed Tomography 3D Reconstruction Models in Cranial Nonmetric Analysis. J Forensic Sci. 2020 Nov;65(6):2098-2107. doi: 10.1111/1556-4029.14535. Epub 2020 Aug 18. PMID: 32809248.
4. Слободян ОМ, Кузняк НБ, Лаврів ЛП. Закономірності перинатальних органометричних параметрів ділянок і структур голови. Вісник проблем біології і медицини. 2016; Вип. 2, Т.2(129):314-7.
5. Gupta T. Localization of important facial foramina encountered in maxillo-facial surgery. Clin. Anat. 2008 Oct;21(7):633-40.
6. Зозуля ЮА, Трош РМ, Шамаєв МІ, Паламар ОІ, Самбор ВК, Рогожин ВА. Хірургічна анатомія супраорбітального та супраорбітально-птеріального доступів до дна передньої черепної ямки та селярно-хіазмальної ділянки. Український нейрохірургічний журнал. 2001;4:84-91.
7. Chung MS, Kim HJ, Kang HS, Chung IH. Locational Relationship of the Supraorbital Notch or Foramen and Infraorbital and Mental Foramina in Koreans. Acta. Anat (Basel). 1995;154(2):162-6.
8. Tomaszewska A, Kwiatkowska B, Jankauskas R. The localization of the supraorbital notch or foramen is crucial for headache and supraorbital neuralgia avoiding and treatment. Anat Rec (Hoboken). 2012 Sep;295(9):1494-503.

9. Гайворонский ИВ, Кириллова МП. Вариантная анатомия надглазничной вырезки и подглазничного отверстия у взрослого человека. Морфологические ведомости. 2012;4:19-25.
10. Шепітько ВІ. Нові можливості комп'ютерної томографії в антропометричних дослідженнях черепа. Світ медицини та біології. 2014;2 (44):203-8.
11. Martins-Júnior PA, Rodrigues CP, De Maria ML, Nogueira LM, Silva JH, Silva MR. Analysis of Anatomical Characteristics and Morphometric Aspects of Infraorbital and Accessory Infraorbital Foramina. J Craniofac Surg. 2017 Mar;28(2):528-533. doi: 10.1097/SCS.00000000000003235. PMID: 27977492.
12. Singh D, Kaura S, Kaur S, Singh S, Sing R, Kaur J. Mental foramen and inferior alveolar canal – a beacon for sex determination by digital radiograph in north indian population of punjab region Journal of Evolution of Medical and Dental Sciences. 2019;8(20):1618. <https://doi.org/10.14260/jemds/2019/358>.
13. Smit S, Hutchinson EF, Kramer B. A morphometric analysis of the immature human infraorbital canal. Surg Radiol Anat. 2021 Feb;43(2):201-210. doi: 10.1007/s00276-020-02563-y. Epub 2020 Sep 12. PMID: 32918571.
14. Кузняк НБ, Яковець КІ. Математичне моделювання закономірностей вікової динаміки морфологічних параметрів носової ділянки плодів людини. Буковинський медичний вісник. 2017; 21.1(81):67-70.
15. Приймак СГ, Приймак КВ. Пренатальна діагностика вроджених вад розвитку плода в I триместрі вагітності. Південноукраїнський медичний науковий журнал. 2020; 25 (25):54-56.
16. Сазонова ОМ, Вовк ОЮ, Гордійчук ДО, Ікрамов ВБ, Дубина СО. Аналіз кутових розмірів лицевого відділу черепа людини зрілого віку з різними краніотипами. Клінічна анатомія та оперативна хірургія. 2018. 17.4:13-9.

17. Хмара ТВ, Кузняк НБ, Морараш ЮА, Ризничук МО, Петрюк АЄ, Кавун МП. Онтологія варіантів будови та вад розвитку черепа. Частина I. Український журнал медицини, біології та спорту. 2021; 6.2(30):20-30.

18. Hizay A, Sindel M. Metoptic Canal and Warwick's Foramen: Incidence and Morphometric Analysis by Several Reference Points in the Human Orbit. *Eurasian J Med.* 2019 Feb;51(1):1-4. Published online 2018 Nov 30. doi:10.5152/eurasianjmed.2018.17353.

19. Рабинович СА, Васильев ЮЛ. Анатомо-топографические аспекты местного обезболивания в стоматологии: монограф. [для врачей-стоматологов]. М.: ГУП «ИПК» ЧУВАШИЯ»; 2011. 144 с.

20. Россошанский ДН, Алешкина ОЮ, Полкова ИА. Варианты сочетанной изменчивости форм нижней челюсти и форм лицевого черепа. *Бюллетень медицинских интернет-конференций.* 2015;Т.5(7):1058.

21. Слободян ОМ, Корчинська НС. Сучасні відомості про будову верхньої щелепи в ранньому періоді онтогенезу. *Клінічна анатомія та оперативна хірургія.* 2011;10(3):58-63.

22. Vayna AM, Veduta A, Duta S, Panaitescu AM, Stoica S, Buinoiu N, Nedelea F, et al. Diagnosis of Fetal Structural Anomalies at 11 to 14 Weeks. *J Ultrasound Med.* 2018 Aug;37(8):2063-2073. doi: 10.1002/jum.14561. Epub 2018 Feb 24. PMID: 29476550.

23. Sadler TW. *Langman's Medical Embryology*, 11-th Edition. Philadelphia, Baltimore, New York, Toronto: Lippincott Williams and Wilkins. 2009; 385 p.

24. Delaire J, Haroun A. Le nouveau concept cortical: la mandibule (deuxieme partie). *Bulletin de l'Union National pour l'Interet de l'Orthopedie Dento-Faciale.* 2007;32:16-22.

25. Lee SK, Kim YS, Oh HS. Prenatal development of the human mandible. *Anat Rec.* 2001;263:314-25.

26. Ichim I, Swain M, Kieser JA. Mandibular Biomechanics and

Development of the human. Chin J Dent Res. 2006;85:638-42.

27. Барсуков АН, Шаповалова ЕЮ, Юнси ГА, Дяченко ЕА. Особенности гистогенеза твёрдых и мягких тканей челюстно-лицевого аппарата человека на 5-ой неделе эмбриогенеза. Світ медицини та біології. 2009;3:64-7.

28. Бойчук ТМ, Олійник ІЮ, Антонюк ОП, та ін. Природжені вади розвитку людини. Загальні положення тератології: [навчальний посібник]. Чернівці. Медуніверситет. 2015. 361 с.

29. Ronan R, Muller F. O'Rahilly Human embryology and teratology. 3rd ed. New York: Wiley-Liss. 2001. 520 p.

30. Валькович ЭЯ. Общая и медицинская эмбриология: учеб. пос. для мед. вузов. СПб. ООО «Изд-во ФОЛИАНТ». 2003. 317 с.

31. Пикалюк ВС, Османов АЮ. Фило-, онтогенез органов и систем: учебно-методическое пособие для студентов медицинских и биологических факультетов высших медицинских учебных заведений III-IV уровней аккредитации. Симферополь. 2007. 240 с.

32. Дольницький ОВ, Галаган ВО, Родамина ОВ. Природжені вади розвитку. Основи діагностики та лікування: монографія. Київ. 2009. 1040 с.

33. Садлер Томас В. Медична ембріологія за Лагманом. Львів. Наутілус. 2001. 550 с.

34. Celikoglu M, Buyuk SK, Sekerci AE, et al. Maxillary dental anomalies in patients with cleft lip and palate: a cone beam computed tomography study. J Clin Pediatr Dent. 2015;39(2):183-6.

35. Roberts WE, Hartsfield JK. Bone development and function: genetic and environmental mechanisms. Seminars of Orthodontics. 2004;10(6):100-22.

36. Хмара ТВ, Макап БГ, Васильчишин ЯМ, та ін. Структурно-функціональна організація кісток та їх з'єднань. Чернівці. Медуніверситет. 2012. 298 с.

37. Шаповалова ЕЮ, Барсуков АН, Юнси ГА. Возрастная динамика формирования челюстно-лицевого аппарата человека в раннем периоде пренатального развития. *Морфология*. 2010;137(2):77-81.

38. Sepulveda W, Wong AE, Martinez-Ten P, et al. Retronasal triangle: a sonographic landmark for the screening of cleft palate in the first trimester. *Ultrasound in Obstetrics & Gynecology*. 2010;35(1):7-13.

39. Барсуков АН, Шаповалова ЕЮ, Юнси ГА, и др. Цито- и гистологическая характеристика тканевых структур челюстно-лицевого аппарата человека на шестой недели эмбриогенеза. *Морфология*. 2009;III(3):166-9.

40. Cicero S, Curcio P, Rembouskos G. Maxillary length at 11-14 weeks of gestation in fetuses with trisomy 21. *Ultrasound in Obstetrics & Gynecology*. 2004;1:19-22.

41. Бобрик П, Масна ЗЗ. Закономірності розвитку кісток черепа на різних етапах морфогенезу. *Вісник морфології*. 2006;12(1):113-5.

42. Бобрик П, Масна ЗЗ. Особливості мінерального складу твердих тканин зубо-щелепного апарату людини в пренатальному періоді онтогенезу. *Вісник морфології*. 2005;11(1):1-5.

43. Масна ЗЗ. Структурні особливості зубо-щелепного апарату в плідному періоді онтогенезу людини. *Вісник морфології*. 2002;8(1):121-2.

44. Arnold WH, Sperber GH, Machin GA. Cranio-facial skeletal development in three cases of human synophthalmic holoprosencephalic fetuses. *Ann Anat*. 1998;180:45-53.

45. Zaker Shahrak A, Zor F, Kanatas A, et al. Morphological and morphometric evaluation of the ilium, fibula, and scapula bones for oral and maxillofacial reconstruction. *Microsurgery*. 2014;34(11):638-45.

46. Протасевич ГС, Андрейчин ЮМ, Турчин МВ, та ін. Кістоподібні розтягнення приносових пазух. *Ринологія*. 2008;3:72 -80.

47. Масна ЗЗ. Визначення динаміки щільності кісткової тканини щелеп

у дітей різного віку методом радіовізіографії. Вісник морфології. 2003;2:420-1.

48. Kalinowski P, Rozyto-Kalinowska I. Panoramic radiomorphometric parameters in Polish patients. *Folia Morphol.* 2011;70:168-74.

49. Гунько ВИ, Ханамова ЭЯ. Медицинская реабилитация больных с несимметричными деформациями верхнечелюстного комплекса. *Стоматология.* 2001;80(5):30-3.

50. Radlanski RJ. Prenatal craniofacial morphogenesis: four-dimensional visualization of morphogenetic processes. *Orthod Craniofac Res.* 2003;6(Supp. s 1):89-94.

51. Damstra J, Fourie Z, De Wit M, et al. A three-dimensional comparison of a morphometric and conventional cephalometric midsagittal planes for craniofacial asymmetry. *Clin Oral Investig.* 2012;16(2):285-94.

52. Manyama M, Larson JR, Liberton DK, et al. Facial morphometrics of children with non-syndromic orofacial clefts in Tanzania. *BMC Oral Health.* 2014;29(7):90-4.

53. Andreassen TT, Oxlund H. The influence of combined parathyroid hormone and growth hormone treatment on cortical bone in aged ovariectomized rats. *J Bone Miner Res.* 2000;15(11):2266-75.

54. Масна ЗЗ. Особливості хімічного складу щелепних кісток на різних етапах розвитку людини. Вісник проблем біології і медицини. 2004;1:74-8.

55. Hidalgo Rivas JA, Horner K, Thiruvengkatachari B, et al. Development of a low-dose protocol for cone beam CT examinations of the anterior maxilla in children. *Br J Radiol.* 2015;88(10):104-6.

56. Боровицкая НН. Особенности реконструкции расщелины альвеолярного отростка у детей с протрузией межчелюстной кости при врожденной двухсторонней расщелине альвеолярного отростка. В сб.: XXXI итоговой конференции молодых учёных. МГМСУ. 2009:46-7.

57. Sane VD, Gadre KS, Halli R, et al. Role of cone-beam computed tomography in diagnosis and management of nasopalatine duct cyst. *J Craniofac Surg.* 2014;25(1):92-4.

58. Арсенина ОИ, Надточий АА, Сатанин ЛА, и др. Устранение недоразвития средней зоны лица у детей. *Нейрохирургия и неврология детского возраста.* 2007;2:38-46.

59. Kobayashi S, Hirakawa T, Fukawa T, et al. Maxillary growth after maxillary protraction: Appliance in conjunction with presurgical orthopedics, gingivoperiosteoplasty, and Furlow palatoplasty for complete bilateral cleft lip and palate patients with protruded premaxilla. *J Plast Reconstr Aesthet Surg.* 2015;68(6):758-63.

60. Esenlik E, Sener EH, Yılmaz HH, et al. Cephalometric investigation of craniomaxillofacial structures during the prenatal period: a cadaver study. *Am J Orthod Dentofacial Orthop.* 2014;145(2):217-27.

61. Grill FD, Behr AV, Rau A, Ritschl LM, Roth M, Bauer FX, Wolff KD, et al. Prenatal intrauterine maxillary development – An evaluation with three-dimensional ultrasound. *J Craniomaxillofac Surg.* 2019 Jul;47(7):1077-1082. doi: 10.1016/j.jcms.2019.01.029. Epub 2019 Jan 30. PMID: 30885526.

62. Constantine S, Kiermeier A, Anderson P. The Normal Fetal Cephalic Index in the Second and Third Trimesters of Pregnancy. *Ultrasound Q.* 2020 Sep;36(3):255-262. doi: 10.1097/RUQ.0000000000000444. PMID: 32898393.

63. Saylam C, Ozer MA, Ozek C, Gurler T. Anatomical variations of the frontal and supraorbital transcranial passages. *J Craniofac Surg.* 2003 Jan;14(1):10-2.

64. Ostergard TA, Glenn CA, Dekker SE, Bambakidis NC. Is the Supraorbital Notch a Reliable Landmark to Avoid the Frontal Sinus? *Oper Neurosurg (Hagerstown).* 2019 Mar 1;16(3):360-367. doi: 10.1093/ons/opy223. PMID: 30169851.

65. Гайворонский ИВ, Кириллова МП Вариантная анатомия надглазничной вырезки и подглазничного отверстия у взрослого человека. Морфологические ведомости. 2012;4:19-25.

66. Beger O. Assessment of the Optic Foramen Shape and Size in Human Fetuses. J Craniofac Surg. 2020 Oct;31(7):2021-2024. doi: 10.1097/SCS.00000000000006610. PMID: 32569043.

67. Рабинович СА, Васильев ЮЛ. Анатомо-топографические аспекты местного обезболивания в стоматологии: монограф. [для врачей-стоматологов]. Москва. ГУП «ИПК» ЧУВАШИЯ»; 2011. 144 с.

68. Сапин МР, Никитюк ДБ, Николенко ВН, Чава СВ. Анатомия человека: учебник: в двух томах / под ред. М.Р. Сапина. Москва. ГЭОТАР-Медиа; 2012, Т. I. 528 с. : ил.

69. Chavan WM, Shende MR. The study of supraorbital notches and foramina in adult skulls. International J of Healthcare & Biomedical Research. 2013 July 1(4), 279-83.

70. Tsutsumi S, Ono H, Ishii H, Yasumoto Y. Visualization of the supraorbital notch/foramen using magnetic resonance imaging. J Clin Neurosci. 2019 Apr;62:212-215. doi: 10.1016/j.jocn.2019.01.005. Epub 2019 Jan 14. PMID: 30655238.

71. Nanayakkara D, Manawaratne R, Sampath H, Vadysinghe A, Peiris R. Supraorbital nerve exits: positional variations and localization relative to surgical landmarks. Anat Cell Biol. 2018 Mar;51(1):19-24. doi: 10.5115/acb.2018.51.1.19. Epub 2018 Mar 28. PMID: 29644106; PMCID: PMC5890013.

72. Cutright B, Quillopa N, Schubert W. An anthropometric analysis of the key foramina for maxillofacial surgery. J Oral Maxillofac Surg. 2003 Mar;61(3):354-7.

73. Singh N., Singh AK, Gupta R., Zaidi Syed H.H , Navneet S. Chauhan. A study of the supraorbital notch and foramen in North Indian human crania. *Eur J Anat.* 2014;18(1):21-25.

74. Trivedi DJ, Shrimankar PS, Kariya VB, Pensi CA. A Study Of Supraorbital Notches And Foramina In Gujarati Human Skulls. *Natl J Integr Res Med.* 2010 Jan;1(3):1-6.

75. Tomaszewska A, Kwiatkowska B, Jankauskas R. The localization of the supraorbital notch or foramen is crucial for headache and supraorbital neuralgia avoiding and treatment. *Anat Rec (Hoboken).* 2012 Sep;295(9):1494-503.

76. Neumann K, Moegelin A, Temminghoff M, Radlanski RJ, Langford A, Unger M, et al. 3D-computed tomography: a new method for the evaluation of fetal cranial morphology. *J Craniofac Genet Dev Biol.* 1997;17(1):9-22.

77. Radlanski R.J, Renz H, Klarkowski M.C. Prenatal development of the human mandible. 3D reconstructions, morphometry and bone remodelling pattern, sizes 12-117 mm CRL. *Anat Embryol (Berl).* 2003 Oct;207(3):221-32.

78. Fontolliet M, Bornstein MM, von Arx T. Characteristics and dimensions of the infraorbital canal: a radiographic analysis using cone beam computed tomography (CBCT). *Surg Radiol Anat.* 2019 Feb;41(2):169-179. doi: 10.1007/s00276-018-2108-z. Epub 2018 Oct 17. PMID: 30328488.

79. Bertoglio B, Corradin S, Cappella A, Mazzarelli D, Biehler-Gomez L, Messina C, Pozzi G, Sconfienza LM, Sardanelli F, Sforza C, De Angelis D, Cattaneo C. Pitfalls of Computed Tomography 3D Reconstruction Models in Cranial Nonmetric Analysis. *J Forensic Sci.* 2020 Nov;65(6):2098-2107. doi: 10.1111/1556-4029.14535. Epub 2020 Aug 18. PMID: 32809248.

80. Bahşi I, Orhan M, Kervancıoğlu P, Yalçın ED. Morphometric evaluation and surgical implications of the infraorbital groove, canal and foramen on cone-beam computed tomography and a review of literature. *Folia Morphol (Warsz).* 2019;78(2):331-343. doi: 10.5603/FM.a2018.0084. Epub 2018 Sep 4. PMID: 30178457.

81. Tuncer FB, Jacob D, Papay F. Anatomical Location of the Infraorbital Foramen in Infant Dry Skulls: Implications for Cleft Surgery. *J Craniofac Surg.* 2019 Oct;30(7):e623-e626. doi: 10.1097/SCS.00000000000005709. PMID: 31261338.

82. Martins-Júnior PA, Rodrigues CP, De Maria ML, Nogueira LM, Silva JH, Silva MR. Analysis of Anatomical Characteristics and Morphometric Aspects of Infraorbital and Accessory Infraorbital Foramina. *J Craniofac Surg.* 2017 Mar;28(2):528-533. doi: 10.1097/SCS.00000000000003235. PMID: 27977492.

83. Dixit SG, Kaur JJ, Nayyar AK, et al. Morphometric analysis and anatomical variations of infraorbital foramen: a study in adult North Indian population. *Morphologie.* 2014;98(12):166-70.

84. Rai AR, Rai R, Vadgaonkar R, et al. Anatomical and morphometric analysis of accessory infraorbital foramen. *J Craniofac Surg.* 2013;24(11):2124-6.

85. Сущенко А.М. Реконструктивна хірургія в лікуванні раку верхньої щелепи. В зб: матер. VII міжнародної медико-фармацевтичної конференції студентів і молодих вчених (84-й щорічний науковий форум). Хист. 2010;12:171.

86. Кашкан МИ, Синельникова НВ. Морфометрия отверстий лицевого черепа. В сб.: Современные аспекты фундаментальной и прикладной морфологии: тр. науч.-практ. конф. с междунар. участием, посв. 110-летию со дня рожд. акад. НАН Беларуси Д.М. Голуба. Минск. БГМУ. 2011:125-8.

87. Aggarwal A, Kaur H, Gupta T, Tubbs RS, Sahni D, Batra YK et al. Anatomical study of the infraorbital foramen: A basis for successful infraorbital nerve block. *Clin Anat.* 2015 Sep;28(6):753-60.

88. Nam Y, Bahk S, Eo S. Anatomical Study of the Infraorbital Nerve and Surrounding Structures for the Surgery of Orbital Floor Fractures. *The Journal of craniofacial surgery.* 2017 Jun;28(4):1099-104.

89. Шадлинский ВБ, Нигяр АМ, Севда ДК. Индивидуальные особенности подглазничного канала, одноименного отверстия и нижней глазничной щели. Морфологические ведомости. 2016;24(1):91-6.

90. Ali IK, Sansare K, Karjodkar FR, Salve P. Cone Beam Computed Tomography Assessment of Accessory Infraorbital Foramen and Determination of Infraorbital Foramen Position. J Craniofac Surg. 2018 Mar;29(2):e124-e126. doi: 10.1097/SCS.00000000000004120. PMID: 29135734.

91. Lin BJ, Ju DT, Hsu TH, Chung TT, Liu WH, Hueng DY, Chen YH, et al. Endoscopic transorbital approach to anterolateral skull base through inferior orbital fissure: a cadaveric study. Acta Neurochir (Wien). 2019 Sep;161(9):1919-29. doi: 10.1007/s00701-019-03993-3. Epub 2019 Jun 29. PMID: 31256277.

92. Laurent CP, Jolivet E, Hodel J, et al. New method for 3D reconstruction of the human cranial vault from CT-scan data. Medical engineering & physics. 2011;33(10):1270-5.

93. Маланчук ВО, Скворцова ІГ. Усунення мікрогнатії нижньої щелепи місцевою кістковою пластикою. Вісник стоматології. 2012;1:28-32.

94. Варес ЯЕ, Філіпський АВ, Філіпська ТА. Огляд методів інтраопераційної анатомічної репозиції кісткових фрагментів за умов остеосинтезу нижньої щелепи. Експериментальна та клінічна фізіологія і біохімія. 2011;4:103-7.

95. Zmysłowska E, Radwanski M, Ledzion S, Leski M, Zmysłowska A, Lukomska-Szymanska M. Evaluation of Size and Location of a Mental Foramen in the Polish Population Using Cone-Beam Computed Tomography. BioMed Research International, vol. 2019, Article ID 1659476, 8 pages, 2019. <https://doi.org/10.1155/2019/1659476>.

96. Hamid MM, Suliman AM. Diameter of the Inferior Alveolar Canal - A Comparative CT and Macroscopic Study of Sudanese Cadaveric Mandibles. Journal of evolution of medical and dental sciences-jemds. 2021. Volume: 10 Issue: 6 Pages: 342-346 DOI: 10.14260/jemds/2021/77.

97. Pelé A, Berry PA, Evanno C, Jordana F. Evaluation of Mental Foramen with Cone Beam Computed Tomography: A Systematic Review of Literature. *Radiol Res Pract.* 2021 Jan 6;2021:8897275. doi: 10.1155/2021/8897275. PMID: 33505723; PMCID: PMC7806401.

98. Россошанский ДН, Алешкина ОЮ, Полкова ИА. Варианты сочетанной изменчивости форм нижней челюсти и форм лицевого черепа. *Бюллетень медицинских интернет-конференций.* 2015;5(7):1058.

99. Delaire J, Haroun A. Le nouveau concept cortical: la mandibule (deuxieme partie). *Bulletin de l'Union National pour l'Interet de l'Orthopedie Dento-Faciale.* 2007;32:16-22.

100. Vasil'ev Y, Paulsen F, Dydykin S. Anatomical and radiological features of the bone organization of the anterior part of the mandible. *Ann Anat.* 2020 Sep;231:151512. doi: 10.1016/j.aanat.2020.151512. Epub 2020 Mar 30. PMID: 32240730.

101. Puişoru MN, Forna AM. Fătu Analysis of mandibular variability in humans of different geographic areas. *Ann Anat.* 2006;188(6):547-54.

102. Музурова ЛВ, Резугин АМ, Коннов ВВ. Возрастная и индивидуальная изменчивость верхней и нижней челюстей у лиц с ортогнатическим прикусом. *Саратовский научно-медицинский журнал.* 2007;3(3):34-6.

103. Ichim I, Swain M, Kieser JA. Mandibular Biomechanics and Development of the human. *Chin J Dent Res.* 2006;85:638-42.

104. Radlanski RJ, Renz H, Klarkowski MC. Prenatal development of the human mandible. 3D reconstructions, morphometry and bone remodelling pattern, sizes 12-117 mm CRL. *Anat Embryol.* 2003;207:221-32.

105. Skrzat J, Walocha J, Srodek R. An anatomical study of the pterygoalar bar and the pterygoalar foramen. *Folia Morphol.* 2005;64:92-6.

106. Тарасенко СВ, Кузин АВ, Микоян АС. Повышение безопасности оперативных вмешательств на нижней челюсти с учетом топографии

питательных отверстий и микроканалов. Российский стоматологический журнал. 2014;6:33-6.

107. Khoury JN, Mihailidis S, Ghabriel M, et al. Applied anatomy of the pterygomandibular space: improving the success of inferior alveolar nerve blocks. *Aust Dent J.* 2011;56(2):112-21.

108. Hutchinson EF, Kieser JA, Kramer B. Morphometric growth relationships of the immature human mandible and tongue. *Eur J Oral Sci.* 2014;122(3):181-9.

109. Auluck A, Pai KM, Mupparapu M. Multiple mandibular nerve canals: radiographic observations and clinical relevance. Report. of 6 cases. *Quintessence Int.* 2007;38:781-7.

110. Przystanska A, Bruska M. Accessory mandibular foramina: histological and immunohistochemical studies of their contents. *Arch Oral Biol.* 2010;55:77-80.

111. Balcioglu HA, Kilic C, Varol A. Morphometric study of the maxillary artery and lingula in relation to mandibular ramus osteotomies and TMJ surgery. *Eur J Dent.* 2010;4:166-170.

112. Fabian FM. Observation of the position of the lingula in relation to the mandibular foramen and the mylohyoid groove. *Ital J Anat Embryol.* 2006;111:151-8.

113. Ennes JP, Medeiros RM. Localization of mandibular foramen and clinical implication. *Int J Morphol.* 2006;4:1305-11.

114. Lima AN, Cespedes IC. Fatores que levam ao sucesso da anestesia Pterigomandibular. *Revista Odonto.* 2009;17:70-8.

115. Краюшкин АИ, Багрий ЕГ, Дегтярь СА. Топографо-анатомические особенности ментального отверстия в зависимости от лицевого показателя. *Евразийский Союз Ученых.* 2015;9:76-8.

116. Juodzbaly G, Wang HL, Sabalys G. Anatomy of Mandibular Vital Structures. Part II: Mandibular Canal and Inferior Alveolar Neurovascular Bundle

in Relation with Dental Implantology. *J Oral Maxillofac Res.* 2010;1:3.

117. Gundlach KK, Höltje WJ. The isolated mandibular ramus – a hitherto rarely described anomaly of the mandible. Pathogenesis and treatment. *J Craniomaxillofac Surg.* 2013;41(6):450-6.

118. Singh D, Kaura S, Kaur S, Singh S, Sing R, Kaur J. Mental foramen and inferior alveolar canal – a beacon for sex determination by digital radiograph in north indian population of punjab region *Journal of Evolution of Medical and Dental Sciences.* 2019;8(20):1618. <https://doi.org/10.14260/jemds/2019/358>.

119. McKay C; Tchokonte-Nana V and Mbajiorgu EF. The Mental Foramen in Dry Human Mandibles of Adult South Africans: An Anatomical Study. *Int. J. Morphol.* [online]. 2018;36(4):1361-1367. ISSN 0717-9502. <http://dx.doi.org/10.4067/S0717-95022018000401361>.

120. Коробкеев АА, Сирак СВ, Михайленко АА. Особенности анатомо-топографического строения нижней челюсти как одного из факторов риска выведения пломбирочного материала в нижнечелюстной канал. *Медицинский вестник Северного Кавказа.* 2008;1:45-9.

121. Филин ДВ, Гаврюшова ЛВ, Яковлев НМ, и др. Изменчивость расстояний между анатомическими ориентирами канала нижней челюсти человека в зависимости от формы лицевого черепа. *Бюллетень медицинских интернет-конференций.* 2014;5:602.

122. Егоров КА, Гришин СВ, Коротков КА. Анатомо-топографические особенности нижнечелюстного канала. В сб.: материалы VIII Международного конгресса «Здоровье и образование в XXI веке: Концепции болезней цивилизации». *Электронный научно-образовательный вестник.* 2007;9,(7):257.

123. Коробкеев АА, Сирак СВ, Копылова ИА. Изучение особенностей анатомо-топографического строения нижней челюсти для планирования эндодонтического и имплантологического лечения. *Медицинский вестник Северного Кавказа.* 2010;1:17-22.

124. King SD, Arellano R, Gordon V, Olinger A, Seib CD, Duh QY, Suh I. Anatomic Variations From 120 Mental Nerve Dissections: Lessons for Transoral Thyroidectomy. *J Surg Res.* 2020 Dec;256:543-548. doi: 10.1016/j.jss.2020.07.018. Epub 2020 Aug 13. PMID: 32799003.
125. Rusu MC, Pop F, Leonardi R, et al. Morphologic features of the fetal mandibular condyle: layers, canals and microvascular pattern. *Ann Anat.* 2011;193(5):436-46.
126. Wilde F, Cornelius CP, Schramm A. Computer-Assisted Mandibular Reconstruction using a Patient-Specific Reconstruction Plate Fabricated with Computer-Aided Design and Manufacturing Techniques. *Craniofacial Trauma Reconstr.* 2014;7(2):158-66.
127. Siessere S, Hallak Regalo SC, Semprini M, et al. Anatomical variations of the mandibular nerve and its branches correlated to clinical situations. *Minerva Stomatol.* 2009;58:209-15.
128. Merrot O, Vacher C, Merrot S, et al. Changes in the edentate mandible in the elderly. *Surg Radiol Anat.* 2005;27:265-70.
129. Bastir M, Rosas A, O'Higgins P. Craniofacial levels and the morphological maturation of the human skull. *J Anat.* 2006;209:637-54.
130. Goyushov S, Tözüm MD, Tözüm TF. Assessment of morphological and anatomical characteristics of mental foramen using cone beam computed tomography. *Surg Radiol Anat.* 2018 Oct;40(10):1133-1139. doi: 10.1007/s00276-018-2043-z. Epub 2018 May 25. PMID: 29802432.
131. Seidler H. Cranial integration in Homo: singular warps analysis of the midsagittal plane in ontogeny and evolution. *J Hum Evol.* 2003;44:167-87.
132. Kaczkowski H, Porwolik K, Porwolik M, et al. Anatomical analysis of preangular mandibular notch in humans. *Folia Morphol.* 2012;71:100-4.
133. Kharoshah MA, Almadani O, Ghaleb SS. Sexual dimorphism of the mandible in a modern Egyptian population. *J Forensic Legal Med.* 2010;17:213-5.
134. Tilotta-Yasukawa F, Millot S, El Haddioui A, Bravetti P, Gaudy JF.

Labiomandibular paresthesia caused by endodontic treatment: an anatomic and clinical study. *Oral Surg Oral Med Oral Pathol Oral Radiol Endod.* 2006;102(4):47-59.

135. Plagmann HC, Holtorf S, Kocher T. A study on the imaging of complex furcation forms in upper and lower molars. *J Clin Periodontol.* 2000;27(12):926-31.

136. Kersey ML, Nebbe B, Major PW. Temporomandibular joint morphology changes with mandibular advancement surgery and rigid internal fixation: a systematic literature review. *Angle Orthod.* 2003;73(1):79-85.

137. Jerolimov V, Kobler P, Keros J, Stančić T, Bagić I. Assessment of position of foramen mandibulae in recent adult population. *Coll Antropol.* 1998;22(1):169-77.

138. Greenstein G, Tarnow D. The mental foramen and nerve: clinical and anatomical factors related to dental implant placement: a literature review. *J. Periodontol.* 2006 Dec;77(12):1933-43.

139. Kalinowski P, Rozyto-Kalinowska I. Panoramic radiomorphometric parameters in Polish patients. *Folia. Morphol.* 2011;70(3):168-174.

140. Alsaad K, Lee TC, McCartan B. An anatomical study of the cutaneous branches of the mental nerve. *Int J Oral Maxillofac Surg.* 2003 Jun;32(3):325-33.

141. Han SS, Hwang JJ, Jeong HG. Accessory mental foramina associated with neurovascular bundle in Korean population. *Surg Radiol Anat.* 2016 Dec;38(10):1169-1174.

142. Sunohara M, Miwa Y, Sato I. A morphological study of the foramina of the mandible in the Japanese macaque by cone-beam computed tomography. *Okajimas Folia Anat Jpn.* 2017;93(4):153-158.

143. Juodzbaly G, Wang HL, Sabalys G. Anatomy of Mandibular Vital Structures. Part II: Mandibular Canal and Inferior Alveolar Neurovascular Bundle in Relation with Dental Implantology. *J Oral Maxillofac Res.* 2010;1(1):3.

144. Дубровина ЕВ, Шерстюк ОА, Пронина ЕН, Тарасенко ЯА, Половик АЮ. Вариабельность отверстий на верхней и нижней челюстях в зависимости от формы черепа. Вісник проблем біології і медицини. 2016;1(2):183-7.

145. Дубровина Е.В. Местная анестезия в стоматологии: атлас для иностр. студ. стомат. фак-тов высших медицинских заведений 3-4 уровней аккредитации. 1-е изд. Полтава: ФОП Говоров С.В. 2010. 488 с.: ил. 526.

146. Кононенко ЮГ, Рожко НМ, Рузин ГП. Местное обезболивание в амбулаторной стоматологии: учеб. пособ. для врачей-стоматологов. 3-е изд. перераб. и доп. Киев: Книга-плюс; 2004. 351 с.

147. Вовк Ю.Н. Череп в таблицах и цифрах: краниметрический справочник .Луганск: Изд-во «Шико» ООО «Виртуальная реальность», 2009. 182 с.

148. Рабинович СА, Васильев ЮЛ. Анатоми-топографические аспекты местного обезболивания в стоматологии: монограф. [для врачей-стоматологов]. М.: ГУП «ИПК» ЧУВАШИЯ»; 2011. 144 с.

149. Филин ДВ, Гаврюшова ЛВ, Яковлев НМ, Анисимов ДИ, Кесов АЛ. Изменчивость расстояний между анатомическими ориентирами канала нижней челюсти человека в зависимости от формы лицевого черепа. Бюллетень медицинских интернет-конференций. 2014;5:602.

150. Ngeow WC, Chai WL. The clinical anatomy of accessory mandibular canal in dentistry. Clin Anat. 2020 Nov;33(8):1214-1227. doi: 10.1002/ca.23567. Epub 2020 Feb 7. PMID: 31943382.

151. Наварчук НМ. Особливості будови підборідного нерва та варіантна анатомія підборідного отвору. Клінічна анатомія та оперативна хірургія. 2016; 15.2:66-68.

152. Лаврентьев ПА, Лаврентьев АА, Цай ГЕ, и др. Антропометрическое исследование верхней челюсти при сквозной врожденной расщелине альвеолярного отростка верхней челюсти твердого

нѣба. В сб.: матер. конф., посв. 70-летию Тверской гос. мед. акад. и 100-летию со дня рожд. основ. каф. анат. чел. проф. И.С. Кудрина. Морфология. 2006;130(5):58.

153. Kai N, Moller B, Dibbets J. Comprasion of linear measurements in cephalometric studies. Journal of orofacial Orth. 2003;64(4):33-7.

154. Икрамов ВБ. Краниометрические соотношения верхней и нижней челюстей. Клінічна анатомія та оперативна хірургія. 2009;8(2):21-4.

155. Вовк ЮН. Клиническая анатомия головы. Учебное пособие. Часть 1. Луганск. 2010. 196 с.

156. Сперанский ВС. Основы медицинской краниологии. Москва : Медицина. 1988. 288 с.

157. Автандилов ГГ. Медицинская морфометрия. Москва : Медицина. 1990. 382 с.

158. Крикун ЕН, Ольховский ВА, Лупирь АВ. Основы антропологии. Белгород : Изд-во Белгородского ун-та. 1999. 56 с.

159. Рабухина НА, Арсенина ОН, Тягвими АФ. Общие принципы рентгенологического исследования в ортодонтии. В сб.: Достижения в стоматологии и пути совершенствования последипломного образования. Москва. 2001:289-90.

160. Логвинов ФВ. Индивидуальная анатомическая изменчивость лицевого черепа у людей зрелого, пожилого и старческого возраста. Український морфологічний альманах. 2005;3(4):55-8.

161. Костюк ГЯ, Кузник НБ. Застосування рентгенографії та комп'ютерної томографії в морфологічних дослідженнях та діагностиці захворювань верхньощелепової пазухи. Вісник проблем біології і медицини. 2011;3(1):11-4.

162. Быстрова ММ. Индивидуальная анатомическая изменчивость формы, размеров и положения верхней челюсти. Український медичний альманах. 2008;11(2):27-9.

163. Логвинов ФВ. Краниометрические особенности верхней челюсти и её зубного ряда. Український морфологічний альманах. 2006;6(2):79-81.
164. Morimoto N, Ogihara N, Katayama K, et al. Three-dimensional ontogenetic shape changes in the human cranium during the fetal period. *Journal of Anatomy*. 2008;212(5):627-35.
165. Сергиенко ВИ, Петросян ЭА, Фраучи ИВ. Топографическая анатомия и оперативная хирургия: В 2 т. Москва : ГЭОТАР-МЕД. 2001. Том 1. 832 с.: ил.
166. Ікрамов ВБ. Мінливість розмірів, форм, положення та взаємовідношень верхньої та нижньої щелепи в залежності від індивідуальної будови мозкового черепа: автореф. дис. на здобуття наук. ступеня к. мед. наук: спец. 14.03.01 Нормальна анатомія. Луганськ. 2011. 20 с.
167. Мішалов ВД, Чайковський ЮБ, Твердохліб ІВ. Про правові, законодавчі та етичні норми і вимоги при виконанні наукових морфологічних досліджень. *Морфологія* [Інтернет]. 2007[цитовано 2018 Гру 23];1(2):108-15. Доступно: http://www.morphology.dp.ua/_pub/MORPHO-2007-01-02/07mvdnmd.pdf.
168. Мішалов ВД, Твердохліб ІВ, Юрченко ВТ. Правове та законодавче обґрунтування порядку вилучення біологічних об'єктів від трупа людини для наукових досліджень з анатомії, гістології, цитології. *Морфологія* [Інтернет]. 2016 [цитовано 2018 Гру 23];10(1):107-11. Доступно: <http://morphology.dma.dp.ua/article/view/138591/135528> doi: 10.26641/1997-9665.2016.1.107-111.
169. Ахтемійчук ЮТ, Цигикало ОВ, Скорейко ПМ. Методика фіксації препаратів плодів людини для комплексного морфологічного дослідження. В зб.: матер. міжнародної наук.-практ. конф. студентів, молодих вчених, лікарів та викладачів «Сучасні проблеми клінічної та теоретичної медицини». Суми. 2005. С. 42.

170. Соловьев ГС, Янин ВЛ, Новиков ВД, Пантелеев СМ. Принцип провизорности в морфогенезах. Тюмень: Изд. центр «Академия»; 2004. 128 с.
171. Солопова АЕ, Сеницын ВЕ. МР – фетография: новые возможности исследования плода. Вестник рентгенологии и радиологии. 2011;4:46-51.
172. Ахтемійчук ЮТ, Цигикало ОВ. Фотодокументування морфологічних досліджень. Вісн морфології. 2000;6(2):327-9.
173. Сумко ОЯ, Ватаман ВН, Марчук ФД, и др. Раствор для фиксации объектов исследования при изготовлении топографо-анатомических срезов. Указатель рац. предл. сотр. ин-та и работников практ. здравооохр. внедренных в практику в XI пятилетке. Черновцы, 1985; с. 124-5.
174. Малишевская ВА, Ахтемійчук ЮТ, Слободян АН, Харина ПП. Параметры рентгенографии контрастных макропрепаратов. В: Материалы международной конференции «Структурные преобразования органов и тканей на этапах онтогенеза человека в норме и при воздействии антропогенных факторов». Астрахань. 2000. с. 100-1.
175. Мілько ВІ. Рентгенодіагностика. Вінниця: Нова книга; 2005. 352 с.
176. Стентон Гланц. Медико-биологическая статистика: Пер. с англ. Москва: Практика; 1999. 459 с.
177. Слободян ОМ, Лаврів ЛП, Костюк ВО. Онтогенетичні особливості становлення будови нижньої щелепи. Морфологія. 2016;10(3):33-8.
178. Слободян ОМ, Костюк ВО, Лаврів ЛП, Корчинська НС. Сучасні відомості про топографо-анатомічні особливості над-, підчочномкового та підборідного отворів. Biomedical and biosocial anthropology. 2017;29:240-5.
179. Korchynska NS, Slobodian OM, Kostyuk VO. Fetal anatomy of the maxillary cellular process. Клінічна анатомія та оперативна хірургія. 2019;18(1):62-6. DOI: 10.24061/1727-0847.18.1.2019.10.
180. Slobodian OM, Kostyuk VO, Dunduk-Berezyna SI. Morphometric characteristics of skull and face parameters in fetuses and newborns. Reports of Morphology. 2021;27(2):63-9. DOI: 10.31393/morphology-journal-2021-27(2)-09.

181. Костюк ВО, Слободян ОМ. Анатомічне моделювання над-, підчочномкового та підборідного отворів у плодів та новонароджених. *Word Science*. 2021;8(69):44-9. Doi: 10.31435/rsglobal_ws/30082021/7657.

182. Костюк ВО. Особливості морфометричних параметрів над-, підчочномкового та підборідного отворів у перинатальному періоді онтогенезу. *Клінічна анатомія та оперативна хірургія*. 2021;20(2):63-75. DOI: 10.24061/1727-0847.20.2.2021.20.

183. Костюк ВО, Лаврів ЛП. Відомості про топографоанатомічні особливості підборідного отвору. В зб. матер. VI науково-практичної конференції з міжнародною участю «Природничі читання». 2019. Травень 30-31; Братислава; с. 33-5.

184. Слободян ОМ, Корчинська НС, Костюк ВО, Лаврів ЛП. Перинатальна анатомія підчочномкового отвору. В зб. доп.: VII конгресу наукового товариства анатомів, гістологів, ембріологів, топографоанатомів України; 2019. Жовтень 02-04; Одеса; с. 130-1.

185. Slobodian OM, Prodanchuk AI, Kostiuk VO, Gerasym LM. Parameters of the portions and structures of the head fetal organometric. В зб.: тез науково-практичної конференції «Актуальні питання сучасної морфології», присвячена 100-річчю з дня народження професора О.Г. Яхниць та 65-річчю з дня народження професора М.А. Волошина; 2020. Жовтень 03-04; Запоріжжя; с. 111-2.

186. Slobodian O, KostyukV, Lavriv L. Topographic and anatomical peculiarities of the supraorbital foramen in the third trimester of intrauterine development. In the col.: V International science conference on emerging trends in science and education «Theoretical and Scientific bases of development of scientific thought»; 2021. February 16-19; Rome, Italy; p. 286-8.

187. Слободян ОМ, Костюк ВО, Лаврів ЛП, Столяр ДБ, Дундюк-Березина СІ. Краніометрія черепа та лиця плодів і новонароджених. В зб.: International scientific conference «The concept of modern pharmacy and medicine in Ukraine and EU countries»; 2021. July 9-10; Wloclawek, Republic of Poland; p. 79-83.

ДОДАТОК А.1

ЗАТВЕРДЖУЮ
 Проректор з науково-педагогічної роботи
 Буковинського державного
 медичного університету МОЗ України,
 дон. І.В. Геруш
 2021 р.



АКТ ВПРОВАДЖЕННЯ

Пропозиція для впровадження: «Топографоанатомічні особливості над-, підочнямкового і підборідного отворів в перинатальному періоді онтогенезу людини».

Установа-розробник: Буковинський державний медичний університет МОЗ України, кафедра анатомії, клінічної анатомії та оперативної хірургії, аспірант – Костюк В'ячеслав Олександрович.

Джерела інформації:

1. Слободян ОМ, Костюк ВО, Лаврів ЛП, Корчинська НС. Сучасні відомості про топографо-анатомічні особливості над-, підочнямкового та підборідного отворів. Biomedical and biosocial anthropology. 2017;29:240-5.

2. Костюк ВО, Слободян ОМ. Анатомічне моделювання над-, підочнямкового та підборідного отворів у плодів та новонароджених. Word Science. 2021;8(69):44-9. Doi: 10.31435/rsglobal_ws/30082021/7657.

3. Slobodian OM, Kostyuk VO, Proniayev DV, Lukashiv TO. Ontogenic transformations of morphometric parameters of the supra-, intraorbital and mental foramina in the perinatal period of ontogenesis. German Science Herald. 2021;1:43-57. Doi: 10.19221/2021119.

Базова установа, яка проводить впровадження: кафедра анатомії, клінічної анатомії та оперативної хірургії Буковинського державного медичного університету МОЗ України.

Термін впровадження: 2021-2022 навчальний рік.

Форми впровадження: у матеріали лекцій та практичних занять з анатомії людини, клінічної анатомії та оперативної хірургії, а також у наукову роботу кафедри.

Затверджено на засіданні кафедри (протокол № 1 від 25.08.2021 року).

Завідувач кафедри анатомії, клінічної анатомії
та оперативної хірургії

Буковинського державного
медичного університету МОЗ України,
доктор медичних наук, професор



О.М. Слободян

ДОДАТОК А.2

ЗАТВЕРДЖУЮ
 Проректор з науково-педагогічної роботи
 Буковинського державного
 медичного університету МОЗ України,
 дот. І.В. Геруш
 2021 р.



АКТ ВПРОВАДЖЕННЯ

Пропозиція для впровадження: «Топографоанатомічні особливості над-, підочномкового і підборідного отворів в перинатальному періоді онтогенезу людини».

Установа-розробник: Буковинський державний медичний університет МОЗ України, кафедра анатомії, клінічної анатомії та оперативної хірургії, аспірант – Костюк В'ячеслав Олександрович.

Джерела інформації:

1. Слободян ОМ, Костюк ВО, Лаврів ЛП, Корчинська НС. Сучасні відомості про топографо-анатомічні особливості над-, підочномкового та підборідного отворів. Biomedical and biosocial anthropology. 2017;29:240-5.

2. Костюк ВО, Слободян ОМ. Анатомічне моделювання над-, підочномкового та підборідного отворів у плодів та новонароджених. Word Science. 2021;8(69):44-9. Doi: 10.31435/rsglobal_ws/30082021/7657.

3. Slobodian OM, Kostyuk VO, Proniayev DV, Lukashiv TO. Ontogenic transformations of morphometric parameters of the supra-, intraorbital and mental foramina in the perinatal period of ontogenesis. German Science Herald. 2021;1:43-57. Doi: 10.19221/2021119.

Базова установа, яка проводить впровадження: кафедра анатомії людини імені М.Г. Туркевича Буковинського державного медичного університету МОЗ України.

Термін впровадження: 2021-2022 навчальний рік.

Форми впровадження: у матеріали лекцій та практичних занять з анатомії людини, а також у наукову роботу кафедри.

Затверджено на засіданні кафедри (протокол № 1 від 25.08.2021 року).

Завідувач кафедри анатомії людини імені М.Г. Туркевича
 Буковинського державного
 медичного університету МОЗ України,
 доктор медичних наук, професор



В.В. Кривецький

ДОДАТОК А.3



«ЗАТВЕРДЖУЮ»

Проректор з наукової роботи
Дніпровського державного
медичного університету
проф. Олександр ГУДАР'ЯН

« 30 » 08 2021 р.

АКТ ВПРОВАДЖЕННЯ

1. **Пропозиція для впровадження:** «Топографоанатомічні особливості над-, підочнюямкового і підборідного отворів в перинатальному періоді онтогенезу людини».
2. **Установа-розробник:** Буковинський державний медичний університет МОЗ України, кафедра анатомії, клінічної анатомії та оперативної хірургії, аспірант – Костюк В'ячеслав Олександрович.
3. **Джерела інформації:**
 1. Слободян ОМ, Костюк ВО, Лаврів ЛП, Корчинська НС. Сучасні відомості про топографо-анатомічні особливості над-, підочнюямкового та підборідного отворів. Biomedical and biosocial anthropology. 2017;29:240-5.
 2. Костюк ВО, Слободян ОМ. Анатомічне моделювання над-, під очнюямкового та підборідного отворів у плодів та новонароджених. Word Science. 2021;8(69):44-9. Doi: 10.31435/rsglobal_ws/30082021/7657.
 3. Slobodian OM, Kostiuk VO, Proniayev DV, Lukashiv TO. Ontogenic transformations of morphometric parameters of the supra-, intraorbital and mental foramina in the perinatal period of ontogenesis. German Science Herald. 2021;1:43-57. Doi: 10.19221/2021119.
4. **Базова установа, яка проводить впровадження:** Дніпровський державний медичний університет, кафедра анатомії людини, клінічної анатомії та оперативної хірургії.
5. **Термін впровадження:** 2021-2022 навчальний рік.
6. **Форми впровадження:** у наукову роботу кафедри, а також у матеріали лекцій та практичних занять з анатомії, клінічної анатомії та оперативної хірургії.
7. **Затверджено на засіданні кафедри (протокол № 1 від 30.08 2021 року).**

Завідувач кафедри анатомії людини,
клінічної анатомії та оперативної хірургії
д.мед.наук, професор

Олена НЕФЬОДОВА

Відповідальна за впровадження особа:
професор кафедри анатомії людини,
клінічної анатомії та оперативної хірургії
д.мед.наук, професор

Володимир КОШАРНИЙ

ДОДАТОК А.4


ЗАТВЕРДЖУЮ
 Проректор з наукової роботи
 Харківського національного
 медичного університету
 проф. В.В. М'ясослов
 «29» 09 2021 р.

АКТ ПРО ВПРОВАДЖЕННЯ

1. Найменування пропозиції: «Топографоанатомічні особливості над-, підочноямкового і підборідного отворів в перинатальному періоді онтогенезу людини».
 2. Ким і коли запропонований: аспірант Костюк В'ячеслав Олександрович, кафедра анатомії, клінічної анатомії та оперативної хірургії, Буковинський державний медичний університет МОЗ України, 2021р.
 3. Джерела інформації: наукові роботи у вітчизняних та закордонних фахових виданнях:
 - 3.1 Slobodian OM, Kostiuk VO, Proniayev DV, Lukashiv TO. Ontogenic transformations of morphometric parameters of the supra-, intraorbital and mental foramina in the perinatal period of ontogenesis. German Science Herald. 2021;1:43-57. Doi: 10.19221/2021119.
 - 3.2 Слободян ОМ, Костюк ВО, Лаврів ЛПІ, Корчинська НС. Сучасні відомості про топографо-анатомічні особливості над-, підочноямкового та підборідного отворів. Biomedical and biosocial anthropology. 2017;29:240-5.
 - 3.3 Костюк ВО, Слободян ОМ. Анатомічне моделювання над-, під очноямкового та підборідного отворів у плодів та новонароджених. Word Science. 2021;8(69):44-9. Doi: 10.31435/rsglobal_ws/30082021/7657.
 4. Де і коли впроваджено: кафедра анатомії людини Харківського національного медичного університету, завідувач кафедри д. мед. н., проф. Вовк О.Ю., травень-вересень 2021 року.
 5. Результати застосування методу за період травень-вересень 2021 року. Впровадження у матеріали лекцій та практичних занять з анатомії людини, а також у наукову роботу кафедри.
 6. Ефективність впровадження за критеріями, висловленими в джерелі інформації (п.3): Поглиблення знань студентів, аспірантів про наявні топографоанатомічні особливості над-, підочноямкового і підборідного отворів в перинатальному періоді онтогенезу людини.
 7. Зауваження, пропозиції – немає.
- Обговорено та затверджено на засіданні кафедри (протокол 17 від «29» вересня 2021 р.)

Відповідальний за впровадження
 Завідувач кафедри анатомії людини
 Харківського національного
 медичного університету,
 д. мед. н., проф. Вовк О.Ю.

_____ (дата)

_____ (підпис)

ДОДАТОК А.5

«ЗАТВЕРДЖУЮ»

Перший проректор
з науково-педагогічної роботи
Полтавського державного медичного
університету
професор В.М. Дворник
жовтень 2021 року

АКТ ПРО ВПРОВАДЖЕННЯ

результатів, отриманих у дисертаційній роботі, у наукову роботу та навчальний процес

1. **Пропозиція для впровадження:** топографоанатомічні особливості над-, підочноямкового і підборідного отворів в перинатальному періоді онтогенезу людини.

2. **Установа-розробник:** Буковинський державний медичний університет МОЗ України, кафедра анатомії, клінічної анатомії та оперативної хірургії, аспірант – Костюк В'ячеслав Олександрович.

3. **Джерела інформації:**

- Слободян ОМ, Костюк ВО, Лаврів ЛП, Корчинська НС. Сучасні відомості про топографо-анатомічні особливості над-, підочноямкового та підборідного отворів. Biomedical and biosocial anthropology. 2017;29:240-5.
- Slobodian OM, Kostiuk VO, Proniayev DV, Lukashiv TO. Ontogenic transformations of morphometric parameters of the supra-, intraorbital and mental foramina in the perinatal period of ontogenesis. German Science Herald, 2021;1:43-57. Doi: 10.19221/2021119.
- Костюк ВО, Слободян ОМ. Анатомічне моделювання над-, під очноямкового та підборідного отворів у плодів та новонароджених. Word Science. 2021;8(69):44-9. Doi: 10.31435/rsglobal_ws/30082021/7657.

4. **Базова установа, яка проводить впровадження:** кафедра клінічної анатомії і оперативної хірургії Полтавського державного медичного університету.

5. **Термін впровадження:** вересень 2021 року – жовтень 2021 року.

6. **Форма впровадження:** у навчальну роботу кафедри клінічної анатомії і оперативної хірургії, в матеріали лекцій та практичних занять при вивченні циклу: «Клінічна анатомія голови і шиї», «Анатомія черепа» у науково-дослідну роботу кафедри.

7. **Ефективність впровадження за критеріями, висловленими в джерелах інформації (п. 3):** використання результатів наукових досліджень у навчальному процесі дозволяє розширити знання студентів щодо детальнішого вивчення топографоанатомічних особливостей над-, підочноямкового та підборідного отворів в перинатальному періоді онтогенезу людини.

8. **Зауваження, пропозиції:** не вносилися.

9. **Обговорено та затверджено** на засіданні кафедри клінічної анатомії і оперативної хірургії № 3 від 21 жовтня 2021 року.

Відповідальний за впровадження:

завідувач кафедри клінічної анатомії і оперативної хірургії

Полтавського державного медичного університету

д. біол. н., професор



С.М.Білаш

ДОДАТОК А.6

ЗАТВЕРДЖУЮ



Перший проректор з науково-педагогічної роботи
Львівського національного медичного університету
імені Данила Галицького
член-кореспондент НАМН України
М.Р. Гжегоцький
2021 р.

АКТ ВПРОВАДЖЕННЯ

Пропозиція для впровадження: «Топографоанатомічні особливості над-, підочнямкового і підборідного отворів в перинатальному періоді онтогенезу людини».

Установа-розробник: Буковинський державний медичний університет МОЗ України, кафедра анатомії, клінічної анатомії та оперативної хірургії, аспірант – Костюк В'ячеслав Олександрович.

Джерела інформації:

1. Слободян ОМ, Костюк ВО, Лаврів ЛП, Корчинська НС. Сучасні відомості про топографо-анатомічні особливості над-, підочнямкового та підборідного отворів. Biomedical and biosocial anthropology. 2017;29:240-5.

2. Slobodian OM, Kostiuk VO, Proniayev DV, Lukashiv TO. Ontogenic transformations of morphometric parameters of the supra-, intraorbital and mental foramina in the perinatal period of ontogenesis. German Science Herald. 2021;1:43-57. Doi: 10.19221/2021119.

3. Костюк ВО, Слободян ОМ. Анатомічне моделювання над-, під очнямкового та підборідного отворів у плодів та новонароджених. Word Science. 2021;8(69):44-9. Doi: 10.31435/rsglobal_ws/30082021/7657.

Базова установа, яка проводить впровадження: кафедра нормальної анатомії Львівського національного медичного університету імені Данила Галицького.

Термін впровадження: 2021-2022 навчальний рік.

Форми впровадження: у матеріали лекцій та практичних занять з анатомії людини, а також у наукову роботу кафедри.

Затверджено на засіданні кафедри (протокол № 2 від 12.10 2021 року).

Завідувач кафедри нормальної анатомії
Львівського національного
медичного університету
імені Данила Галицького
доктор медичних наук, професор

 Л.Р. Матешук-Вацеба

ДОДАТОК А.7



ЗАТВЕРДЖУЮ

Перший проректор з науково-педагогічної роботи
Львівського національного медичного університету
імені Данила Галицького
член-кореспондент НАМН України
М.Р. Гжегоцький
« 17 » 09 2021 р.

АКТ ВПРОВАДЖЕННЯ

Пропозиція для впровадження: «Топографоанатомічні особливості над-, підчочномкового і підборідного отворів в перинатальному періоді онтогенезу людини».

Установа-розробник: Буковинський державний медичний університет МОЗ України, кафедра анатомії, клінічної анатомії та оперативної хірургії, аспірант – Костиук В'ячеслав Олександрович.

Джерела інформації:

1. Слободян ОМ, Костиук ВО, Лаврів ЛП, Корчинська НС. Сучасні відомості про топографо-анатомічні особливості над-, підчочномкового та підборідного отворів. Biomedical and biosocial anthropology. 2017;29:240-5.

2. Костиук ВО, Слободян ОМ. Анатомічне моделювання над-, підчочномкового та підборідного отворів у плодів та новонароджених. Word Science. 2021;8(69):44-9. Doi: 10.31435/rsglobal_ws/30082021/7657.

3. Slobodian OM, Kostyuk VO, Proniayev DV, Lukashiv TO. Ontogenic transformations of morphometric parameters of the supra-, intraorbital and mental foramina in the perinatal period of ontogenesis. German Science Herald. 2021;1:43-57. Doi: 10.19221/2021119.

Базова установа, яка проводить впровадження: кафедра оперативної хірургії з топографічною анатомією Львівського національного медичного університету імені Данила Галицького.

Термін впровадження: 2021-2022 навчальний рік.

Форми впровадження: у матеріали лекцій та практичних занять з клінічної анатомії та оперативної хірургії, а також у наукову роботу кафедри.

Затверджено на засіданні кафедри (протокол № 2 від 16 вересня 2021 року).

Завідувач кафедри оперативної хірургії
з топографічною анатомією
Львівського національного медичного університету
імені Данила Галицького
доктор медичних наук, професор

З.З. Масна

ДОДАТОК А.8



ЗАТВЕРДЖУЮ

Проректор з науково-педагогічної роботи
(навчальної) Вінницького національного
медичного університету ім. М.І.Пирогова
професор Ю.Й.Гумінський
«27» 09 2021 р.

АКТ ВПРОВАДЖЕННЯ

Пропозиція для впровадження: «Топографоанатомічні особливості над-, підочномжкового і підборідного отворів в перинатальному періоді онтогенезу людини».

Установа-розробник: Буковинський державний медичний університет МОЗ України, кафедра анатомії, клінічної анатомії та оперативної хірургії, аспірант – Костюк В'ячеслав Олександрович.

Джерела інформації:

1. Слободян ОМ, Костюк ВО, Лаврів ЛП, Корчинська НС. Сучасні відомості про топографо-анатомічні особливості над-, підочномжкового та підборідного отворів. Biomedical and biosocial anthropology. 2017;29:240-5.

2. Slobodian OM, Kostiuk VO, Proniayev DV, Lukashiv TO. Ontogenic transformations of morphometric parameters of the supra-, intraorbital and mental foramina in the perinatal period of ontogenesis. German Science Herald. 2021;1:43-57. Doi: 10.19221/2021119.

3. Костюк ВО, Слободян ОМ. Анатомічне моделювання над-, підочномжкового та підборідного отворів у плодів та новонароджених. Word Science. 2021;8(69):44-9. Doi: 10.31435/rsglobal_ws/30082021/7657.

Базова установа, яка проводить впровадження: кафедра оперативної хірургії та клінічної анатомії Вінницького національного медичного університету імені М.І. Пирогова.

Термін впровадження: вересень 2021 рік.

Форми впровадження: у матеріали лекцій та практичних занять з клінічної анатомії та оперативної хірургії, а також у наукову роботу кафедри.

Затверджено на засіданні кафедри (протокол № 8 від 27.09. 2021 року).

Завідувач кафедри оперативної хірургії

та клінічної анатомії

Вінницького національного медичного

університету ім. М.І.Пирогова

д.мед.н., професор

В.І.Півторак

ДОДАТОК А.9

ЗАТВЕРДЖУЮ
Проректор з наукової роботи
Івано-Франківського
національного медичного університету
проф. Веласко І.П.
« 31 / 08 / 2021 р.



АКТ ВПРОВАДЖЕННЯ

Пропозиція для впровадження: «Топографоанатомічні особливості над-, підочномковового і підборідного отворів в перинатальному періоді онтогенезу людини».

Установа-розробник: Буковинський державний медичний університет МОЗ України, кафедра анатомії, клінічної анатомії та оперативної хірургії, аспірант – Костюк В'ячеслав Олександрович.

Джерела інформації:

1. Костюк ВО, Слободян ОМ. Анатомічне моделювання над-, підочномковового та підборідного отворів у плодів та новонароджених. Word Science. 2021;8(69):44-9. Doi: 10.31435/rsglobal_ws/30082021/7657.

2. Слободян ОМ, Костюк ВО, Лаврів ЛП, Корчинська НС. Сучасні відомості про топографо-анатомічні особливості над-, підочномковового та підборідного отворів. Biomedical and biosocial anthropology. 2017;29:240-5.

3. Slobodian OM, Kostiuk VO, Proniayev DV, Lukashiv TO. Ontogenic transformations of morphometric parameters of the supra-, intraorbital and mental foramina in the perinatal period of ontogenesis. German Science Herald. 2021;1:43-57. Doi: 10.19221/2021119.

Базова установа, яка проводить впровадження: кафедра анатомії людини Івано-Франківського національного медичного університету.

Термін впровадження: 2021-2022 навчальний рік.

Форми впровадження: у матеріалі лекцій та практичних занять з анатомії людини, а також у наукову роботу кафедри.

Затверджено на засіданні кафедри (протокол № 1 від 31.08.2021 року).

Завідувач кафедри
анатомії людини
Івано-Франківського національного
медичного університету
доктор медичних наук, професор



О.Г. Попадинець

ДОДАТОК А.10

ЗАТВЕРДЖУЮ

Проректор з наукової роботи
Тернопільського національного
медичного університету імені
І.Я.Горбачевського МОЗ України
д.мед.н, професор
Кліщ І.М.
« 11 » _____ 2021 р.



АКТ ВПРОВАДЖЕННЯ

Пропозиція для впровадження: «Топографоанатомічні особливості над-, підочномковового і підборідного отворів в перинатальному періоді онтогенезу людини».

Установа-розробник: Буковинський державний медичний університет МОЗ України, кафедра анатомії, клінічної анатомії та оперативної хірургії, аспірант – Костюк В'ячеслав Олександрович.

Джерела інформації:

1. Slobodian OM, Kostyuk VO, Proniayev DV, Lukashiv TO. Ontogenic transformations of morphometric parameters of the supra-, intraorbital and mental foramina in the perinatal period of ontogenesis. German Science Herald. 2021;1:43-57. Doi: 10.19221/2021119.

2. Слободян ОМ, Костюк ВО, Лаврів ЛП, Корчинська НС. Сучасні відомості про топографо-анатомічні особливості над-, підочномковового та підборідного отворів. Biomedical and biosocial anthropology. 2017;29:240-5.

3. Костюк ВО, Слободян ОМ. Анатомічне моделювання над-, під очномковового та підборідного отворів у плодів та новонароджених. Word Science. 2021;8(69):44-9. Doi: 10.31435/rsglobal_ws/30082021/7657.

Базова установа, яка проводить впровадження: кафедра анатомії людини Тернопільського національного медичного університету імені І.Я. Горбачевського.

Термін впровадження: 2021-2022 навчальний рік.

Форми впровадження: у матеріали лекцій та практичних занять з анатомії людини, а також у наукову роботу кафедри.

Затверджено на засіданні кафедри (протокол № 9 від 11.10 2021 року).

Завідувач кафедри анатомії людини
Тернопільського національного
медичного університету
ім. І.Я.Горбачевського МОЗ України,
д.мед.н., професор



І.С. Герасимюк

ДОДАТОК А.11

ЗАТВЕРДЖУЮ
 Проректор з наукової роботи
 Тернопільського національного
 медичного університету
 імені І. Я. Горбачевського МОЗ України
 д. б. н., проф. Кліщ І. М.
 « 2021 р.



АКТ ВПРОВАДЖЕННЯ

1. **Пропозиція для впровадження:** матеріали кандидатської дисертації: «Топографоанатомічні особливості над-, підчочномкового і підборідного отворів в перинатальному періоді онтогенезу людини».
2. **Установа розробника, автор:** Буковинський державний медичний університет МОЗ України, кафедра анатомії, клінічної анатомії та оперативної хірургії, аспірант – Костюк В'ячеслав Олександрович.
3. **Джерела інформації:**
 1. Slobodian OM, Kostiuk VO, Proniayev DV, Lukashiv TO. Ontogenic transformations of morphometric parameters of the supra-, intraorbital and mental foramina in the perinatal period of ontogenesis. German Science Herald. 2021;1:43-57. Doi: 10.19221/2021119.
 2. Слободян ОМ, Костюк ВО, Лаврів ЛП, Корчинська НС. Сучасні відомості про топографо-анатомічні особливості над-, підчочномкового та підборідного отворів. Biomedical and biosocial anthropology. 2017;29:240-5.
 3. Костюк ВО, Слободян ОМ. Анатомічне моделювання над-, підчочномкового та підборідного отворів у плодів та новонароджених. Word Science. 2021;8(69):44-9. Doi: 10.31435/rsglobal_ws/30082021/7657.
4. **Базова установа, яка проводить впровадження:** кафедра гістології та ембріології Тернопільського національного медичного університету імені Горбачевського МОЗ України.
5. **Форма впровадження:** у матеріали лекцій та практичних занять з гістології та ембріології, а також у наукову роботу кафедри.
6. **Термін впровадження:** 2021-2022 навчальний рік.
7. **Зауваження та пропозиції:** немає.
8. **Протокол засідання кафедри № 8 від 10 вересня 2021 р.**

Відповідальний за впровадження
 Завідувач кафедри гістології та ембріології
 Тернопільського національного
 медичного університету
 імені І. Я. Горбачевського МОЗ України
 доктор біологічних наук, професор

З. М. Небесна

ДОДАТОК А.12

“ЗАТВЕРДЖУЮ”
Перший проректор
М.М. Зригент Іщенко Н.М.
 11 жовтня 2021 р.

АКТ ВПРОВАДЖЕННЯ

Пропозиція для впровадження: «Топографоанатомічні особливості над-, підочномкового і підборідного отворів в перинатальному періоді онтогенезу людини».

Установа-розробник: Буковинський державний медичний університет МОЗ України, кафедра анатомії, клінічної анатомії та оперативної хірургії, аспірант – Костюк В’ячеслав Олександрович.

Джерела інформації:

1. Слободян ОМ, Костюк ВО, Лаврів ЛП, Корчинська НС. Сучасні відомості про топографо-анатомічні особливості над-, підочномкового та підборідного отворів. Biomedical and biosocial anthropology. 2017;29:240-5.
2. Костюк ВО, Слободян ОМ. Анатомічне моделювання над-, підочномкового та підборідного отворів у плодів та новонароджених. Word Science. 2021;8(69):44-9. Doi: 10.31435/rsglobal_ws/30082021/7657.
3. Slobodian OM, Kostiuk VO, Proniayev DV, Lukashiv TO. Ontogenic transformations of morphometric parameters of the supra-, intraorbital and mental foramina in the perinatal period of ontogenesis. German Science Herald. 2021;1:43-57. Doi: 10.19221/2021119.

Базова установа, яка проводить впровадження: кафедра анатомії, клінічної анатомії, патоморфології та судової медицини, медичного інституту Чорноморського національного університету ім. Петра Могили

Термін впровадження: 2021-2022 навчальний рік.

Форми впровадження: у матеріали лекцій та практичних занять з клінічної анатомії та оперативної хірургії, а також у наукову роботу кафедри.

Затверджено на засіданні кафедри (протокол № 3 від 11 жовтня 2021 року).

Завідувач кафедри анатомії, клінічної анатомії, патоморфології та судової медицини, медичного інституту Чорноморського національного університету ім. Петра Могили д.мед.н., професор

В.С.Черно

Підпис *В.С. Черно* засвідчую

Автоматичне ІІК *В.С. Черно* О.А. Ситко

ДОДАТОК А.13

ЗАТВЕРДЖУЮ
 Проректор з науково-педагогічної роботи
 Запорізького державного медичного
 університету
 д.мед.н, професор _____ Візир В.А.
 _____ 2021 р.



АКТ ВПРОВАДЖЕННЯ

Пропозиція для впровадження: «Топографоанатомічні особливості над-, підочнюямкового і підборідного отворів в перинатальному періоді онтогенезу людини».

Установа-розробник: Буковинський державний медичний університет МОЗ України, кафедра анатомії, клінічної анатомії та оперативної хірургії, аспірант – Костюк В'ячеслав Олександрович.

Джерела інформації:

1. Слободян ОМ, Костюк ВО, Лаврів ЛП, Корчинська НС. Сучасні відомості про топографо-анатомічні особливості над-, підочнюямкового та підборідного отворів. Biomedical and biosocial anthropology. 2017;29:240-5.

2. Костюк ВО, Слободян ОМ. Анатомічне моделювання над-, підочнюямкового та підборідного отворів у плодів та новонароджених. Word Science. 2021;8(69):44-9. Doi: 10.31435/rsglobal_ws/30082021/7657.

3. Slobodian OM, Kostyuk VO, Proniayev DV, Lukashiv TO. Ontogenic transformations of morphometric parameters of the supra-, intraorbital and mental foramina in the perinatal period of ontogenesis. German Science Herald. 2021;1:43-57. Doi: 10.19221/2021119.

Базова установа, яка проводить впровадження: кафедра анатомії людини, оперативної хірургії та топографічної анатомії Запорізького державного медичного університету.

Термін впровадження: 2021-2022 навчальний рік.

Форми впровадження: у матеріали лекцій та практичних занять з клінічної анатомії та оперативної хірургії, а також у наукову роботу кафедри.

Затверджено на засіданні кафедри (протокол № 1 від 09 2021 року).

Завідувач кафедри анатомії людини,
 оперативної хірургії та топографічної анатомії
 Запорізького державного медичного університету,
 доктор медичних наук, професор

 О.А. Григор'єва

ДОДАТОК Б**СПИСОК ПУБЛІКАЦІЙ ЗДОБУВАЧА ЗА ТЕМОЮ ДИСЕРТАЦІЇ**

1. Слободян ОМ, Лаврів ЛП, Костюк ВО. Онтогенетичні особливості становлення будови нижньої щелепи. *Морфологія*. 2016;10(3):33-8.
2. Слободян ОМ, Костюк ВО, Лаврів ЛП, Корчинська НС. Сучасні відомості про топографо-анатомічні особливості над-, підчочномкового та підборідного отворів. *Biomedical and biosocial anthropology*. 2017;29:240-5.
3. Korchynska NS, Slobodian OM, Kostyuk VO. Fetal anatomy of the maxillary cellular process. *Клінічна анатомія та оперативна хірургія*. 2019;18(1):62-6. DOI: 10.24061/1727-0847.18.1.2019.10.
4. Slobodian OM, Kostyuk VO, Dundiuk-Berezyna SI. Morphometric characteristics of skull and face parameters in fetuses and newborns. *Reports of Morphology*. 2021;27(2):63-9. DOI: 10.31393/morphology-journal-2021-27(2)-09.
5. Костюк ВО, Слободян ОМ. Анатомічне моделювання над-, підчочномкового та підборідного отворів у плодів та новонароджених. *Word Science*. 2021;8(69):44-9. Doi: 10.31435/rsglobal_ws/30082021/7657.
6. Костюк ВО. Особливості морфометричних параметрів над-, підчочномкового та підборідного отворів у перинатальному періоді онтогенезу. *Клінічна анатомія та оперативна хірургія*. 2021;20(2):63-75. DOI: 10.24061/1727-0847.20.2.2021.20.
7. Костюк ВО, Лаврів ЛП. Відомості про топографоанатомічні особливості підборідного отвору. В зб. матер. VI науково-практичної конференції з міжнародною участю «Природничі читання». 2019. Травень 30-31; Братислава; с. 33-5.
8. Слободян ОМ, Корчинська НС, Костюк ВО, Лаврів ЛП. Перинатальна анатомія підчочномкового отвору. В зб. доп.: VII конгресу

наукового товариства анатомів, гістологів, ембріологів, топографоанатомів України; 2019. Жовтень 02-04; Одеса; с. 130-1.

9. Slobodian OM, Prodanchuk AI, Kostiuk VO, Gerasym LM. Parameters of the portions and structures of the head fetal organometric. В зб.: тез науково-практичної конференції «Актуальні питання сучасної морфології», присвячена 100-річчю з дня народження професора О.Г. Яхниць та 65-річчю з дня народження професора М.А. Волошина; 2020. Жовтень 03-04; Запоріжжя; с. 111-2.

10. Slobodian O, KostyukV, Lavriv L. Topographic and anatomical peculiarities of the supraorbital foramen in the third trimester of intrauterine development. In the col.: V International science conference on emerging trends in science and education «Theoretical and Scientific bases of development of scientific thought»; 2021. February 16-19; Rome, Italy; p. 286-8.

11. Слободян ОМ, Костюк ВО, Лаврів ЛП, Столяр ДБ, Дундюк-Березина СІ. Краніометрія черепа та лиця плодів і новонароджених. В зб.: International scientific conference «The concept of modern pharmacy and medicine in Ukraine and EU countries»; 2021. July 9-10; Wloclawek, Republic of Poland; p. 79-83.

ДОДАТОК В

ВІДОМОСТІ ПРО АПРОБАЦІЮ РЕЗУЛЬТАТІВ ДИСЕРТАЦІЇ

- VI науково-практична конференція з міжнародною участю «Природничі читання». м. Братислава, Словаччина, 30-31 травня 2019 року (*усна доповідь і публікація матеріалів*);
- VII конгрес наукового товариства анатомів, гістологів, ембріологів, топографоанатомів України. м. Одеса, 02-04 жовтня 2019 року (*усна доповідь і публікація матеріалів*);
- науково-практична конференція «Актуальні питання сучасної морфології», присвячена 100-річчю з дня народження професора О.Г. Яхниць та 65-річчю з дня народження професора М.А. Волошина. м. Запоріжжя, 03-04 жовтня 2020 року (*публікація матеріалів*);
- V International science conference on emerging trends in science and education «Theoretical and Scientific bases of development of scientific thought», Rome, Italy, 16-19 February, 2021 (*публікація матеріалів*);
- International scientific conference «The concept of modern pharmacy and medicine in Ukraine and EU countries». Wloclawek, Republic of Poland, 9-10 July, 2021. (*публікація матеріалів*);
- 99-101 підсумкові наукові конференції професорсько-викладацького персоналу Буковинського державного медичного університету. м. Чернівці, 2018-2020 роки (*усні доповіді*).