

Міністерство охорони здоров'я України  
Івано-Франківський національний медичний університет

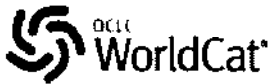

# АРХІВ КЛІНІЧНОЇ МЕДИЦИНИ

Науково-практичний журнал

№ 2 ( 23 ) - 2017

Виходить двічі на рік

Індексується в: **BASE (Bielefeld Academic Search Engine)**, **WorldCat**, **Google Scholar**, **ResearchBib**, **OpenAIRE**



Відомості про журнал розміщені в **Electronic Journals Library**

OpenAIRE

Журнал включений до міжнародної наукометричної бази **INDEX COPERNICUS**

## Засновник та видавець:

Івано-Франківський національний медичний університет МОЗ України

## Свідоцтво про державну реєстрацію:

Серія KB № 6296  
отримано 09.07.2002р.

## Рекомендовано до друку

Вченою радою Івано-Франківського національного медичного університету  
Протокол № 18 від 27.12.2017 р.

## Адреса редакції:

Медичний університет  
вул. Галицька, 2  
м. Івано-Франківськ, 76018  
Тел. (0342)-53-79-84  
Факс (03422)-2-42-95  
akt.ifnmu.edu.ua  
ojs.ifnmu.edu.ua  
E-mail: rektor@ifdma.if.ua

Підписано до друку 28.12.2017 р.

Гарнітура *Times New Roman*

Наклад 200 примірників

Формат 60x84/8

Тираж здійснено у видавництві

Івано-Франківського національного медичного університету, вул. Галицька, 2, м. Івано-Франківськ, 76018.

Свідоцтво про внесення до Державного реєстру суб'єкта видавничої справи ДК №1100 від 29.10.2002 р.

## ГОЛОВНИЙ РЕДАКТОР - М. М. РОЖКО

### Редакційна колегія:

Островський М.М. (заступник головного редактора),  
Попадинець О.Г. (відповідальний секретар), Герелюк В.І.,  
Глушко Л.В., Децик О.З., Купновицька І.Г., Макачук О.М.,  
Нейко В.Є., Оріщак Д.Т., Попович В.І., Пришляк О.Я.,  
Сулима В.С., Тітов І.І., Ткачук О.Л., Юрцева А.П.

Робота редакційної колегії орієнтована на норми та принципи **International Committee of Medical Journal Editors**

### Редакційна рада:

Бальцер К. (ФРН), Вагнер Р. (США), Волков В.І. (Україна),  
Волошин О.І. (Україна), Генік С.М. (Україна), Енк П. (ФРН),  
Ковальчук І.П. (Канада), Ковальчук О.В. (Канада),  
Луценко Н.С. (Україна), Мальцев Е.В. (Україна),  
Мардинський Ю.С. (Росія), Міщук В.Г. (Україна),  
Нетяженко В.З. (Україна), Пенішкевич Я.І. (Україна),  
Поворознюк В.В. (Україна), Погрібний І.П. (США),  
Рижик В.М. (Україна), Сергієнко А.М. (Україна),  
Сергієнко М.М. (Україна), Скальний А.В. (Росія),  
Скрет-Магієрло Й. (Польща), Скрипник Р.Л. (Україна),  
Сміян С.І. (Україна), Усов В.Я. (Україна),  
Харченко Н.В. (Україна), Швед М.І. (Україна)

### Секретаріат:

Д.Т.Оріщак

### Художній редактор, комп'ютерний дизайн, оригінал-макет:

В.Б.Бекіш, Е.О.Чернова

**Журнал включено до Переліку наукових видань, в яких можуть публікуватись основні результати дисертаційних робіт (Наказ МОН України №515 від 16.05.2016 року)**

## ДІЯ УРОГЕНІТАЛЬНИХ ІНФЕКЦІЙ НА ФОРМУВАННЯ РОЗВИТКУ ПЛАЦЕНТАРНОЇ ДИСФУНКЦІЇ У ЖІНОК ГРУПИ РИЗИКУ

А.В. Гошовська, І.В. Бирчак, В.М. Гошовський

Вищий державний навчальний заклад України «Буковинський державний медичний університет», м. Чернівці  
akusherstvo2@bsmu.edu.ua

## ДЕЙСТВИЕ УРОГЕНИТАЛЬНЫХ ИНФЕКЦИЙ НА ФОРМИРОВАНИЕ РАЗВИТИЯ ПЛАЦЕНТАРНОЙ ДИСФУНКЦИИ У ЖЕНЩИН ГРУППЫ РИСКА

А.В. Гошовская, И.В. Бирчак, В.М. Гошовский

Высшее государственное учебное заведение Украины «Буковинский государственный медицинский университет», г. Черновцы

## EFFECT OF UROGENITAL INFECTIONS ON THE DEVELOPMENT OF PLACENTARY DYSFUNCTION IN WOMEN BELONGING TO RISK GROUPS

A.V. Hoshovska, I.V. Byrchak, V.M. Hoshovskyi

Higher State Educational Institution of Ukraine "Bukovinsky State Medical University", Chernivtsi  
akusherstvo2@bsmu.edu.ua

**Резюме.** У плаценті запальний процес на фоні запальних захворювань жіночих статевих органів визначають переважно в базальній пластинці, яка є фрагментом матково-плацентарної ділянки, що відділилася разом з послідом від матки в процесі пологів.

Мета дослідження: встановити деякі імуногістохімічні параметри стану інвазивного цитотрофобласта базально зміненої базальної пластинки плаценти у вагітних на фоні запальних захворювань жіночих статевих органів.

Імуногістохімічними і гістологічними методами вивчено 36 спостережень вагітних із запальними захворюваннями жіночих статевих органів і 40 плацент жінок з фізіологічним перебігом вагітності і пологів. Досліджено основне місце локалізації специфічного та неспецифічного запалення плаценти – базальну пластинку в жінок основної групи.

Встановлено, що у вагітних на тлі урогенітальних інфекцій, порівняно з фізіологічною вагітністю в цитоплазмі інвазивного цитотрофобласта базальної пластинки має місце зниження концентрації гормону плацентарного лактогену, активація проапоптотичного протеїну BAX на фоні незміненої концентрації проінапоптотичного протеїну Bcl-2.

**Ключові слова:** запальні захворювання жіночих статевих органів, плаценти, інвазивний цитотрофобласт.

**Резюме.** В плаценте воспалительный процесс на фоне воспалительных заболеваний женских половых органов определяют преимущественно в базальной пластинке, которая является фрагментом маточно-плацентарной области, отделившейся вместе с пометом от матки в процессе родов.

Целью исследования было установить некоторые иммуногистохимические параметры состояния инвазивного цитотрофобласта воспалительно измененной базальной пластинки плаценты у беременных фоне воспалительных заболеваний женских половых органов.

Имуногистохимическими и гистологическими методами изучено 36 наблюдений беременных из воспалительными заболеваниями женских половых путей и 40 плацент женщин с физиологическим течением беременности и родов. Исследовано основное место локализации специфического и неспецифического воспаления плаценты - базальную пластинку у женщин основной группы.

Установлено, что у беременных на фоне урогенитальных инфекций, в сравнении с физиологической беременностью в цитоплазме инвазивного цитотрофобласта базальной пластинки имеет место снижение концентрации гормона плацентарного лактогена, активизация проапоптотического протеина BAX на фоне неизменной концентрации проінапоптотического протеина Bcl-2.

**Ключевые слова:** воспалительные заболевания женских половых органов, плаценты, инвазивный цитотрофобласт.

**Abstract.** The study involved 36 pregnant women with inflammatory diseases of female genital organs and 40 placentas of women with the physiological course of pregnancy and childbirth. Immunohistochemical and histological methods were used. It has been established that pregnant women with urogenital infections compared to those with physiological pregnancy had a lower concentration of the placental lactogen hormone and more active proapoptotic protein of the BAX against the background of the unchanged concentration of the anti-apoptotic protein Bcl-2 in the cytoplasm of the invasive cytotrophoblast of the basal lamina.

**Key words:** inflammatory diseases of female genital organs, placenta, invasive cytotrophoblast.

### Постановка проблеми і аналіз останніх досліджень.

Плацентарна дисфункція (ПД) є однією з найважливіших проблем сучасного акушерства й перинатології, займає одне з перших місць серед причин перинатальної захворюваності та смертності. За результатами сучасних досліджень, 20-60% випадків перинатальної смертності безпосередньо пов'язані з патологією плаценти. Висока частота патологій плода та новонародженого в жінок з ПД вимагає подальшого поглибленого вивчення механізмів її формування та розробки

методів її діагностики.

Первинна ПД виникає в період раннього ембріогенезу і плаценталії під впливом різноманітних факторів (генетичних, інфекційних, хімічних тощо), які залежно від біологічної специфіки можуть впливати на статеві клітини батьків, розвиток зародка, формування трофобласту і плаценти. У плаценті запальний процес на фоні запальних захворювань жіночих статевих органів (ЗЖСО) визначають переважно в базальній пластинці [1,2], яка є фрагментом матково-

плацентарної діянки (МІД), що відділився разом з послідом від матки в процесі пологів. При доплерометричному дослідженні встановлено, що у вагітних, хворих на ЗЗЖСО, має місце порушення матково-плацентарного кровообігу [3], однак морфологічні механізми цього явища поки що не розшифровані, хоча локалізація їх цілком зрозуміла – це МІД. На даний час вже встановлено, що на фоні ЗЗЖСО суттєво погіршується стан клітин макрофагальної популяції – децидуцитів [4]. Не викликає сумнівів, що це певним чином може впливати на стан матково-плацентарного кровообігу, оскільки децидуальні клітини виробляють різноманітні регулятори функцій інших клітин МІД [2]. Однак відомо, що на фізіологічно необхідні гестаційні перебудови спіральних артерій МІД найбільший вплив мають інші клітини – інвазивний цитотрофобласт, оскільки саме вони завдяки власним металопротеїнам, занурюючись у стінку спіральних артерій, викликають їх характерні морфологічні зміни [2]. Наслідком такого процесу є стійке розширення цих судин, чим і забезпечується адекватний потребам плода в певний термін гестації приток материнської крові до інтервільозних просторів плаценти. Останнім часом увагу науковців все більше привертають процеси апоптозу клітин плаценти. Для плаценти, як і для багатьох інших органів, найбільш суттєвими регуляторами апоптозу є протеїни сімейства Bcl-2, особливо проапоптотичний протеїн BAX і сам протиапоптотичний онкопротеїн Bcl-2 [2,4,5]. Функцію трофобласта МІД також добре віддзеркалює концентрація гормону плацентарного лактогену [2].

**Мета дослідження.** Встановити деякі імуногістохімічні параметри стану інвазивного цитотрофобласта запально зміненої базальної пластинки плаценти у вагітних на фоні ЗЗЖСО.

### Матеріал і методи

Вивчено 36 спостережень у вагітних на фоні запальних захворювань жіночих статевих органів та 40 плацент жінок з фізіологічним перебігом вагітності та пологів (всі плаценти терміном гестації 37-41 тиждень). Досліджено основне місце локалізації специфічного та неспецифічного запалення плаценти – базальну пластинку в жінок основної групи. Особливістю забору тканини плаценти було те, що вибирали місця з найбільшою товщиною базальної пластинки. Окрім загальнооглядової методики забарвлення гістологічних зрізів гематоксиліном і еозином та методики на кислотостійкі бактерії за Ціль-Нільсенем, використані імуногістохімічні методики визначення проапоптотичного протеїну BAX, протиапоптотичного протеїну Bcl-2 [5], гормону плацентарного лактогену [2].

Кількісні дослідження інтенсивності і характеру специфічного зафарбовування проводили наступним чином. Спочатку цифровою камерою отримували цифрові копії оптичного зображення фрагментів базальної пластинки при використанні об'єктива мікроскопа x70 (водна імерсія). Потім цифрові копії зображення аналізували за допомогою ліцензійної копії комп'ютерної програми «ВидеоТест – Розмер 5.0» (ООО Видеотест, Россия, 2000) – виконували комп'ютерну мікроденситометрію. Аналіз здійснювався на підставі замірів по всій площі зрізу цитоплазми кожної клітини за двома показниками: «Оптична щільність» (у відносних одиницях оптичної щільності), «Відхилення яскравості» (в одиницях яскравості).

### Результати та їх обговорення

У всіх 36-ти спостереженнях інфікування вагітних мали місце ознаки запалення в базальній пластинці, зокрема, у

27 спостереженнях – осередкове специфічне запалення з формуванням казеозного некрозу, оточеного елітеліоїдними клітинами, лімфоцитами та поодинокими клітинами Ланганса, у 9 спостереженнях – неспецифічне запалення з осередками нерегулярної форми та розмірів у вигляді лімфоїдно-макрофагальних накопичень. У більшості спостережень у базальній пластинці виявлені кислотостійкі бактерії.

Спіральні артерії на фоні ЗЗЖСО у всіх вагітних в основному не мали достатніх гестаційних перебудов і тому характеризувалися вузьким просвітом, тоді, коли при фізіологічній вагітності більшість артерій названого типу мали необхідні зміни в стінці і, відповідно, широкий просвіт. При інфекційному інфікуванні порівняно з фізіологічною вагітністю в стінці спіральних артерій мало місце зниження кількості клітин інвазивного цитотрофобласта в середньому у 3,8 рази ( $p < 0,05$ ), тоді коли в поверхневих відділах базальної пластинки кількість клітин інвазивного цитотрофобласта між групами спостереження не відрізнялася ( $p > 0,05$ ).

На підставі імуногістохімічних досліджень встановлено наступне.

У всіх плацентах цитоплазма інвазивного цитотрофобласта різної локалізації в межах базальної пластинки проявляла чітку експресію антигену протеїну BAX, що проявлялося характерною комбінацією дифузного та мікромакрогранулярного забарвлення. У процесі комп'ютерної мікроденситометрії встановлені наступні параметри. При фізіологічній вагітності інтенсивність забарвлення становила  $0,149 \pm 0,011$  відносних одиниць оптичної щільності, а при ЗЗЖСО –  $0,289 \pm 0,014$  відносних одиниць оптичної щільності ( $p < 0,001$ ). Ці дані вказують на зростання концентрації проапоптотичного протеїну BAX в цитоплазмі інвазивного цитотрофобласта базальної пластинки при ЗЗЖСО. Однак на підсилення активності цього протеїну вказувала ще й зміна характеру його розподілу по цитоплазмі, що видно було по зростанню ступеня гранулярності забарвлення. Зокрема, середня величина показника «відхилення яскравості» становила при фізіологічній вагітності  $5,6 \pm 0,61$  одиниць яскравості, а при ЗЗЖСО –  $27,2 \pm 1,82$  одиниць яскравості ( $p < 0,001$ ).

При цьому між фізіологічною вагітністю та ЗЗЖСО будь-яких відмінностей у середній концентрації протиапоптотичного протеїну Bcl-2 у цитоплазмі клітин інвазивного цитотрофобласта не виявлено. Так, при фізіологічній вагітності інтенсивність забарвлення на протеїн Bcl-2 становила  $0,104 \pm 0,006$  відносних одиниць; при ЗЗЖСО –  $0,106 \pm 0,009$  відносних одиниць ( $p > 0,05$ ). Оскільки протеїн Bcl-2 проявляє свою протиапоптотичну дію в основному за рахунок нейтралізації (шляхом хімічного зв'язування у гетеродимер) проапоптотичного протеїну BAX [6], то вищевказана ситуація з зростанням активності протеїну BAX при відсутності реакції з боку протеїну Bcl-2 означає щонайменше два важливих моменти.

Перший момент. За вказаних умов має відбуватися підсилене відмирання клітин інвазивного цитотрофобласта. Підтвердженням цього є вищевказане зменшення числа клітин інвазивного цитотрофобласта в стінках судин спіральних артерій. З отриманих даних можна констатувати, що процеси апоптозу запускаються вже в поверхневих шарах базальної пластинки, тож по мірі нересування (шляхом інвазії) цитотрофобласта до стінки спіральних артерій, частина клітин з цієї популяції відмирає.

Другий момент. Оскільки зростання активності протеїну BAX викликає мітохондріальну дисфункцію [6], наслідком чого, без сумніву, має бути енергетичний дефіцит у клітині, що у свою чергу може призвести до порушень специфічної

синтетичної функції цитотрофобласта, зокрема стосовно його гормонів. Підтвердженням такого припущення стали результати вивчення концентрації гормона плацентарного лактогену в цитоплазмі клітин інвазивного цитотрофобласта. Зокрема, встановлено, що при фізіологічній вагітності в цитоплазмі клітин інвазивного цитотрофобласта інтенсивність специфічного імуногістохімічного забарвлення на плацентарний лактоген становила  $0.264 \pm 0.012$  відносних одиниць, а при ЗЖСО вона була значно нижчою –  $0.183 \pm 0.011$  відносних одиниць ( $p=0,002$ ).

#### Висновок

У вагітних на фоні запальних захворювань жіночих статевих органів порівняно з фізіологічною вагітністю в цитоплазмі інвазивного цитотрофобласта має місце зниження концентрації гормона плацентарного лактогену та активізація проапоптотичного протеїну BAX на фоні незміненої концентрації протиапоптотичного протеїну Bcl-2. Вказані факти ураження популяції інвазивного цитотрофобласта можуть пояснити недостатність гестаційних перебудов спіральних артерій матково-плацентарної ділянки при ЗЖСО.

#### Література

1. Цинзерлинг В.А. Перинатальные инфекции. (Вопросы патогенеза, морфологической диагностики и клинико-морфологических сопоставлений). Практическое руководство / В.А. Цинзерлинг, В.Ф. Мельникова - СПб: Элби СПб, 2012. – 352 с.
2. Benirschke K. Pathology of the Human Placenta / K. Benirschke, P. Kaufmann, R.N. Baergen. - [5 rd. ed]. – New York : Springer, 2016. – 1050 p.
3. Давиденко І. С. Імуногістохімічний розподіл протеїнів BAX та Bcl-2 у клітинах Гофбауера плаценти при залізodefіцитній анемії вагітних / І.С. Давиденко // Буковинський медичний вісник. – 2015. – Т.9, №3. – С.88-91.
4. Давиденко І. С. Апоптоз у клітинах матково-плацентарної ділянки при залізodefіцитній анемії вагітних / І.С. Давиденко, В.П. Півлак, М.Ю. Колжмосць, Л.І. Сидорчук, О.В. Пішак, І.Ф. Курченко // Клінічна анатомія та оперативна хірургія. – 2016. – Т.5, №1. – С.13-19.
5. Burlacu A. Regulation of apoptosis by Bcl-2 family proteins / A. Burlacu // J. Cell. Mol. Med. – 2013. – Vol. 7, N 3. – P. 249 – 257.

Надійшло: 09.11.2017

Завершено рецензування: 20.12.2017

Прийнята до друку: 20.12.2017