

МІНІСТЕРСТВО ОХОРОНИ ЗДОРОВ'Я УКРАЇНИ
ВИЩИЙ ДЕРЖАВНИЙ НАВЧАЛЬНИЙ ЗАКЛАД УКРАЇНИ
«БУКОВИНСЬКИЙ ДЕРЖАВНИЙ МЕДИЧНИЙ УНІВЕРСИТЕТ»
HIGHER STATE EDUCATIONAL ESTABLISHMENT OF UKRAINE
"BUKOVINIAN STATE MEDICAL UNIVERSITY"

Індексований у міжнародних наукометричних базах:

Academy (Google Scholar)
Ukrainian Research&Academy Network
(URAN)
Academic Resource Index Research Bib

Index Copernicus International
Scientific Indexing Services
Включений до Ulrichsweb™ Global Serials
Directory

KLINICHNA TA
EKSPERIMENTAL'NA
PATOLOGIYA

CLINICAL & EXPERIMENTAL
PATHOLOGY

На всі статті, опубліковані в журналі «Клінічна та експериментальна патологія»,
встановлюються цифрові ідентифікатори DOI

Т. XIX, №2 (72), 2020

**Щоквартальний український
науково-медичний журнал.
Заснований у квітні 2002 року**

**Свідоцтво про державну реєстрацію
Серія КВ №6032 від 05.04.2002 р.**

Засновник і видавець: Буковинський державний медичний університет, м. Чернівці

Головний редактор

С. С. Ткачук

Відповідальний секретар:

О. С. Хухліна

Секретар

Г. М. Лапа

Наукові редактори випуску:

д. мед. н., проф. Ю.Г. Масікевич
д. мед. н., проф. І.Ю. Полянський
д. мед. н., проф. О.В. Цигикало

Редакційна колегія:

Булик Р.Є.
Власик Л.І
Дейнека С.Є.
Денисенко О.І.
Іващук О.І.
Ілащук Т.О.
Колоскова О.К.
Коновчук В.М.
Масікевич Ю.Г.
Пашковський В.М.
Полянський І.Ю.
Сорокман Т.В.
Федів О.І.
Цигикало О.В.

Адреса редакції: 58002, Чернівці, пл. Театральна, 2, видавничий відділ БДМУ
Тел./факс: (0372) 553754. E-mail: tkachuk.svitlana14@bsmu.edu.ua; lapagalina46@gmail.com

Офіційний web-сайт журналу: <http://cep.bsmu.edu.ua>

Електронні копії опублікованих статей передаються до **Національної бібліотеки
ім. В.І. Вернадського** для вільного доступу в режимі on-line

Реферати статей публікуються в "Українському реферативному журналі", серія "Медицина"

Редакційна рада:

проф. А.В. Абрамов (Запоріжжя, Україна); проф. Е.М. Алієва (Баку, Азербайджан); проф. В.В. Братусь (Київ, Україна); проф. І.М. Катеренюк (Кишинів, Республіка Молдова); проф. Ю.М. Колесник (Запоріжжя, Україна); акад. АН ВШ України, проф. С.С. Костишин (Чернівці, Україна); чл.-кор. АМН України, проф. В.А. Міхньов (Київ, Україна); чл.-кор. НАМН України, проф. М.Г. Проданчук (Київ, Україна); акад. АМН, чл.-кор. НАН України, проф. О.Г. Резніков (Київ, Україна); чл.-кор. НАН України, проф. В.Ф. Сагач (Київ, Україна); чл.-кор. НАН України, проф. Р.С. Стойка (Львів, Україна); акад. НАМН, чл.-кор. НАН України, проф. М.Д. Тронько (Київ, Україна); проф. М.Р. Хара (Тернопіль, Україна); проф. В.В. Чоп'як (Львів, Україна); проф. В.О. Шидловський (Тернопіль, Україна); проф. В.О. Шумаков (Київ, Україна).

**Наказом Міністерства освіти і науки України від 11.07.2019 р., № 975
журнал "Клінічна та експериментальна патологія" включено до переліку
наукових фахових видань України, категорія Б**

*Рекомендовано до друку та поширення через Інтернет рішенням Вченої ради вищого
державного навчального закладу України «Буковинський державний медичний
університет (протокол № 7 від 04.06.2020 р.)*

Матеріали друкуються українською,
російською та англійською мовами

Рукописи рецензуються. Редколегія залишає
за собою право редагування

Передрук можливий за письмової згоди
редколегії

Комп'ютерний набір і верстка –
В.Г. Майданюка
Наукове редагування – редакції

Редагування англійського тексту –
Г.М. Лапи

Коректор – І.В. Зінченко

Група технічно-інформаційного
забезпечення:
І.Б. Горбатюк
Л.І. Сидорчук
В.Д. Сорохан

ISSN 1727-4338

DOI 10.24061/1727-4338. XIX.2.72.2020

© "Клінічна та експериментальна
патологія" (Клін. та експерим. патол.),
2020

© "Клиническая и экспериментальная
патология" (Клин. и эксперим. патол.),
2020

© **Clinical and experimental pathology**
(Clin. and experim. pathol.), 2020
Founded in 2002
Publishing four issues a year

ПРОБЛЕМИ ДИФЕРЕНЦІЙНОЇ ДІАГНОСТИКИ НЕКОМПАКТНОГО МІОКАРДА ЛІВОГО ШЛУНОЧКА ТА МІОКАРДИТУ – МОЖЛИВОСТІ КІЛЬКІСНОЇ ОЦІНКИ ЕЛЕКТРОКАРДІОГРАМИ ЗА ДОПОМОГОЮ ЗАСТОСУВАННЯ ПРОГРАМНО-ДІАГНОСТИЧНОГО КОМПЛЕКСУ «СМАРТ-ЕКГ»

В.К. Тащук¹, О.В. Маліневська-Білійчук¹, П.Р. Іванчук¹, І.О. Маковійчук², О.Я. Ковалишена²

¹Вищий державний навчальний заклад України «Буковинський державний медичний університет», м. Чернівці

²Обласний клінічний кардіологічний центр, м. Чернівці

Некомпактний міокард є вродженою кардіоміопатією, що виникає внаслідок порушення ущільнення міокарда в ембріогенезі. У роботі представлено складний для діагностики клінічний випадок, який потребує диференційної діагностики між кардіоміопатією за типом некомпактного міокарда та хронічним міокардитом.

Мета роботи – проаналізувати клінічний випадок пацієнта з підозрою на некомпактний міокард лівого шлуночка, визначити основні критерії діагностики, в тому числі – можливості застосування програмно-діагностичного комплексу «Смарт-ЕКГ» у диференційній діагностиці складних випадків кардіальної патології та обрати вектор лікування.

Матеріал та методи. Проведений аналіз історії хвороби пацієнта для визначення остаточного діагнозу з трактуванням клінічних, лабораторних та інструментальних даних. Для оцінки можливостей застосування програмно-діагностичного комплексу «Смарт-ЕКГ» (свідоцтво про реєстрацію авторського права №73687 від 05.09.2017) проведено цифрову обробку електрокардіограми (ЕКГ) із визначенням змін фази реполяризації на ЕКГ з кількісною оцінкою нахилу сегмента ST (“ST slope”), визначенням спрямування сегмента ST після точки J, кута β_0 через 1 секунду реєстрації та диференційованого зубця T із побудовою першої похідної зубця T, розрахунком показника ВМШ (відношення максимальних швидкостей – співвідношення змін різниці потенціалів на другому коліні зубця T до максимальної швидкості на його першому коліні диференційованої ЕКГ) при комп’ютерному аналізі ЕКГ згідно з власно розробленим медичним програмним забезпеченням для кількісної оцінки ЕКГ.

Результати. Отримані дані вказують на кардіоміопатію за типом некомпактного міокарда за результатами проведеної ехокардіографії (ЕхоКГ), тоді як за результатами магнітно-резонансного дослідження (МРТ) продемонстровані ознаки некомпактного міокарда верхівки та бокової стінки лівого шлуночка та наявні ознаки запального процесу по передній і боковій стінках лівого шлуночка в умовах зниженої фракції викиду 41%. Оскільки при застосуванні в схемі лікування, окрім торасеміду, еплеренону, периндоприлу, карведилолу, а також метилпреднізолону, позитивного клінічного та гемодинамічного (згідно з ЕхоКГ-дослідженням) ефектів не спостерігалось та за наявності визначених чітких критеріїв й ознак некомпактного міокарда верхівки та бокової стінки лівого шлуночка (на МРТ) і множинних трабекул і глибоких міжтрабекулярних кишеней (на ЕхоКГ) установлений діагноз некомпактного міокарда лівого шлуночка.

Висновок. Використання власного програмно-діагностичного комплексу «Смарт-ЕКГ» дає підставу виявити додаткові характерні зміни на ЕКГ для рідкісних кардіальних патологій та покращити їх діагностику і диференційну діагностику, що у подальшому дає можливість проводити своєчасне та обґрунтоване лікування таких пацієнтів.

Ключові слова:

ехокардіографія, трабекули, фракція викиду.

Клінічна та експериментальна патологія 2020. Т.19, №2(72). С.119-125.

DOI:10.24061/1727-4338. XIX.2.72.2020.17

E-mail: vtashchuk@ukr.net

ПРОБЛЕМЫ ДИФФЕРЕНЦИАЛЬНОЙ ДИАГНОСТИКИ НЕКОМПАКТНОГО МИОКАРДА ЛЕВОГО ЖЕЛУДОЧКА И МИОКАРДИТА – ВОЗМОЖНОСТИ КОЛИЧЕСТВЕННОЙ ОЦЕНКИ ЭЛЕКТРОКАРДИОГРАММЫ С ПОМОЩЬЮ ПРОГРАММНО-ДИАГНОСТИЧЕСКОГО КОМПЛЕКСА «СМАРТ-ЭКГ»

В.К. Тащук, А.В. Маліневская-Билийчук, П.Р. Иванчук, И.О. Маковейчук, О.Я. Ковалышена

Некомпактный миокард – это врожденная кардиомиопатия, которая возникает вследствие нарушения уплотнения миокарда в эмбриогенезе. В работе представлен сложный для диагностики клинический случай, который требует дифференциальной диагностики между кардиомиопатией по типу некомпактного миокарда и хроническим миокардитом.

Ключевые слова:

эхокардиография, трабекулы, фракция выброса.

Клиническая и экспериментальная патология Т.19, №2 (72). С.119-125.

Цель работы – проанализировать клинический случай пациента с подозрением на некомпактный миокард левого желудочка, обозначить основные критерии диагностики, в том числе – использование программно-диагностического комплекса «Смарт-ЭКГ» в дифференциальной диагностике сложных случаев кардиальной патологии и выбор вектора лечения.

Материал и методы. Проведен анализ истории болезни пациента для определения заключительного диагноза с трактованием клинических, лабораторных и инструментальных данных. Для оценки возможности использования программно-диагностического комплекса «Смарт-ЭКГ» (свидетельство о регистрации авторского права №73687 от 05.09.2017) было проведено цифровую обработку электрокардиограммы (ЭКГ) с определением изменений фазы реполяризации на ЭКГ, количественной оценкой наклона сегмента ST (“ST slope”), определением направления сегмента ST после точки J, угла β через 1 секунду регистрации и дифференцированного зубца T со строением первой производной зубца T с расчетом показателя ОМС (отношение максимальных скоростей – соотношение изменений разницы потенциалов на втором колене зубца T к максимальной скорости на первом его колене дифференцированной ЭКГ) при компьютерном анализе ЭКГ в соответствии с собственно разработанным медицинским программным обеспечением.

Результаты. Полученные результаты указывают на кардиомиопатию по типу некомпактного миокарда за результатами проведенной эхокардиографии (ЭхоКГ), тогда как за результатами магнитно-резонансного исследования (МРТ) продемонстрированы признаки некомпактного миокарда верхушки и боковой стенки левого желудочка в условиях пониженной фракции выброса – 41%. Так как при использовании в схеме лечения, кроме торасемида, эплеренона, пердиноприла, карведилола, а также метилпреднизолон, позитивного клинического и гемодинамического (по данным ЭхоКГ-исследования) эффектов не наблюдалось и за наличием обозначенных четких критериев и признаков некомпактного миокарда верхушки и боковой стенки левого желудочка (на МРТ) и множественных трабекул и глубоких межтрабекулярных карманов (на ЭхоКГ) установлен диагноз некомпактного миокарда левого желудочка.

Выводы. Использование собственного программно-диагностического комплекса «Смарт-ЭКГ» позволяет выявить дополнительные характерные изменения на ЭКГ для редких кардиальных патологий и улучшить их диагностику и дифференциальную диагностику, что в дальнейшем позволит проводить своевременное и обоснованное лечение таких пациентов.

Key words:
echocardiography,
trabecule, ejection
fraction.

Clinical and
experimental pathology.
Vol.19, №2 (72).
P.119-125.

PROBLEMS OF DIFFERENTIAL DIAGNOSIS OF NON – COMPACT LEFT VENTRICULAR MYOCARDIUM AND MYOCARDITIS - POSSIBILITIES OF QUANTITATIVE EVALUATION OF ELECTROCARDIOGRAPHY USING PROGRAM-DIAGNOSTIC COMPLEX "SMART-ECG"

V.K. Tashchuk, O.V. Malinevska-Biliichuk, P.R. Ivanchuk, I.O. Makoviichuk, O.Y. Kovalyshena

Non-compact myocardium is a congenital cardiomyopathy resulting by infringement of myocardial compaction in embryogenesis. The work presents difficult clinical case for diagnostics which requires differential diagnostics between non-compact myocardium and chronic myocarditis.

Purpose - to analyze the clinical case of the patient with suspected non-compact left ventricular myocardium, to determine the main criteria for diagnostics, to determine the possibilities of application of the program-diagnostic complex "Smart-ECG" in the differential diagnosis of difficult cases of cardiac pathology and to choose the vector of treatment.

Material and methods. We analyze the clinical case to determine the final diagnosis and make interpretation of clinical, laboratory and instrumental data. To evaluate the possibilities of the program-diagnostic complex "Smart-ECG" (copyright registration certificate №73687 from 05.09.2017) the electrocardiogram (ECG) digital processing with determining changes in the phase of repolarization on ECG with a quantitative estimation of the slope of the ST segment (“ST slope”) with determination of the direction of the ST segment after the point J, angle β in a second after registration and differentiated deflection T with the construction of the first derived deflection T and the calculation of RMS (the ratio of maximum speeds – is the ratio of changes in the potential difference on the second knee of the deflection T to the maximum speed on his first knee of

the differentiated ECG) was performed using computer-assisted ECG analysis according to self-developed medical complex for the quantitative evaluation of ECG.

Results. The collected data indicate non-compact myocardium according to the results of echocardiography (EchoCG), the results of magnetic resonance imaging (MRI) show the signs of non-compact myocardium of the left ventricular apex, lateral left ventricular wall and inflammatory process signs on the left ventricular anterior and lateral walls, ejection fraction - 41%. Since we treated a patient with torasemide, eplerenone, perindopril, carvedilol, metilprednizolon – positive clinical and haemodynamic effect according to EchoCG investigation was not observed, clear criteria and signs of non-compact myocardium of the left ventricular apex and lateral wall (MRI) and plural trabecules and deep intertrabecule sheets (EchoCG) were observed – non-compact myocardium was diagnosed.

Conclusion. Non-compact myocardium is a pathology resulting by the disorder of myocardial compaction in embryogenesis and is located in the left ventricular apex or lateral left ventricular wall. Clinical triad of symptoms: heart failure, systemic embolism, and ventricular arrhythmias – common symptoms of non-compact left ventricular myocardium. The main methods of diagnostics are echocardiography and magnetic resonance imaging.

Вступ

Некомпактний міокард лівого шлуночка (ЛШ) є відносно рідкісною кардіоміопатією, для якої характерні злякисні шлуночкові аритмії, серцева недостатність або системні емболії, що виникає внаслідок порушення внутрішньоутробного процесу ущільнення міокарда за відсутності інших структурних захворювань серця [1]. Для діагностики використовуються різні візуалізаційні методи, проте «золотим стандартом» діагностики вважається ехокардіографія (ЕхоКГ). Розроблені спеціальні ехокардіографічні критерії верифікації некомпактного міокарда ЛШ: критерії R. Jenni описують наявність двошарової структури міокарда, а критерії T.K. Chin базуються на глибині виїмки порівняно з висотою трабекул [2].

Пацієнти отримують відповідне лікування аритмій, серцевої недостатності та пероральну профілактику системних емболій, проте враховуючи те, що некомпактний міокард ЛШ є прогресуючим захворюванням, лише трансплантація серця є дієвою терапевтичною можливістю для хворого [3].

Міокардит є запальним захворюванням серцевого м'яза, що виникає через імунні механізми або під прямим впливом інфекції/інвазії [4]. Хворі скаржаться на виникнення і посилення задишки при ходьбі, появу аритмій, наростаючу втому, біль у грудній клітці та набряки на ногах. Характерною ознакою міокардиту на ЕхоКГ є відсутність гіпертрофії міокарда, хоча у початковий період захворювання стінка ЛШ може бути потовщена через набряк, описують бівентрикулярний тип систолічної та діастолічної дисфункції серця, дилатацію порожнин серця – частіше ЛШ – та зменшення фракції викиду (ФВ) ЛШ [4]. Лікування передбачає призначення антибактеріальних, противірусних, нестероїдних протизапальних препаратів, гормональних речовин, метаболітів та симптоматичних засобів. Оскільки міокардит має різну етіологію і не завжди можливою є ідентифікація першопричини захворювання, у клінічній практиці вдаються до призначення гормональних речовин (преднізолону), які демонструють хороший терапевтичний результат,

Клінічна та експериментальна патологія. 2020. Т.19, №2 (72)

протизапальний ефект та позитивну динаміку на ЕхоКГ [5].

Мета роботи

Проаналізувати клінічний випадок пацієнта з підозрою на некомпактний міокард лівого шлуночка, визначити основні критерії діагностики, в тому числі – можливості застосування програмно-діагностичного комплексу «Смарт-ЕКГ» у диференційній діагностиці складних випадків кардіальної патології та обрати вектор лікування.

Матеріал та методи дослідження

Проведений аналіз історії хвороби пацієнта для визначення остаточного діагнозу з трактуванням клінічних, лабораторних та інструментальних даних. Для оцінки можливостей застосування програмно-діагностичного комплексу «Смарт-ЕКГ» (свідоцтво про реєстрацію авторського права №73687 від 05.09.2017) проведено цифрову обробку електрокардіограми (ЕКГ) із визначенням змін фази реполяризації на ЕКГ, кількісною оцінкою нахилу сегмента ST (“ST slope”), визначенням спрямування сегмента ST після точки J, кута β_0 через 1 секунду реєстрації [6] та диференційованого зубця T з побудовою першої похідної зубця T і розрахунком показника ВМШ (відношення максимальних швидкостей – співвідношення змін різниці потенціалів на другому коліні зубця T до максимальної швидкості на його першому коліні диференційованої ЕКГ) при комп'ютерному аналізі ЕКГ згідно із власно розробленим медичним програмним забезпеченням для кількісної оцінки ЕКГ [7].

Результати та їх обговорення

Хвора А., 1958 р.н., поступила до медичної установи з метою диференціації кардіоміопатії за типом некомпактного міокарда та хронічного міокардиту. Супутнє захворювання – еритематозна гастропатія (тому був призначений пантопрозол). Пацієнтці проведено повний спектр лабораторних та інструментальних досліджень.

Електрокардіографія (ЕКГ): ритм синусовий, частота серцевих скорочень (ЧСС) 80 уд./хв., ознаки перемірної повної блокади лівої ніжки пучка Гіса (ЛНПГ) (рис.1).

Однак для цієї пацієнтки була більш характерною реєстрація ЕКГ з ознаками гіпертрофії лівих відділів серця і негативними зубцями Т у всіх відведеннях (рис.2).

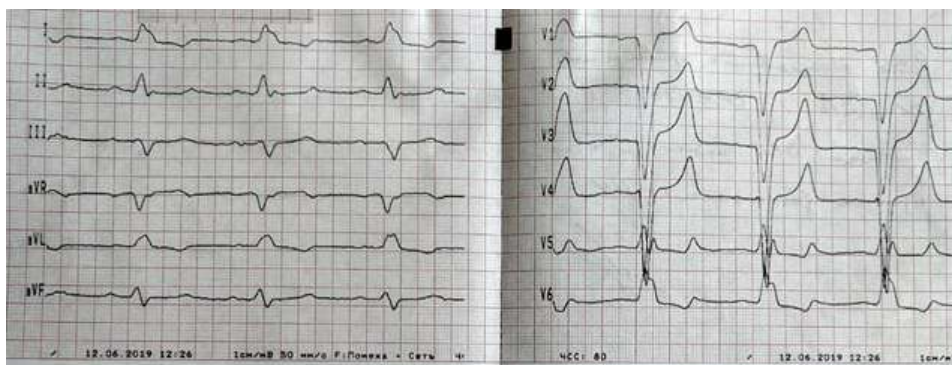


Рис.1. ЕКГ-ознаки блокади лівої ніжки пучка Гіса

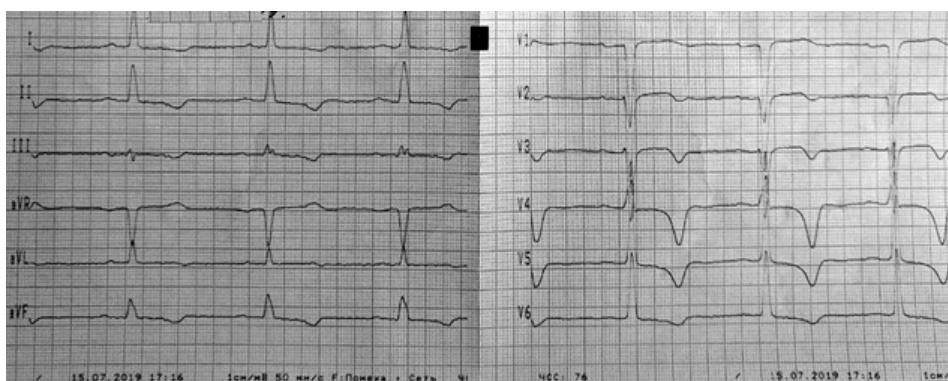


Рис.2. ЕКГ-ознаки гіпертрофії лівих відділів серця з негативними зубцями Т

При подальшій комп'ютерній обробці цієї ЕКГ за її дигіталізації за допомогою власного програмно-діагностичного комплексу «Смарт-ЕКГ» (свідцтво про реєстрацію авторського права №73687 від 05.09.2017) встановлено, що показник відношення максимальних швидкостей (ВМШ) диференційованого зубця Т в I, II, III стандартних (0,320; 0,349 та 0,402) і грудних V3-V6 (0,536; 0,429; 0,408 та 0,309 відповідно) відведеннях був знижений і за своїми значеннями наближався до таких у пацієнтів із глибокою ішемією міокарда. Водночас значення кута β° нахилу сегмента ST (“ST slope”) не мало значних відхилень і демонструвало незначну косовисхідну елевацію у відведеннях V1-V3 (кут β° 3,51; 9,75;

6,55, відповідно) та незначну косонисхідну депресію у відведеннях V5, V6 (кут β° -9,25; -8,45 відповідно). Такі кількісні зміни на ЕКГ засвідчують про можливу присутність ішемічного компонента та загальну мімікрію під ішемічні захворювання міокарда [8,9].

Холтерівський моніторинг ЕКГ: синусовий нерегулярний ритм, синусова (дихальна) аритмія, фонові блокада міжпередсердної провідності, безперервно-рецидивуюча повна блокада внутрішньошлуночкової провідності за ЛНПГ. Середня ЧСС – 88 уд/хв. Реєструється шлуночкова часта ектопічна активність (рис.3) та надшлуночкова рідка (мономорфна, політопна) ектопічна активність в активний період доби.

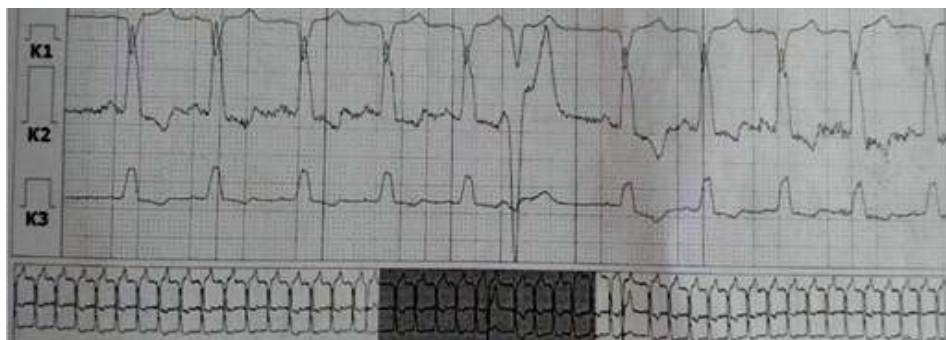


Рис.3. Епізод шлуночкової ектопічної активності

Подібна тенденція спостерігалась і при аналізі ЕКГ холтеровського моніторування за допомогою «Смарт-ЕКГ». У модифікованих відведеннях К2 і К3, у яких спостерігалася депресія сегмента ST, значення ВМШ були 0,788 та 0,766 відповідно, показники кута β° нахилу сегмента ST становили -18,17 та -17,68 відповідно, однак величина висоти Н нахилу сегмента ST становила 0,82 і 0,80 mV і засвідчила про «повільний» характер косонизхідної депресії. Наявність косонизхідної депресії сегмента ST підвищує ризик розвитку аритмічної смерті [10], однак сповільнений її характер може інформувати про дещо меншу загрозу розвитку даного ускладнення та потребує додаткового вивчення [11].

ЕхоКГ: відзначається помірне збільшення порожнин лівого передсердя, ЛШ, помірна гіпертрофія стінок ЛШ, асинергія міжшлуночкової перетинки, ймовірно пов'язана з блокадою ЛНПГ, ознаки помірного аортосклерозу, дегенеративні зміни аортального та мітрального клапанів (МК); скоротлива здатність ЛШ знижена, ЕхоКГ-ознаки недостатності МК, ймовірніше за рахунок ішемії папілярних м'язів, міокард задньої, бокової стінки ЛШ та верхівки має губчасту структуру, складається з множинних трабекул і глибоких міжтрабекулярних кишень – ЕхоКГ-ознаки некомпактного міокарда ЛШ (рис.4)

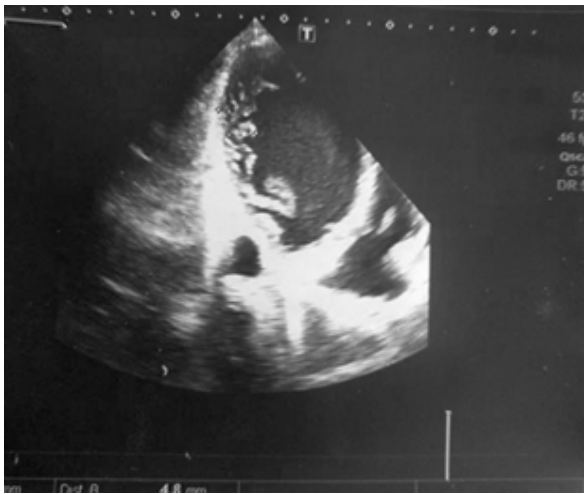

Рис.4. Ехокардіографічні ознаки некомпактного міокарда лівого шлуночка – множинні трабекули і глибокі міжтрабекулярні кишень

Магнітно-резонансна томографія (МРТ): Продемонстровані МРТ-ознаки некомпактного міокарда верхівки та бокової стінки ЛШ. Визначено дифузний міокардит з активним запальним процесом по передній та боковій стінці. Об'єктивізована дилатація та зниження скоротливості ЛШ, реактивні зміни в перикарді.

Пацієнтці проведено лікування, яке включало прийом торасеміду, еплеренону, периндоприлу, карведилолу, пантопразолу, метилпреднізолону. Стан пацієнтки після проведеного лікування залишився без змін, позитивна клінічна та гемодинамічна динаміка згідно з ЕхоКГ не спостерігалася.

Відповідно до різних досліджень, позитивний ефект від лікування преднізолоном вказує на ідіопатичний міокардит, оскільки гормони впливають на провідний компонент цієї патології – запалення, чого в описаному клінічному випадку не спостерігалось [5].

Отримані дані вказують на кардіоміопатію за типом некомпактного міокарда, підтверджену згідно з ЕхоКГ; за результатами магнітно-резонансного дослідження продемонстровані ознаки некомпактного міокарда верхівки та бокової стінки лівого шлуночка в констеляції з наявними ознаками запального процесу по передній та боковій стінках лівого шлуночка в умовах зниженої фракції викиду – 41%. Оскільки при застосуванні в схемі лікування, окрім торасеміду, еплеренону, периндоприлу, карведилолу також метилпреднізолону позитивного клінічного та, згідно з ЕхоКГ-дослідження, гемодинамічного ефекту не спостерігалось (“diagnosis ex juvantibus” не підтверджено) при наявності чітких критеріїв: множинні трабекули і глибокі міжтрабекулярні кишень (на ЕхоКГ) та знаки некомпактного міокарда верхівки та бокової стінки лівого шлуночка (на МРТ) був остаточно об'єктивізований діагноз некомпактного міокарда лівого шлуночка.

Висновок

Використання власного програмно-діагностичного комплексу «Смарт-ЕКГ» дає змогу виявити додаткові характерні зміни на ЕКГ для рідкісних кардіальних патологій та покращити їх діагностику і диференційну діагностику, що у подальшому дозволить проводити своєчасне та обґрунтоване лікування таких пацієнтів.

Перспективи подальших досліджень

Розширити можливості діагностики рідкісних кардіологічних патологій за допомогою програмно-діагностичного комплексу «Смарт-ЕКГ».

Список літератури

1. Maia EC, Savioli FA, Pinheiro SR, Echenique LS, Oliveira Filho JA. Left ventricular noncompaction in a Para athlete. Einstein (Sao Paulo) [Internet]. 2019 [cited 2020 Apr 25];17(2):eRC4514. Available from: https://www.scielo.br/scielo.php?pid=S1679-45082019000200500&script=sci_arttext doi: 10.31744/einstein_journal/2019RC4514
2. Lixue Y. Non-Compact Cardiomyopathy or Ventricular Non-Compact Syndrome? J Cardiovasc Ultrasound. 2014;22(4):165–72. doi: 10.4250/jcu.2014.22.4.165
3. Al-Kindi SG, El-Amm C, Ginwalla M, Hoit BD, Park SJ, Oliveira GH. Heart transplant outcomes in patients with left ventricular non-compaction cardiomyopathy. J Heart Lung Transplant. 2015;34(6):761–5. doi: 10.1016/j.healun.2014.11.005
4. Fung G, Luo H, Qiu Y, Yang D, McManus B. Myocarditis. Circ Res. 2016;118(3):496–514. doi: <https://doi.org/10.1161/CIRCRESAHA.115.306573>
5. Kawano S, Kato J, Kawano N, Yoshimura Y, Masuyama H, Fukunaga T, et al. Clinical Features and Outcomes of Eosinophilic Myocarditis Patients Treated With Prednisolone at a Single Institution Over a 27-year Period. Intern Med. 2011;50(9):975–81. doi: <https://doi.org/10.2169/internalmedicine.50.4079>

6. Ташук ВК, Полянська ОС, Іванчук ПР, Костенко ОВ, Злонікова КМ. Створення програмного забезпечення для кількісної оцінки змін сегмента ST при електрокардіографії. Клінічна та експериментальна патологія. 2015;14(1):155-9.
7. Ташук ВК, Іванчук ПР, Полянська ОС, Руснак ІТ. Побудова програмного забезпечення для кількісної оцінки електрокардіограми: можливості і дослідження зубця Т. Клінічна анатомія та оперативна хірургія. 2015;14(4):10-6. doi: <https://doi.org/10.24061/1727-0847.14.4.2015.2>
8. Dąbek J, Majewski M, Walkowicz W, Gąsior Z. A patient with abnormalities of the coronary arteries and non-compaction of the left ventricular myocardium resulting in ischaemic heart disease symptoms. *Folia Morphol (Warsz)*. 2015;74(4):518-23. doi: 10.5603/FM.2015.0117
9. Matsumoto N, Sato Y, Kunimasa T, Matsuo S, Kato M, Yoda S, et al. Noncompaction of the ventricular myocardium mimicking ischemic cardiomyopathy. *Ann Nucl Med*. 2006;20(9):639-41. doi: 10.1007/BF02984663
10. Tikkanen JT, Junttila MJ, Anttonen O, Aro AL, Luttinen S, Kerola T, et al. Early repolarization: electrocardiographic phenotypes associated with favorable long-term outcome. *Circulation*. 2011;123(23):2666-73. doi: 10.1161/CIRCULATIONAHA.110.014068
11. Stern S. Intermittent heart rate-dependent early repolarization pattern (J-point ST elevation) demonstrated on Holter recordings. *Cardiol J*. 2014;21(2):198-201. doi: 10.5603/CJ.a2013.0118
4. Fung G, Luo H, Qiu Y, Yang D, McManus B. Myocarditis. *Circ Res*. 2016;118(3):496-514. doi: <https://doi.org/10.1161/CIRCRESAHA.115.306573>
5. Kawano S, Kato J, Kawano N, Yoshimura Y, Masuyama H, Fukunaga T, et al. Clinical Features and Outcomes of Eosinophilic Myocarditis Patients Treated With Prednisolone at a Single Institution Over a 27-year Period. *Intern Med*. 2011;50(9):975-81. doi: <https://doi.org/10.2169/internalmedicine.50.4079>
6. Tashchuk VK, Polianska OS, Ivanchuk PR, Kostenko OV, Zlonikova KM. Stvorennia prohramnoho zabezpechennia dlia kil'kisnoi otsinky zmin sehmenta ST pry elektrokardiografii [Creating software for quantify evaluate changes of st-segment by electrocardiography]. *Clinical & Experimental Pathology*. 2015;14(1):155-9. (in Ukrainian)
7. Tashchuk VK, Ivanchuk PR, Polianska OS, Rusnak IT. Pobudova prohramnoho zabezpechennia dlia kil'kisnoi otsinky elektrokardiogramy: mozhlivosti i doslidzhennia zubtsia T [Software design for quantitative evaluation of electrocardiogram: possibilities and wave examination]. *Klinichna anatomiâ ta operativna hirurgiâ*. 2015;14(4):10-6. doi: <https://doi.org/10.24061/1727-0847.14.4.2015.2> (in Ukrainian)
8. Dąbek J, Majewski M, Walkowicz W, Gąsior Z. A patient with abnormalities of the coronary arteries and non-compaction of the left ventricular myocardium resulting in ischaemic heart disease symptoms. *Folia Morphol (Warsz)*. 2015;74(4):518-23. doi: 10.5603/FM.2015.0117
9. Matsumoto N, Sato Y, Kunimasa T, Matsuo S, Kato M, Yoda S, et al. Noncompaction of the ventricular myocardium mimicking ischemic cardiomyopathy. *Ann Nucl Med*. 2006;20(9):639-41. doi: 10.1007/BF02984663
10. Tikkanen JT, Junttila MJ, Anttonen O, Aro AL, Luttinen S, Kerola T, et al. Early repolarization: electrocardiographic phenotypes associated with favorable long-term outcome. *Circulation*. 2011;123(23):2666-73. doi: 10.1161/CIRCULATIONAHA.110.014068
11. Stern S. Intermittent heart rate-dependent early repolarization pattern (J-point ST elevation) demonstrated on Holter recordings. *Cardiol J*. 2014;21(2):198-201. doi: 10.5603/CJ.a2013.0118

References

1. Maia EC, Savioli FA, Pinheiro SR, Echenique LS, Oliveira Filho JA. Left ventricular noncompaction in a Para athlete. *Einstein (Sao Paulo)* [Internet]. 2019 [cited 2020 Apr 25];17(2):eRC4514. Available from: https://www.scielo.br/scielo.php?pid=S1679-45082019000200500&script=sci_arttext doi: 10.31744/einstein_journal/2019RC4514
2. Lixue Y. Non-Compact Cardiomyopathy or Ventricular Non-Compact Syndrome? *J Cardiovasc Ultrasound*. 2014;22(4):165-72. doi: 10.4250/jcu.2014.22.4.165
3. Al-Kindi SG, El-Amm C, Ginwalla M, Hoit BD, Park SJ, Oliveira GH. Heart transplant outcomes in patients with left ventricular non-compaction cardiomyopathy. *J Heart Lung Transplant*. 2015;34(6):761-5. doi: 10.1016/j.healun.2014.11.005
4. Fung G, Luo H, Qiu Y, Yang D, McManus B. Myocarditis. *Circ Res*. 2016;118(3):496-514. doi: <https://doi.org/10.1161/CIRCRESAHA.115.306573>
5. Kawano S, Kato J, Kawano N, Yoshimura Y, Masuyama H, Fukunaga T, et al. Clinical Features and Outcomes of Eosinophilic Myocarditis Patients Treated With Prednisolone at a Single Institution Over a 27-year Period. *Intern Med*. 2011;50(9):975-81. doi: <https://doi.org/10.2169/internalmedicine.50.4079>
6. Tashchuk VK, Polianska OS, Ivanchuk PR, Kostenko OV, Zlonikova KM. Stvorennia prohramnoho zabezpechennia dlia kil'kisnoi otsinky zmin sehmenta ST pry elektrokardiografii [Creating software for quantify evaluate changes of st-segment by electrocardiography]. *Clinical & Experimental Pathology*. 2015;14(1):155-9. (in Ukrainian)
7. Tashchuk VK, Ivanchuk PR, Polianska OS, Rusnak IT. Pobudova prohramnoho zabezpechennia dlia kil'kisnoi otsinky elektrokardiogramy: mozhlivosti i doslidzhennia zubtsia T [Software design for quantitative evaluation of electrocardiogram: possibilities and wave examination]. *Klinichna anatomiâ ta operativna hirurgiâ*. 2015;14(4):10-6. doi: <https://doi.org/10.24061/1727-0847.14.4.2015.2> (in Ukrainian)
8. Dąbek J, Majewski M, Walkowicz W, Gąsior Z. A patient with abnormalities of the coronary arteries and non-compaction of the left ventricular myocardium resulting in ischaemic heart disease symptoms. *Folia Morphol (Warsz)*. 2015;74(4):518-23. doi: 10.5603/FM.2015.0117
9. Matsumoto N, Sato Y, Kunimasa T, Matsuo S, Kato M, Yoda S, et al. Noncompaction of the ventricular myocardium mimicking ischemic cardiomyopathy. *Ann Nucl Med*. 2006;20(9):639-41. doi: 10.1007/BF02984663
10. Tikkanen JT, Junttila MJ, Anttonen O, Aro AL, Luttinen S, Kerola T, et al. Early repolarization: electrocardiographic phenotypes associated with favorable long-term outcome. *Circulation*. 2011;123(23):2666-73. doi: 10.1161/CIRCULATIONAHA.110.014068
11. Stern S. Intermittent heart rate-dependent early repolarization pattern (J-point ST elevation) demonstrated on Holter recordings. *Cardiol J*. 2014;21(2):198-201. doi: 10.5603/CJ.a2013.0118

Відомості про авторів:

Ташук В.К. – док. мед. наук, проф., завідувач кафедри внутрішньої медицини, фізичної реабілітації та спортивної медицини ВДНЗ «Буковинський державний медичний університет», м. Чернівці, Україна. orcid.org/0000-0002-7988-5256

Маліневська-Білійчук О.В. – старший лаборант кафедри внутрішньої медицини, фізичної реабілітації та спортивної медицини ВДНЗ «Буковинський державний медичний університет», м. Чернівці, Україна.

Іванчук П.Р. – к. мед. наук, доцент кафедри внутрішньої медицини, фізичної реабілітації та спортивної медицини ВДНЗ «Буковинський державний медичний університет», м. Чернівці, Україна.

Маковійчук І.О. – к. мед. наук, головний лікар, обласний клінічний кардіологічний центр, м. Чернівці, Україна.

Ковалишена О.Я. – лікар-кардіолог, обласний клінічний кардіологічний центр, м. Чернівці, Україна.

Сведения об авторах:

Ташук В.К. – док. мед. наук, проф., заведующий кафедрой внутренней медицины, физической реабилитации и спортивной медицины ВГУЗ «Буковинский государственный медицинский университет», г. Черновцы, Украина. orcid.org/0000-0002-7988-5256

Малиневская-Билийчук А.В. – старший лаборант кафедры внутренней медицины, физической реабилитации и спортивной медицины ВГУЗ «Буковинский государственный медицинский университет», г. Черновцы, Украина.

Иванчук П.Р. – к. мед. наук, доцент кафедры внутренней медицины, физической реабилитации и спортивной медицины ВГУЗ «Буковинский государственный медицинский университет», г. Черновцы, Украина.

Маковейчук И.О. – к. мед. наук, главный врач областного клинического кардиологического центра, г. Черновцы, Украина.

Ковалышена О.Я. – врач-кардиолог, областной клинический кардиологический центр, г. Черновцы, Украина.

Information about the authors:

Tashchuk V.K. – Doctor of Medical Sciences, Professor, Head of Department of Internal Medicine, Physical Rehabilitation and Sport Medicine of HSEI of Ukraine «Bukovinian State Medical University», Chernivtsi, Ukraine. orcid.org/0000-0002-7988-5256

Malinevska-Biliichuk A.V. – senior laboratory assistant of Department of Internal Medicine, Physical Rehabilitation and Sport Medicine of HSEI of Ukraine «Bukovinian State Medical University», Chernivtsi, Ukraine.

Ivanchuk P.R. - candidate of medical sciences, associate professor of Department of Internal Medicine, Physical Rehabilitation and Sport Medicine of HSEI of Ukraine «Bukovinian State Medical University», Chernivtsi, Ukraine.

Makoviichuk I.O. – candidate of medical sciences, Chief Doctor, Regional Clinical Cardiology Center, Chernivtsi, Ukraine.

Kovalyshena O.Y. – cardiologist, Regional Clinical Cardiology Center, Chernivtsi, Ukraine.

Стаття надійшла до редакції 12.04.2020

Рецензент – проф. Плацук Т.О.

© В.К. Тащук, О.В. Маліневська-Білійчук, П.Р. Іванчук, І.О. Маковійчук, О.Я. Ковалышена, 2020

