

МІНІСТЕРСТВО ОХОРОНИ ЗДОРОВ'Я УКРАЇНИ
«БУКОВИНСЬКИЙ ДЕРЖАВНИЙ МЕДИЧНИЙ УНІВЕРСИТЕТ»
"BUKOVINIAN STATE MEDICAL UNIVERSITY"

Індексований у міжнародних наукометричних базах:

Academy (Google Scholar)
Ukrainian Research & Academy Network
(URAN)
Academic Resource Index Research Bib

Index Copernicus International
Scientific Indexing Services
Включений до Ulrichsweb™ Global Serials
Directory

KLINICHNA TA
EKSPERIMENTAL'NA
PATOLOGIYA

CLINICAL & EXPERIMENTAL
PATHOLOGY

На всі статті, опубліковані в журналі «Клінічна та експериментальна патологія»,
встановлюються цифрові ідентифікатори DOI

T. XIX, № 4 (74), 2020

**Щоквартальний український
науково-медичний журнал.
Заснований у квітні 2002 року**

**Свідоцтво про державну реєстрацію
Серія КВ №6032 від 05.04.2002 р.**

Засновник і видавець: Буковинський державний медичний університет, м. Чернівці

Головний редактор
С.С. Ткачук

Відповідальний секретар:
О.С. Хухліна

Секретар
Г.М. Лапа

Наукові редактори випуску:
д. мед. н., проф. Ю.Г. Масікевич
д. мед. н., проф. І.Ю. Полянський
д. мед. н., проф. О.В. Цигикало

Редакційна колегія:

Булик Р.Є.
Власик Л.І.
Дейнека С.Є.
Денисенко О.І.
Іващук О.І.
Ілащук Т.О.
Колоскова О.К.
Коновчук В.М.
Масікевич Ю.Г.
Пашковський В.М.
Полянський І.Ю.
Сорокман Т.В.
Федів О.І.
Цигикало О.В.

Адреса редакції: 58002, Чернівці, пл. Театральна, 2, видавничий відділ БДМУ
Тел./факс: (0372) 553754. E-mail: tkachuk.svitlana14@bsmu.edu.ua; lapagalina46@gmail.com

Офіційний web-сайт журналу: <http://cep.bsmu.edu.ua>

Електронні копії опублікованих статей передаються до **Національної бібліотеки
ім. В.І. Вернадського** для вільного доступу в режимі on-line

Реферати статей публікуються в "Українському реферативному журналі", серія "Медицина"

Редакційна рада:

проф. А.В. Абрамов (Запоріжжя, Україна); проф. Е.М. Алієва (Баку, Азербайджан); проф. В.В. Братусь (Київ, Україна); проф. І.М. Катеренюк (Кишинів, Республіка Молдова); проф. Ю.М. Колесник (Запоріжжя, Україна); акад. АН ВШ України, проф. С.С. Костишин (Чернівці, Україна); чл.-кор. АМН України, проф. В.А. Міхньов (Київ, Україна); чл.-кор. НАМН України, проф. М.Г. Проданчук (Київ, Україна); акад. АМН, чл.-кор. НАН України, проф. О.Г. Резніков (Київ, Україна); чл.-кор. НАН України, проф. В.Ф. Сагач (Київ, Україна); чл.-кор. НАН України, проф. Р.С. Стойка (Львів, Україна); акад. НАМН, чл.-кор. НАН України, проф. М.Д. Тронько (Київ, Україна); проф. М.Р. Хара (Тернопіль, Україна); проф. В.В. Чоп'як (Львів, Україна); проф. В.О. Шидловський (Тернопіль, Україна); проф. В.О. Шумаков (Київ, Україна).

Наказом Міністерства освіти і науки України від 11.07.2019 р., № 975
журнал "Клінічна та експериментальна патологія" включено до переліку
наукових фахових видань України, категорія Б

*Рекомендовано до друку та поширення через Інтернет рішенням Вченої ради
Буковинського державного медичного університету (протокол № 4 від 24.11.2020 р.)*

Матеріали друкуються українською,
російською та англійською мовами

Комп'ютерний набір і верстка –
В.Г. Майданюка

Рукописи рецензуються. Редколегія залишає
за собою право редагування

Наукове редагування – редакції

Передрук можливий за письмової згоди
редколегії

Редагування англійського тексту –
Г.М. Лапи

Коректор – І.В. Зінченко

Група технічно-інформаційного
забезпечення:
І.Б. Горбатюк
Л.І. Сидорчук
В.Д. Сорохан

ISSN 1727-4338

DOI 10.24061/1727-4338. XIX.4.74.2020

© "Клінічна та експериментальна
патологія" (Клін. та експерим. патол.),
2020

© "Клиническая и экспериментальная
патология" (Клин. и эксперим. патол.),
2020

© **Clinical and experimental pathology**
(**Clin. and experim. pathol.**), 2020
Founded in 2002
Publishing four issues a year

ПАТОГІСТОЛОГІЧНІ ОСОБЛИВОСТІ ФОРМУВАННЯ СИНДРОМУ ПЕРЕВАНТАЖЕННЯ ЗАЛІЗОМ У ХВОРИХ НА СТЕАТОГЕПАТИТ ЗАЛЕЖНО ВІД ЙОГО ЕТІОЛОГІЇ

Т.М. Антофійчук, І.С. Давиденко, О.С. Хухліна, М.П. Антофійчук, В.С. Гайдичук

Буковинський державний медичний університет, м. Чернівці, Україна

Мета роботи – вивчити окремі патогістологічні особливості формування синдрому перевантаження залізом у хворих на стеатогепатит залежно від його етіології.

Матеріали і методи. Проведений аналіз біоптатів печінки 30 хворих на неалкогольний стеатогепатит (НАСГ) та 20 хворих на алкогольний стеатогепатит (АСГ). Морфологічне дослідження печінки здійснювали за стандартною методикою. Гістопатологічні особливості печінки встановлювали на основі методики забарвлення гематоксилином та еозином, з підтвердженням, у разі необхідності, гістохімічними методами – забарвлення на жир (метод із суданом-III) та на колагенові волокна (метод із хромотропом-водним блакитним за Н.З.Слінченко). Мікроспектрофотометричні дослідження виконані з використанням цитологічного аналізатора з програмним забезпеченням «ВідеоТест - Розмер 5,0» (2000).

Результати. При гістохімічних дослідженнях тривалентного заліза в клітинах печінки в цілому виявлені ті ж закономірності, що і для двовалентного заліза, тобто при АСГ оптична густина є у середньому вищою в 1,3 рази ($p < 0,05$), ніж при НАСГ. Забарвлення на тривалентне залізо менш інтенсивне, ніж на двовалентне залізо. У хворих на алкогольний стеатогепатит має місце синдром перевантаження залізом із підвищеним накопиченням його як 2+, так 3+-валентної форми у клітинах печінки – ретикулоендотеліоцитах та гепатоцитах.

Висновки. У клітинах печінки хворих на алкогольний стеатогепатит (ретикулоендотеліоцитах та гепатоцитах) має місце синдром перевантаження залізом із підвищеним накопиченням його як 2+, так 3+-валентної форми. При алкогольному стеатогепатиті оптична густина гістохімічного забарвлення на залізо 2+ у ретикулоендотеліоцитах печінки в 1,2 рази, а у гепатоцитах – в 1,3 рази вища, ніж при неалкогольному стеатогепатиті, незалежно від наявності чи відсутності супутньої анемії. При алкогольному стеатогепатиті оптична густина гістохімічного забарвлення на залізо 3+ у ретикулоендотеліоцитах печінки та гепатоцитах у 1,3 рази вища, ніж при неалкогольному стеатогепатиті, і також не залежить від наявності анемії.

Ключові слова:

неалкогольний, алко-
гольний стеатогепатит,
перевантаження, гепатоцити, залізо.

Клінічна та експериментальна патологія 2020.
Т.19, №4 (74). С.03-09.

DOI:10.24061/1727-4338.
XIX.4.74.2020.1

E-mail:
taniantof@bsmu.edu.ua

ПАТОГІСТОЛОГИЧЕСКИЕ ОСОБЕННОСТИ ФОРМИРОВАНИЯ СИНДРОМА ПЕРЕГРУЗКИ ЖЕЛЕЗОМ У БОЛЬНЫХ СТЕАТОГЕПАТИТОМ В ЗАВИСИМОСТИ ОТ ЭТИОЛОГИИ

Т.М. Антофійчук, І.С. Давиденко, О.С. Хухліна, М.П. Антофійчук, В.С. Гайдичук

Цель исследования – изучить отдельные патогистологические особенности формирования синдрома перегрузки железом у больных стеатогепатитом в зависимости от этиологии.

Материал и методы. Проведено анализ биоптатов печени 30 больных с неалкогольным стеатогепатитом (НАСГ) и 20 больных с алкогольным стеатогепатитом (АСГ). Морфологическое исследование печени проводили по стандартной методике. Гистопатологические особенности печени устанавливали на основе методики окраски гематоксилином и эозином, с подтверждением при необходимости гистохимическими методами – окраска на жир (метод с суданом-III) и на коллагеновые волокна (метод с хромотропом-водным голубым по Н.З.Слинченко). Микроспектрофотометрические исследования выполнены с использованием цитологического анализатора с программным обеспечением «ВідеоТест - Розмер 5,0» (2000).

Результаты. При гистохимических исследованиях трехвалентного железа в клетках печени в целом выявлены те же закономерности, что и для двухвалентного

Ключевые слова:

неалкогольный,
алкогольный стеатогепатит,
перегрузка,
гепатоциты, железо.

Клиническая и экспериментальная патология 2020.Т.19, №4 (74).
С.03 - 09.

железа, то есть при АСГ оптическая плотность у среднем выше в 1,3 раза ($p < 0,05$), чем при НАСГ. Окраска на трехвалентное железо менее интенсивная, чем на двухвалентное железо. У больных алкогольным стеатогепатитом имеет место вероятный синдром перегрузки железом с повышенным накоплением его как 2+-, так 3+-валентной формы в клетках печени – ретикулоэндотелиоцитах и гепатоцитах.

Выводы. В клетках печени – ретикулоэндотелиоцитах и гепатоцитах – больных алкогольным стеатогепатитом имеет место синдром перегрузки железом с повышенным накоплением как его 2+-, так и 3+-валентной формы. При алкогольном стеатогепатите оптическая плотность гистохимической окраски железом 2+ в ретикулоэндотелиоцитах печени в 1,2 раза, а в гепатоцитах – в 1,3 раза выше, чем при неалкогольном стеатогепатите независимо от наличия или отсутствия анемии. При алкогольном стеатогепатите оптическая плотность гистохимической окраски железом 3+ в ретикулоэндотелиоцитах печени и гепатоцитах в 1,3 раза выше, чем при неалкогольном стеатогепатите, и также не зависит от галичия анемии.

Key words:

non-alcoholic, alcoholic steatohepatitis, overload, hepatocytes, iron.

PATHOHISTOLOGICAL PECULIARITIES OF THE FORMATION OF IRON OVERLOAD SYNDROME IN PATIENTS WITH STEATOHEPATITIS DEPENDING ON ITS ETIOLOGY

T.M. Antofichuk, I.S. Davydenko, O.S. Khukhlina, M.P. Antofichuk, W.S. Haidychuk

Clinical and experimental pathology 2020. Vol.19, №4 (74). P.03-09.

The aim – to study some histopathological features of the iron overload syndrome formation in patients suffering from steatohepatitis depending on its etiology.

Material and methods. Liver biopsies were analyzed in 30 patients with nonalcoholic steatohepatitis (NASH) and 20 patients with alcoholic steatohepatitis (ASH). The morphological examination of the liver was carried out according to the standard methods. The histopathological features of the liver were established on the basis of the method of staining with hematoxylin and eosin, with the confirmation, in case of necessity, by the histochemical methods - staining for fat (the method with Sudan-III) and collagen fibers (the method with chromotropic-water blue according to N.Z Slinchenko). Microspectrophotometric studies were conducted using a cytological analyzer with software "VideoTest - Size 5.0" (2000).

Results. The same regularities for both trivalent iron and twovalent iron were revealed as a whole in the liver cells at histological investigations, that is in ASH the optical density is at the average 1.3 ($p < 0.05$) times higher than in NASH. The staining on trivalent iron is less intensive, than on the twovalent iron. There is probable iron overload syndrome in the alcoholic steatohepatitis patients with increased uptake of it both 2+- and 3+- valent forms in the liver cells – reticuloendotheliocytes and hepatocytes

Conclusions. Iron overload syndrome with increased uptake of it for both 2+- and 3+-valent takes place in the liver cells – endotheliocytes and hepatocytes – in patients with alcoholic steatohepatitis. At alcoholic steatohepatitis the optical density with histochemical staining on iron 2+ in reticuloendotheliocytes of the liver is 1.2 times and in hepatocytes – 1.3 times higher than at non-alcoholic steatohepatitis irrespective of the presence or absence of anemia. At alcoholic steatohepatitis the optical density of histochemical iron staining 3+ in reticuloendotheliocytes of the liver and hepatocytes is 1.3 times higher than in non-alcoholic steatohepatitis, and is irrespective of anemia presence as well.

Вступ

Сучасне людство зіштовхнулося сьогодні з такою серйозною медичною проблемою, як безжовтяничні захворювання печінки, зокрема НАСГ та хронічний вірусний гепатит (ХВГ) С. За останніми даними Американської асоціації з вивчення захворювань печінки (AASLD), серед причин, які призводять до трансплантації печінки, ключовою є НАСГ. У 2019 р. вперше НАСГ випередив ХВГ типу В і С за частотою виникнення фіброзу та цирозу печінки (ЦП) з необхідністю її трансплантації у групі жінок >50

років із надмірною масою тіла. Згідно з результатами епідеміологічних досліджень поширеність неалкогольної жирової хвороби печінки (НАЖХП) в різних країнах світу виглядає так: Китай – 14,6%, Південна Корея – 19,7%, Тайвань – 12,5%, Японія – 17,8%, Італія – 21,1%, США – 31,1%, Ізраїль – 46,3% [7].

АХП – одна з основних причин хронічних захворювань печінки в усьому світі та є причиною майже 48% смертей, пов'язаних з алкогольним цирозом у США [2].

Хоч основна роль у патогенезі НАЖХП належить метаболічним порушенням, що лежать в основі інсулінорезистентності (ІР), у більшості осіб з ІР виявляється лише жирова дистрофія печінки, а механізми та топографія пошкодження гепатоцитів, запалення, шляхи формування фіброзу залишаються нез'ясованими, що передбачає участь інших патогенетичних механізмів. В якості одного з кандидатів на роль фактора патогенезу НАЖХП, перш за все при НАСГ, розглядається перевантаження залізом [8].

Поєднання таких патологічних станів, як синдром перенавантаження печінки залізом та стеатоз печінки або стеатогепатит, призводить до активного прогресування пошкодження гепатоцитів, інтенсивного цитолізу [7]. Водночас, у кожного п'ятого хворого (21,2%) серед пацієнтів із хронічними захворюваннями печінки, що знаходилися на стаціонарному лікуванні, виявлялася анемія, яка може бути ускладненням цієї патології, а в ряді випадків – і одним із перших симптомів хвороби [6].

Надмірне відкладання заліза в печінці (гемосидероз) характерне для хронічних захворювань печінки різного генезу, що супроводжуються холестазом, а також для алкогольної хвороби печінки. Також вторинний гемосидероз спостерігається у пацієнтів із вродженими та набутими гемолітичними та мегалобластними анеміями, в осіб, що знаходяться на хронічному гемодіалізі, при мієлодиспластичному синдромі, численних гемотрансфузіях, необгрунтованому лікуванні препаратами заліза.

На тлі перевантаження печінки залізом утворюються вільні радикали, що запускають реакції пероксидного окиснення ліпідів, які призводять до руйнування клітинних мембран, внутрішньоклітинних структур гепатоцитів, порушення їх структури та функції, а також до підсилення синтезу колагену [4].

За своїми властивостями двовалентне залізо менш токсичне та більш мобільне, за рахунок валентності воно може легко утворювати нові з'єднання та включатися до складу фізіологічних пігментів. Тому наявність у клітинах двовалентного заліза засвідчує про функціональну активність гепатоцитів [10].

Мета дослідження

Вивчити окремі патогістологічні особливості формування синдрому перевантаження залізом у хворих на стеатогепатит залежно від його етіології.

Матеріал і методи дослідження

Проведено аналіз біоптатів печінки 30 хворих на неалкогольний стеатогепатит (НАСГ) та 20 хворих на алкогольний стеатогепатит (АСГ). Дослідження здійснено у відділенні загальної патології ОКНП «Чернівецьке обласне патологоанатомічне бюро» (зав. відділення Сілко В.П.) та на кафедрі патоморфології Буковинського державного медичного університету (БДМУ) (зав. кафедри Давиденко І.С.). Морфологічне дослідження печінки здійснювали за стандартною методикою. Матеріал фіксували 22-24 години у 10% нейтральному забуференому розчині формаліну, Клінічна та експериментальна патологія. 2020. Т.19, № 4 (74)

проводили етанолову дегідратацію та заливку в парафін. З парафінових блоків на санному мікротомі виготовляли зрізи товщиною 5 мкм, монтували на неімуногенні скельця SuperFrost Plus (Germany). Гістопатологічні особливості печінки встановлювали на основі методики забарвлення гематоксиліном та еозином, з підтвердженням, у разі необхідності, гістохімічними методами – забарвлення на жир (метод із суданом-III) та на колагенові волокна (метод із хромотропом-водним блакитним за Н.З.Слінченко) [5]. Мікроспектрофотометричні дослідження виконані з використанням цитологічного аналізатора з програмним забезпеченням «ВідеоТест - Розмер 5,0» (2000) на кафедрі патоморфології БДМУ. Вірогідність різниці середньої арифметичної та її похибки між групами дослідження вивчали за допомогою непараметричного рангового критерію Манна-Уїтні. Різницю вважали вірогідною при рівні значущості $p < 0,05$.

Результати та їх обговорення

У рамках ідеї проведеного дослідження виконано гістохімічне визначення сполук двота тривалентного заліза в клітинах печінки – гепатоцитах та зірчастих ретикулоендотеліоцитах (клітинах Купфера) із кількісною оцінкою результатів. Проводили вимірювання оптичної густини специфічного забарвлення методом комп'ютерної мікроденситометрії у конкретних типах клітин. Гепатоцити та зірчасті ретикулоендотеліоцити ідентифікували за характерною локалізацією, групуванням та формою клітин. Результати вимірювань інтенсивності забарвлення на двовалентне залізо наведені у таблиці 1. З наведених у таблиці даних видно, що у середньому при АСГ оптична густина забарвлення на двовалентне залізо, як у зірчастих ретикулоендотеліоцитах, так і в гепатоцитах, є вищою, ніж при НАСГ, в 1,2 раза ($p < 0,05$). Спостерігається деяка тенденція до зростання оптичної густини забарвлення на двовалентне залізо в обох типах клітин при анемії, але ці розбіжності не мають статистичного значення ($p > 0,05$).

Рисунки 1-4 ілюструють описані закономірності щодо гістохімічного визначення двовалентного заліза в тканині печінки як в зірчастих ретикулоендотеліоцитах, так і в гепатоцитах.

При гістохімічних дослідженнях тривалентного заліза в клітинах печінки в цілому виявлені ті ж закономірності, що і для двовалентного заліза (табл. 2), тобто при АСГ оптична густина є у середньому вищою в 1,3 раза ($p < 0,05$), ніж при НАСГ. Єдиною відмінністю було те, що забарвлення на тривалентне залізо було менш інтенсивним, ніж на двовалентне залізо.

Рисунки 5-8 ілюструють описані закономірності щодо гістохімічного визначення двовалентного заліза в клітинах тканини печінки.

У хворих на алкогольний стеатогепатит має місце синдром перевантаження залізом із підвищеним накопиченням його як 2+-, так 3+-валентної форми у клітинах печінки – ретикулоендотеліоцитах та

Оптична густина гістохімічного забарвлення на залізо 2+ в клітинах печінки при неалкогольному та алкогольному гепатитах залежно від наявності супутньої анемії ($M \pm m$)

Показники / од. вимірювання	Групи обстежених хворих					
	НАСГ, n=30	АСГ, n=20	НАСГ, з анемією n=12	АСГ, з анемією n=9	НАСГ, без анемії n=18	АСГ, без анемії n=11
Оптична густина гістохімічного забарвлення на залізо 2+ в ретикулоендотеліоцитах (клітини Купфера)	0,178± 0,0014	0,212± 0,0013*	0,179± 0,0018	0,214± 0,0019*	0,177± 0,0017	0,210± 0,0016*
Оптична густина гістохімічного забарвлення на залізо 2+ в гепатоцитах / в.од. опт.густ.	0,083± 0,0011	0,108± 0,0010*	0,084± 0,0011	0,111± 0,0015*	0,082± 0,0013	0,106± 0,0015*

Примітка: * - відмінності, вірогідні між показником у хворих на НАСГ ($p < 0,05$); ** - відмінності, вірогідні між показником у хворих з анемією та без анемії ($p < 0,05$);

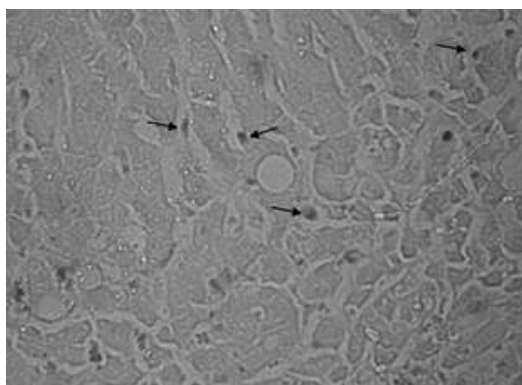


Рис. 1. Мікрофотографія печінки хворого В. на НАСГ без анемії. Стрілками вказані зірчасті ретикулоендотеліоцити, інші клітини – гепатоцити. Гістохімічне забарвлення на залізо 2+. Об.40^x. Ок.10^x

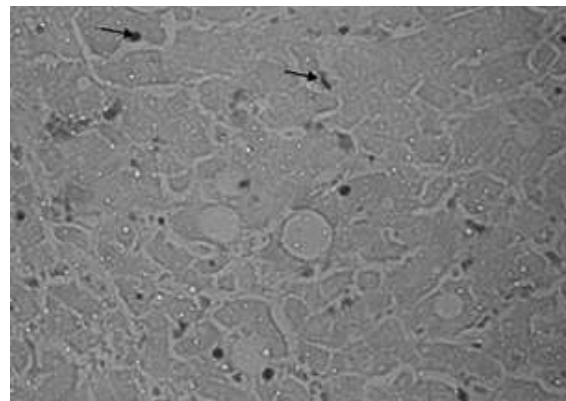


Рис. 2. Мікрофотографія печінки хворого І. на НАСГ з анемією. Стрілками вказані зірчасті ретикулоендотеліоцити, інші клітини – гепатоцити. Гістохімічне забарвлення на залізо 2+. Об.40^x. Ок.10^x

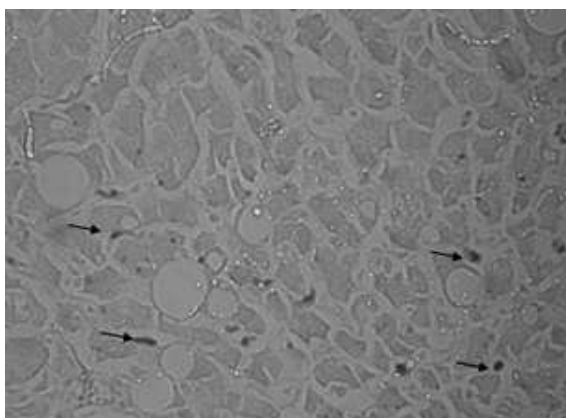


Рис. 3. Мікрофотографія печінки хворого Н. на АСГ без анемії. Стрілками вказані зірчасті ретикулоендотеліоцити, інші клітини – гепатоцити. Гістохімічне забарвлення на залізо 2+. Об.40^x. Ок.10^x

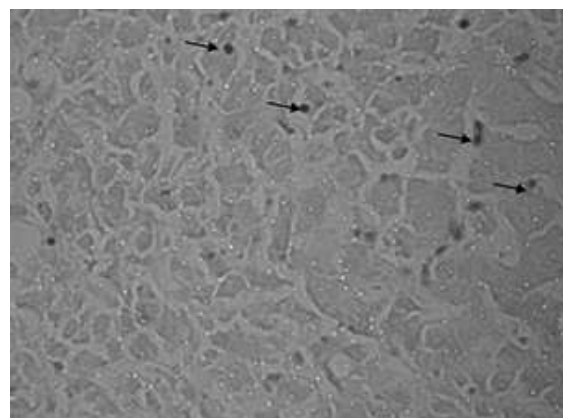


Рис. 4. Мікрофотографія печінки хворого С. на АСГ з анемією. Стрілками вказані зірчасті ретикулоендотеліоцити, інші клітини - гепатоцити. Гістохімічне забарвлення на залізо 2+. Об.40^x. Ок.10^x

Таблиця 2

Оптична густина гістохімічного забарвлення на залізо 3+ в клітинах печінки при неалкогольному та алкогольному гепатитах залежно від наявності супутньої анемії (M±m)

Показники / од. вимірювання	Групи обстежених хворих					
	НАСГ, n=30	АСГ, n=20	НАСГ, з анемією n=12	АСГ, з анемією n=9	НАСГ, без анемії n=18	АСГ, без анемії n=11
Оптична густина гістохімічного забарвлення на залізо 3+ в ретикулоендотеліоцитах (клітини Купфера) / в.од.опт. густ.	0,144± 0,0012	0,189± 0,0012*	0,146± 0,0016	0,189± 0,0016*	0,143± 0,0019	0,189± 0,0017*
Оптична густина гістохімічного забарвлення на залізо 3+ в гепатоцитах / в.од.опт.густ.	0,071± 0,0009	0,092± 0,0008*	0,072± 0,0008	0,093± 0,0014*	0,070± 0,0014	0,091± 0,0013*

Примітка: * - відмінності вірогідні між показником у хворих на НАСГ ($p < 0,05$); ** - відмінності вірогідні між показником у хворих з анемією та без анемії ($p < 0,05$);

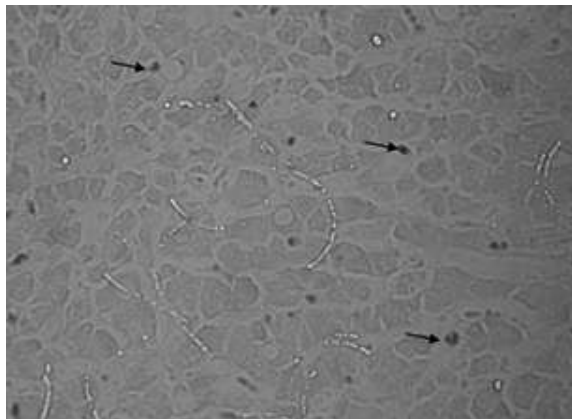


Рис. 5. Мікрофотографія печінки хворого В. на НАСГ без анемії. Стрілками вказані зірчасті ретикулоендотеліоцити, інші клітини – гепатоцити. Гістохімічне забарвлення на залізо 3+. Об.40^x. Ок.10^x.

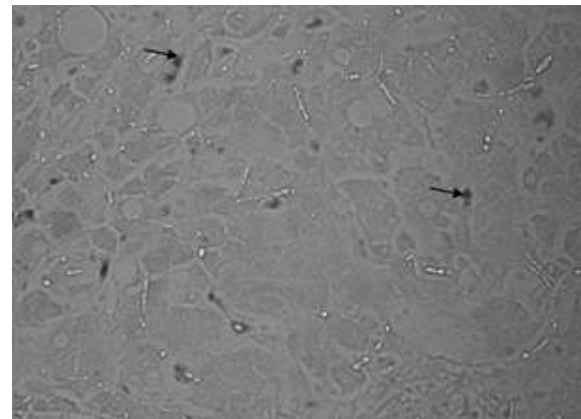


Рис. 6. Мікрофотографія печінки хворого І. на НАСГ з анемією. Стрілками вказані зірчасті ретикулоендотеліоцити, інші клітини – гепатоцити. Гістохімічне забарвлення на залізо 3+. Об.40^x. Ок.10^x.

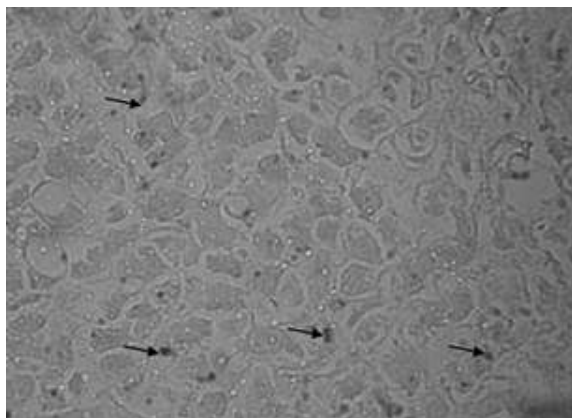


Рис. 7. Мікрофотографія печінки хворого Н. на АСГ без анемії. Стрілками вказані зірчасті ретикулоендотеліоцити, інші клітини – гепатоцити. Гістохімічне забарвлення на залізо 3+. Об.40^x. Ок.10^x.

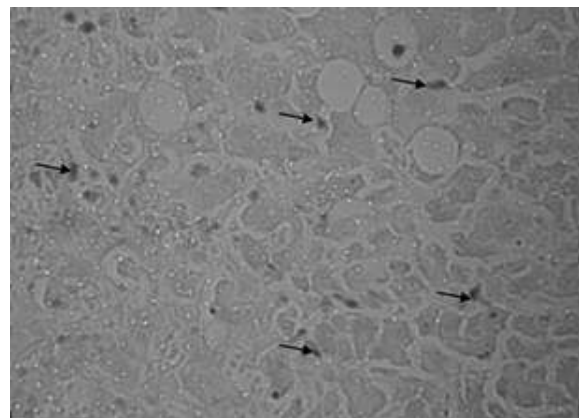


Рис. 8. Мікрофотографія печінки хворого С. на АСГ з анемією. Стрілками вказані зірчасті ретикулоендотеліоцити, інші клітини – гепатоцити. Гістохімічне забарвлення на залізо 3+. Об.40^x. Ок.10^x.

гепатоцитах.

Висновок

У клітинах печінки – ретикулоендотеліоцитах та гепатоцитах – хворих на алкогольний стеатогепатит має місце вірогідний синдром перевантаження залізом із підвищеним накопиченням його як 2+-, так 3+ -валентної форми. При алкогольному стеатогепатиті оптична густина гістохімічного забарвлення на залізо 2+ у ретикулоендотеліоцитах печінки в 1,2 раза, а у гепатоцитах – в 1,3 раза вища, ніж при неалкогольному стеатогепатиті, незалежно від наявності анемії. При алкогольному стеатогепатиті оптична густина гістохімічного забарвлення на залізо 3+ у ретикулоендотеліоцитах печінки та гепатоцитах у 1,3 раза вища, ніж при неалкогольному стеатогепатиті, і також не залежить від наявної анемії.

Перспективи подальших досліджень

Дослідити патогістологічні особливості формування синдрому перевантаження залізом при хронічних захворювань печінки іншого генезу.

Список літератури:

- Chakraborty JB, Oakley F, Walsh MJ. Mechanisms and biomarkers of apoptosis in liver disease and fibrosis. *Int J Hepatol* [Internet]. 2012[cited 2021 Feb 10];2012:648915. Available from: <https://www.ncbi.nlm.nih.gov/pmc/articles/PMC3332069/pdf/IJHEP2012-648915.pdf> doi: 10.1155/2012/648915
- Хиць А. Алкогольна хвороба печінки: рекомендації АСГ. Український медичний часопис [Інтернет]. 2020; [цитовано 2020 Січ 28];1. Доступно: <https://www.umj.com.ua/article/170243/alkogolna-hvoroba-pechinki-rekomendatsiyi-acg>
- Дядик ОО, Бекетова ЮІ, Мінцер ОП, Суханова ОО. Сучасні патоморфологічні особливості та перспективні напрямки діагностики неалкогольного стеатогепатиту. *Art of medicine*. 2018;(3):39-44.
- Еремина ЕЮ. Гемохроматоз. *Практическая медицина*. 2015;7:40-4.
- Мехтиев СН, Мехтиева ОА. Синдром перегрузки железом при хронических заболеваниях печени: фокус на неалкогольную жировую болезнь печени. *Лечащий врач*. 2017;12:60-7.
- Носкова КК, Мелькина ЕС, Дроздов ВН. Распространенность и клинико-морфологические характеристики анемии у больных хроническими заболеваниями печени. *Экспериментальная и клиническая гастроэнтерология*. 2010;10:8-11.
- Пінський ЛЛ. Неалкогольний стеатогепатит – міждисциплінарна проблема. *Здоров'я України. Діабетологія. Тиреологія. Метаболічні розлади*. 2020;2:31-2.
- Силівончик НН, Оди́нец ДФ. Неалкогольная жировая болезнь печени: роль нарушений метаболизма железа. *Лечебное дело*. 2011;4:55-60.
- Слинченко НЗ. Быстрая и прочная окраска соединительной ткани, гиалина, фибрина и фибриноида. *Архив патологии*. 1964;26(2):84.
- Туманский ВА, Фень СВ. Особенности депонирования разновалентного железа (Fe²⁺ и Fe³⁺) в печени при алкогольном и неалкогольном стеатогепатите. *Патология*

2015;3:41-8. doi: 10.14739/2310-1237.2015.3.55589

- Хухліна ОС, Антонів АА, Кузьмінська ОБ, Мандрик ОС, Коцюбійчук ЗЯ. Морфологічні особливості коморбідного перебігу неалкогольного стеатогепатиту на тлі ожиріння та вторинної артеріальної гіпертензії. *Морфологія*. 2018;12(3):140-5. doi: <https://doi.org/10.26641/1997-9665.2018.3.140-145>
- Хухліна ОС, Антонів АА, Мандрик ОС, Гринюк ОС. Неалкогольна жирова хвороба печінки та коморбідні стани: особливості патогенезу, клініки, діагностики, лікування. *Чернівці*; 2018. 188 с.
- Хухліна ОС, Антонів АА, Мандрик ОС, Кузьмінська ОБ, Дудка ІВ, Дудка ТВ. Клінічні та патоморфологічні зміни печінки у хворих на неалкогольний стеатогепатит на тлі ожиріння та гіпертонічну хворобу. *Журнал клінічних та експериментальних медичних досліджень*. 2018;2(6):200-6. doi: 10.21272/jsemr.2018.6(2):200-206
- Хухліна ОС, Антонів АА. Неалкогольна жирова хвороба печінки та хронічна хвороба нирок: патогенез взаємообтяження, особливості клініки, діагностики, прогнозування перебігу. *Чернівці: БДМУ*; 2018. 205 с.

References

- Chakraborty JB, Oakley F, Walsh MJ. Mechanisms and biomarkers of apoptosis in liver disease and fibrosis. *Int J Hepatol* [Internet]. 2012[cited 2021 Feb 10];2012:648915. Available from: <https://www.ncbi.nlm.nih.gov/pmc/articles/PMC3332069/pdf/IJHEP2012-648915.pdf> doi: 10.1155/2012/648915
- Khyts' A. Alkohol'na khvoroba pechinky: rekomendatsii ACG [Alcoholic liver disease: ACG recommendations]. *Ukrains'kyi medychni chasopys* [Internet]. 2020; [tsytovano 2020 Sich 28];1. Dostupno: <https://www.umj.com.ua/article/170243/alkogolna-hvoroba-pechinki-rekomendatsiyi-acg> (in Ukrainian)
- Dyadyk OO, Beketova YuI, Mintser OP, Sukhanova OO. Suchasni patomorfolohichni osoblyvosti ta perspektyvni napriamky diahnozyky nealkohol'noho steatohepatytu [Modern pathomorphological features and prospective directions of nonalcoholic steato-hepatitis diagnostics]. *Art of Medicine*. 2018;(3):39-44. (in Ukrainian)
- Eremina EYu. Gemokhromatoz [Hemochromatosis]. *Prakticheskaya Meditsina*. 2015;7:40-4. (in Russian)
- Mekhtiev SN, Mekhtieva OA. Sindrom peregruzki zhelezom pri khronicheskikh zabollevaniyakh pecheni: fokus na nealkogol'nyuyu zhirovuyu bolezni' pecheni [Iron overload syndrome in chronic liver disease: focus is on non-alcoholic fat hepatic disease]. *Lechashchiy vrach*. 2017;12:60-7. (in Russian)
- Noskova KK, Mel'kina ES, Drozdov VN. Rasprostranennost' i kliniko-morfologicheskie kharakteristiki anemii u bol'nykh khronicheskimi zabollevaniyami pecheni [Prevalence and clinical and morphological characteristics of anemia in patients with chronic liver diseases]. *Ekspierimental'naya i klinicheskaya gastroenterologiya*. 2010;10:8-11. (in Russian)
- Pins'kyi LL. Nealkohol'nyi steatohepatyt – mizhdystsyplinarna problema [Non-alcoholic steatohepatitis is an interdisciplinary problem]. *Zdorov'ia Ukrainy. Diabetologhiia. Tyreoidologhiia. Metabolichni rozlady*. 2020;2:31-2. (in Ukrainian)
- Silivonchik NN, Odinet DF. Nealkogol'naya zhirovaya bolezni' pecheni: rol' narusheniy metabolizma zheleza [Non-alcoholic fatty liver disease: the role of iron metabolism disorders]. *Lechebnoe delo*. 2011;4:55-60. (in Russian)
- Slinchenko NZ. Bystraya i prochnaya okraska soedinitel'noy tkani, gialina, fibrina i fibrinoida [Fast and durable staining of connective tissue, hyaline, fibrin and fibrinoid]. *Arkhiv patologii*. 1964;26(2):84. (in Russian)

10. Tumanskiy VA, Fen' SV. Osobennosti deponirovaniya raznovalentnogo zheleza (Fe²⁺ i Fe³⁺) v pecheni pri alkogol'nom i nealkogol'nom steatohepatite [Deposition features of heterovalent iron (Fe²⁺ + and Fe³⁺) in the liver in alcoholic and nonalcoholic steatohepatitis]. *Pathologia*. 2015;3:41-8. doi: 10.14739/2310-1237.2015.3.55589 (in Russian)
11. Khukhlina OS, Antoniv AA, Kuzminska OB, Mandryk OYe, Kotsiubiichuk ZYa. Morfolohichni osoblyvosti komorbidnoho perebihu nealkohol'noho steatohepatytu na tli ozhyrinnia ta vtorynnoi arterial'noi hipertenzii [Morphological features of the comorbid course of non-alcoholic steatohepatitis on the background of obesity and secondary arterial hypertension]. *Morphologia*. 2018;12(3):140-5. doi: <https://doi.org/10.26641/1997-9665.2018.3.140-145> (in Ukrainian)
12. Khukhlina OS, Antoniv AA, Mandryk OYe, Hryniuk OYe. Nealkohol'na zhyrova khvoroba pechinky ta komorbidni stany: osoblyvosti patohenezu, kliniky, diahnozyky, likuvannia [Non-alcoholic fatty liver disease and comorbid conditions: features of pathogenesis, clinic, diagnosis, treatment]. *Chernivtsi*; 2018. 188 p. (in Ukrainian)
13. Khukhlina OS, Mandryk OYe, Antoniv AA, Kuzminska OB, Dudka IV, Dudka TV. Klinichni ta patomorfolohichni zminy pechinky u khvorykh na nealkohol'nyi steatohepatyt na tli ozhyrinnia ta hipertonichnu khvorobu [Clinical and pathomorphological changes of the liver in patients with nonalcoholic steatohepatitis on the background of obesity, and hypertension]. *Journal of Clinical and Experimental Medical Research*. 2018;2(6):200-6. doi: 10.21272/jcemr.2018.6(2):200-206 (in Ukrainian)
14. Khukhlina OS, Antoniv AA. Nealkohol'na zhyrova khvoroba pechinky ta khronichna khvoroba nyrok: patohenez vzaiemoobtiazhennia, osoblyvosti kliniky, diahnozyky, prohnouzuvannia perebihu [Non-alcoholic fatty liver disease and chronic kidney disease: the pathogenesis of mutual burden, clinical features, diagnosis, prognosis]. *Chernivtsi: BDMU*; 2018. 205 p. (in Ukrainian)

Відомості про авторів

Антофійчук Т.М. – аспірант кафедри внутрішньої медицини, клінічної фармакології та професійних хвороб, Буковинський державний медичний університет, м. Чернівці, Україна.

Давиденко І.С. – доктор медичних наук, професор, зав. кафедри патологічної анатомії, Буковинський державний медичний університет, м. Чернівці, Україна.

Хухліна О.С. – доктор медичних наук, професор, зав. кафедри внутрішньої медицини, клінічної фармакології та професійних хвороб, Буковинський державний медичний університет, м. Чернівці, Україна.

Антофійчук М.П. – кандидат медичних наук, доцент кафедри внутрішньої медицини, клінічної фармакології та професійних хвороб, Буковинський державний медичний університет, м. Чернівці, Україна.

Гайдичук В.С. – кандидат медичних наук, доцент кафедри внутрішньої медицини, клінічної фармакології та професійних хвороб, Буковинський державний медичний університет, м. Чернівці, Україна.

Сведения об авторах

Антофійчук Т.Н. – аспірант кафедри внутрешней медицины, клинической фармакологии и профессиональных болезней, Буковинский государственный медицинский университет, г. Черновцы, Украина.

Давиденко И.С. – доктор медицинских наук, профессор, зав. каф. патологической анатомии, Буковинский государственный медицинский университет, г. Черновцы, Украина.

Хухлина О.С. – доктор медицинских наук, профессор, зав. каф. внутрешней медицины, клинической фармакологии и профессиональных болезней, Буковинский государственный медицинский университет, г. Черновцы, Украина.

Антофійчук Н.П. – кандидат медицинских наук, доцент каф. внутрешней медицины, клинической фармакологии и профессиональных болезней, Буковинский государственный медицинский университет, г. Черновцы, Украина.

Гайдичук В.С. – кандидат медицинских наук, доцент каф. внутрешней медицины, клинической фармакологии и профессиональных болезней, Буковинский государственный медицинский университет, г. Черновцы, Украина.

Information about the authors

Antofiichuk T.M. – postgraduate, Department of Internal Medicine, Clinical Pharmacology and Occupational Diseases, Bukovinian State Medical University, Chernivtsi, Ukraine.

Davydenko I.S. – MD, PhD, DSci, Professor, Head of the Department of Pathologic anatomy, Bukovinian State Medical University, Chernivtsi, Ukraine.

Khukhlina O.S. – MD, PhD, DSci, Professor, Head of the Department of Internal Medicine, Clinical Pharmacology and Occupational Diseases, Bukovinian State Medical University, Chernivtsi, Ukraine.

Antofiichuk M.P. – MD, PhD, Department of Internal Medicine, Clinical Pharmacology and Occupational Diseases, Bukovinian State Medical University, Chernivtsi, Ukraine.

Haidychuk W.S. – MD, PhD, Department of Internal Medicine, Clinical Pharmacology and Occupational Diseases, Bukovinian State Medical University, Chernivtsi, Ukraine.

Стаття надійшла до редакції 16.11.2020 р.

Рецензент – проф. Федів О.І.

© Т.М. Антофійчук, І.С. Давиденко, О.С. Хухліна, М.П. Антофійчук, В.С. Гайдичук, 2020

