

**МІНІСТЕРСТВО ОХОРОНИ ЗДОРОВ'Я УКРАЇНИ**  
**ВИЩИЙ ДЕРЖАВНИЙ НАВЧАЛЬНИЙ ЗАКЛАД УКРАЇНИ**  
**«БУКОВИНСЬКИЙ ДЕРЖАВНИЙ МЕДИЧНИЙ УНІВЕРСИТЕТ»**  
**HIGHER STATE EDUCATIONAL ESTABLISHMENT OF UKRAINE**  
**"BUKOVINIAN STATE MEDICAL UNIVERSITY"**

Індексований у міжнародних наукометричних базах:

Academy (Google Scholar)  
Ukrainian Research & Academy Network  
(URAN)  
Academic Resource Index Research Bib

Index Copernicus International  
Scientific Indexing Services  
Включений до Ulrichsweb™ Global Serials  
Directory

**KLINICHNA TA  
EKSPERIMENTAL'NA  
PATOLOGIYA**

**CLINICAL & EXPERIMENTAL  
PATHOLOGY**

На всі статті, опубліковані в журналі «Клінічна та експериментальна патологія»,  
встановлюються цифрові ідентифікатори DOI

**Т. XVIII, №4 (70), 2019**

---

**Щоквартальний український  
науково-медичний журнал.  
Заснований у квітні 2002 року**

**Свідоцтво про державну реєстрацію  
Серія КВ №6032 від 05.04.2002 р.**

---

**Засновник і видавець:** Буковинський державний медичний університет, м. Чернівці

**Головний редактор**

В. Ф. Мислицький

**Перший заступник головного редактора**

С. С. Ткачук

**Відповідальні секретарі:**

С. Є. Дейнека

О. С. Хухліна

**Секретар**

Г. М. Лапа

**Наукові редактори випуску:**

д. мед. н., проф. В.М. Пашковський

д. мед. н., проф. О.І. Федів

д. мед. н., проф. Т.В. Сорокман

**Редакційна колегія:**

Булик Р.Є.

Власик Л.І.

Денисенко О.І.

Іващук О.І.

Ілащук Т.О.

Колоскова О.К.

Коновчук В.М.

Масікевич Ю.Г.

Пашковський В.М.

Полянський І.Ю.

Сорокман Т.В.

Федів О.І.

Цигикало О.В.

---

**Адреса редакції:** 58002, Чернівці, пл. Театральна, 2, видавничий відділ БДМУ

**Тел./факс:** (0372) 553754. **E-mail** lapagalina46@gmail.com

Повнотекстова версія журналу представлена на сайті <http://www.bsmu.edu.ua/files/KEP/>

Електронні копії опублікованих статей передаються до **Національної бібліотеки**

**ім. В.І. Вернадського** для вільного доступу в режимі on-line

Реферати статей публікуються в "**Українському реферативному журналі**", серія "Медицина"

## Редакційна рада:

проф. А.В. Абрамов (Запоріжжя, Україна); проф. Е.М. Алієва (Баку, Азербайджан); проф. А.І. Березнякова (Харків, Україна); проф. В.В. Братусь (Київ, Україна); проф. І.М. Катеренюк (Кишинів, Республіка Молдова); проф. Ю.М. Колесник (Запоріжжя, Україна); акад. АН ВШ України, проф. С.С. Костишин; чл.-кор. АМН України, проф. В.А. Міхньов (Київ, Україна); чл.-кор. НАМН України, проф. М.Г. Проданчук; акад. АМН, чл.-кор. НАН України, О.Г. Резніков (Київ, Україна); чл.-кор. НАН України, проф. В.Ф. Сагач (Київ, Україна); чл.-кор. НАН України, проф. Р.С. Стойка (Львів, Україна); акад. НАМН, чл.-кор. НАН України М.Д. Тронько; проф. В.В. Чоп'як (Львів, Україна); проф. В.О. Шидловський (Тернопіль, Україна); проф. В. О. Шумаков (Київ, Україна).

---

Наказом Міністерства освіти і науки України від 11.07.2019 р., № 975 журнал "Клінічна та експериментальна патологія" включено до переліку наукових фахових видань України, категорія Б

---

Рекомендовано до друку та поширення через Інтернет рішенням вченої ради вищого державного навчального закладу України «Буковинський державний медичний університет (протокол № 4 від 28.11.2019 р.)

Матеріали друкуються українською, російською та англійською мовами

Комп'ютерний набір і верстка -  
М.П. Мотрук  
Наукове редагування - редакції

Рукописи рецензуються. Редколегія залишає за собою право редагування.

Редагування англійського тексту - Г.М. Лапи

Передрук можливий за письмової згоди редколегії.

Коректор - І.В. Зінченко

Група технічно-інформаційного забезпечення:  
І.Б. Горбатюк  
Л.І. Сидорчук  
В.Д. Сорохан

ISSN 1727-4338

DOI 10.24061/1727-4338.XVIII.4.70.2019

© "Клінічна та експериментальна патологія" (Клін. та експерим. патол.), 2019

© **Clinical and experimental pathology (Clin. and experim. pathol.), 2019**  
Founded in 2002  
Publishing four issues a year

© "Клиническая и экспериментальная патология" (Клин. и эксперим. патол.), 2019

## ОСОБЛИВОСТІ МОРФОЛОГІЧНИХ ПЕРЕТВОРЕНЬ КІСТОК КИСТІ В ОНТОГЕНЕЗІ ЛЮДИНИ

О.Ф. Марчук, В.Ф. Марчук, Ю.Ф. Марчук, Д.Р. Андрійчук, В.Т. Кулачек, Я.В. Кулачек

Вищий державний навчальний заклад України "Буковинський державний медичний університет", м. Чернівці

**Ключові слова:**кістки кисті,  
морфогенез,  
людина.Клінічна та  
експериментальна  
патологія Т.18, №4  
(70). С.49-53.DOI:10.24061/1727-  
4338.XVIII.4.70.2019.290E-mail:  
o.marchuk1976  
@gmail.com**Мета роботи** - встановити особливості розвитку кісток кисті в онтогенезі людини.**Матеріал і методи.** Дослідження проведено на 12 зародках, передплодах та плодах людини методами мікроскопії серійних гістологічних зрізів, препаруванням під контролем мікроскопа МБС-10, морфометрії та статистичної обробки отриманих результатів. Використані також рентгенограми кисті 12 осіб віком від 1-го до 2-х років.**Результати.** У проведеному дослідженні вивчені особливості морфогенезу кісток кисті в пре- та постнатальному періодах онтогенезу людини. Наприкінці 7-го тижня внутрішньоутробного розвитку визначаються зачатки кісток кисті. У 9-тижневих зародків вищезазначені закладки кісток кисті набувають більш чіткої вираженості. Кожна кістка зап'ястка кошеніє за рахунок одного центру скостеніння, який з'являється після народження від 6 місяців до 12 років. П'ясткові кістки розвиваються з двох центрів скостеніння - діафізарного та епіфізарного. Первинні центри скостеніння у всіх фалангах кисті визначаються на 8-му та 12-му тижнях внутрішньоутробного розвитку. Описаний рідкісний випадок аномалії розвитку кісток кисті.**Висновок.** Постнатальні ураження кісток кисті зумовлені порушенням процесу їх ембріогенезу, зокрема з'єднань, м'язово-зв'язкового апарату, а також варіабельністю мезенхімальних зачатків кісток кисті.**Ключевые слова:**кости кисти,  
морфогенез,  
человекКлиническая и  
экспериментальная  
патология Т.18, №4  
(70). С.49-53.

## ОСОБЕННОСТИ МОРФОЛОГИЧЕСКИХ ПРЕОБРАЗОВАНИЙ КОСТЕЙ КИСТИ В ОНТОГЕНЕЗЕ ЧЕЛОВЕКА

О.Ф. Марчук, В.Ф. Марчук, Ю.Ф. Марчук, Д.Р. Андрейчук, В.Т. Кулачек, Я.В.Кулачек

**Цель работы** - установить особенности развития костей кисти в онтогенезе человека.**Материал и методы.** Исследование проведено на 12 зародышах, предплодах и плодах человека методами микроскопии серийных гистологических срезов, препарированием под контролем микроскопа МБС-10, морфометрии и статистической обработки полученных результатов. Использованы также рентгенограммы кисти 12 особей в возрасте от 1-го года до 2-х лет.**Результаты.** В проведенном исследовании изучены особенности морфогенеза костей кисти в пре- и постнатальном периодах онтогенеза человека. В конце 7-й недели внутриутробного развития определяются зачатки костей кисти. У 9-недельных зародышей вышеуказанные закладки костей кисти приобретают более четкую выраженность. Каждая кость запястья окостеневаает за счет одного центра окостенения, который появляется после рождения от 6-ти до 12-ти лет. Пястные кости развиваются из двух центров окостенения - диафизарного и эпифизарного. Первичные центры окостенения во всех фалангах кисти определяются на 8-й и 12-й неделе внутриутробного развития. Описан редкий случай аномалии развития костей кисти.**Вывод.** Постнатальные поражения костей кисти обусловлены нарушением процесса их эмбриогенеза, в частности соединений, мышечно-связочного аппарата, а также вариабельностью мезенхимальных зачатков костей кисти.**Key words:**hand bones,  
morphogenesis,  
human being.Clinical and  
experimental  
pathology. Vol.18,  
№4 (70). P.49-53.

## PECULIARITIES OF MORPHOLOGICAL TRANSFORMATIONS OF THE HAND BONES IN ONTOGENESIS OF THE HUMAN BEING

O. F. Marchuk, V. F. Marchuk, Yu. F. Marchuk, D. R. Andriychuk, V. T. Kulachek, Ya. V. Kulachek

**The purpose of the work** is to establish features of the development of the hand bones in ontogenesis of the human being.**Material and methods.** The study was carried out on 12 anlagen, germs and human fetuses by the methods of microscopy of serial histological sections, preparation under the control of the MBS-10 microscope, morphometry and statistical processing of the

results. Radiographs of the hand bone of 12 individuals aged from 1 to 2 years were also used.

**Results.** The research under discussion deals with the features of hand bone morphogenesis in the pre- and postnatal periods of human ontogenesis. At the end of the 7<sup>th</sup> week of fetal development, the rudiments of the bones of the hand are determined. In the 9<sup>th</sup> week anlage, the above-mentioned rudiments of bones become more pronounced. Each bone of the wrist is ossified at the expense of one center of ossification, which appears after birth from 6 months to 12 years. Carpal bones develop from two centers of ossification - diaphyseal and epiphyseal. Primary ossification centers in all phalanges of the hand are determined on the 8<sup>th</sup> and 12<sup>th</sup> weeks of intrauterine development. A rare case of anomalies of hand bone development is described.

**Conclusion.** Postnatal lesions of the hand bones are caused by a violation of the process of their embryogenesis, in particular compounds, the muscular-ligamentous apparatus, as well as the variability of the mesenchymal rudiments of the hand bones.

### Вступ

У поточному столітті медична спеціалізація стає все більш диференційованою. Це належить, зокрема, до хірургії, з якої поступово виділився, пройшов шлях становлення і визнання як спеціальності розділ хірургії кисті. Особливу роль тут відіграло засвоєння мікрохірургічної техніки, завдяки якій, наприклад, операції з "прирощування" відірваних пальця, кисті та навіть руки втратили сенсаційне значення. У спеціалізованих відділеннях повсякденно з успіхом проводяться реконструктивно-відновлювальні та пластичні хірургічні втручання, які сприяють реабілітації постраждалих при тяжких та поширених травмах і пошкодженнях кисті [6].

Для кисті важливе значення має здатність її переміщення в просторі. При захворюваннях з обмеженням рухливості плечового пояса, ліктьового суглоба завжди страждає і функція кисті. Кисть - орган парний: обидві руки доповнюють одна одну і збільшують поле дії, виконуючи синергічні і антагоністичні рухи. Між обома руками є тісний зв'язок через центральну нервову систему [2, 7, 9, 11].

Рука настільки пов'язана з нашим мисленням, переживаннями, працею, що стала допоміжною частиною нашої мови. Усе, що людина не може висловити, виражається рухом руки - жестом.

Дослідження особливостей морфогенезу опорно-рухового апарату людини є актуальним у зв'язку зі зростанням частоти уроджених вад розвитку, що спричиняють труднощі в лікуванні цієї патології. Відомо, що кількість дітей із уродженими аномаліями і недорозвитанням кістково-м'язової системи не знижується. Проблемою уроджених вад розвитку верхньої кінцівки займаються ембріологи, дитячі хірурги, травматологи і ортопеди. Останніми роками значно розширилися знання стосовно варіантної анатомії верхньої кінцівки, значна увага приділена вродженим вадам плечової кістки, кісток передпліччя та кисті [1, 4, 8, 10, 12]. Водночас у науковій літературі недостатньо висвітлений ембріогенез кісток верхньої кінцівки, зокрема кисті, з урахуванням періодів можливого виникнення вад та варіантів будови кисті. Використання хірургічних методів корекції вад розвитку кисті вимагає від травматологів та ортопедів глибоких знань особливостей морфогенезу кісток кисті в пренатальному періоді онтогенезу людини.

### Мета роботи

Встановити особливості розвитку кісток кисті в онтогенезі людини.

### Матеріал і методи дослідження

Дослідження проведено на 12 зародках, передплодах та плодах людини методами мікроскопії серійних гістологічних зрізів, препаруванням під контролем мікроскопа МБС-10, морфометрії та статистичної обробки отриманих результатів. Використані також рентгенограми кисті 12 осіб віком від 1-го до 2-х років.

### Результати та їх обговорення

Функція кисті складається з трьох елементів. Витягнута вперед рука, відкрита, з прямими пальцями слугує лопатою, совком; зігнуті пальці - гачком, щипцями; більш складна функція - захоплення. При виконанні різних дій і захопленні людина залежно від мети руху, від характеру об'єкта (розмір, вага, форма, консистенція) утворює з кисті кожен раз новий механізм. В основі різноманітних рухів кисті лежать шість видів захоплення: клаптиковий, міжпальцевий, площинний, щипковий, циліндричний, кульовий.

Зап'ясток має складну будову. М.І. Пирогов писав: "Ми в цілому скелеті не знаходимо іншої частини, яка б, подібно зап'ястку, на просторі не більше двох дюймів, містила в собі чотирнадцять різних зчленувань" Ці зчленування часто об'єднуються загальним терміном "кистьовий суглоб". Він складається з дистального кінця кісток передпліччя (променевої і ліктьової), восьми губчастих власних кісток зап'ястка, розташованих в два ряди, і п'яти з'єднувальних п'ясткових кісток. Кістки зап'ястка з'єднані між собою міцними короткими зв'язками, що фіксують їх одна до одної у вигляді склепіння, опуклістю до тилу і увігнутістю до долоні.

Основу п'ястка складають п'ять п'ясткових кісток, що мають різну довжину і товщину. Завдяки різній довжині головки II-III-IV-V п'ясткових кісток з'єднуються, утворюючи дугу з опуклістю до тилу. Перша п'ясткова кістка коротша і товща за інші, має сидлоподібну поверхню для зчленування із зап'ястковою кісткою. Це зчленування укріплено міцними короткими, віялоподібними зв'язками, капсулою, що забезпечує I пальцю найбільшу свободу рухів і протиставлення його іншим пальцям.

Головною структурою в кисті є пальці. Кожний з них, окрім першого, складається з трьох кісткових фаланг: проксимальної, середньої і дистальної (нігтьової). Перші дві подібні за будовою і різняться розмірами, а також формою суглобових поверхонь. Проксимальні фаланги мають кулясту суглобову поверхню для зчленування з п'ястковими кістками, забезпечуючи значний діапазон рухів пальців. Міжфалангові суглоби одноосові, форма їх суглобових поверхонь забезпечує лише згинання та розгинання. Дистальні фаланги відрізняються тим, що вони ущільнені, мають менші розміри і закінчуються нігтьовими горбистостями.

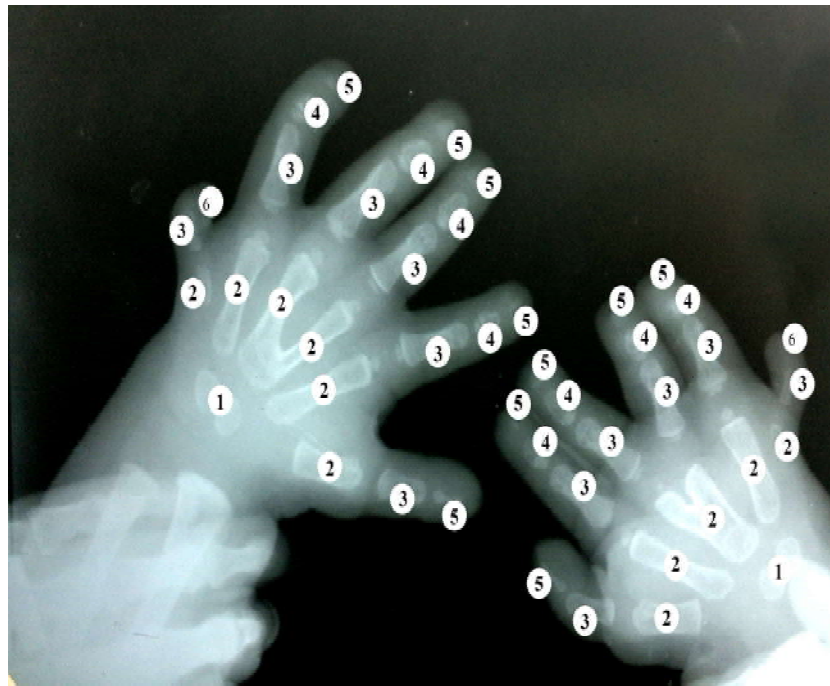
Чималу роль в будові кисті відіграє і підшкірна жирова тканина. Вона щільно заповнює фасціальні простори, захищає глибше розміщені сухожилки, судини і нерви, надає еластичності, дає змогу долоні і пальцям пристосовуватися до форми предметів. Підшкірна жирова клітковина розташована на кисті нерівномірно: на долонній поверхні її значно більше, ніж на тильній, та й будова самої тканини є неоднорідною. На кінчиках і біля основи пальців у клітковині є пружні, еластичні, чутливі дотикові "м'якушки". На тильній поверхні і в ділянці зап'ястка жирова клітковина пухка і представлена в меншій кількості.

Слід зазначити, що впродовж 4-го тижня внутрішньоутробного розвитку зачатки кінцівок не визначаються. На початку п'ятого тижня внутрішньоутроб-

ного розвитку на кожній бічній поверхні зародка як у верхній, так і в нижній частині з'являються незначні випини (бруньки) - закладки верхніх і нижніх кінцівок.

Кожна закладка (брунька) має форму півовалу, контур якого виступає під прямим кутом від поверхні тіла зародка, а також має дорсальні і вентральні поверхні. Дистальний сегмент кожної кінцівки спочатку є плоскою пластинкою з округлим краєм, але незабаром диференціюється в проксимальну або базальну частину, і більш сплюснуту крайову частину. У міру збільшення закладок кінцівки диференціюються на окремі відрізки зачатки плечової, променевої та ліктьової кісток, а також кісток кисті. Наводимо послідовність скостеніння кісток зап'ястка: головчаста та гачкувата кістки скостеніють одразу після народження, горохоподібна кістка - у 2 роки, тригранна - у 3 роки, півмісяцева - у 4 роки, човноподібна - у 5 років, трапецієподібна - у 6 років, велика кістка трапеція - у 7 років. Водночас необхідно враховувати індивідуальну, статеву та вікову особливості у послідовності скостеніння кісток зап'ястка. П'ясткові (II-III-IV-V) кістки мають єдиний дистальний (епіфізарний) центр скостеніння та один діафізарний, а перша п'ясткова кістка має проксимальний (епіфізарний) центр скостеніння та один діафізарний. Кожна фаланга кисті має єдиний епіфізарний центр скостеніння (рис.1).

Вивчаючи рентгенограму дитини (1 рік і 10 міс.),

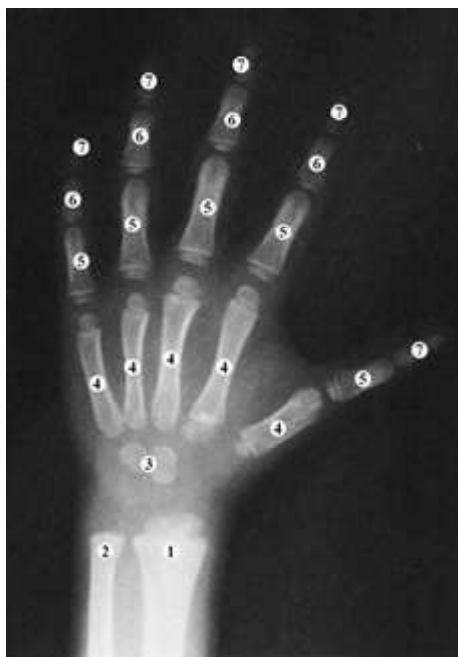

**Рисунок 1. Рентгенограма кистей дитини (1 рік 10 міс.)**

**Примітки:** 1 - кістки зап'ястка; 2 - п'ясткові кістки (3 і 4 зрощені); 3 - проксимальні фаланги пальців; 4 - середні фаланги пальців; 5 - кінцеві (дистальні) фаланги пальців; 6 - шостий палець

ми помітили значні відхилення від нормального розвитку та становлення кісток кисті. На обох кистях виявлено 6 пальців (полідактилія). Шостий палець (лівої кисті) має 3 фаланги, а шостий палець правої кисті - лише 2 фаланги (проксимальну та дистальну). Слабко виражений хрящовий остов човноподібної, тригранної, горохоподібної, трапецієподібної та великої кістки - трапеції.

П'ясткові кістки чітко візуалізуються на обох кистях. Разом з тим визначається зрощення проксимальних частин 3 і 4 п'ясткових кісток на обох кистях (синдактилія). Більш виражене зрощення п'ясткових кісток помітне на правій кисті. Для порівняння наводимо рентгенограму кисті дитини (1 рік і 4 міс.) без відхилень від нормально-го розвитку (рис. 2).



**Рисунок 2. Рентгенограма кисті дитини (1 рік і 4 міс.)**

**Примітки:** 1 - променева кістка, 2 - ліктьова кістка, 3 - хрящовий остов кісток зап'ястка; 4 - п'ясткові кістки; 5 - проксимальні фаланги пальців; 6 - середні фаланги пальців; 7 - кінцеві (дистальні) фаланги пальців

#### Висновок

Постнатальні ураження кісток кисті зумовлені порушенням процесу їх ембріогенезу, зокрема з'єднань, м'язово-зв'язкового апарату, а також варіабельністю мезенхімальних зачатків кісток кисті.

#### Перспективи подальших досліджень

Дослідження ембріологічних передумов виникнення уроджених вад розвитку кисті може слугувати підґрунтям для розробки та обґрунтування нових способів їх хірургічної корекції.

#### Список літератури:

1. Barton N. Mirror Hand. In: Buck-Gramcko D, editor. *Congenital Malformations of the Hand and Forearm*. London: Churchill Livingstone; 1998. Section 1, Chapter 22; p. 271-7.

2. Bourke G, Kay SP. Free phalangeal transfer: donor-site outcome. *Br J Plast Surg*. 2002;55(4):307-11. doi: 10.1054/bjps.2002.3836

3. Cole RJ, Manske PR. Classification of ulnar deficiency according to the thumb and first we. *J Hand Surg Am*. 1997;22(3):479-88. doi: [https://doi.org/10.1016/S0363-5023\(97\)80016-0](https://doi.org/10.1016/S0363-5023(97)80016-0)

4. Daluiski A, Yi SE, Lyoins KM. The molecular control of upper extremity development: implications for congenital hand anomalies. *J Hand Surg Am*. 2001;26(1):8-22. doi: 10.1053/jhsu.2001.9419

5. Goldfarb CA, Monroe E, Steffen J, Manske PR. Incidence and Treatment of Complications, Suboptimal Outcomes, and Functional Deficiencies After Pollicization. *J Hand Surg Am*. 2009;34(7):1291-7. doi: 10.1016/j.jhsa.2009.04.001

6. Laub DR Jr, Ladd AL, Hentz VR. Congenital Hand Anomalies. In: Achauer BM, Eriksson E, Kolk CV, Russell RC. *Plastic Surgery: Indications Operations and Outcomes*. St Louis: Mosby; 2000. Vol IV; Chapter 99, p. 1735-48.

7. Manske PR, Oberg KC. Classification and developmental biology of congenital anomalies of the hand and upper extremity. *J Bone Joint Surg. Am*. 2009;91(Suppl 4):3-18. doi: 10.2106/JBJS.1.00008

8. Oberg KC, Greer LF, Naruse T. Embryology of the upper limb: the molecular orchestration of morphogenesis. *Handchir Mikrochir Plast Chir*. 2004;36(2-3):98-107. doi: 10.1055/s-2004-817871

9. Oberg KC, Feenstra JM, Manske PR, Tonkin MA. Developmental biology and classification of congenital anomalies of the hand and upper extremity. *J Hand Surg Am*. 2010;35(12):2006-76. doi: 10.1016/j.jhsa.2010.09.031

10. Sammer DM, Hung KC. Congenital hand differences: embryology and classification. *Hand Clin*. 2009;25(2):151-6. doi: 10.1016/j.hcl.2009.02.002

11. Schwabe GC, Mundlos S. Genetics of congenital hand anomalies. *Handchir Mikrochir Plast Chir*. 2004;36(2-3):85-97. doi: 10.1055/s-2004-817884

12. Faust KC, Kimbrough T, Oakes JE, Edmunds JO, Faust DC. Polydactyly of the hand. *Am J Orthop (Belle Mead NJ)*. 2015;44(5):E127-34.

#### References:

1. Barton N. Mirror Hand. In: Buck-Gramcko D, editor. *Congenital Malformations of the Hand and Forearm*. London: Churchill Livingstone; 1998. Section 1, Chapter 22; p. 271-7.

2. Bourke G, Kay SP. Free phalangeal transfer: donor-site outcome. *Br J Plast Surg*. 2002;55(4):307-11. doi: 10.1054/bjps.2002.3836

3. Cole RJ, Manske PR. Classification of ulnar deficiency according to the thumb and first we. *J Hand Surg Am*. 1997;22(3):479-88. doi: [https://doi.org/10.1016/S0363-5023\(97\)80016-0](https://doi.org/10.1016/S0363-5023(97)80016-0)

4. Daluiski A, Yi SE, Lyoins KM. The molecular control of upper extremity development: implications for congenital hand anomalies. *J Hand Surg Am*. 2001;26(1):8-22. doi: 10.1053/jhsu.2001.9419

5. Goldfarb CA, Monroe E, Steffen J, Manske PR. Incidence and Treatment of Complications, Suboptimal Outcomes, and Functional Deficiencies After Pollicization. *J Hand Surg Am*. 2009;34(7):1291-7. doi: 10.1016/j.jhsa.2009.04.001

6. Laub DR Jr, Ladd AL, Hentz VR. Congenital Hand Anomalies. In: Achauer BM, Eriksson E, Kolk CV, Russell RC. *Plastic Surgery: Indications Operations and Outcomes*. St Louis: Mosby; 2000. Vol IV; Chapter 99, p. 1735-48.

7. Manske PR, Oberg KC. Classification and developmental biology of congenital anomalies of the hand and upper extremity. *J Bone Joint Surg. Am*. 2009;91(Suppl 4):3-18. doi: 10.2106/JBJS.1.00008

8. Oberg KC, Greer LF, Naruse T. Embryology of the upper limb: the molecular orchestration of morphogenesis. *Handchir Mikrochir Plast Chir*. 2004;36(2-3):98-107. doi: 10.1055/s-2004-817871

9. Oberg KC, Feenstra JM, Manske PR, Tonkin MA. Developmental biology and classification of congenital anomalies of the hand and upper extremity. *J Hand Surg Am.* 2010;35(12):2006-76. doi: 10.1016/j.jhsa.2010.09.031

10. Sammer DM, Hung KC. Congenital hand differences: embryology and classification. *Hand Clin.* 2009;25(2):151-6. doi:

10.1016/j.hcl.2009.02.002

11. Schwabe GC, Mundlos S. Genetics of congenital hand anomalies. *Handchir Mikrochir Plast Chir.* 2004;36(2-3):85-97. doi: 10.1055/s-2004-817884

12. Faust KC, Kimbrough T, Oakes JE, Edmunds JO, Faust DC. Polydactyly of the hand. *Am J Orthop (Belle Mead NJ).* 2015;44(5):E127-34.

#### **Відомості про авторів:**

Марчук О.Ф. - к.мед.н., асистент кафедри травматології та ортопедії Вищого державного навчального закладу України "Буковинський державний медичний університет", м. Чернівці.

Марчук В.Ф. - к.мед.н., лікар-онкогінеколог хірургічно відділення № 2 комунальної установи "Чернівецький обласний клінічний онкологічний диспансер", м. Чернівці.

Марчук Ю.Ф. - к.мед.н., доцент кафедри клінічної імунології, алергології та ендокринології Вищого державного навчального закладу України "Буковинський державний медичний університет", м. Чернівці

Андрійчук Д.Р. - к.мед.н., доцент кафедри педіатрії та медичної генетики Вищого державного навчального закладу України "Буковинський державний медичний університет", м. Чернівці.

Кулачек В.Т. - к.мед.н., доцент кафедри внутрішньої медицини та інфекційних хвороб Вищого державного навчального закладу України "Буковинський державний медичний університет", м. Чернівці.

Кулачек Я.В. - к.мед.н., доцент кафедри хірургії № 2 Вищого державного навчального закладу України "Буковинський державний медичний університет", м. Чернівці.

#### **Сведения об авторах:**

Марчук О.Ф. - к.мед.н., асистент кафедры травматологии и ортопедии Высшего государственного учебного заведения Украины "Буковинский государственный медицинский университет", г. Черновцы.

Марчук В.Ф. - к.мед.н., врач-онкогинеколог хирургического отделения № 2 коммунального учреждения "Черновицкий областной клинический онкологический диспансер", г. Черновцы.

Марчук Ю.Ф. - к.мед.н., доцент кафедры клинической иммунологии, алергологии и эндокринологии Высшего государственного учебного заведения Украины "Буковинский государственный медицинский университет", г. Черновцы.

Андрейчук Д.Р. - к.мед.н., доцент кафедры педиатрии и медицинской генетики Высшего государственного учебного заведения Украины "Буковинский государственный медицинский университет", г. Черновцы.

Кулачек В.Т. - к.мед.н., доцент кафедры внутренней медицины и инфекционных болезней Высшего государственного учебного заведения Украины "Буковинский государственный медицинский университет", г. Черновцы.

Кулачек Я.В. - к.мед.н., доцент кафедры хирургии № 2 Высшего государственного учебного заведения Украины "Буковинский государственный медицинский университет", г. Черновцы.

#### **Information about the authors:**

Marchuk O.F. - MD, PhD, assistant of the department of traumatology and orthopedics of Higher State Educational Establishment of Ukraine "Bukovinian State Medical University", Chernivtsi, Ukraine.

Marchuk Yu.F. - MD, PhD, associate professor of the department of clinical immunology, alergy and endocrinology of Higher State Educational Establishment of Ukraine "Bukovinian State Medical University", Chernivtsi, Ukraine.

Marchuk W.F. - MD, PhD, gynecological oncologist of the surgical department № 2 of the municipal institution "Chernivtsi Regional Clinical Oncology Dispensary", Chernivtsi, Ukraine.

Andriychuk D.R. - MD, PhD, associate professor of the department of pediatrics and medical genetics of Higher State Educational Establishment of Ukraine "Bukovinian State Medical University", Chernivtsi, Ukraine.

Kulachek V.T. - MD, PhD, associate professor of the department of internal medicine and infectious diseases of Higher State Educational Establishment of Ukraine "Bukovinian State Medical University", Chernivtsi, Ukraine.

Kulachek Ya.V. - MD, PhD, associate professor of the department of surgery № 2 of Higher State Educational Establishment of Ukraine "Bukovinian State Medical University", Chernivtsi, Ukraine.

*Стаття надійшла до редакції 20.10.2019*

*Рецензент – проф. В.В. Кривецький*

*© О.Ф. Марчук, В.Ф. Марчук, Ю.Ф. Марчук, Д.Р. Андрійчук, В.Т. Кулачек, Я.В. Кулачек, 2019*