

МІНІСТЕРСТВО ОХОРОНИ ЗДОРОВ'Я УКРАЇНИ
ВИЩИЙ ДЕРЖАВНИЙ НАВЧАЛЬНИЙ ЗАКЛАД УКРАЇНИ
«БУКОВИНСЬКИЙ ДЕРЖАВНИЙ МЕДИЧНИЙ УНІВЕРСИТЕТ»
HIGHER STATE EDUCATIONAL ESTABLISHMENT OF UKRAINE
"BUKOVINIAN STATE MEDICAL UNIVERSITY"

Індексований у міжнародних наукометричних базах:

Academy (Google Scholar)
Ukrainian Research & Academy Network
(URAN)
Academic Resource Index Research Bib

Index Copernicus International
Scientific Indexing Services
Включений до Ulrichsweb™ Global Serials
Directory

**KLINICHNA TA
EKSPERIMENTAL'NA
PATOLOGIYA**

**CLINICAL & EXPERIMENTAL
PATHOLOGY**

На всі статті, опубліковані в журналі «Клінічна та експериментальна патологія»,
встановлюються цифрові ідентифікатори DOI

Т. XVIII, №3 (69), 2019

**Щоквартальний український
науково-медичний журнал.
Заснований у квітні 2002 року**

**Свідоцтво про державну реєстрацію
Серія КВ №6032 від 05.04.2002 р.**

Засновник і видавець: Буковинський державний медичний університет, м. Чернівці

Головний редактор

В. Ф. Мислицький

Перший заступник головного редактора

С. С. Ткачук

Відповідальні секретарі:

С. Є. Дейнека

О. С. Хухліна

Секретар

Г. М. Лапа

Наукові редактори випуску:

д. мед. н., проф. Т.О. Ілащук

д. мед. н., проф. Ю.Г. Масікевич

д. мед. н., проф. О.В. Цигикало

Редакційна колегія:

Булик Р.С.

Власик Л.І.

Денисенко О.І.

Івашук О.І.

Ілащук Т.О.

Колоскова О.К.

Коновчук В.М.

Масікевич Ю.Г.

Пашковський В.М.

Полянський І.Ю.

Сорокман Т.В.

Федів О.І.

Цигикало О.В.

Адреса редакції: 58002, Чернівці, пл. Театральна, 2, видавничий відділ БДМУ.

Тел./факс: (0372) 553754. **Е-mail** myslytsky@gmail.com vfmyslickij@bsmu.edu.ua

Повнотекстова версія журналу представлена на сайті <http://www.bsmu.edu.ua/files/KEP/>

Електронні копії опублікованих статей передаються до **Національної бібліотеки**

ім. В.І. Вернадського для вільного доступу в режимі on-line.

Реферати статей публікуються в "**Українському реферативному журналі**", серія "Медицина"

Редакційна рада:

проф. А.В. Абрамов (Запоріжжя, Україна); проф. Е.М. Алієва (Баку, Азербайджан); проф. А.І. Березнякова (Харків, Україна); проф. В.В. Братусь (Київ, Україна); чл.-кор. НАН України, проф. В.М. Єльський (Донецьк, Україна); проф. І.М. Катеренюк (Кишинів, Республіка Молдова); проф. Ю.М. Колесник (Запоріжжя, Україна); акад. АН ВШ України, проф. С.С. Костишин; чл.-кор. АМН України, проф. В.А. Міхньов (Київ, Україна); чл.-кор. НАМН України, проф. М.Г. Проданчук; акад. АМН, чл.-кор. НАН України, О.Г. Резніков (Київ, Україна); чл.-кор. НАН України, проф. В.Ф. Сагач (Київ, Україна); чл.-кор. НАН України, проф. Р.С. Стойка (Львів, Україна); акад. НАМН, чл.-кор. НАН України М.Д. Тронько; проф. В.В. Чоп'як (Львів, Україна); проф. В.О. Шидловський (Тернопіль, Україна); проф. В. О. Шумаков (Київ, Україна).

Наказом Міністерства освіти і науки України від 11.07.2019 р., № 975 журнал "Клінічна та експериментальна патологія" включено до переліку наукових фахових видань України, категорія Б

Рекомендовано до друку та поширення через Інтернет рішенням вченої ради вищого державного навчального закладу України «Буковинський державний медичний університет (протокол № 1 від 29.08.2019 р.)

Матеріали друкуються українською, російською та англійською мовами

Комп'ютерний набір і верстка -
М.П. Мотрук
Наукове редагування - редакції

Рукописи рецензуються. Редколегія залишає за собою право редагування.

Редагування англійського тексту - Г.М. Лапи

Передрук можливий за письмової згоди редколегії.

Коректор - І.В. Зінченко

Група технічно-інформаційного забезпечення:
І.Б. Горбатюк
Л.І. Сидорчук
В.Д. Сорохан

ISSN 1727-4338

DOI 10.24061/1727-4338.XVIII.3.69.2019

© "Клінічна та експериментальна патологія" (Клін. та експерим. патол.), 2019

© **Clinical and experimental pathology (Clin. and experim. pathol.), 2019**
Founded in 2002
Publishing four issues a year

© "Клиническая и экспериментальная патология" (Клин. и эксперим. патол.), 2019

ДЖЕРЕЛА ТА ХРОНОЛОГІЧНА ПОСЛІДОВНІСТЬ ЗАКЛАДКИ СТРУКТУР ОЧНОЇ ЯМКИ ЛЮДИНИ

О.В. Цигикало, Н.Я. Козарійчук, Т.Б. Сикирицька

Вищий державний навчальний заклад України "Буковинський державний медичний університет", м. Чернівці

Ключові слова:

очна ямка, внутрішньо-утробний розвиток, зародки та передплід людини.

Клінічна та експериментальна патологія Т.18, №3 (69). С.90-95.

DOI:10.24061/1727-4338.XVIII.3.69.2019.277

E-mail: histology@bsmu.edu.ua

Мета роботи - уточнити джерела та визначити хронологічну послідовність закладки структур очної ямки в пренатальному періоді онтогенезу людини.

Матеріал та методи. За допомогою комплексу методів морфологічного дослідження (антропометрії, морфометрії, мікроскопії, тривимірного комп'ютерного реконструювання і статистичного аналізу) вивчено 26 серій послідовних гістологічних зрізів зародків і передплідів людини віком від 3 до 8 тижнів внутрішньоутробного розвитку (ВУР) (3,0-30,0 мм тім'яно-куприкової довжини (ТКД)).

Результати. На нашому матеріалі встановлено, що зачатки органа зору (кришталікові плакоти) з'являються на 3-му тижні ВУР (зародки 3,0-3,5 мм ТКД). У зародків 7,0-7,5 мм ТКД (5-й тиждень ВУР) у результаті поступової інвагінації кришталікових плакод у прилеглу мезенхіму утворюються кришталікові ямки, а потім - кришталікові пухирці. Закладка м'язів очного яблука (крім нижнього косого м'яза ока) виявлена наприкінці п'ятого тижня ВУР (зародки 7,0-7,5 мм ТКД) у прилеглій мезенхімі позаду очних келихів і навколо очних стебел. Зачаток нижнього косого м'яза ока розвивається з окремого мезодермального острівця, розташованого в мезенхімі медіально і знизу від очного яблука. Одночасно із закладкою м'язів очного яблука відбувається закладка і вrostання в очну ямку блокових і відвідних нервів. Розвиток кровоносних судин очних ямок відбувається з двох джерел: з острівців місцевого ангіогенезу, який починається з 5-го тижня ВУР, та з позаорганних судин, які простежуються у вигляді судинної сітки вже наприкінці 6-го тижня ВУР. Сполучення обох джерел спостерігається наприкінці 7-го тижня розвитку. Зачатки кісток очної ямки з'являється у такій послідовності: верхня щелепа на 6-му тижні ВУР, лобова, вилична, піднебінна кістки та мале крило клиноподібної кістки - на 7-му тижні. Велике крило клиноподібної кістки формується на 10-му тижні. Крила клиноподібної кістки з'єднуються на 16-му тижні розвитку.

Висновки. Отже, зародковий період онтогенезу є першим критичним періодом у розвитку очної ямки людини, зумовлений формуванням м'язів очного яблука, нервових і судинних структур.

Ключевые слова:

глазница, внутриутробное развитие, зародыши и передплод человека.

Клиническая и экспериментальная патология Т.18, №3 (69). С.90-95.

ИСТОЧНИКИ И ХРОНОЛОГИЧЕСКУЮ ПОСЛЕДОВАТЕЛЬНОСТЬ ЗАКЛАДКИ СТРУКТУР ГЛАЗНИЦЫ ЧЕЛОВЕКА

А.В. Цигикало, Н.Я. Козарійчук, Т.Б. Сикирицька

Цель работы - уточнить источники и определить хронологическую последовательность закладки структур глазницы в пренатальном периоде онтогенеза человека.

Материал и методы. С помощью комплекса методов морфологического исследования (антропометрии, морфометрии, микроскопии, трехмерного компьютерного реконструирования и статистического анализа) изучено 26 серий последовательных гистологических срезов зародышей и передплодов человек в возрасте от 3 до 8 недель внутриутробному развития (ВУР) (3,0-30,0 мм теменно-копчиковой длины (ТКД)).

Результаты. На нашем материале установлено, что зачатки органа зрения (хрусталиковые плакоты) появляются на 3-й неделе ВУР (зародыши 3,0-3,5 мм ТКД). В зародышей 7,0-7,5 мм ТКД (5-я неделя ВУР) в результате постепенной инвагинации хрусталиковых плакод в прилегающую мезенхиме образуются хрусталиковые ямки, а затем - хрусталиковые пузырьки.

Закладка мышц глазного яблока (кроме нижнего косой мышцы глаза) обнаружена в конце пятой недели ВУР (зародыши 7,0-7,5 мм ТКД) в прилегающей мезенхиме позади глазных бокалов и вокруг глазных стеблей. Зачаток нижнего косой мышцы глаза развивается из отдельного мезодермального островка, расположенного в мезенхиме медіально и снизу от глазного яблока. Одновременно с закладкой мышц глазного яблока происходит закладка и вrostание в глазницу блоковых и отводящих нервов. Развитие кровоносных сосудов глазниц происходит из двух

источников: из островков местного ангиогенеза, который начинается с 5-й недели ВУР, и с внеорганных сосудов, которые наблюдаются в виде сосудистой сетки уже в конце 6-й недели ВУР. Сочетание обоих источников наблюдается в конце 7-й недели развития. Зачатки костей глазницы появляются в такой последовательности: верхняя челюсть на 6-й неделе ВУР, лобовая, скуловая, небная кости и малое крыло клиновидной кости - на 7-й неделе. Большое крыло клиновидной кости формируется на 10-й неделе. Крыла клиновидной кости соединяются на 16-й неделе развития.

Выводы. Итак, зачаточный период онтогенеза является первым критическим периодом в развитии глазницы человека, обусловленный формированием мышц глазного яблока, нервных и сосудистых структур.

SOURCES AND CHRONOLOGICAL SEQUENCE OF THE EYESOCKET STRUCTURES ANLAGE

O.V. Tsygikalo, N.Ya. Kozariychuk, T.B. Sikyrytska

Purpose - to specify sources and determine chronological sequence of the orbit structures anlage in the prenatal period of the human ontogenesis.

Material and methods. Twenty six series of sequential histological sections of the human embryos and pre-fetuses aged 3-8 weeks of intrauterine development (IUD) (3.0-30.0 mm parietal-coccygeal length (PCL)) have been studied by complex of methods of the morphological investigation (anthropometry, morphometry, microscopy, three-dimensional computer reconstruction and statistical analysis). The investigations have been performed following the rules of the main principles of the Resolution of the First national congress in bioethics "General ethical principles of experiments on animals" (2001 year), ICH GCP (1996), Convention of European Council concerning the human rights and biomedicine (dated 04.04.1997) and vertebrates protection, which are used in experiments and other scientific purposes (dated 18.03.1986), Helsinki declaration of the World medical association about the ethics principles of the carrying out of the scientific medical investigations with man's participation (1964-2008).

Results. Our material indicates that the rudiments of the organ of vision (crystalline placodes) appear at the 3rd week of IUD (embryos 3.0-3.5 mm PCL). Crystalline fossa and then - crystalline vesicles are formed in the embryos of 7.0-7.5mm PCL (5th week of IUD) as a result of the gradual invagination of the crystalline placodes in the adjacent mesenchyme. The anlage of the eyeball muscles (except the inferior oblique eye muscle) was detected at the end of the fifth week of IUD (embryos 7.0-7.5 mm PCL) in the adjacent mesenchyme behind the ocular glasses and around the eye stems. The rudiment of the inferior oblique muscle of the eye develops from a separate mesodermal islet, located in the mesenchyme medially and below from the eyeball. Anlage and ingrowth of the trochlear and abducent nerves into orbit occur simultaneously with rudiment of the eyeball muscles. The development of the blood vessels of the sockets originates from two sources - the islets of local angiogenesis, which begins from the 5th week of the IUD, and the extracorporeal vessels, which are traced in the form of the vascular network already at the end of the 6th week of the IUD. The combination of both sources is observed at the end of the 7th week of the development. The rudiments of the bones of the ocular fossa appear in the following sequence: maxillary jaw at week 6 of IUD, frontal, malar, palatine bones and small wing of cuneiform bone - at week 7. The large wing of the cuneiform bone is formed at week 10. Wings of the sphenoid bone are joined at the 16th week of the development.

Conclusions. Therefore, the embryonic period of ontogenesis is the first critical period in the development of the human socket, stipulated by the formation of the eyeball muscles, nervous and vascular structures.

Key words:

socket, antenatal development, human embryos and fetuses.

Clinical and experimental pathology. Vol.18, №3 (69). P.90-95.

Вступ

Удосконалення заходів профілактики, способів лікування і методів діагностики захворювань органа зору потребує комплексного вивчення морфогенезу його складових в динаміці пренатального розвитку людини. Хвороби очей, зокрема косоокість, амбліопія, порушення бінокулярного зору, короткозорість, астигматизм у 85,3% є вродженими або набутими в дитячому віці [8, 2]. Однією з головних причин таких недуг є пато-

логія м'язів очного яблока (12-24%). Косоокість та інші офтальмологічні хвороби негативно відбиваються на розумовому та фізичному розвитку дітей, обмежують адекватний розвиток їх творчих, а згодом і професійних можливостей [1, 7]. Клініцистами неодноразово підкреслювалося, що наукових досліджень вікових морфологічних особливостей органа зору явно недостатньо [3]. Крім цього, розробка і застосування нових мікрохірургічних операцій вимагають більш глибокого знання

хірургічної анатомії очної ямки [5]. Вивченню розвитку допоміжних структур органа зору в пренатальному періоді онтогенезу присвячена низка робіт, у яких переважно досліджувався тільки ранній ембріогенез допоміжного апарата ока [4, 6]. Анатомічні дані про розвиток і становлення топографії судинно-нервових і м'язових структур очного яблука людини уривчасті та не дають чіткого уявлення про послідовність структурних перетворень впродовж внутрішньоутробного розвитку людини. Відсутні комплексні дослідження розвитку судин, нервів і м'язів ока, які охоплюють весь пренатальний період онтогенезу - від їх закладки і до періоду новонародженості. Тому актуальним напрямком морфології є комплексне вивчення особливостей розвитку, формоутворення, топографоанатомічних змін структур очної ямки (м'язів очного яблука, судин і нервів), динаміки їх синтопічних змін протягом пренатального періоду онтогенезу, що має велике значення для визначення варіантів будови, етіопатогенезу передумов і часу можливого виникнення їх вроджених вад.

Мета роботи

Уточнити джерела та визначити хронологічну послідовність закладки структур очної ямки в пренатальному періоді онтогенезу людини.

Матеріал і методи дослідження

За допомогою комплексу методів морфологічного дослідження (антропометрії, морфометрії, мікроскопії, тривимірного комп'ютерного реконструювання і статистичного аналізу) вивчено 26 серій послідовних гістологічних зрізів зародків і передплідів людини віком від 3 до 8 тижнів розвитку (3,0-30,0 мм тім'яно-куприкової довжини (ТКД)).

Дослідження виконані з дотриманням основних положень Ухвали Першого національного конгресу з біетики "Загальні етичні принципи експериментів на тва-

ринах" (2001 р.), ICH GCP (1996 р.), Конвенції Ради Європи про права людини та біомедицину (від 04.04.1997 р.) та про охорону хребетних тварин, що використовують в експериментах та інших наукових цілях (від 18.03.1986 р.), Гельсінської декларації Всесвітньої медичної асоціації про етичні принципи проведення наукових медичних досліджень за участю людини (1964-2008 рр.), директиви ЄЕС №609 (від 24.11.1986 р.), наказів МОЗ України № 690 від 23.09.2009 р., № 944 від 14.12.2009 р., № 616 від 03.08.2012 р.

Результати та їх обговорення

Встановлено, що на 3-му тижні внутрішньоутробного розвитку (зародки 3,0-3,5 мм ТКД) в головному відділі зародка знаходиться ротова ямка, а по обидва боки від лобового горба розташовані зачатки кришталікових плакод (рис. 1). У зародків 4,0-5,3 мм ТКД (4-й тиждень розвитку) нервова тканина очних ямок продовжує випинатися в прилеглу мезенхіму в напрямку ектодерми. Наприкінці 4-го тижня пренатального розвитку очні ямки перетворюються в еліпсоподібні пухирці (рис. 2). У зародків 7,0-7,5 мм ТКД (5-й тиждень розвитку) відбувається поступова інвагінація кришталікових плакод у прилеглу мезенхіму, що призводить до перетворення їх в кришталікові ямки, а потім - у кришталікові пухирці. Останні починають відшнуровуватися від покривного епітелію голови, замикаються та перетворюються в епітеліальні тіла округлої форми, прилеглі до очних пухирців. Стінка їх інвагінується, внаслідок чого вони поступово перетворюються в двостінні келихи (рис. 3). Очні келихи за допомогою очних стебел з'єднані з порожниною переднього мозкового міхура. Як очні келихи, так і очні стебла знаходяться в клітинній масі мезенхіми.

Закладка м'язів очного яблука (крім нижнього косого м'яза ока) виявлена наприкінці п'ятого тижня внутрішньоутробного розвитку, коли у зародків 7,0-7,5 мм

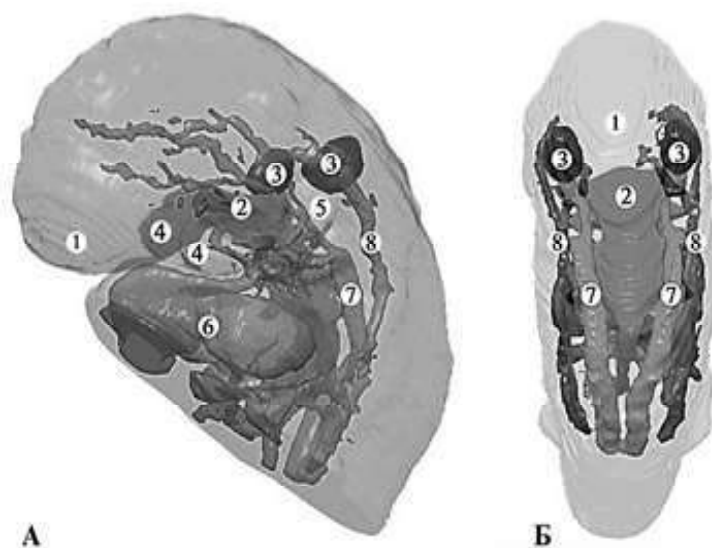


Рисунок 1. Тривимірна комп'ютерна реконструкція верхньої половини зародка людини 3,5 мм ТКД. А - ліва проекція, Б - задня проекція. Зб.: 12х:

1 - лобовий відросток; 2 - ротова ямка; 3 - кришталікова плакода; 4 - нижньощелепний відросток I зябрової дуги; 5 - II зяброва дуга; 6 - зачаток серця; 7 - дорсальна аорта; 8 - прекардинальні вени

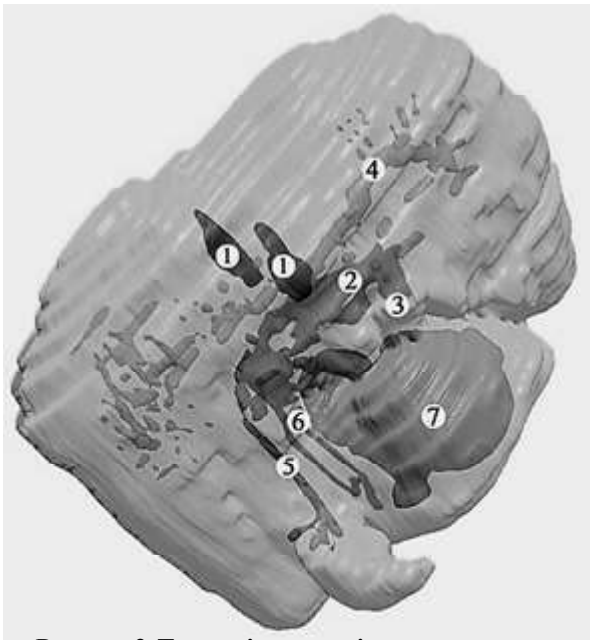


Рисунок 2. Тривимірна комп'ютерна реконструкція верхньої половини зародка людини 5,0 мм ТКД. Права проекція. Зб.: 30х:

1 - очні пухирці; 2 - первинна ротова порожнина; 3 - I зяброва дуга; 4 - дорсальна аорта; 5 - кардинальні вени; 6 - бронхолегеневий зачаток; 7 - серце

ТКД у прилеглий мезенхіма позаду очних келихів і навколо очних стебел з'являються ущільнення клітинних елементів мезодерми неправильної видовженої форми (рис. 4). Зачаток нижнього косою м'яза ока розвивається з окремого мезодермального острівця, розташованого в мезенхімімедіально і знизу від очного яблука.

Завдяки комп'ютерному тривимірному реконструюванню виявлено загальний мезодермальний зачаток м'язів очного яблука, його форму і початок диференціювання кожної окремої м'язи від зачатка мезодерми, який охоплює очні стебла і має воронкоподібну

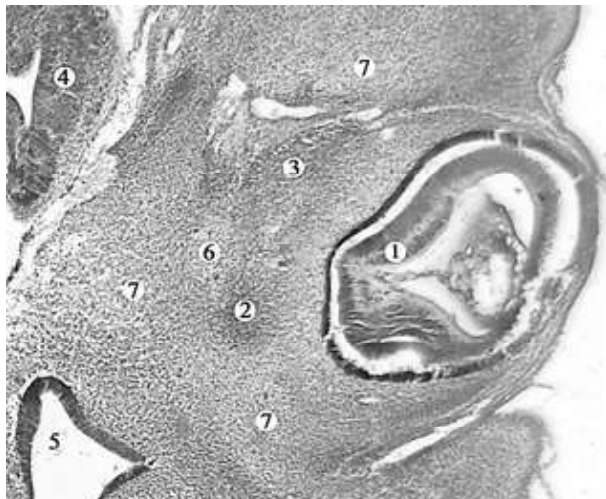


Рисунок 4. Фронтальний зріз лівої частини голови зародка людини 7,0 мм ТКД. Забарвлення гематоксилином і еозином. Мікропрепарат. Об. 8, ок. 7:

1 - очний келих; 2 - зачаток бічного прямого м'яза; 3 - зачаток верхнього прямого м'яза; 4 - головний мозок; 5 - верхня носова раковина; 6 - зачаток зорового нерва; 7 - мезенхіма голови

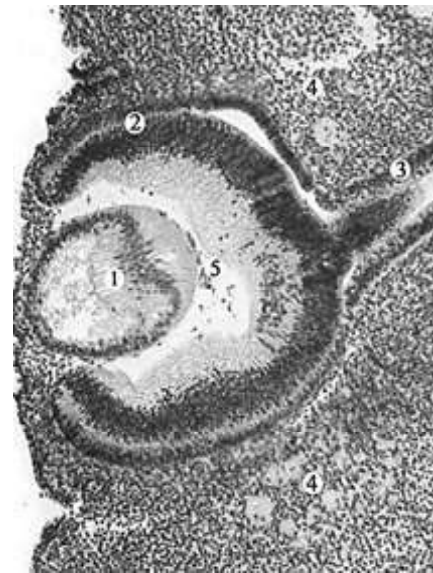

Рисунок 3. Фронтальний зріз правої частини голови зародка людини 6,5 мм ТКД. Забарвлення гематоксилином і еозином. Мікропрепарат. Об. 8, ок. 7:

1 - зачаток кришталіка; 2 - очний келих; 3 - очне стебло; 4 - мезенхіма

форму. Його потовщений кінець спрямований до очного яблука і закінчується попереду п'ятьма невеликими виступами. Ці виступи, як показали дослідження мікропрепаратів старших вікових груп, є морфологічним субстратом для розвитку окремих м'язів очного яблука (рис. 5). Крім цього, мезодермальний зачаток є основою для утворення спільного сухожильного кільця проксимальних кінців м'язів очі. Нижній косий м'яз ока розвивається з окремого мезодермального зачатка і тому має інше розташування і точки фіксації.

Одночасно із закладкою м'язів очного яблука відбу-

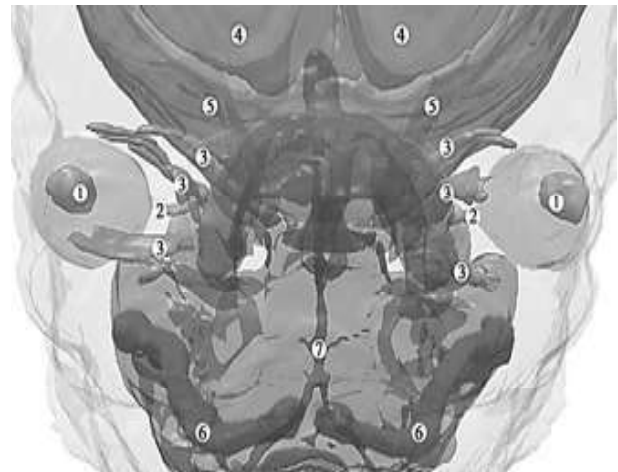

Рисунок 5. Тривимірна комп'ютерна реконструкція голови передплода людини 13,5 мм ТКД. Передня проекція. Зб.: 25х:

1 - зачатки очних яблук; 2 - зоровий нерв; 3 - зачатки зовнішніх м'язів очного яблука; 4 - півкулі головного мозку; 5 - зачаток кісток черепа; 6 - мекелевий хрящ; 7 - основна артерія

вається закладка і вrostання в очну ямку блокових і відвідних нервів. У зародковому періоді нами відзначено досить великий діаметр зазначених нервів відносно незначної товщини зачатків м'язів (рис. 6). Пізніше, у процесі подальшого розвитку, відбувається поступове переважаєння росту м'язів очного яблука щодо нервів, що забезпечують їх іннервацію.

У зародків 7,0-7,5 мм ТКД у клітинній масі мезенхіми, яка оточує очні келихи і мезодермальні закладки м'язів очного яблука, утворюються ланцюжки острівців внутрішньоорганного кровотворення та осередки клітин типу еритробластів. Частина острівців внутрішньоорганного кровотворення відокремлена від прилеглої мезенхіми одним рядом клітин витягнутої форми

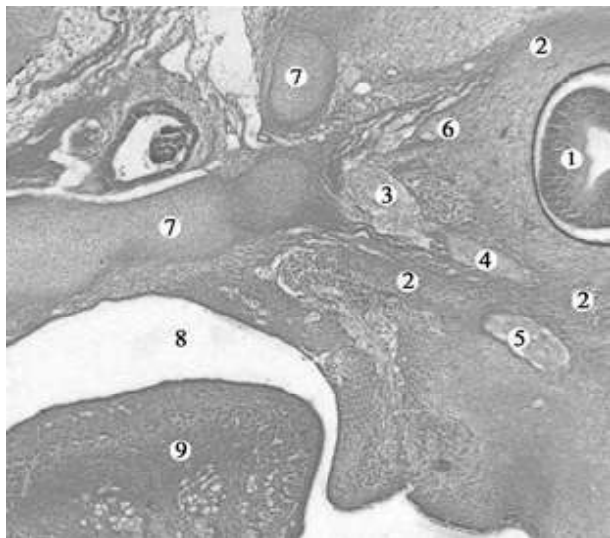

Рисунок 6. Косо-фронтальний зріз лівої частини голови зародка людини 13,0 мм ТКД. Забарвлення гематоксилином і еозином. Мікропрепарат. Об.8, ок.7:

1 - очне яблуко; 2 - зачатки зовнішніх м'язів очного яблука; 3 - зоровий нерв; 4 - відвідний нерв; 5 - ококоруховий нерв; 6 - слезовий нерв; 7 - зачатки кісток очної ямки; 8 - носоротова порожнина; 9 - язик

цей же період виявляється закладка малого крила клиноподібної кістки і зорового каналу. Велике крило клиноподібної кістки формується на 10-му тижні. Крила клиноподібної кістки з'єднуються на 16-му тижні розвитку. Кут між очними ямками на ранніх стадіях розвитку становить приблизно 180° з наступною тенденцією до його зменшення.

Висновки

1. Зачатки органа зору (кришталікові плакоти) з'являються на 3-му тижні ВУР (зародки 3,0-3,5 мм ТКД). У зародків 7,0-7,5 мм ТКД (5-й тиждень ВУР) у результаті поступової інвагінації кришталікових плакот у прилеглу мезенхіму утворюються кришталікові ямки, а потім - кришталікові пухирці.

2. Закладка м'язів очного яблука (крім нижнього косо м'яза ока) виявлена наприкінці п'ятого тижня ВУР (зародки 7,0-7,5 мм ТКД) у прилеглий мезенхімі позаду очних келихів і навколо очних стебел. Зачаток нижнього косо м'яза ока розвивається з окремого мезодермального острівця, розташованого в мезенхімі

типу ендотеліальних.

У зародків 13,0-16,0 мм ТКД спостерігається судинна сітка. Саме в цей період починається диференціація окремих м'язів очного яблука. Поряд із цим відбувається вrostання м'язових сполучних гілок позаорганних судин у м'язи ока. Сполучення обох частин судинних утворень відбувається у передплодів 18,0-22,0 мм ТКД (рис. 7). Отже, судинне постачання м'язів очного яблука формується двома шляхами - у вигляді острівців внутрішньоорганного кровотворення та вrostання м'язових гілок позаорганних судин.

Першою з кісток очної ямки з'являється верхня щелепа на 6-му тижні внутрішньоутробного розвитку, а лобова, вилична та піднебінна кістки - на 7-му тижні. У

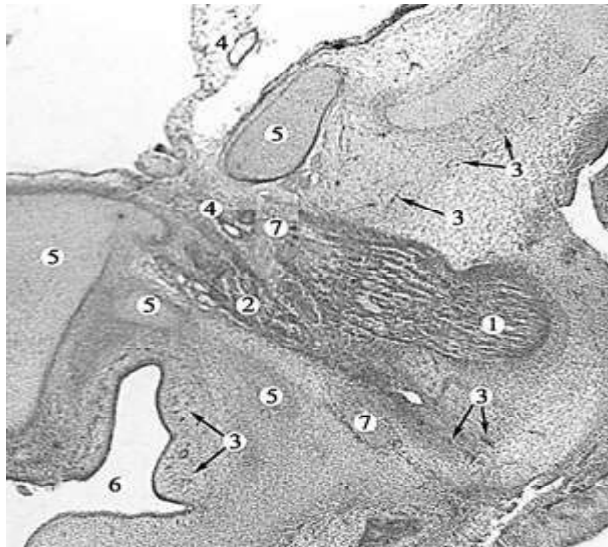


Рисунок 7. Фронтальний зріз лівої частини голови передплода людини 22,0 мм ТКД. Забарвлення гематоксилином і еозином. Мікропрепарат. Об.8, ок.7:

1 - латеральний прямий м'яз; 2 - нижній прямий м'яз; 3 - осередки місцевого кровотворення; 4 - позаорганні кровоносні судини; 5 - зачатки кісток черепа; 6 - носоротова порожнина; 7 - нерви очної ямки

медіально і знизу від очного яблука. Одночасно із закладкою м'язів очного яблука відбувається закладка і вrostання в очну ямку блокових і відвідних нервів.

3. Розвиток кровоносних судин очних ямок відбувається з двох джерел: з острівців місцевого ангиогенезу, який починається з 5-го тижня ВУР, та з позаорганних судин, які простежуються у вигляді судинної сітки вже наприкінці 6-го тижня ВУР. Сполучення обох джерел спостерігається наприкінці 7-го тижня розвитку.

4. Зачатки кісток очної ямки з'являється у такій послідовності: верхня щелепа на 6-му тижні ВУР, лобова, вилична, піднебінна кістки та мале крило клиноподібної кістки - на 7-му тижні. Велике крило клиноподібної кістки формується на 10-му тижні. Крила клиноподібної кістки з'єднуються на 16-му тижні розвитку.

5. Зародковий період онтогенезу є першим критичним періодом у розвитку очної ямки людини, зумовлений формуванням м'язів очного яблука, нервових і судинних структур.

Список літератури

1. Кононова НЕ, Сомов ЕЕ. К оценке результатов лечения Клинична та експериментальна патологія. 2019. Т.18, №3 (69)

детей, страдающих амблиопией, связанной с содружественным косоглазием. Педиатр. 2017;8(5):25-9. doi: 10.17816/PED8525-29

2. Burns NS, Iyer RS, Robinson AJ, Chapman T. Diagnostic imaging of fetal and pediatric orbital abnormalities. AJR Am J Roentgenol [Internet]. 2013[cited 2019 Sep 10];201(6):W797-W808. Available from: <https://www.ajronline.org/doi/pdf/10.2214/AJR.13.10949> doi: 10.2214/AJR.13.10949

3. Rao HL, Pradhan ZS, Weinreb RN, Dasari S, Riyazuddin M, Raveendran S, et al. Relationship of optic nerve structure and function to peripapillary vessel density measurements of optical coherence tomography angiography in glaucoma. J Glaucoma. 2017;26(6):548-54. doi: 10.1097/IJG.0000000000000670

4. Manton ND. Skeletal Muscle and Peripheral Nerves. In: Khong YT, Malcomson RDG, editors. Keeling's Fetal and Neonatal Pathology. Cham: Springer; 2015, p. 767-87.

5. Tawfik HA, Dutton JJ. Embryologic and Fetal Development of the Human Orbit. Ophthalmic Plast Reconstr Surg. 2018;34(5):405-21. doi: 10.1097/IOP.0000000000001172

6. Salman MS, Klassen SF, Clark IH. Congenital oculomotor nerve paresis with isolated cyclic pupillary spasms. J Neuroophthalmol. 2015;35(4):371-3. doi: 10.1097/WNO.0000000000000285

7. Yamaguchi K. Development of the human oculomotor nuclear complex: Somatic nuclei. Ann Anat. 2014;196(6):394-401. doi: 10.1016/j.aanat.2014.07.006

References

1. Kononova NE, Somov EE. K otsenke rezul'tatov lecheniya

detey, stradayushchikh ambliopiey, svyazannoy s sodruzhestvennym kosoglaziem [Assessment of the results of treatment of children with amblyopia associated with strabismus]. Pediatrician. 2017;8(5):25-9. doi: 10.17816/PED8525-29 (in Russian)

2. Burns NS, Iyer RS, Robinson AJ, Chapman T. Diagnostic imaging of fetal and pediatric orbital abnormalities. AJR Am J Roentgenol [Internet]. 2013[cited 2019 Sep 10];201(6):W797-W808. Available from: <https://www.ajronline.org/doi/pdf/10.2214/AJR.13.10949> doi: 10.2214/AJR.13.10949

3. Rao HL, Pradhan ZS, Weinreb RN, Dasari S, Riyazuddin M, Raveendran S, et al. Relationship of optic nerve structure and function to peripapillary vessel density measurements of optical coherence tomography angiography in glaucoma. J Glaucoma. 2017;26(6):548-54. doi: 10.1097/IJG.0000000000000670

4. Manton ND. Skeletal Muscle and Peripheral Nerves. In: Khong YT, Malcomson RDG, editors. Keeling's Fetal and Neonatal Pathology. Cham: Springer; 2015, p. 767-87.

5. Tawfik HA, Dutton JJ. Embryologic and Fetal Development of the Human Orbit. Ophthalmic Plast Reconstr Surg. 2018;34(5):405-21. doi: 10.1097/IOP.0000000000001172

6. Salman MS, Klassen SF, Clark IH. Congenital oculomotor nerve paresis with isolated cyclic pupillary spasms. J Neuroophthalmol. 2015;35(4):371-3. doi: 10.1097/WNO.0000000000000285

7. Yamaguchi K. Development of the human oculomotor nuclear complex: Somatic nuclei. Ann Anat. 2014;196(6):394-401. doi: 10.1016/j.aanat.2014.07.006

Відомості про авторів:

Цигикало О.В. - д. мед. наук, кафедра гістології, цитології і ембріології Вищого державного навчального закладу України "Буковинський державний медичний університет", м. Чернівці

Козарійчук Н.Я. - асистент кафедри офтальмології ім.Б.Л.Радзіхівського Вищого державного навчального закладу України "Буковинський державний медичний університет", м. Чернівці

Сикирицька Т.Б. - к. мед. наук, кафедра офтальмології ім.Б.Л.Радзіхівського Вищого державного навчального закладу України "Буковинський державний медичний університет", м. Чернівці

Сведения об авторах:

Цигикало А.В. - д. мед. наук, кафедра гистологии, цитологии и эмбриологии Высшего государственного учебного заведения Украины "Буковинский государственный медицинский университет", г. Черновцы

Козарийчук Н.Я. - ассистент кафедры офтальмологии им.Б.Л.Радзиховского Высшего государственного учебного заведения Украины "Буковинский государственный медицинский университет", г. Черновцы

Сикирицкая Т.Б. - к. мед. наук, кафедра офтальмологии им.Б.Л.Радзиховского Высшего государственного учебного заведения Украины "Буковинский государственный медицинский университет", г. Черновцы

Information about authors:

Tsyhykalo O.V. - doctor of medical sciences, Professor, Chief of the Department of Histology, Cytology and Embriology Higher State Educational Establishment of Ukraine "Bukovinian State Medical University", Chernivtsi

Kozariichuk N.Ya. - assistant Department of Ophthalmology them B.L.Radzikhovsky Higher State Educational Establishment of Ukraine "Bukovinian State Medical University", Chernivtsi

Sykyrytska T.B. - candidate of medical sciences, Department of Ophthalmology them B.L.Radzikhovsky Higher State Educational Establishment of Ukraine "Bukovinian State Medical University", Chernivtsi

Стаття надійшла до редакції 26.08.2019

Рецензент – проф. О.М. Слободян

© О.В. Цигикало, Н.Я. Козарійчук, Т.Б. Сикирицька, 2019