

КЛІНІЧНА АНАТОМІЯ ТА ОПЕРАТИВНА ХІРУРГІЯ

Том 18, № 1 (67)
2019

Науково-практичний медичний журнал
Видається 4 рази на рік
Заснований в квітні 2002 року

Головний редактор
Слободян О.М.

Почесний головний редактор
Ахтемійчук Ю.Т.

**Перший заступник
головного редактора**
Іващук О.І.

**Заступники головного
редактора**
Чайковський Ю.Б.
Проняєв Д.В.

Відповідальний секретар
Товкач Ю.В.

Секретар
Лаврів Л.П.

Редакційна колегія

Білоокий В.В.

Боднар Б.М.

Булик Р.Є.

Власов В.В.

Давиденко І.С.

Іфтодій А.Г.

Кривецький В.В.

Макар Б.Г.

Олійник І.Ю.

Полянський І.Ю.

Федорук О.С.

Хмара Т.В.

Засновник і видавець: ВДНЗ України "Буковинський державний медичний університет"
Адреса редакції: 58002, пл. Театральна, 2, Чернівці, Україна

URL: <http://kaos.bsmu.edu.ua/>;
E-mail: cas@bsmu.edu.ua

РЕДАКЦІЙНА РАДА

Андергубер Ф. (Грац, Австрія), Білаш С.М. (Полтава), Вовк Ю.М. (Рубіжне), Вовк О.Ю. (Харків), Волков К.С. (Тернопіль), Гнатюк М.С. (Тернопіль), Головацький А.С. (Ужгород), Гумінський Ю.Й. (Вінниця), Гунас І.В. (Вінниця), Дуденко В.Г. (Харків), Катеренюк І.М. (Кишинів, Молдова), Костюк Г.Я. (Вінниця), Кошарний В.В. (Дніпро), Кривко Ю.Я. (Львів), Лук'янцева Г.В. (Київ), Масна З.З. (Львів), Матешук-Вацеба Л.Р. (Львів), Небесна З.М. (Тернопіль), Неделку А. (Яси, Румунія), Околокулак Є.С. (Гродно, Білорусь), Пастухова В.А. (Київ), Півторак В.І. (Вінниця), Пикалюк В.С. (Луцьк), Попадинець О.Г. (Івано-Франківськ), Попов О.Г. (Одеса), Попович Ю.І. (Івано-Франківськ), Ромаєв С.М. (Харків), Россі П. (Рим, Італія), Савва А. (Яси, Румунія), Сікора В.З. (Суми), Суман С.П. (Кишинів, Молдова), Топор Б.М. (Кишинів, Молдова), Федонюк Л.Я. (Тернопіль), Філіпоу Ф. (Бухарест, Румунія), Черкасов В.Г. (Київ), Черно В.С. (Миколаїв), Шепітько В.І. (Полтава), Шкодівський М.І. (Сімферополь)

EDITORIAL COUNCIL

Friedrich Anderhuber (Graz, Austria), Anca Sava (Yassy, Romania), Alin Nedelcu (Yassy, Romania), Florin Filipoiu (Bucureshti, Romania), Pellegrino Rossi (Roma, Italy), Suman Serghei (Kishinev, Moldova), Bilash S.M (Poltava), Vovk Yu.M. (Rubizhne), Vovk O.Yu. (Kharkiv), Volkov K.S. (Ternopil), Gnatyuk MS (Ternopil), Golovatsky A.C. (Uzhgorod), Guminsky Yu.Y. (Vinnitsa), Gunas I.V. (Vinnytsya), Dudenko V.G. (Kharkiv), Kateryenyuk I.M. (Kishinev, Moldova), Kostiuk G.Ya. (Vinnytsia), Kosharnyi V.V. (Dnipro), Krivko Yu.Ya. (Lviv), Lukyantseva G.V. (Kiev), Masna Z.Z. (Lviv), Mateshuk-Vatseba L.R. (Lviv), Nebesna Z.M. (Ternopil), Okolokulak E.S. (Grodno, Belarus), Pastukhova V.A. (Kiev), Pivtorak V.I. (Vinnytsia), Pikalyuk V.S. (Lutska), Popadynets O.H. (Ivano-Frankivsk), Popov O.G. (Odessa), Popovich Yu.I. (Ivano-Frankivsk), Romany S.M. (Kharkiv), Sikora V.Z. (Sumy), Topor B.M. (Chisinau, Moldova), Fedonyuk L.Ya. (Ternopil), Cherkasov V.G. (Kiev), Chernov V.C. (Nikolaev), Shepitko V.I. (Poltava), Shkodivskyj M.I. (Simferopol)

**Свідоцтво про державну реєстрацію –
серія КВ № 6031 від 05.04.2002 р.**

Журнал включений до баз даних:

ВІНІТІ Російської академії наук, Ulrich`s Periodicals Directory, Google Scholar, Index Copernicus International, Scientific Indexing Services, Infobase Index, Bielefeld Academic Search Engine, International Committee of Medical Journal Editors, Open Access Infrastructure for Research in Europe, WorldCat, Наукова періодика України

**Журнал "Клінічна анатомія та оперативна хірургія" –
наукове фахове видання України**

**(Постанова президії ВАК України від 14.10.2009 р., № 1-05/4), перереєстровано наказом
Міністерства освіти і науки України від 29 грудня 2014 року № 1528 щодо включення
до переліку наукових фахових видань України**

**Рекомендовано вченою радою ВДНЗ України
"Буковинський державний медичний університет"
(протокол № 7 від 28.02.2019 р.)**

ISSN 1727-0847

**Klinična anatomîa ta operativna hirurgiâ (Print)
Clinical anatomy and operative surgery**

ISSN 1993-5897

**Klinična anatomîa ta operativna hirurgiâ (Online)
Kliničeskaâ anatomîa i operativnaâ hirurgiâ**

© Клінічна анатомія та оперативна хірургія, 2019

О.Г. Плаксивий, І.В. Калуцький, О.О. Мазур, І.В. Булько*

*Курс отоларингології (зав. – доц. О.Г. Плаксивий) Вищого державного навчального закладу України «Буковинський державний медичний університет», м. Чернівці; *кафедра анатомії людини (зав. – проф. В.О. Тихолаз) Вінницького національного медичного університету імені М.І. Пирогова*

ГІГАНТСЬКА ІНВЕРТОВАНА ПАПІЛОМА ШНАЙДЕРА З ПРОРОСТАННЯМ В ПРИНОСОВІ ПАЗУХИ ТА НОСОГЛОТКУ

Резюме. Інвертована перехідно-клітинна папілома (папілома Шнейдера) — рідкісна доброякісна пухлина, що складає близько 0,5 % всіх новоутворень носа. Зазвичай одностороння, рецидиви пухлини можуть виникати через 5-10 років. Приблизно у 5 % хворих інвертована перехідно-клітинна папілома здатна перетворюватися на рак після довголітнього доброякісного перебігу. Ці пухлини мають деструктивний ріст, рецидивують та малігнізуються. В статті наведено випадок з клінічної практики. Хворий поступив з діагнозом: правобічний хронічний поліпозний синусит. При огляді права половина носа заповнена поліпоподібними утвореннями, при задній риноскопії визначається утворення, подібне гігантському хоанальному поліпу. Особливістю утворення в носоглотці була горбкуватість, дольчата поверхня, тому було вирішено провести ендоскопію носоглотки через ліву половину носа для кращої візуалізації та взяття біопсії. Результат гістологічного дослідження — інвертована перехідно-клітинна папілома. Хворому проведено КТ біляносових пазух: праву половину носової порожнини виповняє об'ємне утворення м'яко-тканинної щільності, яке пролабує у праву гайморову пазуху, яке супроводжується руйнуванням кісткових трабекул і випинанням стінок лабіринта і заповнює праву фронтальну пазуху. Під в/в комбінованим наркозом з інтубацією трахеї проведено гайморотомію справа за Денкером. Пухлиноподібне утворення видалено єдиним блоком. Права половина носа, порожнина гайморової і решітчастої пазухи та носоглотка утворюють єдину порожнину. Ускладнень під час операції не було. Видалене новоутворення відправлене на патогістологічне дослідження. Результат патогістологічного дослідження видаленої пухлини — інвертована папілома. Особливістю даного клінічного випадку є рідкість патології, гігантські розміри новоутворення, проростання інвертованої папіломи в гайморову, решітчасту пазуху та носоглотку, видалення новоутворення єдиним блоком, мінімальна крововтрата під час операції, відсутність ускладнень.

Ключові слова: інвертована перехідно-клітинна папілома, приносіві пазухи, носоглотка, операція.

Інвертована перехідно-клітинна папілома (син.: папілома Шнейдера, епітеліальна папілома, сосочкова фіброепітеліома, папілярний синусит, циліндроклітинна папілома, папілома з респіраторного епітелію) — рідкісна, але характерна для носової порожнини та її пазух доброякісна пухлина, що становить близько 0,5 % усіх новоутворень носа. Називається у зв'язку з властивістю до інвагінації плоского епітелію у вигляді широкої стрічки в сполучну тканину (Еланцев Б.В., 1959). Вона частіше трапляється у чоловіків, переважно на п'ятому-шостому десятилітті життя. Зазвичай одностороння і, як правило, виникає на бічній стінці носової порожнини, а також у приносівих пазухах. Пухлина може рости в різних напрямках, руйнуючи стінку пазух та піднебіння, стінки очниці або кістки основи черепа. Рецидиви пухлини можуть виникати через 5-10 років [1, 2]. Приблизно у 5 % хворих інвертована перехідно-

клітинна папілома здатна перетворюватися на рак після довголітнього доброякісного перебігу. Ці пухлини мають деструктивний ріст, рецидивують та малігнізуються (Ундріц В.Ф. і др., 1969; Козлова А.В. і др., 1979) [3, 4].

Вони відомі також під назвою циліндроклітинні папіломи. Метастази не спостерігаються.

У ЛОР-центрі ОКЛ за останні 20 років на лікуванні з приводу інвертованої папіломи було всього 5 хворих. У зв'язку з рідкісністю цієї патології наводимо випадок з клінічної практики.

Хворий направлений на консультацію у ЛОР-центр ОКЛ отоларингологом з м. Новодністровськ, Чернівецької області з діагнозом: правобічний хронічний поліпозний синусит. Скарги хворого на утруднене носове дихання, головні болі, зниження нюху, погане самопочуття.

При передній риноскопії права половина носа

заповнена поліпоподібними утвореннями. Дихання через праву половину носа відсутнє, зліва помірно утруднене. При задній риноскопії визначається утворення, подібне до гігантського хоанально поліпа, що закриває повністю праву та частково ліву хоану.

На рентгенограмі БНП – тотальне затемнення правої гайморової пазухи, решіток. Проведено лікувально-діагностичну пункцію гайморових пазух: об'єм справа – 0 см³, промивна рідина чиста, зліва – серозна рідина. Особливістю утворення в носоглотці була горбкуватість, часточкова поверхня, тому вирішено провести ендоскопію носоглотки через ліву половину носа для кращої візуалізації та взяття біопсії. Біопсія носоглотки під ендовідеориноскопічним контролем проведена 11.03.2016 р., при якій взято два шматки новоутворення, кровотечі не було. Результат гістологічного дослідження № 6224-25 від 14.03.2016 р. – інвертована перехідно-клітинна папілома.

Хворому проведено КТ біляносових пазух. На серіях нативних аксіальних КТ-зрізів та сагітальних і коронарних MPR-конструкціях – праву половину носової порожнини виповняє об'ємне утворення м'яко-тканинної щільності, яке пролабує у праву гайморову пазуху, розширюючи воронку верхньої щелепи, та у комірки решітчастої кістки з ремоделюванням лабіринта решітчастої кістки, яке супроводжується руйнуванням кісткових трабекул і випинанням стінок лабіринта і заповнює праву фронтальну пазуху (рис. 1). Об'єм лівої гайморової пазухи зменшений за рахунок рівня рідини, який займає 1/2 пазухи та поліпоподібного пристінкового стовщення слизової, затемнення, що займає 2/3 пазухи і має рідинно-м'якотканинні денситометричні характеристики.

17.03.2016 р. хворий госпіталізований в ЛОР-центр ОКЛ. 18.03.2016 р. під в/в комбінованим наркозом з інтубацією трахеї проведено гайморотомію справа за Денкером. Гайморова пазуха розкрита в ділянці f. canina, у пазусі пухлиноподібне утворення. Лицева стінка широко видалена, видалено краї грушеподібного отвору і медіальна стінка пазухи під нижньою носовою раковиною. Слизова оболонка латеральної стінки носа вирізана і видалена. У зв'язку із значними розмірами пухлиноподібного утворення, що повністю обтурує праву половину носа, додатково для створення достатнього доступу з метою видалення пухлини видалено медіальну стінку пазухи. Пухлиноподібне утворення видалено єдиним блоком (рис. 2), кровотеча помірна, гемостаз. Права половина носа, порожнина гайморової і решітчастої

пазухи та носоглотка утворюють єдину порожнину. Шви на рану. Передня тампонада носа справа з тампоном за Мікулічем. Ускладнень під час операції не було.

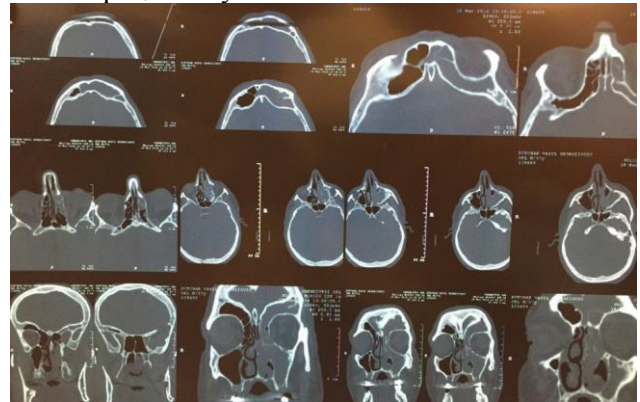


Рис. 1. Комп'ютерна томографія голови

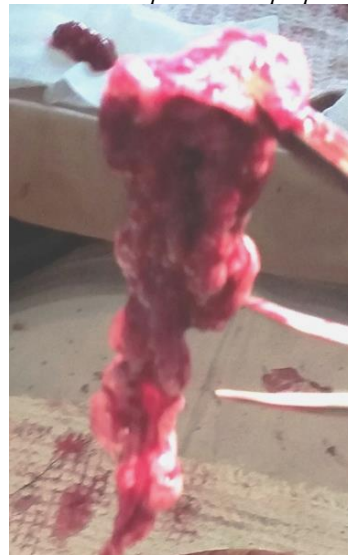

Рис. 2. Пухлиноподібне утворення

Видалене новоутворення відправлене на патогістологічне дослідження. У післяопераційному періоді хворий отримував антибактеріальну, гемостатичну терапію, анальгетики, холод на щокі в 1-й день, щоденні перев'язки.

Тампон видалений на другий день, кровотечі не було. Післяопераційний період протікав гладко і на 8-й день після операції виписаний з одужанням з відповідними рекомендаціями додому. Результат патогістологічного дослідження видаленої пухлини № 8626-27 від 21.03.2016 р. – інвертована папілома.

Висновок. Особливістю цього клінічного випадку є рідкість патології, гігантські розміри новоутворення, проростання інвертованої папіломи в гайморову, решітчасту пазуху та носоглотку, видалення новоутворення єдиним блоком, мінімальна крововтрата під час операції, відсутність ускладнень.

Список використаної літератури:

1. Абизов Р.А. Онкоотоларингологія. Лекції. Київ. Книга плюс. 2001. 267 с.
2. Кіцера О.О. Клінічна отоларингологія. Навчальний посібник. Львів. Видавництво «Квадрат». 2006. 531 с.
3. Лукач Е, Сережко Ю, Терницька Ю. Пухлини носа та параназальних синусів. Ринологія. 2006;4: 3-13.
4. Пачес А.И. Опухоли головы и шеи. Москва. Медицина. 1983. 416 с.

ГИГАНТСКАЯ ИНВЕРТИРОВАННАЯ ПАПИЛОМА ШНАЙДЕРА С ПРОРОСТАНИЕМ В ОКОЛОНОСОВЫЕ СИНУСЫ И НОСОГЛОТКУ

Резюме. Инвертированная переходно-клеточная папиллома (папиллома Шнейдера) – редкая доброкачественная опухоль, составляет около 0,5 % всех новообразований носа. Обычно односторонняя, рецидивы опухоли могут возникать через 5-10 лет. Примерно у 5 % больных инвертированная переходно-клеточная папиллома способна превращаться в рак после многолетнего доброкачественного течения. Эти опухоли имеют деструктивный рост, могут рецидивировать и малигнизироваться. В статье приведен случай из клинической практики. Больной поступил с диагнозом: правосторонний хронический полипозный синусит. При осмотре правая половина носа заполнена полипообразными образованиями, при задней риноскопии определяется образование, подобное гигантскому хоанальному полипу. Особенностью образования в носоглотке была холмистость, дольчатая поверхность, поэтому было решено провести эндоскопию носоглотки через левую половину носа для лучшей визуализации и взятия биопсии. Результат гистологического исследования – инвертированная переходно-клеточная папиллома. Больному проведено КТ околоносовых пазух: правую половину носовой полости наполняет объемное образование мягкотканной плотности, которое пролабирует в правую гайморову пазуху, и сопровождается разрушением костных трабекул и выпячиванием стенок лабиринта и заполняет правую фронтальную пазуху. Под внутривенным комбинированным наркозом с интубацией трахеи проведена гайморотомия по Денкеру. Опухолевидное образование удалено единым блоком. Правая половина носа, полость гайморовой, решетчатой пазух и носоглотка образуют единую полость. Осложнений во время операции не было. Удаленное новообразование отправлено на патогистологическое исследование. Результат патогистологического исследования удаленной опухоли – инвертированная папиллома. Особенностью данного клинического случая является редкость патологии, гигантские размеры новообразования, прорастание инвертированной папилломы в гайморовую, решетчатую пазуху и носоглотку, удаление новообразования единым блоком, минимальная кровопотеря во время операции, отсутствие осложнений.

Ключевые слова: инвертированная переходно-клеточная папиллома, околоносовые синусы, носоглотка, операция.

THE GIANT INVERTED PAPILLOMA SCHNEIDER WITH GERMINATION IN THE ACNE SINUSES AND NASOPHARYNX

Abstract. Inverted transitional cell papilloma (Schneider papilloma), a rare benign tumor, accounts for about 0.5 % of all neoplasms of the nose. Usually unilateral, recurrences of the tumor can occur after 5-10 years. In about 5% of patients, an inverted transitional cell papilloma is able to turn into cancer after a long-term benign course. These tumors have a destructive growth, recur and malignize. The article presents a case from clinical practice. The patient was admitted with a diagnosis of right-sided chronic polypous sinusitis. On examination, the right half of the nose is filled with polypoid formations, and in the posterior rhinoscopy, formations similar to a giant choanal polyp are determined. The peculiarity of education in the nasopharynx was hilly, lobed surface, so it was decided to carry out nasopharyngeal endoscopy through the left half of the nose for better visualization and taking a biopsy. The result of histological examination is an inverted transitional cell papilloma. The patient underwent a CT scan of the paranasal sinuses: the right half of the nasal cavity is filled with a soft tissue density mass formation, which prolapses into the right maxillary sinus, and is accompanied by the destruction of bone trabeculae and protrusion of the labyrinth walls and fills the right frontal sinus. Under intravenous combined anesthesia with tracheal intubation, a sinus surgery was performed according to Denker. Tumor formation removed as a single unit. The right half of the nose, the cavity of the maxillary and ethmoid sinuses and nasopharynx form a single cavity. There were no complications during the operation. Remote tumor was sent for histopathological examination. The result of histopathological examination of a remote tumor is an inverted papilloma. The peculiarity of this clinical case is the rarity of the pathology, the gigantic size of the neoplasm, the germination of the inverted papilloma in the maxillary, ethmoid sinuses and nasopharynx, removal of the neoplasm as a single unit, minimal blood loss during the operation, the absence of

complications.

Key words: inverted transitional cell papilloma, acne sinuses, nasopharynx, operation.

Відомості про авторів:

Плаксивий Олександр Григорович – кандидат медичних наук, доцент кафедри дитячої хірургії та отоларингології Вищого державного навчального закладу України «Буковинський державний медичний університет», м. Чернівці;

Калуцький Ігор В'ячеславович – кандидат медичних наук, доцент кафедри дитячої хірургії та отоларингології Вищого державного навчального закладу України «Буковинський державний медичний університет», м. Чернівці;

Мазур Ольга Олександрівна – асистент кафедри дитячої хірургії та отоларингології Вищого державного навчального закладу України «Буковинський державний медичний університет», м. Чернівці;

Булько Ірина Віталівна – кандидат медичних наук, доцент кафедри анатомії людини Вінницького національного медичного університету імені М.І. Пирогова.

Information about the authors:

Plaksyvyy Oleksandr H. – Candidate of Medical Sciences, Associate Professor of the Department of Pediatric Surgery and Otolaryngology of the Higher State Educational Establishment of Ukraine “Bukovinian State Medical University”, Chernivtsi;

Kalutskyu Ihor V. – Candidate of Medical Sciences, Associate Professor of the Department of Pediatric Surgery and Otolaryngology of the Higher State Educational Establishment of Ukraine “Bukovinian State Medical University”, Chernivtsi;

Mazur Olga O. – Assistant of the Department of Pediatric Surgery and Otolaryngology of the Higher State Educational Establishment of Ukraine “Bukovinian State Medical University”, Chernivtsi,

Bulko Iryna V. – Candidate of Medical Sciences, Associate Professor of the Department of Human Anatomy National M.I. Pirogov Memorial Medical University.

Надійшла 14.11.2018 р.