

НИ ЗДОРОВ'Я УКРАЇНИ  
ВИЩИЙ ДЕРЖАВНИЙ МЕДИЧНИЙ УНІВЕРСИТЕТ  
«БУКОВИНСЬКИЙ ДЕРЖАВНИЙ МЕДИЧНИЙ УНІВЕРСИТЕТ»  
HIGHER STATE EDUCATIONAL ESTABLISHMENT OF UKRAINE  
"BUKOVINIAN STATE MEDICAL UNIVERSITY"

Індексований у міжнародних наукометричних базах:

Academy (Google Scholar)  
Ukrainian Research & Academy Network  
(URAN)  
Academic Resource Index Research Bib

Index Copernicus International  
Scientific Indexing Services  
Включений до Ulrichsweb™ Global Serials  
Directory

KLINICHNA TA  
EKSPERIMENTAL'NA  
PATOLOGIYA

CLINICAL & EXPERIMENTAL  
PATHOLOGY

Т. XVI, № 2 (60), ч.2, 2017

Щоквартальний український  
науково-медичний журнал.  
Заснований у квітні 2002 року

Свідоцтво про державну реєстрацію  
Серія КВ №6032 від 05.04.2002 р.

Засновник і видавець: Буковинський державний медичний університет, м. Чернівці

**Головний редактор**

Т. М. Бойчук

**Перший заступник головного редактора**

В. Ф. Мислицький

**Відповідальні секретарі:**

С. Є. Дейнека

О. С. Хухліна

**Секретар**

Г. М. Лапа

**Наукові редактори випуску:**

д. мед. н., проф Булик Р. Є.

д. мед. н., проф. Колоскова О. К.

д. мед. н., проф. Полянський І. Ю.

**Редакційна колегія:**

Булик Р.Є.

Власик Л. І.

Денисенко О. І.

Іващук О. І.

Ілащук Т.О.

Колоскова О. К.

Коновчук В. М.

Масікевич Ю. Г.

Пашковський В. М.

Полянський І. Ю.

Сорокман Т. В.

Ткачук С. С.

Федів О. І.

Адреса редакції: 58002, Чернівці, пл. Театральна, 2, видавничий відділ БДМУ.


Тел./факс: (0372) 553754. E-mail [myslytsky@gmail.com](mailto:myslytsky@gmail.com) [vfmyslickij@bsmu.edu.ua](mailto:vfmyslickij@bsmu.edu.ua)

Повнотекстова версія журналу представлена на сайті <http://www.bsmu.edu.ua/files/KEP/>

Електронні копії опублікованих статей передаються до **Національної бібліотеки**

**ім. В.В.Вернадського** для вільного доступу в режимі on-line.

Реферати статей публікуються в "**Українському реферативному журналі**", серія "Медицина"



## Редакційна рада:

проф. А.В. Абрамов (Запоріжжя, Україна); акад. РАН, проф. І.Г. Акмаєв (Москва, Російська Федерація); проф. Е.М. Алієва (Баку, Азербайджан); проф. А.І. Березнякова (Харків, Україна); проф. В.В. Братусь (Київ, Україна); проф. Т.М. Досаєв (Алмати, Республіка Казахстан); чл.-кор. НАН України, проф. В.М. Єльський (Донецьк, Україна); проф. І.М. Катеренюк (Кишинів, Республіка Молдова); проф. Ю.М. Колесник (Запоріжжя, Україна); акад. АН ВШ України, проф. С.С. Костишин; проф. М. В. Кришталь (Київ, Україна); чл.-кор. АМН України, проф. В.А. Міхньов (Київ, Україна); чл.-кор. НАМН України, проф. М.Г. Проданчук; акад. АМН, чл.-кор. НАН України, О.Г. Резніков (Київ, Україна); чл.-кор. НАН України, проф. В.Ф. Сагач (Київ, Україна); чл.-кор. НАН України, проф. Р.С. Стойка (Львів, Україна); акад. НАМН, чл.-кор. НАН України М.Д. Тронько; проф. В. В. Чоп'як (Львів, Україна); проф. В.О. Шидловський (Тернопіль, Україна); проф. Шумаков В. О. (Київ, Україна).

---

Наказом Міністерства освіти і науки України від 06.11.2014 р., № 1279 журнал "Клінічна та експериментальна патологія" включено до переліку наукових фахових видань України

---

Рекомендовано до друку та поширення через Інтернет рішенням вченої ради вищого державного навчального закладу України «Буковинський державний медичний університет (протокол № 11 від 24.05.2017 р.)

Матеріали друкуються українською, російською та англійською мовами

Комп'ютерний набір і верстка -  
М.П. Мотрук  
Наукове редагування - редакції

Рукописи рецензуються. Редколегія залишає за собою право редагування.

Редагування англійського тексту - Г. М. Лапи

Передрук можливий за письмової згоди редколегії.

Коректор - І.В. Зінченко

Група технічно- інформаційного забезпечення:  
О.В. Залявська,  
Л.І. Сидорчук,  
В.Д. Сорохан

ISSN 1727-4338

© "Клінічна та експериментальна патологія" (Клін. та експерим. патол.), 2017

© **Clinical and experimental pathology (Clin. and experim. pathol)**, 2017  
Founded in 2002  
Publishing four issues a year

© "Клиническая и экспериментальная патология" (Клин. и эксперим. патол.), 2017

УДК 611.715.6.018-053.2

**Н. Р. Ємельяненко**

Вищий державний навчальний заклад  
України "Буковинський державний  
медичний університет", м. Чернівці

## ОСОБЛИВОСТІ БУДОВИ НОСОВОЇ ПЕРЕГОРОДКИ В ДИТЯЧОМУ ВІЦІ ОНТОГЕНЕЗУ ЛЮДИНИ

**Ключові слова:** носова перегородка, дитячий вік, онтогенез, людина.

**Резюме.** З метою з'ясування морфологічних особливостей носової перегородки у дитячому віці та визначення можливих варіантів її структурної організації досліджено 20 макропрепаратів комплексом методів морфологічного дослідження (препарування, морфометрія, рентгенографія, фотодокументування, статистичний аналіз). Встановлено, що в дитячому віці відбуваються структурні перетворення носової перегородки. Зокрема, наприкінці першого дитинства вона являє собою однорідну хрящову тканину, яка доповнена кістковим лемешем. У період другого дитинства закінчується скостеніння перпендикулярної пластинки решітчастої кістки. Слизова оболонка носової перегородки вистелена високим циліндричним миготливим епітелієм. Найбільша концентрація кровоносних судин виявлена в передньонижній частині носової перегородки.

### Вступ

Морфологічні дослідження носової ділянки, на якому б структурному рівні вони не проводилися, направлені на розкриття механізмів і патогенезу захворювань та пошуку ефективних методів лікування. Вивчення носової перегородки має практичну цінність, оскільки там часто трапляються вади розвитку, які вимагають хірургічної корекції, усунення поліпозних розростань її слизової оболонки, лікування хронічних кровотеч, посттравматичних уражень. Однією з умов успішного вирішення зазначених проблем є досконале вивчення анатомічних особливостей носової перегородки на кожному етапі розвитку [1-3]. Питання причин виникнення викривлень носової перегородки у теперішній час викликає широкі дискусії вчених на сторінках наукової літератури. Але всі оприлюднені тлумачення є розрізненими, фрагментарними та неповними [4].

### Мета дослідження

З'ясувати морфологічні особливості носової перегородки у дитячому віці та визначити можливі варіанти її структурної організації.

### Матеріал і методи

Методами звичайного і тонкого препарування за допомогою мікроскопа МБС-10, виготовлення топографоанатомічних зрізів, рентгенографії і морфометрії досліджено 20 біологічних препаратів та органоконструкцій носової ділянки людей дитячого віку.

### Обговорення результату дослідження

Уперіод раннього дитинства продовжуються формоутворювальні процеси носової перегородки. У перпендикулярній пластинці решітчастої кістки починається поступова заміна хрящової тканини на кісткову. У процесі росту передньозадній розмір лемеша переважає над вертикальним. Товщина лемеша майже не змінюється.

Під час дослідження препаратів дітей раннього дитинства (період від одного до трьох років) встановлено, що хрящову частину носової перегородки утворює однорідна хрящова тканина, макроскопічно відрізнити хрящ носової перегородки від перпендикулярної пластинки решітчастої кістки даного вікового періоду не вдається. Кісткова частина носової перегородки утворена лемешем, який представлений однорідною пластинкою (рис. 1). На задньому краї пластинки виявляються більш виражені крила, які прилягають до тіла клиноподібної кістки. Передньозадній розмір лемеша досягає  $30,2 \pm 0,6$  мм, вертикальний  $11,2 \pm 0,13$  мм.

Передньозадній розмір носової перегородки в дітей раннього дитинства становить  $39,0 \pm 0,5$  мм, найбільш вертикальний розмір  $24,0 \pm 0,4$  мм. Товщина хрящової пластинки носової перегородки дорівнює  $2,4 \pm 0,05$  мм, а разом із слизовою оболонкою вона становить  $3,2 \pm 0,13$  мм. На 8 препаратах (30%) у передньонижньому відділі носової перегородки виявлено сліпий канал, що являє собою орган Якобсона.

Упродовж першого дитинства (4-7 років) форма хряща носової перегородки наближається до чотирикутної. Перпендикулярна пластинка решітчастої кістки вже на 85-90% представлена

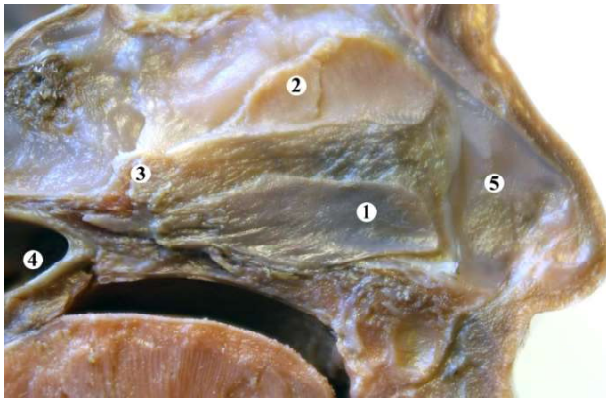


Рис. 1. Парасагітальний зріз голови дитини 7 років. Зб. 0,9х:

1 - слизова оболонка носової перегородки; 2 - перпендикулярна пластинка решітчастої кістки; 3 - леміш; 4 - глотка; 5 - хрящ носової перегородки кістковою тканиною. Хрящова тканина (ділянка росту) знаходиться в місці з'єднання нижнього краю перпендикулярної пластинки решітчастої кістки та хряща носової перегородки з верхнім краєм лемеша.

У період другого дитинства (8-12 років) відбувається повне скостеніння перпендикулярної пластинки решітчастої кістки. У місці з'єднання перпендикулярної пластинки і хряща носової перегородки з верхнім краєм лемеша ще зберігається ділянка росту (рис. 2). Констатуються більш інтенсивні зміни форми та розмірів носової пере-

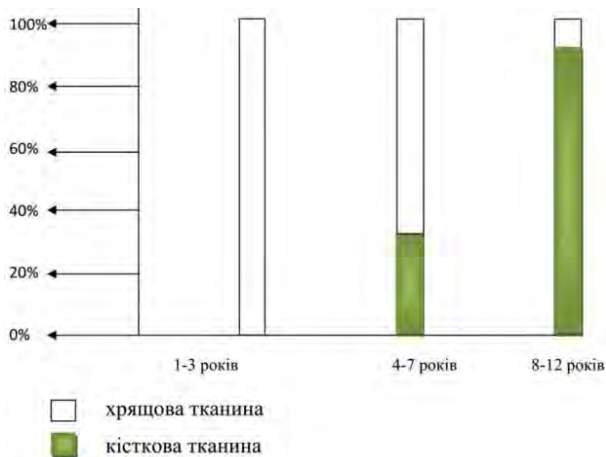


Рис.2. Динаміка заміни хрящової тканини перпендикулярної пластинки на кісткову

городки в цілому. Її хрящ вже має неправильну чотирикутну форму.

Слизова оболонка, яка вистилає носову порожнину, вкрита високим багаторядним циліндричним епітелієм, в якому добре виражені війки. У дихальній ділянці ядра його клітин утворюють 3-4 ряди, а в нюховій - 4-5. Товщина епітелію, порівняно з попереднім віковим періодом, не змінюється.

Контури залоз стають більш чіткими. Діаметр судин передньої та задньої решітчастих артерій

коливається від 0,28 до 0,38 мм. Кількість гілок другого порядку - 2 (латеральна і медіальна), гілок третього порядку - від 5 до 7. Діаметр останніх дорівнює 0,08-0,1 мм. Клино-піднебінна артерія в 6 випадках (20%) віддавала 4, в двох (5%) - 3 і в п'ятьох (15%) - 2 задні бічні носові гілки. Їх діаметр коливається від 0,36 до 0,4 мм. Зазначені гілки розгалужуються, в основному, в ділянці нижніх і середніх носових раковин і відповідних носових ходів, де утворюють петлі різної форми і величини.

Діаметр задньої артерії носової перегородки дорівнює 0,3-0,6 мм. Вона поділяється на гілки другого порядку (нижню і верхню).

Під час дослідження нервів з'ясовано, що в задні відділи носової перегородки проникають присередні верхні задні носові нервові гілки, які починаються від крило-піднебінного вузла та виявляються в її слизовій оболонці. Носо-піднебінний нерв прямує в низхідному напрямку, розгалужується на великі гілки в слизовій оболонці носової перегородки. Усі основні нервові стовбурці діаметром 0,46-0,5 мм розташовані в глибокому шарі слизової оболонки, де розподіляються на вторинні та третинні гілки. У місцях потовщення слизової оболонки нервові волокна майже перпендикулярно прямують до епітеліальної вистилки.

Топографічно найбільш поверхнево знаходяться залози та дрібна сітка судин, потім нерви і судини середнього калібру і найбільш глибоко - великі стовбури нервів та судин.

## Висновок

1. У дитячому віці відбуваються структурні перетворення носової перегородки. Зокрема, наприкінці першого дитинства, вона являє собою однорідну хрящову тканину, яка доповнена кістковим лемешем. У період другого дитинства закінчується скостеніння перпендикулярної пластинки решітчастої кістки.

2. Слизова оболонка носової перегородки вистелена високим циліндричним миготливим епітелієм.

3. Найбільша концентрація кровоносних судин виявлена в передньонижній частині носової перегородки.

## Перспективи подальших досліджень

Вважаємо за доцільне дослідити особливості носової перегородки у зрілому та літньому періодах життя людини.

**Література.** 1. Макар Б.Г. Становлення та топографо-анатомічні взаємовідношення нижньої стінки порожнини носа із суміжними структурами у ранньому онтогенезі людини / Б.Г. Макар // Наук. вісн. Ужгород. ун-ту. Серія Медицина. - 1999. - №.7. - С. 32-36. 2. Макар Б. Г. Особливості

будови і синтопічні взаємовідносини стінок носа із суміжними структурами в ранньому дитинстві / Б.Г. Макар // Укр. мед. альманах. - 2002. - Т. 5, №5. - С. 89-91. 3. Макар Б.Г. Синтопічні особливості бічної стінки носа юнацького віку / Б. Г. Макар // Морфологія. - 2002. - Т.8, №2. - С. 299-301. 4. Ємельяненко Н.Р. Вікова анатомія носової перегородки / Н.Р. Ємельяненко // Морфологія. - 2009. - Т. 3, № 3. - С. 16-20. 5. Процак Т.В. Особливості будови верхньощелепних пазух у дітей грудного віку / Т.В. Процак // Український журнал клінічної та лабораторної медицини. - 2013. - Т. 8, № 3. - С. 106-108. 6. Кривецький В.В. Розвиток становлення верхньощелепних пазух у періоді раннього та першого дитинства / В.В. Кривецький, Г.Я. Костюк, Т.В. Процак, Н.І. Гаїна // Вісник проблем біології та медицини. Вип.2, Т.3,(120). - Полтава, 2015. - С. 290-292.

### ОСОБЕННОСТИ СТРОЕНИЯ НОСОВОЙ ПЕРЕГОРОДКИ В ДЕТСКОМ ВОЗРАСТЕ ОНТОГЕНЕЗА ЧЕЛОВЕКА

*Н. Р. Ємельяненко*

**Резюме.** С целью выявления морфологических особенностей носовой перегородки в детском возрасте и определения возможных вариантов ее структурной организации исследовано 20 макропрепаратов комплексом методов морфологического исследования (препарирование, морфометрия, рентгенография, фотодокументирование, статистический анализ).

Установлено, что в детском возрасте происходят структурные преобразования носовой перегородки. В частности, в конце первого детства она представляет собой однородную хрящевую ткань, которая дополнена костным лемехом.

В период второго детства заканчивается окостенение перпендикулярной пластинки решетчатой кости. Слизистая оболочка носовой перегородки выстлана высоким цилинд-

рическим мерцательным эпителием. Наибольшая концентрация кровеносных сосудов обнаружена в передненижней части носовой перегородки.

**Ключевые слова:** носовая перегородка, детский возраст, онтогенез, человек.

### SPECIFIC FEATURES OF THE NASAL SEPTUM STRUCTURE IN CHILDREN'S AGE OF THE HUMAN ONTOGENESIS

*N.R. Yemelianenko*

**Abstract.** To ascertain the morphological features of the nasal septum in children and to determine the possible variants of its structural organization 20 micropreparations were studied by means of a complex of morphological methods of investigation (dissection, morphometry, roentgenography, photo documentation, statistical analysis).

It has been established that the structural transformation of the nasal septum take place in children. In particular, at the end of the "first childhood" it is distinguished as a homogenous cartilage tissue, complemented by a shield bone. During the second period of childhood, the ossification of the perpendicular plate of the ethmoid bone is completed. The mucous membrane of the nasal septum is lined by high cylindrical ciliated epithelium. The highest concentration of the blood vessels is found in anterior lower part of the nasal septum.

**Key words:** nasal septum, childhood, ontogenesis, human.

**HSEE of Ukraine "Bukovinian State Medical University", Chernivtsi**

*Clin. and experim. pathol.-2017.-Vol.16, №2(60), p.2.-P.16-18.*

*Надійшла до редакції 12.04.2017*

*Рецензент – проф. О.М. Слободян*

*© Н. Р. Ємельяненко, 2017*