

кательного каналу в предплідному періоді розвитку людини. //Тр. Крым. мед. ин-та. – 1989. – Т. 125. – С. 193-196. 9. *Маланчук О.Б.* Про становлення топографії піхви в пренатальному періоді онтогенезу людини // Актуальні питання морфогенезу: Чернівці, 1996. – С. 211-212. 10. *Малашевская В.А., Круцяк В.Н., Бриндак О.И., Власов В.А. и др.* Пренатальный морфогенез некоторых органов человека. //Мат. 1-ой закавказкой конференции морфологов. Тбилиси, 1975. –С.277. 11. *Нарушение* полового развития (Жуковский М.А., Лебедев Н.Б., Семичева Т.В. и др.: Под ред. проф. М.А. Жуковского. – Москва: Медицина, 1989. – 272 с. 12. *Поттер Э.* Патологическая анатомия плодов, новорожденных и детей раннего возраста : Пер. с англ. – Москва: Медицина, 1971. – 339 с. 13. *Петтен Б.М.* Эмбриология человека: Пер. с англ. – Москва: Медгиз, 1959. – 768 с. 14. *Туркевич Н.Г.* Реконструкция микроскопических объектов по гистологическим срезам. – Москва: Медицина, 1967. – 176 с. 15. *Фалин Л.И.* Эмбриология человека. Атлас. – Москва: Медицина, 1976. – 543 с. 16. *Федорова Н.Н.* К вопросу о развитии влагалища //Труды Астрахан. мед. ин-т. – 1974. – Т. 21. – С. 72. 17. *Федорова Н.Н.* К вопросу о взаимоотношениях мюллеровых протоков с соседними органами // Тез. докл. 55-й науч. конф. мед. ин-та / Астрахан. мед. ин-т. – 1973. – С. 34-35. 18. *Федорова Н.Н.* О формировании широких связок во внутриутробной жизни человека // Тез. к докладам 53-й науч. сессии / Астрахан. мед. ин-т. – 1971. – С. 205-206. 19. *Федорова Н.Н.* Развитие мюллеровых протоков у эмбрионов и передплодов //Тез. к докл. 52-й науч. сессии / Астрахан. мед. ин-т. – 1970. – С. 198-199. 20. *Федорова Н.Н.* Сравнительное развитие и рост мюллерова и вольфова протоков //Тез. докл. 51-й науч. сессии, пос. 50-ю ин-т. – 1968. – Вып. 1. – С. 84-85. 21. *Шахов С.Д.* Источник происхождения и формы развития мюллеровых каналов млекопитающих и человека // Тез. VII Всесоюзного съезда анат., гистологов и эмбриологов. – Тбилиси, 1966. – С. 149. 22. *Hamilton W.I., Boyd I.D., Mossman H.W.* Human embryology. – Baltimore: The Williams and Wilkins Company, 1972. – 648 p. 23. *Warren C., Hill E.C.* Embryology of present day theory //Obstet. and Gynec. – 1962. – V. 20, № 4. – P. 510-517.

## DEVELOPMENTAL PECULIARITIES OF THE EMBRYONIC PARAMESONEPHRIC DUCTS

*D.G. Manchulenko*

**Abstract.** We have studied the developmental peculiarities of the paramesonephric ducts of a human embryo 6.0-30mm VCZ investigated by microscopy and reconstruction methods. The uterus germ is formed by means of the union of the lower vertical parts of the paramesonephric ducts, originating within the limits of the their caudal ends and continues in the cranial direction.

**Key words:** paramesonephric ducts, uterine germ, human being.

Bukovinian State Medical Academy (Chernivtsy)

---

УДК 611.813.8.013

*Н.Б. Решетілова*

## РОЗВИТОК ТА СТАНОВЛЕННЯ ТОПОГРАФІЇ ТРЕТЬОГО ШЛУНОЧКА ГОЛОВНОГО МОЗКУ ЛЮДИНИ У ЗАРОДКІВ ТА ПЕРЕДПЛОДІВ

Кафедра анатомії людини (зав. – проф. В.М. Круцяк),  
кафедра медичної біології та генетики (зав. – проф. В.П. Пішак)  
Буковинської державної медичної академії

**Резюме.** За допомогою методів гістологічного дослідження, пластичної та графічної реконструкції простежена динаміка формоутворення третього шлуночка головного мозку у зародків та передплідів. Визначено його розміри, терміни утворення судинного сплетення та початку формування шишкоподібного тіла.

**Ключові слова:** ембріональний розвиток, третій шлуночок, шишкоподібне тіло, таламус, судинне сплетення, людина.

**Вступ.** Питанню внутрішньоутробного розвитку третього шлуночка присвячена невелика кількість досліджень. Матеріали, які викладені у посібниках з ембріології неповні та схематичні, стосуються окремих стадій розвитку шлуночка або розвитку окремих його структур, в них не приділяється увага формоутворюючим процесам. Документальне підтвердження описаних об'єктів досліджень, особливо на ранніх стадіях, відсутнє або представлене схематично [1]. До того ж, більшість з цих досліджень проводилась на ембріонах тварин.

**Мета дослідження.** Простежити динаміку формування третього шлуночка головного мозку у зародків та передплодів.

**Матеріали та методи.** Виготовлено та вивчено 40 серій гістологічних зрізів зародків та передплодів людини довжиною від 6,5 до 80,0 мм ТКД, забарвлених гемотоксилін-еозином та за методикою Ван-Гізона. Вік об'єктів визначали за таблицями А.А.Заварзіна. Із серійних зрізів було виготовлено та вивчено дві пластичні та три графічних реконструкційних моделі розвитку третього шлуночка головного мозку.

**Результати дослідження та їх обговорення.** Нервова система походить із ектодерми (зовнішнього зародкового листка). Ектодерма утворює медулярну пластинку, яка межує з шкірним чи роговим листком, поступово перетворюється в медулярну борозну, яка потім перебудовується у мозкову трубку. Передній кінець цієї трубки стає закладкою головного мозку [1,5].

У зародка 6,5 мм ТКД (5 тиждень розвитку) зачаток головного мозку складається з 5-ти мозкових міхурів, в яких переважають медулобласти, розміщені в 5-6 рядів.

У зародка 13,0 мм ТКД (6 тиждень розвитку) дах проміжного мозку має форму дещо випуклого жолоба, який проходить у сагітальному напрямку. Товщина даху складає близько 40,0 мкм, довжина – 2,5 мм, ширина в передній частині – 0,5 мм, у задній - 0,2 мм. В зоні даху знаходиться багато кровоносних судин, стінки яких майже не сформовані. В середній частині даху проміжного мозку з'являється випинання у дорзальному напрямку – зачаток шишкоподібного тіла.

У зародка 28,0 мм ТКД (8 тиждень розвитку) на зовнішній пластинці даху формується пальцеподібний відросток, який виступає у порожнину проміжного мозку. Ця розтягнута пластинка разом із судинами утворює судинне сплетення третього шлуночка [2,3,4]. Позаду нього розташовано епіфізарне випинання.

У передплода 40,0 мм ТКД (9 тиждень ембріонального розвитку) дах проміжного мозку має вигляд сагітально розташованого жолоба з випуклістю, спрямованою назовні. Краї його – похилі. Товщина даху складає 16,0 – 20,0 мкм, довжина – 6,0 мм, ширина переднього відділу даху – 0,8 мм, заднього – 0,6 мм.

Дах складається з двох клітинних шарів: мозкового (внутрішнього) та мезенхімного (зовнішнього).

Товщина мозкової частини даху становить 20,0 мкм. Її зовнішня поверхня гладка, а внутрішня – складчаста. У передплода 77,0 мм ТКД (12-

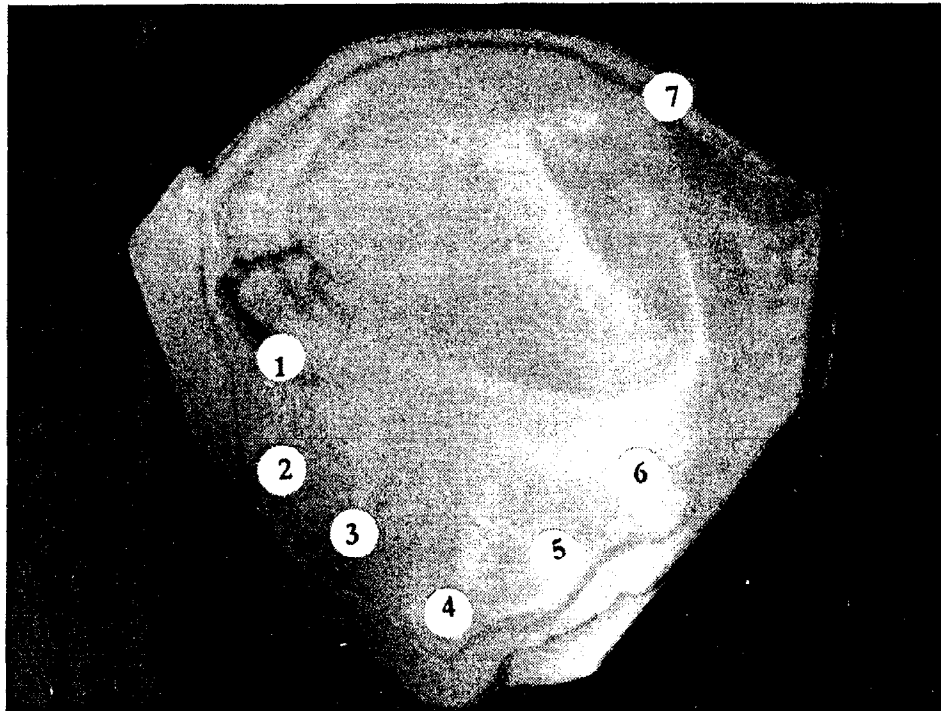


Рис.1. Пластична реконструкція третього шлуночка мозку людини ТКД 6,5мм.  
 1. Foramen intraventriculare 2. Corpus callosum 3. Commissura anterior  
 4. Infundibulum 5. Corpus mammillare 7. Epiphysis

13 тиждень розвитку) дах проміжного мозку представлений тонкою пластинкою, яка витягнута у сагітальному напрямку та значно вигнута назовні. Ширина її у передньому відділі досягає 180,0 мкм, в задньому – 100,0 мкм, довжина – 10,0 мм, товщина даху – 12,0 мкм. Вздовж латеральних країв даху, біля коренів складок судинного сплетення простягаються судини. Вони зрідка входять у складки, не досягаючи їх вершин [2,3,4].

В цей час можна ідентифікувати повідці шишкоподібного тіла .

У передплода 79,0 мм ТКД (12-13 тиждень) центри зорового горбка значно збільшуються, що призводить до істотного випинання медіальних поверхонь стінок проміжного мозку. Потовщення таламусів призводить до зменшення ширини просвіту третього шлуночка. У своїй центральній частині обидві стінки таламусів зростаються, утворюючи міжталамічне зрощення (*massa intermedia*), яке перегороджує третій шлуночок.

**Висновки.** 1. Зачаток структур проміжного мозку починається у зародків 6,5мм (5 тиждень ембріонального розвитку).

2. Наприкінці передплодового періоду значно зменшується просвіт третього шлуночка головного мозку та утворюється міжталамічне зрощення.

**Література.** 1. Пэгтен Б.М. Эмбриология человека : Пер. с англ. -М.:Медгиз,1959.-768с. 2. Туркевич Н.Г. Эмбриональное развитие сосудистого сплетения третьего мозгового желудочка у человека // Проблемы функциональной морфологии. Акад. Наук Латвийской ССР: Изд-во АН Латв.ССР.- Рига.-1963.-С.79-87. 3. Туркевич Н.Г. Развитие сосудистых сплетений мозговых желудочков // Вопросы морфологии нервной системы.М.:Мед.-1973.- С.200-210. 4. Туркевич Н.Г. Эмбриогенез сосудистых сплетений мозговых желудочков. - М.: Медицина, 1973. - С. 188 - 200. 5. Шаповалов Ю.Н. Материалы по эмбриологии человека первых 2-х месяцев развития //Тр. Крымского мединститута.-Т.XXX.-Симферополь,1961.-С.13-69.

# DEVELOPMENT AND FORMATION OF THE TOPOGRAPHY OF THE HUMAN THIRD VENTRICLE OF THE BRAIN IN EMBRYOS AND PREFETUSES

*N.B. Reshetilova*

**Abstract.** We traced the dynamics of the form building of the third ventricle of the brain in embryos and prefetuses, using methods of histologic investigations of plastic and graphic reconstruction. The dimensions of the ventricle, the terms of formation of its vascular plexus and the onset of epipheseal formation were determined.

**Key words:** embryogenesis, third ventricle, thalamus, epiphisis, human vascular plexus.

Bukovinian State Medical Academy (Chernivtsi)

---