

УДК 611:441:616.45–001.1/.3: 612.018

А. А. Ходоровська

Буковинська державна медична академія,
м. ЧернівціМОРФОЛОГІЯ ЩИТОПОДІБНОЇ ЗАЛОЗИ
В УМОВАХ СТРЕСУ НА ФОНІ ВВЕДЕННЯ
МЕЛАТОНІНУ**Ключові слова:** стрес,
щитоподібна залоза, мелатонін.**Резюме.** Вивчалися морфологічні особливості щитоподібної залози в умовах іммобілізаційного стресу. Доведена протекторна роль мелатоніну в механізмах корекції відхилень морфологічного стану щитоподібної залози при стресі.**Вступ**

У процесі життєдіяльності організм людини постійно зазнає дії різних стресогенних факторів. Тривалий вплив із порівняно високою інтенсивністю цих факторів призводить до виснаження компенсаторних резервів організму, збільшення ймовірності зриву адаптації (стадія виснаження), що на популяційному рівні зумовлює зростання частоти різноманітних захворювань [11]. Тому все більшої актуальності набуває проблема вивчення механізмів розвитку патологічних змін внаслідок дії стресорних факторів, а також пошуку способів адаптації організму та його захисту від стресу [3]. Основою розвитку патологічних станів при стресі є тривалий вплив гормонів, які беруть участь у формуванні стресової реакції і викликають порушення в обміні ліпідів, вуглеводів та електролітів [9]. Досягнуто певних успіхів у з'ясуванні значення гіпофіз-надниркової системи при стресі. Однак зміни метаболізму і функції інших відділів нейроендокринної системи, зокрема систем гіпоталамус-аденогіпофіз-щитоподібна залоза та епіфіз-щитоподібна залоза, вивчені недостатньо [5, 13]. У літературі є дані про морфофункціональні зміни щитоподібної залози в умовах стресу, але вони носять суперечливий характер [2, 4, 8].

Цікавими є відомості про стан шишкоподібного тіла під дією стресових факторів. В експериментальних та деяких клінічних дослідженнях показаний захисний вплив епіфізу в умовах стресу [6, 7, 12]. Основним діючим агентом, який забезпечує антистресорний ефект є гормон шишкоподібного тіла – мелатонін.

МЕТА ДОСЛІДЖЕННЯ

Вивчити морфологічні особливості щитоподібної залози за умов стресу та визначити роль мелатоніну в механізмах корекції відхилень морфологічного стану щитоподібної залози при стресі.

МАТЕРІАЛ І МЕТОДИ

Були проведені експериментальні дослідження на 21 білому статевозрілому шурі-самцю, з вихідною масою тіла 100-150 г. Тварини знаходилися на стандартному раціоні в приміщенні віварію при кімнатній температурі з вільним доступом до їжі та води. Дослідження проведені взимку (світловий режим 12 год світло : 12 год темрява). Тварини були розподілені на 3 експериментальні групи по 7 особин у кожній. 1 група – контрольна; 2 група – тварини, які піддавалися стресу; 3 група – тварини, яким перед стресом вводили мелатонін. Стрес моделювали шляхом одноденної іммобілізації тварин у пластикових клітках. Мелатонін тваринам трьох груп вводили внутрішньошлунково за допомогою зонда у дозі 1 мг/кг за 1 годину до стресу ("Вита-мелатонін", АО "Киевский витаминный завод", Україна). Дослідних тварин виводили з експерименту шляхом декапітації під ефірним наркозом. Виділяли щитоподібну залозу (праву частку) та зважували її на аналітичних терезах, фіксували в 10%-ному розчині формаліну впродовж 3 діб з наступною заливкою в парафін. Виготовляли гістологічні зрізи товщиною 5 ± 1 мкм, зафарбовували гематоксилін-еозином та вивчали під мікроскопом "Біолам". Були досліджені морфологічні особливості щитоподібної залози та визначали деякі її морфометричні показники (за допомогою окуляр-мікрометра АМ9-2): діаметр, площу, об'єм фолікула, просвіту фолікула, фолікулярного епітелію, тиреоцита; висоту тиреоцита та фолікулярно-клітинний індекс [1]. Отримані результати обробляли статистично за допомогою програми "Excel-2000".

ОБГОВОРЕННЯ РЕЗУЛЬТАТІВ ДОСЛІДЖЕННЯ

Аналіз отриманих результатів показав, що в шурів в умовах іммобілізаційного стресу спостерігається зниження абсолютної та відносної маси

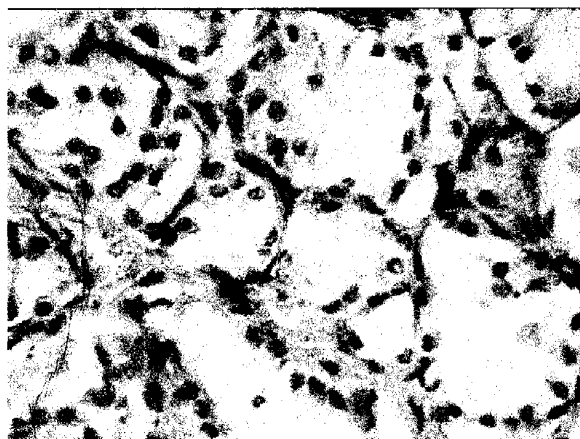


Рис. 1. Гістологічні зміни фолікулів щитоподібної залози в умовах іммобілізаційного стресу. Сплющення фолікулярного епітелію, його десквамація. Забарвлення гематоксилін-еозином. X 300

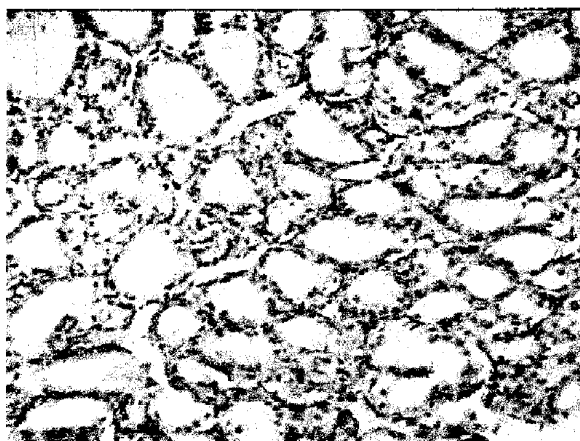


Рис. 2. Структурна організація фолікулів щитоподібної залози в умовах іммобілізаційного стресу на фоні введення мелатоніну. Тиреоцити фолікулярного епітелію кубічної форми, просвіт фолікула заповнений колоїдом. Забарвлення гематоксилін-еозином. X 180

Таблиця 1

Маса щитоподібної залози в щурів за умов іммобілізаційного стресу (M±m)

	Абсолютна маса щитоподібної залози, мг	Відносна маса щитоподібної залози, мг/100г
1 група	14,28±1,04	12,43±0,93
2 група	12,14±0,82	11,66±0,74
3 група	13,14±1,28	12,20±1,13

щитоподібної залози порівняно з групою інтактних тварин (табл.1). Необхідно зазначити, що зниження маси щитоподібної залози в тварин, яким перед стресом вводили мелатонін, є менш вираженим, ніж у тварин 2-ї групи.

Результати описового морфологічного дослідження показали, що у тварин 2-ї групи спостерігається переважання дрібних фолікулів у щитоподібній залозі порівняно з контрольною групою, значне сплющення фолікулярного епітелію, виражена його десквамація. Також спостерігали розлади кровопостачання щитоподібної залози у вигляді венозного застою. Цитоплазма та ядра тиреоцитів були світлішими, ніж у тварин контрольної групи (рис. 1).

У тварин 3-ї групи спостерігалися зміни в морфологічній картині щитоподібної залози подібні до змін у тварин 2-ї групи, але вони носили не такий виражений характер. В мікροструктурі щитоподібної залози були відсутні десквамативні процеси та явища венозного застою. Цитоплазма та ядра тиреоцитів за тинкторіальними властивостями наближалися до контрольних (рис. 2).

При морфометричному дослідженні щитоподібної залози (табл. 2) виявлені досить значні зміни у тварин 2-ї групи. Так, площа фолікула була менше на 18%, а об'єм фолікула – на 34 % порівняно із групою інтактних тварин ($p < 0,05$ та

Таблиця 2

Морфометричні показники щитоподібної залози у щурів за умов іммобілізаційного стресу (M±m)

	1 група	2 група	3 група
Площа фолікула, мкм ²	2381,59±126,39	1957,07±111,18*	2172,71±125,59
Площа просвіту фолікула, мкм ²	967,67±64,14	1156,36±75,14	1294,24±66,30*
Площа тиреоїдного епітелію, мкм ²	1413,91±84,93	800,70±71,82*	878,46±91,75*
Площа тиреоцита, мкм ²	97,18±3,73	54,94±4,75**	59,02±4,52**
Об'єм фолікула, мкм ³	81464,2±7609,3	53934,9±4995,5**	66944,6±6818,5
Об'єм просвіту фолікула, мкм ³	20755,9±2451,9	23573,9±2660,9	29108,7±2541,5*
Об'єм тиреоїдного епітелію, мкм ³	60708,2±5999,7	30361,0±3599,0**	37835,9±5573,8**
Висота тиреоцита, мкм	9,90±0,38	5,71±0,43**	6,63±0,47**
Фолікулярно-клітинний індекс	6,18±1,94	12,87±2,02*	10,26±1,69

Примітка. * - вірогідність змін порівняно із контрольною групою ($p < 0,05$); ** - вірогідність змін порівняно із контрольною групою ($p < 0,001$).

$p < 0,001$ відповідно). Спостерігається вірогідне зменшення площі тиреоїдного епітелію та його об'єму. Також виявляється зменшення площі тиреоцита на 44 % та його висоти – на 42 %, визначається збільшення фолікулярно-клітинного індексу.

Виявлені морфологічні зміни: зменшення площі та об'єму тиреоїдного епітелію, площі та висоти тиреоциту, збільшення фолікулярно-клітинного індексу, наявність клітин зі світлою цитоплазмою та ядром свідчать про зниження функціональної активності щитоподібної залози [1]. Однак, зменшення площі та об'єму фолікулів, а також десквамація фолікулярного епітелію вказує, навпаки, на підвищення її секреторної активності [10]. Такі різнонаправлені морфологічні зміни щитоподібної залози в умовах іммобілізаційного стресу ми схильні розглядати як її початкову активацію з перспективою подальшого виснаження при тривалому впливі стресогенного фактора. Безумовно, дане положення повинно бути також обґрунтовано визначенням рівнів тиреоїдних гормонів сироватки крові, які ми плануємо провести в подальших дослідженнях.

Визначення морфометричних показників щитоподібної залози тварин 3-ої групи показало їх подібність до аналогічних показників тварин 2-ї групи, але вони є менш вираженими (табл. 2). Не виявлено вірогідних змін площі та об'єму фолікула, хоча спостерігається тенденція до їх зменшення. Так само не спостерігали вірогідного збільшення фолікулярно-клітинного індексу. Виявлені зміни можна розглядати як зменшення реакції щитоподібної залози стрес-лімітуючому ефекту мелатоніну. Цей ефект наймовірніше реалізується шляхом інгібування стресіндукованого гіпоталамо-адrenalового механізму та пригнічення тиреотропної функції гіпофіза.

Висновки

1. Іммобілізаційний стрес спричиняє зміни морфологічного стану щитоподібної залози в піддослідних тварин, які можна розглядати як первинну активацію секреції щитоподібної залози з подальшим виснаженням.

2. При введенні мелатоніну піддослідним щурам у дозі 1 мг/кг перед стресуванням спостерігаються помірні відхилення морфологічного стану щитоподібної залози, що свідчить про його антистресорні властивості.

Перспективи подальших досліджень

Перспективним є вивчення морфофункціональних особливостей щитоподібної залози за

умов стресу на фоні зміненої функції епіфізу для з'ясування ролі шишкоподібного тіла у механізмах корекції відхилень стану щитоподібної залози при стресі.

Література. 1. Автандилов Г.Г. Медицинская морфометрия. Руководство. – М.: Медицина, 1990. – 384 с. 2. Алексіна М.Ю., Сукачова О.О. Стан ендокринної системи щурів різного віку в умовах іммобілізаційного стресу і впливу адаптогену біомосу // Фізіол. ж. – 1993. – Т.39, №1. – С.78–83. 3. Арушанян Э.Б., Арушанян Л.Л. Эпифизарный мелатонин как антистрессорный агент // Эксперим. и клин. фармакол. – 1997. – Т.60, №6. – С.71–77. 4. Дмитриева И.И., Ирдисова Д.А., А.И. Вайда и др. Морфофункциональные показатели щитовидной железы в отдаленные сроки после длительного стрессирования у линии крыс, селективированных по возбудимости нервной системы // Пробл. эндокринолог. – 1994. – Т.40, №1. – С.50–52. 5. Красноперов Р.А., Глушова В.А., Рязицков С.Н. и др. Влияние хронического экспериментального стресса и эндогенных опиоидов на гистофизиологические параметры щитовидной железы // Бюл. эксперим. биол. и мед. – 1992. – Т.113, 31. – С.33–35. 6. Лысенко А.С. Роль эпифиза в защите организма от повреждения // Успехи физиол. наук. – 2003. – Т.34, №4. – С.26–36. 7. Пишак В.И. Шишкоподобное тело и биохимические основы адаптации. – Чернівці: Медикалсемія, 2003. – 152 с. 8. Селятицкая В.Г., Одинцов С.В., Обухова Л.А. и др. Морфофункциональные изменения щитовидной железы у лабораторных животных при действии холода. – Пробл. эндокринолог. – 1998. – Т.44, №4. – С.40–42. 9. Таракулов Я.Х., Буриханов Р.Б., Патхитдинов П.П. и др. Влияние иммобилизационного стресса на уровень секреции тиреоидных гормонов // Пробл. эндокринолог. – 1993. – Т.39, №5. – С.47–48. 10. Хмельницкий О.К., Третьякова М.С. Щитовидная железа как объект морфометрического исследования // Архив психологии. – 1998. – Т.60, №4. – С.47–51. 11. Шафуркин А.В. Компенсаторные резервы организма и здоровье населения в условиях хронических антропогенных воздействий и длительного психоэмоционального стресса. – Физиол. человека. – 2003. – Т.29, №6. – С.12–22. 12. Kundurovic Z, Alicelebic S. Morphometric aspects of ultrastructural details of rat thyrocytes which have been irradiated and pretreated with melatonin // Med. Arh. – 1997. – Vol.51, №3-4. – P.77–79. 13. Tsigos C, Chrousos G.P. Hypothalamic-pituitary-adrenal axis, neuroendocrine factors and stress // J. Psychosom. Res. – 2002. – Vol.53, №4. – P.865–871.

МОРФОЛОГИЯ ЩИТОВИДНОЙ ЖЕЛЕЗЫ ПРИ СТРЕССЕ НА ФОНЕ ВВЕДЕНИЯ МЕЛАТОНИНА

А. А. Ходоровская

Резюме. Изучались морфологические особенности щитовидной железы при иммобилизационном стрессе. Показана протекторная роль мелатонина в механизмах коррекции морфологических изменений щитовидной железы при стрессе.

Ключевые слова: стресс, щитовидная железа, мелатонин.

MORPHOLOGY OF A THYROID GLAND AT A STRESS ON A BACKGROUND OF INTRODUCTION OF MELATONIN

A. A. Khodorovska

Abstract. The morphological features of a thyroid gland were studied at immobilization stress. A protective role of melatonin in mechanisms of correction of morphological changes of a thyroid gland at a stress was shown.

Key words: stress, thyroid gland, melatonin.

Bukovinian State Medical Academy (Chernivtsi)

Clin. and experim. pathol. – 2004. – Vol.3, №1. – P.83–85.

Надійшло до редакції 02.01.2004