

4 (64)'2012

ISSN 1684-7903

***БУКОВИНСЬКИЙ  
МЕДИЧНИЙ  
ВІСНИК***

***4 (64)'2012***

**ЧЕРНІВЦІ**

<i>Хуторська Л.А.</i> ПОШИРЕНІСТЬ, АБСОЛЮТНИЙ І ВІДНОСНИЙ РИЗИК РОЗВИТКУ ДІАБЕТИЧНОЇ НЕФРОПАТІЇ У ХВОРИХ НА ЦУКРОВИЙ ДІАБЕТ.....	170
<i>Шевчук В.В., Федів О.І.</i> ЗМІНИ ФУНКЦІОНАЛЬНОГО СТАНУ ЕНДОТЕЛІУ, ГЕМОКОАГУЛЯЦІЙНОЇ ЛАНКИ ГОМЕОСТАЗУ ТА МОРФОФУНКЦІОНАЛЬНИХ ВЛАСТИВОСТЕЙ ЕРИТРОЦИТІВ У ХВОРИХ НА НЕАЛКОГОЛЬНИЙ СТЕАТОГЕПАТИТ ІЗ МЕТАБОЛІЧНИМ СИНДРОМОМ.....	175
<i>Шендерюк О.П., Давиденко І.С.</i> ДЕЯКІ ГІСТОХІМІЧНІ ВЛАСТИВОСТІ БІЛКІВ ТРОФОБЛАСТА ТА ЕНДОТЕЛІУ ХОРІАЛЬНИХ ВОРСИНОК ПЛАЦЕНТИ ПРИ ЗАПАЛЕННІ ПОСЛІДУ.....	181
<i>Шкварковський І.В., Антонюк Т.В., Москалюк О.П., Рева В.Б.</i> ЗАСТОСУВАННЯ ВАКУУМНИХ МЕТОДІВ САНАЦІЇ В ЛІКУВАННІ ГНІЙНИХ ЗАХВОРЮВАНЬ М'ЯКИХ ТКАНИН.....	184
<i>Якубець О.І., Воробець Д.З., Воробець З.Д.</i> АРГІНАЗА ЛІМФОЦИТІВ ПЕРИФЕРИЧНОЇ КРОВІ У ХВОРИХ НА РАК ЯЄЧНИКА.....	187

### **НАУКОВІ ОГЛЯДИ**

<i>Ватаманюк М.М., Беліков О.Б., Максимів О.О., Манюх Х.Ю.</i> ПОВНА ВТРАТА ЗУБІВ. ПОШИРЕНІСТЬ. ПОТРЕБА В ОРТОПЕДИЧНОМУ ЛІКУВАННІ.....	191
<i>Ковтюк Н.І.</i> АНАЛІЗ ОЦІНКИ ПОКАЗНИКІВ ЯКОСТІ ЖИТТЯ У ДІТЕЙ.....	195
<i>Левандовський Р.А., Караван Я.Р., Беліков О.Б., Шановський А.М.</i> ЧАСТОТА, КЛІНІЧНА КАРТИНА ТА МЕТОДИ ЛІКУВАННЯ ХВОРИХ НА ОНКОЛОГІЧНІ ЗАХВОРЮВАННЯ ВЕРХНЬОЇ ЩЕЛЕПИ.....	201
<i>Сокольник С.В.</i> КОМПЛЕКСНА ОЦІНКА РОЛІ ЦИТОКІНІВ У ПАТОГЕНЕЗІ ВИРАЗКОВОЇ ХВОРОБИ ДВАНАДЦЯТИПАЛОЇ КИШКИ В ДІТЕЙ.....	206

### **СОЦІОЛОГІЧНІ ДОСЛІДЖЕННЯ**

<i>Козовий Р.В.</i> ГЕНЕТИЧНА ХАРАКТЕРИСТИКА ДОВГОЖИТЕЛІВ ПРИКАРПАТТЯ.....	210
<i>Навчук І.В.</i> ВИВЧЕННЯ ЗНАТЬ СІЛЬСЬКИХ ЛІКАРІВ ЩОДО ПРЕВЕНТИВНИХ ТЕХНОЛОГІЙ ХВОРОБ СИСТЕМИ КРОВООБІГУ.....	213
<i>Навчук І.В.</i> РЕЗУЛЬТАТИ ВИВЧЕННЯ ЗНАТЬ ІЗ ПРЕВЕНТИВНОЇ МЕДИЦИНИ У ХВОРИХ НА АРТЕРІАЛЬНУ ГІПЕРТЕНЗІЮ СІЛЬСЬКИХ ЖИТЕЛІВ.....	215
<i>Шкробанець І.Д.</i> ІНФОРМАЦІЙНИЙ СУПРОВІД УХВАЛЕННЯ УПРАВЛІНСЬКИХ РІШЕНЬ У СФЕРІ МЕДИЧНОГО МЕНЕДЖМЕНТУ.....	218

### **ВИПАДОК З ПРАКТИКИ**

<i>Багрій М.М.</i> ГЕМОРАГІЧНА КІСТА ЗАОЧЕРЕВИННОГО ПРОСТОРУ: КЛІНІЧНО-МОРФОЛОГІЧНИЙ АНАЛІЗ ФАТАЛЬНОГО ВИПАДКУ.....	223
---	-----

### **МЕТОДИ ДОСЛІДЖЕННЯ**

<i>Білаш С.М., Шепітько В.І., Єрошенко Г.А.</i> СПОСІБ ВИЯВЛЕННЯ КЛІТИН ДИФУЗНОЇ ЕНДОКРИННОЇ СИСТЕМИ НА НАПІВТОНКИХ ЗРІЗАХ.....	228
<i>Ванчуляк О.Я.</i> ЗАСТОСУВАННЯ МЕТОДУ МЮЛЛЕР-МАТРИЧНОГО ОРІЄНТАЦІЙНО-ФАЗОВОГО АНАЛІЗУ (СТАТИСТИЧНИЙ І ФРАКТАЛЬНИЙ ПІДХІД) ДЛЯ ВИВЧЕННЯ МІОЗИНОВИХ МЕРЕЖ МІОКАРДА.....	230

### **ПРОБЛЕМИ ВИКЛАДАННЯ**

<i>Баблюк Л.А., Островський М.М., Кулинич-Міськів М.О.</i> БОЛОНСЬКИЙ ПРОЦЕС - РУШІЙНА СИЛА ВИЩОЇ ОСВІТИ.....	236
<i>Михайловська Н.С., Сиволап В.Д.</i> ОПТИМІЗАЦІЯ ВИКЛАДАННЯ НАВЧАЛЬНОЇ ДИСЦИПЛІНИ «ВНУТРІШНЯ МЕДИЦИНА» ДЛЯ СТУДЕНТІВ СТОМАТОЛОГІЧНОГО ФАКУЛЬТЕТУ ЗА КРЕДИТНО-МОДУЛЬНОЮ СИСТЕМОЮ.....	238

### **ЮВІЛЕЇ**

АКАДЕМІК НАМН УКРАЇНИ, ПРОФЕСОР ДМИТРО ІЛІЧ ЗАБОЛОТНИЙ (ДО 65-РІЧЧЯ ВІД ДНЯ НАРОДЖЕННЯ).....	241
ВИМОГИ ДО ОФОРМЛЕННЯ РУКОПИСІВ, ЩО НАПРАВЛЯЮТЬСЯ ДО ЖУРНАЛУ “БУКОВИНСЬКИЙ МЕДИЧНИЙ ВІСНИК”.....	243

УДК 618.36-002

*О.П. Шендерюк, І.С. Давиденко***ДЕЯКІ ГІСТОХІМІЧНІ ВЛАСТИВОСТІ БІЛКІВ ТРОФОБЛАСТА  
ТА ЕНДОТЕЛІЮ ХОРІАЛЬНИХ ВОРСИНОК ПЛАЦЕНТИ  
ПРИ ЗАПАЛЕННІ ПОСЛІДУ**

Буковинський державний медичний університет, м. Чернівці

**Резюме.** Автори наводять кількісні результати власних гістохімічних досліджень обмеженого протеолізу та окиснювальної модифікації білків у трофобласті та ендотелії хоріальних ворсинок плаценти при різних видах запалення посліду.

**Ключові слова:** обмежений протеоліз, окиснювальна модифікація білків, трофобласт, ендотелій, хоріальні ворсинки.

**Вступ.** Запалення посліду є можливою причиною плацентарної недостатності [3, 6]. Одним із найбільш важливих проявів останньої можуть бути порушення стану білків хоріальних ворсинок плаценти [3, 6, 9]. Слід зазначити, що на даний час не вивчено стану білків плаценти залежно від різновиду запалення посліду. Спроби вивчити процеси окиснювальної модифікації у трофобласті хоріальних ворсинок зроблені тільки для гнійного хоріонамніоніту [5]. Однак отримання порівняльних даних є важливим для розуміння патогенезу плацентарної недостатності, а також для диференційної діагностики різновидів запалення посліду. Останнім часом у протейновому аспекті особливо інтенсивно вивчаються обмежений протеоліз та окиснювальна модифікація білків (ОМБ) [1, 2, 5, 8-10].

**Мета дослідження.** Гістохімічним методом встановити кількісні характеристики обмеженого протеолізу та окиснювальної модифікації білків у трофобласті та ендотелії хоріальних ворсинок плаценти при різних видах запалення посліду.

**Матеріал і методи.** Шматочки плаценти фіксували 24-48 годин у нейтральному забуференому за методом Ліллі 10 % розчині формаліну, після зневоднювання матеріал заливали в парафін-віск. Гістологічні зрізи 5 мкм завтовшки забарвлювали за допомогою двох гістохімічних методик. Перша методика – нінгідриновошифоровська реакція на вільні аміногрупи білків за методом А. Yasuma та Т. Ichikava, яка дозволяє оцінити ступінь обмеженого протеолізу, внаслідок чого «відкриваються» приховані аміногрупи білків. Кількісною мірою обмеженого протеолізу служила величина оптичної густини в одиницях оптичної густини (від 0 – відсутність забарвлення, абсолютна прозорість, до 1 – максимальне забарвлення, абсолютна непрозорість), яку вимірювали на цифрових монохромних копіях зображення шляхом комп'ютерної мікроденситометрії [2] за допомогою комп'ютерної програми GIMP (ліцензія GPL, 2012). Друга методика – на «кислі» та «основні» білки з бромфеноловим синім за методом Mickel-Kalvo. З гістологічних зрізів за стандартних умов освітлення в прохідному світлі робили цифрові копії зображень. З метою об'єктивної оцінки кольору зображення за

допомогою комп'ютерної програми GIMP (ліцензія GPL, 2012) зондовим методом виконували комп'ютерну мікроспектрофотометрію у системі кольору RGB (Red, Green, Blue) [1, 2, 4]. У результаті отримували два параметри R та B, на основі яких отримували коефіцієнт R/B, який використовувався як міра ОМБ. Обраховували середню арифметичну та її похибку. Порівняння між групами дослідження робили за допомогою двох методів – параметричний двобічний непарний критерій Стьюдента та непараметричний критерій Mann-Whitney у середовищі комп'ютерної програми PAST (вільна ліцензія) [7]. Попередньо виконували перевірку на нормальність у вибірках методом Shapiro-Wilki за допомогою комп'ютерної програми PAST. Назви груп дослідження та величина кожної статистичної вибірки вказані в таблицях.

**Результати дослідження та їх обговорення.** Рисунки з мікрофотографіями гістологічних зображень дають уявлення про те, як забарвлюються структури хоріальних ворсинок плаценти при використаних гістохімічних методиках.

Результати статистичних обрахунків наведені в таблицях 1 та 2. При порівнянні цифрових даних вказаних таблиць, видно, що в трофобласті порівняно з ендотелієм хоріальних ворсинок плаценти відмічаються не однакові зміни властивостей білків у середніх тенденціях.

Так, у трофобласті, згідно із середніми величинами оптичної густини специфічного забарвлення на вільні аміногрупи білків за методом А. Yasuma та Т. Ichikava, найбільш інтенсивно обмежений протеоліз зростає при гострому вілутиті з інтервілутитом та при гострому базальному децидуїті. Менш помітно, хоча й високовірогідно, обмежений протеоліз зростає при гострих формах плацентарного та паріетального хоріонамніоніту, хронічному плацентарному хоріонамніоніті, при хронічному базальному децидуїті, тоді, коли при хронічному паріетальному хоріонамніоніті та гострому фунікуліті вірогідних розбіжностей з фізіологічною вагітністю не встановлено (табл. 1).

Згідно з коефіцієнтом R/B при специфічному забарвленні на кислі та основні білки за методом Mickel-Kalvo в трофобласті процеси ОМБ най-

Таблиця 1

**Кількісні показники властивостей білків цитоплазми трофобласта хоріальних ворсинок плаценти при різних видах запалення посліду та фізіологічній вагітності ( $X \pm Sx$ )**

Різновид запалення посліду	Показники	
	Оптична густина специфічного забарвлення на вільні аміногрупи білків за А. Yasuma та Т. Ichikava (од. опт. густини). Комп'ютерна мікроденситометрія	Коефіцієнт R/B при специфічному забарвленні на кислі та основні білки за Mickel-Kalvo. Комп'ютерна мікроспектрофотометрія
Фізіологічна вагітність (n=30)	0,198±0,0011	1,08±0,008
Гострий плацентарний хоріонамніоніт (n=24)	0,208±0,0015 p=0,002	2,04±0,017 p<0,001
Гострий паріетальний хоріонамніоніт (n=16)	0,204±0,0017 p=0,003	1,24±0,015 p<0,001
Хронічний плацентарний хоріонамніоніт (n=19)	0,203±0,0012 p=0,014	1,20±0,017 p=0,001
Хронічний паріетальний хоріонамніоніт (n=14)	0,201±0,0015 p>0,050	1,17±0,016 p=0,002
Гострий базальний децидуїт (n=19)	0,219±0,0010 p<0,001	1,97±0,014 p<0,001
Хронічний базальний децидуїт (n=23)	0,205±0,0014 p=0,004	1,64±0,015 p<0,001
Гострий вілузит з інтервілузитом (n=14)	0,224±0,0012 p<0,001	2,18±0,011 p<0,001
Гострий фунікуліт (n=12)	0,201±0,0016 p>0,050	1,10±0,012 p>0,050

Таблиця 2

**Кількісні показники властивостей білків цитоплазми ендотелію хоріальних ворсинок плаценти при різних видах запалення посліду та фізіологічній вагітності ( $X \pm Sx$ )**

Різновид запалення посліду	Показники	
	Оптична густина специфічного забарвлення на вільні аміногрупи білків за А. Yasuma та Т. Ichikava (од. опт. густини). Комп'ютерна мікроденситометрія	Коефіцієнт R/B при специфічному забарвленні на кислі та основні білки за Mickel-Kalvo. Комп'ютерна мікроспектрофотометрія
Фізіологічна вагітність (n=30)	0,194±0,0012	1,04±0,010
Гострий плацентарний хоріонамніоніт (n=24)	0,209±0,0016 p<0,001	1,96±0,015 p<0,001
Гострий паріетальний хоріонамніоніт (n=16)	0,208±0,0017 p=0,001	1,84±0,018 p<0,001
Хронічний плацентарний хоріонамніоніт (n=19)	0,207±0,0016 p=0,001	1,22±0,016 p<0,001
Хронічний паріетальний хоріонамніоніт (n=14)	0,203±0,0017 p=0,004	1,18±0,016 p<0,001
Гострий базальний децидуїт (n=19)	0,198±0,0017 p>0,050	1,08±0,019 p>0,050
Хронічний базальний децидуїт (n=23)	0,196±0,0015 p>0,050	1,07±0,016 p>0,050
Гострий вілузит з інтервілузитом (n=14)	0,220±0,0013 p<0,001	2,13±0,016 p<0,001
Гострий фунікуліт (n=12)	0,218±0,0017 p<0,001	2,12±0,013 p<0,001

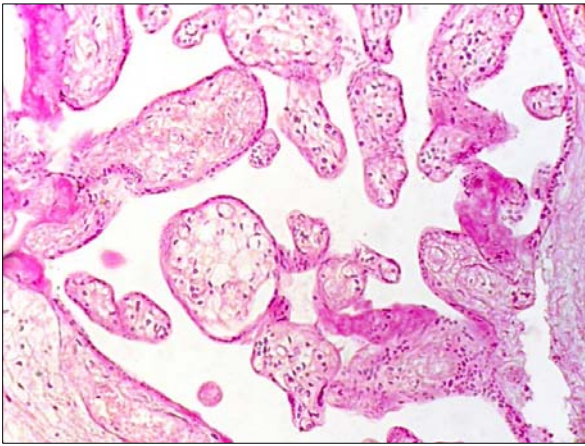


Рис.1. Мікрофотографія хоріальних ворсинок плаценти. Нінгідриново-шифовська реакція на вільні аміногрупи білків за А. Yasuma та Т. Ichikava. Об.20<sup>x</sup>, Ок.10<sup>x</sup>

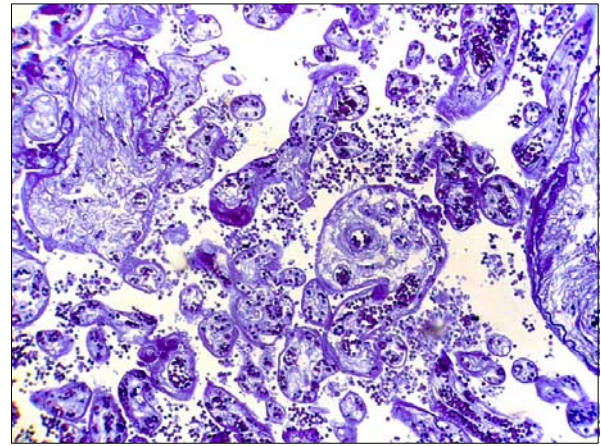


Рис.2. Мікрофотографія хоріальних ворсинок плаценти. Забарвлення на «кислі» та «основні» білки бромфеноловим синім за Mickle-Kalvo. Об.20<sup>x</sup>, Ок.10<sup>x</sup>

більш інтенсивно виражені при гострих формах плацентарного хоріонамніоніту, базального децидуїту, гострого вілузиту та інтервілузиту. Не так сильно процеси ОМБ зростають при гострому паріетальному хоріонамніоніті, хронічних формах плацентарного та паріетального хоріонамніонітів, хронічному базальному децидуїті. При гострому фунікуліті вірогідних розбіжностей з фізіологічною вагітністю не виявлено (табл. 1).

В ендотелії хоріальних ворсинок найбільш інтенсивно обмежений протеоліз зростає при гострому вілузиті з інтервілузитом та при гострому фунікуліті. Не так виражено обмежений протеоліз зростає при гострих та хронічних формах плацентарного і паріетального хоріонамніоніту, не змінюється обмежений протеоліз в ендотелії хоріальних ворсинок при базальних децидуїтах (табл. 2).

Аналогічні тенденції відмічені для ендотелію хоріальних ворсинок щодо процесів ОМБ з тією відмінністю, що ендотелій більш сильно зреагував при гострих формах хоріонамніоніту порівняно з хронічними формами хоріонамніоніту (табл. 2).

### Висновок

Згідно з гістохімічним дослідженням у трофобласті та ендотелії хоріальних ворсинок плаценти процеси обмеженого протеолізу та окиснювальної модифікації білків виражені по-різному. Це дозволяє застосовувати отримані дані для диференційної діагностики різних форм запалення посліду.

**Перспектива подальших досліджень** полягає у визначенні конкретних величин діагностичної цінності показників обмеженого протеолізу та окиснювальної модифікації білків у трофобласті та ендотелії хоріальних ворсинок плаценти за різної патології посліду.

### Література

1. Давиденко І.С. Окиснювальна модифікація білків у хоріальних ворсинах плаценти в різні терміни гестації при залізодефіцитній анемії вагітних (гістохімічне дослідження) / І.С. Да-

виденко // Наук. вісн. Ужгород. ун-ту, серія "Медицина". – 2006. – № 28. – С. 44-48.

2. Пішак В.П. Комп'ютерно-денситометричні та спектральні параметри білкового компонента трофобласта, децидуоцитів, материнських і плодових еритроцитів плаценти при експериментальній гіпохромній анемії вагітних / В.П. Пішак, І.С. Давиденко, Ю.Є. Роговий // Одес. мед. ж. – 2003. – № 6. – С. 26-29.
3. Цинзерлинг В.А. Перинатальные инфекции (Вопросы патогенеза, морфологической диагностики и клинико-морфологических сопоставлений). Практическое руководство / В.А. Цинзерлинг, В.Ф. Мельникова. – СПб.: Элби СПб. – 2002. – 352 с.
4. Шендерюк О.П. Спосіб вимірювання окиснювальної модифікації білків в структурах плаценти / О.П. Шендерюк, І.С. Давиденко // Деклараційний патент України на винахід №13712U. – 17.04.2006. – Бюл. № 4. – 2 с. (заявл. 14.10.2005, №u200509673, БДМУ).
5. Шендерюк О.П. Окислювальна модифікація білків у цитоплазмі синцитіотрофобласта хоріальних ворсин плаценти при гнійному хоріонамніоніті (гістохімічні дані) / О.П. Шендерюк, І.С. Давиденко // Світ мед. та біол. – 2008. – № 2, Частина III. – С. 88-90.
6. Benirschke K. Pathology of the Human Placenta / K. Benirschke, P. Kaufmann, R.N. Baergen. – [5 rd. ed]. – New York: Springer, 2006. – 1050 p.
7. Hammer O. PAST: Paleontological Statistics. Reference Manual / O. Hammer, D.A.T. Harper, P.D. Ryan // Oslo: University of Oslo. – 2012. – 284 p.
8. Myatt L. Oxidative stress in the placenta / L. Myatt, X. Cui // Histochem. Cell Biol. – 2004. – Vol. 122. – P. 369-382.
9. Poston L. Trophoblast oxidative stress, antioxidants and pregnancy outcome – a review / L. Poston, M. Rajmakers // Trophoblast Research. – 2004. – Vol. 18. – P. 72-78.
10. Zusterzeel P. Protein carbonils in decidua and placenta of pre-eclamptic women as markers for oxidative stress / P. Zusterzeel, H. Rutten, H. Roelofs // Placenta. – 2001. – Vol. 22. – P. 213-219.

## НЕКОТОРЫЕ ГИСТОХИМИЧЕСКИЕ СВОЙСТВА БЕЛКОВ ТРОФОБЛАСТА И ЭНДОТЕЛИЯ ХОРИАЛЬНЫХ ВОРСИНОК ПЛАЦЕНТЫ ПРИ ВОСПАЛЕНИИ ПОСЛЕДА

*А.П. Шендерюк, И.С. Давыденко*

**Резюме.** Авторы приводят результаты собственных гистохимических исследований ограниченного протеолиза и окислительной модификации белков в трофобласте и эндотелии хориальных ворсинок плаценты при разных видах воспаления последа.

**Ключевые слова:** ограниченный протеолиз, окислительная модификация белков, трофобласт, эндотелий, хориальные ворсинки.

## SOME OF THE HISTOCHEMICAL PROPERTIES OF THE PROTEINS OF THE TROPHOBLAST AND THE ENDOTHELIUM OF THE PLACENTAL CHORIAL VILLI WITH AFTERBIRTH INFLAMMATION

*O.P. Shenderiuk, I.S. Davydenko*

**Abstract.** The authors submit quantitative results of their own histochemical investigations of limited proteolysis and an oxidative modification of proteins in the trophoblast and endothelium of the placental chorial villi with different types of afterbirth inflammation.

**Key words:** limited proteolysis, oxidative modification of proteins, trophoblast, endothelium, chorial villi.

Bukovinian State Medical University (Chernivtsi)

Рецензент – проф. О.А. Андриць

Buk. Med. Herald. – 2012. – Vol. 16, № 4 (64). – P. 181-184

Надійшла до редакції 04.09.2012 року

© О.П. Шендерюк, І.С. Давиденко, 2012

УДК 616-089.168.1-06:616-001.4-002.3-039.71

*І.В. Шкварковський, Т.В. Антонюк, О.П. Москалюк, В.Б. Рева*

## ЗАСТОСУВАННЯ ВАКУУМНИХ МЕТОДІВ САНАЦІЇ В ЛІКУВАННІ ГНІЙНИХ ЗАХВОРЮВАНЬ М'ЯКИХ ТКАНИН

Буковинський державний медичний університет, м. Чернівці

**Резюме.** Останніми роками зростає частота ускладнених гнійно-септичних захворювань м'яких тканин. З метою поліпшення результатів хірургічного лікування гнійних процесів м'яких тканин розроблено метод використання вакуумної санації із застосуванням антисептичних препаратів. Метод доповнює комплексне хірургічне лікування і дозволяє прискорити очищення ран,

зменшує мікробну контамінацію, призводить до швидкого зменшення площі ранової поверхні, стимулює розвиток грануляційної тканини та прискорює процеси епітелізації.

**Ключові слова:** гнійна рана, вакуумна терапія.

**Вступ.** Проблема лікування гнійної хірургічної інфекції м'яких тканин набуває особливої актуальності на сучасному етапі у зв'язку з підвищенням питомої ваги даних захворювань, яка становить близько 70 % усіх звернень [1, 5]. За кількістю випадків дана патологія поступається лише серцево-судинним та онкологічним захворюванням. У теперішній час 35-40 % пацієнтів хірургічних відділень становлять особи з гнійно-запальними захворюваннями м'яких тканин [6, 8]. Летальність при гнійній інфекції та її ускладненнях, особливо при сепсисі, протягом останніх 25-30 років практично не зменшується і становить від 40 до 60% [6].

Клінічною особливістю, що зумовлює складнощі лікування інфекційно-запальних уражень, є

характер збудників означених захворювань, у структурі яких останнім часом набуває домінуючу роль мікрофлора, що полірезистентна до антибактеріальних засобів [1, 2, 3].

Крім того, контингент пацієнтів, які страждають на неспецифічні запальні процеси м'яких тканин бактеріального походження, є досить неоднорідним – значну питому вагу в ньому складають хворі із супутніми захворюваннями, що мають суттєвий вплив на перебіг хірургічної патології. Слід враховувати перехід на новий рівень фармакотерапії локальних гнійних уражень, а саме появу нових генерацій антибактеріальних засобів, препаратів, що модулюють імунологічні реакції та широкого спектра сучасних засобів для місцевого лікування комбінованого характеру [2, 3, 6].

© І.В. Шкварковський, Т.В. Антонюк, О.П. Москалюк, В.Б. Рева, 2012