

4 (64)'2012

ISSN 1684-7903

***БУКОВИНСЬКИЙ  
МЕДИЧНИЙ  
ВІСНИК***

***4 (64)'2012***

**ЧЕРНІВЦІ**

## ЗМІСТ

**ОРИГІНАЛЬНІ ДОСЛІДЖЕННЯ**

<i>Аляви Б.А., Мухамедова М.М., Исхаков Ш.А., Бабаев М.А.</i> ОСОБЕННОСТИ ГЕМОДИНАМИКИ У БОЛЬНЫХ ХРОНИЧЕСКОЙ СЕРДЕЧНОЙ НЕДОСТАТОЧНОСТЬЮ В ЗАВИСИМОСТИ ОТ ФУНКЦИОНАЛЬНОГО КЛАССА И ФРАКЦИИ ВЫБРОСА .....	3
<i>Безсмертний Ю.О.</i> ЧАСТОТА ГІПЕРГОМОЦИСТЕЇНЕМІЇ У ПАЦІЄНТІВ ІЗ ХИБНИМИ СУГЛОБАМИ ДОВГИХ ТРУБЧАСТИХ КІСТОК.....	7
<i>Безруков Л.О., Іванова Л.А., Білоус Т.М.</i> МОНИТОРИНГ КОНТРОЛЮ НАД БРОНХІАЛЬНОЮ АСТМОЮ В ДІТЕЙ ІЗ ФЕНОТИПОМ ФІЗИЧНОГО НАПРУЖЕННЯ.....	11
<i>Бодяка В.Ю., Іващук О.І., Бех В.В., Печенога О.М., Свінцицький В.М.</i> ОСОБЛИВОСТІ БАКТЕРІАЛЬНОЇ ТРАНСЛОКАЦІЇ ЗА ВНУТРІШНЬО-ЧЕРЕВНОЇ ГІПЕРТЕНЗІЇ В ЕКСПЕРИМЕНТІ.....	15
<i>Бурлака Є.А.</i> ПОШКОДЖЕННЯ НИРОК ТА ЕФЕКТИ ЕНДОГЕННОГО СТЕРОЇДНОГО ГОРМОНУ ОУАБАЇН В ЇХ КОРЕКЦІЇ НА ЕКСПЕРИМЕНТАЛЬНІЙ МОДЕЛІ ХРОНІЧНОГО ЗАХВОРЮВАННЯ НИРОК (ПАСИВНИЙ НЕФРИТ ХЕЙМАННА) .....	21
<i>Бучок Р.А., Беліков О.Б.</i> ПОШИРЕНІСТЬ НЕКАРІОЗНИХ УРАЖЕНЬ ТВЕРДИХ ТКАНИН ЗУБІВ СЕРЕД СТУДЕНТСЬКОЇ МОЛОДІ ТА ПРИЧИННО – НАСЛІДКОВІ ЗВ’ЯЗКИ ЇХ ВИНИКНЕННЯ.....	26
<i>Ватаманюк Н.В., Беліков О.Б.</i> ОБГРУНТУВАННЯ ЯКОСТІ ДІАГНОСТИКИ ТА ЛІКУВАННЯ ХВОРИХ НА ДЕСТРУКТИВНІ ФОРМИ ХРОНІЧНОГО ВЕРХІВКОВОГО ПЕРІОДОНТИТУ ...	30
<i>Вітенюк О.Я.</i> ЗОВНІШНЯ БУДОВА ТА КРОВОПОСТАЧАННЯ ПРЯМОЇ КИШКИ В ПЕРИНАТАЛЬНОМУ ПЕРІОДІ ОНТОГЕНЕЗУ .....	33
<i>Владиченко К.А.</i> ФІБРИНОЛІТИЧНА АКТИВНІСТЬ КРОВІ ПРИ ТРАНСУРЕТРАЛЬНІЙ РЕЗЕКЦІЇ ДОБРОЯКІСНОЇ ГІПЕРПЛАЗІЇ ПЕРЕДМІХУРОВОЇ ЗАЛОЗИ .....	36
<i>Габорець І.Ю., Сидорчук Л.П., Кушнір О.В., Буймістр Н.І.</i> ГЕОМЕТРИЧНІ МОДЕЛІ МІОКАРДА ЛІВОГО ШЛУНОЧКА ТА ДОППЛЕРОГРАФІЧНІ ПОКАЗНИКИ КРОВОТОКУ І ТОВЩИНИ “ІНТИМА-МЕДІА” ЧЕРЕВНОГО ВІДДІЛУ АОРТИ ТА ЇЇ ОКРЕМИХ НЕПАРНИХ ВІСЦЕРАЛЬНИХ ГЛОК У ХВОРИХ НА АРТЕРІАЛЬНУ ГІПЕРТЕНЗІЮ ЗАЛЕЖНО ВІД ПОЛІМОРФІЗМУ ГЕНІВ ACE (I/D) ТА eNOS (T894G): ПАТОГЕНЕТИЧНІ ПАРАЛЕЛІ .....	41
<i>Гарюшкин Д.С., Псядло Э.М., Пузанова А.Г., Панов Б.В.</i> ВЛИЯНИЕ МОТИВАЦИОННОГО КОМПОНЕНТА НА ПРОФЕССИОНАЛЬНЫЙ ВЫБОР ОПЕРАТОРОВ ЭЛЕКТРОТРАНСПОРТА .....	47
<i>Гладчук І.З., Назаренко О.Я., Димитрова Н.А.</i> ОСОБЛИВОСТІ ВИЯВЛЕННЯ СПЕЦИФІЧНОЇ УРОГЕНІТАЛЬНОЇ ІНФЕКЦІЇ У ПАЦІЄНТОК З АПОПЛЕКСІЄЮ ЯЄЧНИКА .....	53
<i>Глушченко Т.А.</i> ПОШИРЕНІСТЬ ЗАХВОРЮВАНЬ ТКАНИН ПАРОДОНТА У ПРАЦІВНИЦЬ ШВЕЙНОЇ ПРОМИСЛОВОСТІ БУКОВИНИ .....	58
<i>Гурський О.С.</i> ОСОБЛИВОСТІ ПЕРЕБІГУ ПОЛОГІВ У ЖІНОК, ХВОРИХ НА ТУБЕРКУЛЬОЗ ЛЕГЕНЬ.....	61
<i>Дідушко О.М.</i> ВЗАЄМОЗВ’ЯЗОК МІЖ ПОКАЗНИКАМИ ІНСУЛІНОРЕЗИСТЕНТНОСТІ, ЛІПІДНОГО ОБМІНУ ТА ВМІСТОМ ГОРМОНІВ ЖИРОВОЇ ТКАНИНИ У ХВОРИХ НА ГІПОТИРЕОЗ .....	63
<i>Журавльова Л.В., Огнева О.В.</i> ЗВ’ЯЗОК МЕТАБОЛІЧНИХ ПОКАЗНИКІВ З РІВНЕМ ІНСУЛІНОПОДІБНОГО ФАКТОРУ РОСТУ-1 У ХВОРИХ НА НЕАЛКОГОЛЬНУ ЖИРОВУ ХВОРОБУ ПЕЧІНКИ ТА ЦУКРОВИЙ ДІАБЕТ 2-ГО ТИПУ .....	68
<i>Задорожна Б.В.</i> ГЕМОДИНАМІЧНІ РОЗЛАДИ ПРИ ЛІКВОРОДИНАМІЧНОМУ СИНДРОМІ ВІДДАЛЕНОГО ПЕРІОДУ ЧЕРЕПНО-МОЗКОВОЇ ТРАВМИ.....	71
<i>Задорожна Б.В.</i> НУКЛЕЇНОВІ КИСЛОТИ ПРИ СТРУСІ ГОЛОВНОГО МОЗКУ .....	74
<i>Іванов В.П., Юзвизина О.В.</i> КЛІНІЧНО-ІНСТРУМЕНТАЛЬНІ ЧИННИКИ, АСОЦІЙОВАНІ З ІШЕМІЧНОЮ ХВОРОБОЮ СЕРЦЯ, У ХВОРИХ НА ГІПЕРТОНІЧНУ ХВОРОБУ І КАЛЬЦИНОЗ КЛАПАНІВ СЕРЦЯ .....	76
<i>Кавчук О.М., Гараніна Т.С., Краснюк І.П.</i> ОЦІНКА ЕФЕКТИВНОСТІ КЛІНІЧНОГО ЗАСТОСУВАННЯ ГІБРИДНОГО РЕСТАВРАЦІЙНОГО МАТЕРІАЛУ SPECTRUM (TRN 3).....	81

- кий, А.П. Саламаха // Дет. хирургия. – 2001. – № 3. – С. 26-29.
7. Bharucha A.E. Pelvic floor; anatomy and function / A.E. Bharucha // Neurogastroenterol. Motil. – 2006. – Vol. 18, № 7. – P. 507-519.
8. Demirbas S. Comparison of laparoscopic and open surgery for total rectal prolapse / S. Demirbas, M.L. Akin // Surg. Today. – 2005. – Vol. 35, № 6. – P. 446-452.
9. Madbouly K.M. Clinically based management of rectal prolapse / K.M. Madbouly, A.J. Senagore, H.J. Delaney // Ibid. – 2003. – Vol. 17. – P. 99-103.
10. Purkayastha S. Comparison of open vs. laparoscopic abdominal rectopexy for full – thickness rectal prolapse: a meta – analysis / S. Purkayastha, P. Tekkis, T.A. Athanasiou // Dis. Colon Rectum. – 2005. – Vol. 48, № 10. – P. 1930-1940.

## ВНЕШНЕЕ СТРОЕНИЕ И КРОВΟΣНАБЖЕНИЕ ПРЯМОЙ КИШКИ В ПЕРИНАТАЛЬНОМ ПЕРИОДЕ ОНТОГЕНЕЗА

*О.Я. Вітенюк*

**Резюме.** С помощью анатомических методов исследования установлено, что на внутренней поверхности прямокишечной стенки начиная с третьего триместра внутриутробного развития определяются как поперечные, так и вертикальные складки. Верхняя и средняя поперечные складки прямой кишки более большие, вертикальные складки больше выраженные в дистальных отделах прямой кишки. Средние прямокишечные артерии в перинатальном периоде онтогенеза более переменные.

**Ключевые слова:** прямая кишка, анатомия, плод, новорожденный, человек.

## THE EXTERNAL STRUCTURE AND BLOOD SUPPLY OF THE RECTUM IN THE PERINATAL PERIOD OF ONTOGENESIS

*O.Ya. Vitenok*

**Abstract.** It has been established by means of the anatomical methods of research that both the transverse and longitudinal folds are identified on the internal surface of the rectal wall, beginning from the third trimester of the intrauterine development. The superior and median transverse folds of the rectum are the largest, the longitudinal folds are more evident in the distal portion of the rectum. The middle rectal arteries are the most variable in the perinatal period of ontogenesis.

**Key words:** rectum, anatomy, fetus, newborn, human.

Bukovinian State Medical University (Chernivtsi)

Рецензент – проф. В.В. Кривецкий

Buk. Med. Herald. – 2012. – Vol. 16, № 4 (64). – P. 33-36

Надійшла до редакції 02.10.2012 року

© О.Я. Вітенюк, 2012

УДК 616.61-008.64:616.65-006.3.03

*К.А. Владиченко*

## ФІБРИНОЛІТИЧНА АКТИВНІСТЬ КРОВІ ПРИ ТРАНСУРЕТРАЛЬНІЙ РЕЗЕКЦІЇ ДОБРОЯКІСНОЇ ГІПЕРПЛАЗІЇ ПЕРЕДМІХУРОВОЇ ЗАЛОЗИ

Буковинський державний медичний університет, м. Чернівці

**Резюме.** Досліджено динаміку показників фібринолітичної активності сироватки крові при оперативному лікуванні пацієнтів із доброякісною гіперплазією передміхурової залози. Оперативне втручання виконувалося в об'ємі – трансуретральна резекція передміхурової залози. З'ясовано особливості стану фібринолізу під час інтра- та післяопераційного періодів. Проаналізовано стан фібринолітичної активності крові в пацієнтів

із доброякісною гіперплазією передміхурової залози та в контрольній групі, до якої включено чоловіків ідентичного віку.

**Ключові слова:** доброякісна гіперплазія передміхурової залози, трансуретральна резекція, фібринолітична активність крові.

**Вступ.** На сьогодні одним із найбільш оптимальних шляхів оперативного лікування хворих на доброякісну гіперплазію передміхурової залози

(ДГПЗ) є її трансуретральна резекція (ТУР) [2]. Особливістю даного контингенту пацієнтів є вікове зниження функціонально-

© К.А. Владиченко, 2012

адаптивних можливостей організму підтримувати гомеостаз [1, 2]. Під час інтраопераційного періоду ТУР передміхурової залози пацієнти зазнають значного операційного стресу, тяжкість перебігу якого зумовлено реабсорбцією іригаційної рідини, крововтратою, супутньою соматичною патологією [1]. Дисбаланс складових гомеостатичного статусу пацієнта під час ТУР передміхурової залози може призводити до розвитку не тільки інтраопераційних, але й відстрочених ускладнень – виникнення ранніх та пізніх кровотеч [3-5].

**Мета дослідження.** З'ясування особливостей активності фібринолітичної системи крові при оперативному лікуванні (ТУР передміхурової залози) пацієнтів, хворих на ДГПЗ.

**Матеріал і методи.** Проаналізовано результати обстеження 30 пацієнтів, хворих на ДГПЗ, яким проведено оперативне лікування – ТУР передміхурової залози. Контрольну групу склали 30 чоловіків ідентичного віку. Проводилося дослідження динаміки показників фібринолітичної активності крові. Дані показники визначались у до-, інтра- та післяопераційному періодах на 3-тю й 7-му доби. Фібринолітичну активність крові визначали на основі реакції з азофібрином (БіоМарк, Львів). Проводилося визначення таких показників – сумарної (СФА), ферментативної (ФФА) та неферментативної фібринолітичної активності (НФА).

**Результати дослідження та їх обговорення.** Проведені дослідження показали, що в доопераційному періоді фібринолітична активність крові в досліджуваній групі вірогідно не відрізнялася від контролю (табл.).

Результати багатофакторного регресійного аналізу між сумарною, ферментативною та неферментативною ланками фібринолітичної активності крові в пацієнтів досліджуваної групи в доопераційному періоді демонструють рівну будову тримірної лінії тренда, що свідчить про прогностичну збалансованість при можливих фізіо-

логічних коливаннях гомеостатичного статусу даних показників (рис. 1).

Під час оперативного втручання встановлено вірогідне ( $p < 0,02$ ) зниження активності всіх ланок фібринолітичної системи крові, що зумовлено операційним стресом (табл. 1). При цьому результати багатофакторного регресійного аналізу вказують на ймовірні залежні від ФФА зміни СФА, що проявляється характерною будовою лінії тренда (рис. 2).

На 3-тю добу післяопераційного періоду встановлено вірогідно ( $p < 0,05$ ) низькі показники СФА та ФФА при зіставленні з контролем (табл. 1). При проведенні багатофакторного регресійного аналізу між показниками фібринолітичної активності крові на 3-тю добу після ТУР передміхурової залози виявлено прогностичне поглиблення кореляційної залежності змін СФА від ФФА (рис. 3), що проявляється поглибленням змін тримірної лінії тренда. Відомо, що продукція нирками урокінази виявляє значний регуляторний вплив на ферментативну ланку фібринолітичної активності крові та становить 90 % ФФА крові. Ренальна дисфункція, яка розвинулася внаслідок ДГПЗ, супроводжується ішемією ниркової паренхіми, що може призводити до порушення продукції урокінази зі значними змінами фібринолітичної активності крові. Операційний стрес викликає зміни в статусі фібринолітичної активності та процесах тромбоутворення. Ці дані дозволяють пояснити вірогідне інтраопераційне зниження всіх ланок фібринолітичної активності крові.

На даний час триває вивчення патофізіологічного феномену “no-reflow” при патології нирок, який проявляється неповним відновленням кровотоку після тривалого ішемічного ушкодження органа з виникненням патофізіологічного “порочного кола” [1]. Патогенез даного феномена включає в себе зниження продукції простаглан-

Таблиця

**Характеристика стану фібринолітичної активності крові у хворих на доброякісну гіперплазію передміхурової залози ( $x \pm Sx$ )**

	СФА (сумарна фібринолітична активність), мл/год	НФА (неферментативна фібринолітична активність), мл/год	ФФА (ферментативна фібринолітична активність), мл/год
Контроль, n=30	1,45±0,06	0,66±0,03	0,78±0,03
До оперативного втручання, n=30	1,42±0,04	0,64±0,02	0,78±0,02
Під час ТУР передміхурової залози, n=30	1,20±0,05 $p < 0,02$ ; $p_1 < 0,01$	0,55±0,02 $p < 0,01$ ; $p_1 < 0,01$	0,65±0,03 $p < 0,01$ ; $p_1 < 0,01$
На 3-тю добу післяопераційного періоду, n=30	1,31±0,04 $p < 0,05$ ; $p_1 < 0,05$	0,61±0,02 $p_2 < 0,05$	0,70±0,02 $p < 0,05$ ; $p_1 < 0,02$
На 7-му добу післяопераційного періоду, n=30	1,49±0,05 $p_2 < 0,001$ ; $p_3 < 0,02$	0,62±0,02 $p_2 < 0,05$	0,87±0,03 $p < 0,02$ ; $p_{1-3} < 0,02$

Примітка. p – ступінь вірогідності різниць при зіставленні з контролем;  $p_1$  – ступінь вірогідності різниць при зіставленні з доопераційними показниками;  $p_2$  – ступінь вірогідності різниць при зіставленні з інтраопераційними показниками;  $p_3$  – ступінь вірогідності різниць при зіставленні з показниками на 3-тю добу післяопераційного періоду; n – число спостережень

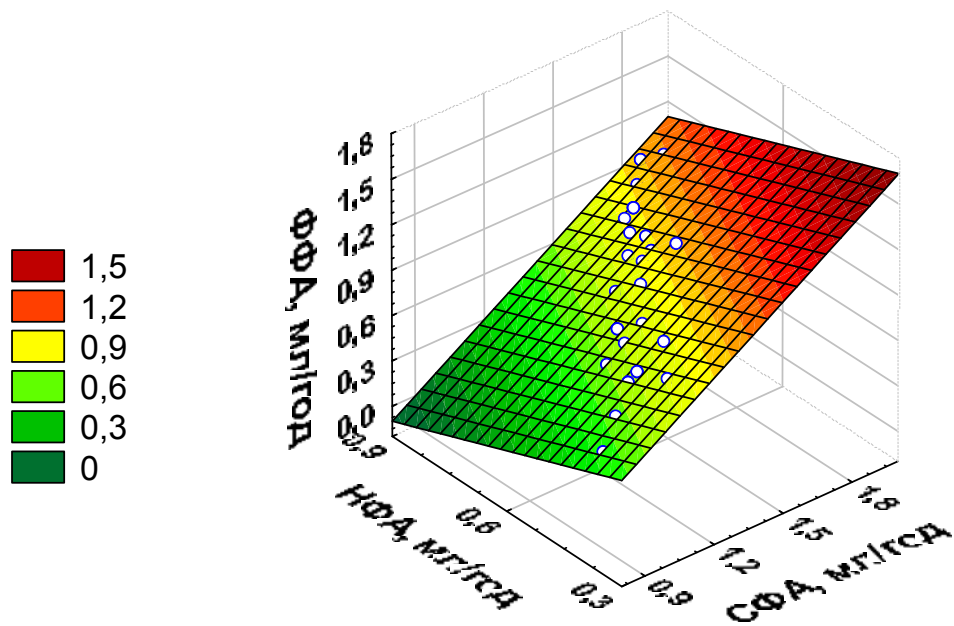


Рис. 1. Багатофакторний регресійний аналіз між сумарною, ферментативною та неферментативною ланками фібринолітичної активності крові в пацієнтів досліджуваної групи в доопераційному періоді (n=30)

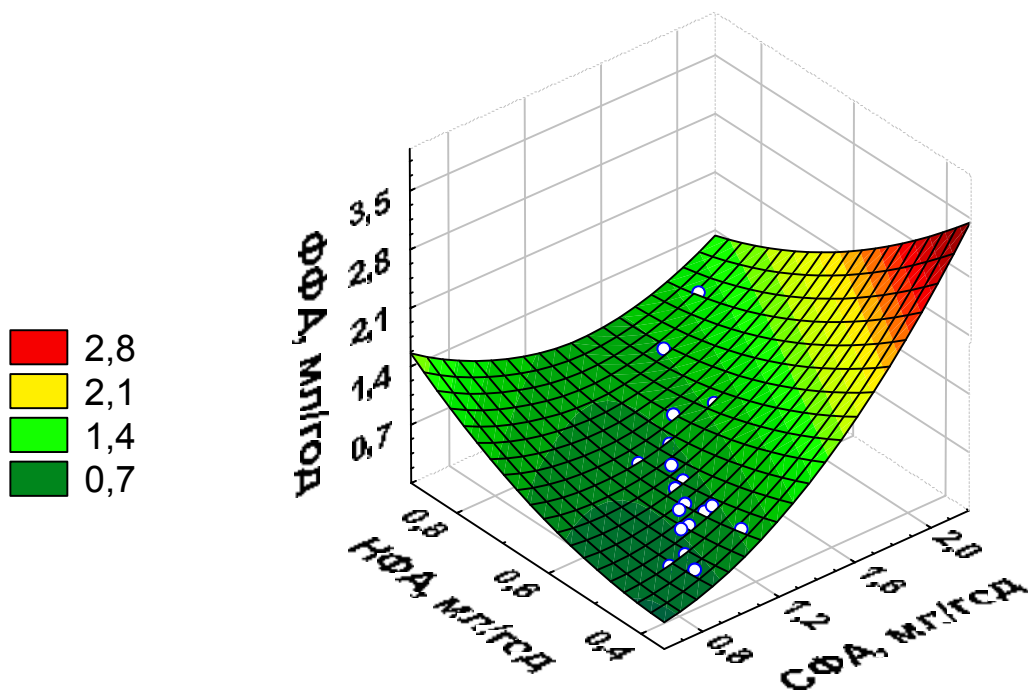


Рис. 2. Багатофакторний регресійний аналіз між сумарною, ферментативною та неферментативною ланками фібринолітичної активності крові у пацієнтів досліджуваної групи в інтраопераційному періоді (n=30)

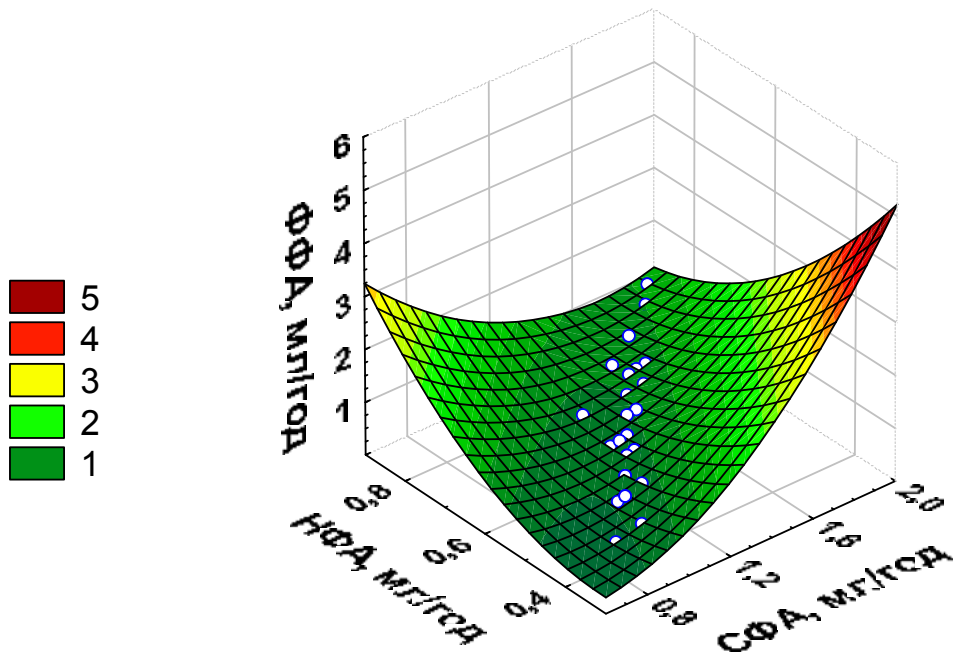


Рис. 3. Багатофакторний регресійний аналіз між сумарною, ферментативною та неферментативною ланками фібринолітичної активності крові в пацієнтів досліджуваної групи на 3-тю добу післяопераційного періоду (n=30)

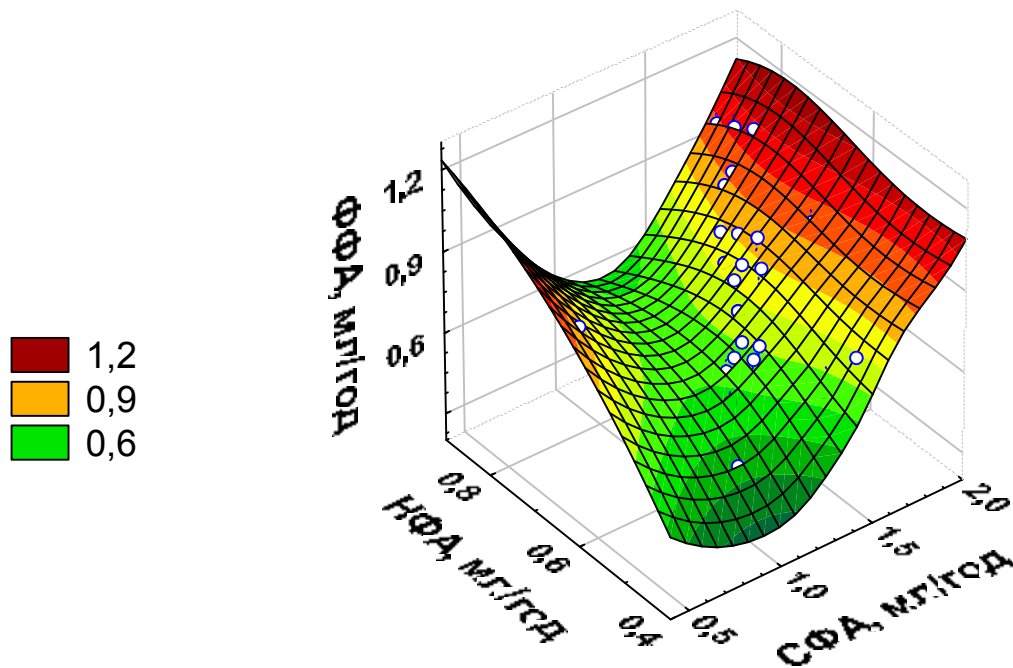


Рис. 4. Багатофакторний регресійний аналіз між сумарною, ферментативною та неферментативною ланками фібринолітичної активності крові в пацієнтів досліджуваної групи на 7-му добу післяопераційного періоду (n=30)

дину I<sub>2</sub> внаслідок дії продуктів прооксидантної системи, розвиток набряку ендотелію судин, порушення реологічних властивостей крові внаслідок порушення продукції урокінази [2]. У післяопераційному періоді ТУР передміхурової залози відбувається різке усунення етіологічного чинника постренальної ниркової недостатності, що може бути пусковим механізмом феномена “no-reflow” при ренальній дисфункції внаслідок ДГП [3-5]. На 7-му добу післяопераційного періоду показники СФА та НФА в досліджуваній групі вірогідно не відрізняються від контролю (табл 1). У той же час ФФА демонструє тенденцію до вірогідного ( $p < 0,02$ ) збільшення активності при зіставленні з контролем та її доопераційним рівнем, що може бути передумовою підвищення ризику розвитку відстрочених післяопераційних кровотеч із місця операційної рани. Результати багатофакторного регресійного аналізу фібринолітичної активності крові пацієнтів на 7-му добу після ТУР передміхурової залози підтверджують поглиблення дисбалансу між ланками фібринолітичної системи крові, що проявляється наростанням характерних змін тримірної лінії тренда (рис. 4).

При аналізі та зіставленні до-, інтра- та післяопераційних показників усіх ланок фібринолітичної активності крові встановлено, що під час оперативного втручання відбувається значне пригнічення СФА, НФА та ФФА з подальшим повільним відновленням активності цих ланок. Найбільший вплив на СФА крові у досліджуваній групі протягом періопераційного періоду має ФФА, коливання показників якої підпорядковувалося загальній тенденції, але на 7-му добу післяопераційного періоду виявлено вірогідне збільшення ФФА при зіставленні з контролем та доопераційним рівнем (табл.). Таке значне збільшення ФФА найбільш вірогідно виникає внаслідок гіперпродукції урокінази після нівеляції постренальної обструкції.

#### Висновки

1. Операційний стрес під час трансуретральної резекції передміхурової залози супроводжу-

ється зменшенням активності всіх ланок фібринолітичної системи крові.

2. У післяопераційному періоді трансуретральної резекції передміхурової залози відбувається поступове відновлення фібринолітичної активності крові з надмірним збільшенням її ферментативної ланки на 7-му добу після оперативного втручання.

**Перспективи подальших досліджень.** Перспективним є подальше вивчення патофізіологічних особливостей перебігу операційного стресу та його впливу на коливання гомеостатичних показників фібринолітичної активності крові, а також шляхів корекції дисбалансу в її ферментативній ланці як найбільш вірогідного етіологічного чинника, який збільшує ризик розвитку відстрочених післяопераційних кровотеч.

#### Література

1. Возіанов О.Ф. Гостра ниркова недостатність / Возіанов О.Ф., Федорук О.С., Гоженко А.І. – Одеса: Одес. держ. мед. ун-т, 2003. – 376 с.
2. Федорук О.С. Зміни стану фібринолізу та протеолізу при оперативному лікуванні доброякісної гіперплазії передміхурової залози / О.С. Федорук, К.А. Владиченко // Бук. мед. вісник. – 2007. – Т. 11, № 3. – С. 90-93.
3. Lack of correlation between blood fibrinolysis and the immediate or post-operative blood loss in transurethral resection of the prostate / J.D. Nielsen, J. Gram, K. Fabrin [et al.] // BJU Int. – 1997. – Vol. 80, № 6. – P. 105-110.
4. Post-operative blood loss after transurethral prostatectomy is depended on in situ fibrinolysis / J.D. Nielsen, J.Gram, A. Holm-Nielsen [et al.] // BJU Int. – 1997. – Vol. 80, № 6. – P. 889-893.
5. Ex-vivo comparison of the haemostatic properties of standard transurethral resection and transurethral vaporization resection of the prostate / O. Reich, P. Schneede, D. Zaak [et al.] // BJU Int. – 2003. – Vol. 92, № 2. – P. 319-322.

### ФИБРИНОЛИТИЧЕСКАЯ АКТИВНОСТЬ КРОВИ ПРИ ТРАНСУРЕТРАЛЬНОЙ РЕЗЕКЦИИ ДОБРОКАЧЕСТВЕННОЙ ГИПЕРПЛАЗИИ ПРЕДСТАТЕЛЬНОЙ ЖЕЛЕЗЫ

*К.А. Владыченко*

**Резюме.** Проведены исследования динамики показателей фибринолитической активности плазмы крови при оперативном лечении пациентов с доброкачественной гиперплазией предстательной железы. Оперативное вмешательство выполнялось в объеме – трансуретральная резекция предстательной железы. Выявлены особенности состояния фибринолиза во время интра- и послеоперационного периодов. Проведен анализ состояния фибринолиза плазмы крови у пациентов с доброкачественной гиперплазией предстательной железы и в контрольной группе, в которую были включены мужчины идентичного возраста.

**Ключевые слова:** доброкачественная гиперплазия предстательной железы, трансуретральная резекция, фибринолитическая активность крови.

### THE BLOOD FIBRINOLYTIC ACTIVITY WITH TRANSURETHRAL RESECTION OF BENIGN PROSTATE HYPERPLASIA

*К.А. Владыченко*

**Abstract.** The authors have investigated the dynamics of the parameters for the fibrinolytic activity of the blood se-

rum in case of operative treatment of patients with benign prostate hyperplasia. Surgical interference was performed to the extent of transurethral resection of the prostate gland. The peculiarities of the state of fibrinolysis during the intraoperative and postoperative periods have been ascertained. The state of the fibrinolytic activity of the blood serum in patients with benign prostate hyperplasia and the control group, comprising men of identical age, has been analyzed.

**Key words:** benign prostate hyperplasia, transurethral resection, blood fibrinolytic activity.

Bukovinian State Medical University (Chernivtsi)

Рецензент – проф. В.М. Коновчук

Buk. Med. Herald. – 2012. – Vol. 16, № 4 (64). – P. 36-41

Надійшла до редакції 26.09.2012 року

© К.А. Владиченко, 2012

УДК 616.12-008.331.1:616.1:611-018.74

*І.Ю. Габорець<sup>1</sup>, Л.П. Сидорчук<sup>1</sup>, О.В. Кушнір<sup>1</sup>, Н.І. Буймістр<sup>2</sup>*

**ГЕОМЕТРИЧНІ МОДЕЛІ МІОКАРДА ЛІВОГО ШЛУНОЧКА ТА ДОПЛЕРОГРАФІЧНІ ПОКАЗНИКИ КРОВОТОКУ І ТОВЩИНИ "ІНТИМА-МЕДІА" ЧЕРЕВНОГО ВІДДІЛУ АОРТИ ТА ЇЇ ОКРЕМИХ НЕПАРНИХ ВІСЦЕРАЛЬНИХ ГІЛОК У ХВОРИХ НА АРТЕРІАЛЬНУ ГІПЕРТЕНЗІЮ ЗАЛЕЖНО ВІД ПОЛІМОРФІЗМУ ГЕНІВ ACE (I/D) ТА ENOS (T894G): ПАТОГЕНЕТИЧНІ ПАРАЛЕЛІ**

<sup>1</sup>Буковинський державний медичний університет, м. Чернівці,

<sup>2</sup>Обласний медичний діагностичний центр, м. Чернівці

**Резюме.** Проаналізовано доплерографічні особливості кровотоку в черевному відділі аорти (Ао), черевному стовбурі (ЧС), верхній мезентеріальній артерії (ВМА) та товщина «інтима-медіа» (ТІМ) черевного відділу Ао і загальної сонної артерії (ЗСА) у хворих на есенційну артеріальну гіпертензію (ЕАГ) залежно від поліморфізму I/D гена ангіотензин-перетворювального ферменту (АСЕ), T894G гена ендотеліальної оксиду азоту синтази (eNOS) і оцінено їх зв'язок із видами геометричних моделей гіпертрофованого міокарда лівого шлуночка (ГЛШ). Комбінація мутацій генів АСЕ та

eNOS (DD/TG гаплотип) збільшує ймовірність ГЛШ у 3,25 рази. Групою високого ризику ураження органів-мішеней, зокрема збільшення ТІМ черевного відділу Ао, а також компенсаторної зміни діаметра ЗСА у хворих на ЕАГ є носії ТТ-генотипу гена eNOS, зокрема ID/ТТ-гаплотипу.

**Ключові слова:** артеріальна гіпертензія, генетичний поліморфізм, доплерографія черевної аорти, гіпертрофія лівого шлуночка.

**Вступ.** Ризик розвитку серцево-судинних і судинно-мозкових ускладнень у хворих на артеріальну гіпертензію (АГ) визначається як рівнем підвищення артеріального тиску (АТ), так і наявністю уражень органів-мішеней. При цьому тривалий час ураження органів-мішеней не проявляються клінічно і можуть бути виявлені тільки при інструментальному дослідженні. У хворих на АГ важливим маркером пошкодження органів-мішеней, що визначає прогноз, є ураження артерій, зокрема сонних, аорти, черевного стовбура, нижніх кінцівок тощо [6, 7]. Виявлення ураження судин переводить пацієнта з АГ у групу високого та дуже високого ризику і, відповідно, визначає більш агресивну тактику його лікування.

До того ж, при АГ має місце особливий патогенез ремоделювання міокарда, пов'язаний із порушенням адаптивної функції через хронічне перенавантаження тиском, що зрештою призводить до структурно-функціональних змін лівого шлуночка, підвищує жорсткість міокардіального каркаса, є причиною нерівномірної ригідності

стінок, дилатації порожнин та розвитку серцевої недостатності [1]. І якщо структурно-функціональні зміни міокарда та судин головного мозку у хворих на АГ є окремо достатньо вивченими, то кровотік та товщина "інтима-медіа" (ТІМ) черевного відділу аорти та її непарних вісцеральних гілок у хворих на АГ є мало досліджені, особливо з позиції мутації асоційованих генів. Також досі не створено єдиної концепції впливу генетичних мутацій на розвиток гіпертрофії лівого шлуночка (ГЛШ) та ураження окремих артерій еластичного типу в континуумі АГ залежно гаплотипів "генів-кандидатів".

**Мета дослідження.** Вивчити доплерографічні особливості імпульснохвильових параметрів кровотоку в черевному відділі аорти (pars abdominalis aortae), черевному стовбурі (truncus coeliacus), верхній мезентеріальній артерії (a. mesenterica superior) та ТІМ черевного відділу аорти і загальної сонної артерії (ЗСА) у хворих на есенційну АГ (ЕАГ) залежно від поліморфізму I/D гена ангіотензин-перетворювального ферменту