

3 (63), ч. 2'2012

ISSN 1684-7903

***БУКОВИНСЬКИЙ
МЕДИЧНИЙ
ВІСНИК***

3 (63), ч. 2'2012

ЧЕРНІВЦІ

Семененко С.Б., Булик Р.Є., Тимофійчук І.Р., Ясінська О.В., Семененко В.В. ПАТОФІЗІОЛОГІЧНІ МЕХАНІЗМИ ПОРУШЕНЬ ЕКСКРЕТОРНОЇ ФУНКЦІЇ НИРОК ЗА УМОВ ГІПОФУНКЦІЇ ШИШКОПОДІБНОЇ ЗАЛОЗИ НА ТЛІ БЛОКАДИ СИНТЕЗУ МОНООКСИДУ НІТРОГЕНУ	206
Сирова Г.О., Звягінцева Т.В. ВИВЧЕННЯ ВПЛИВУ МІГРЕПІНУ НА НИРКИ В ЕКСПЕРИМЕНТІ	208
Сірман В.М. МЕХАНІЗМИ ВПЛИВУ ПРОГЕНІТОРНИХ КЛІТИН ЕМБРІОНА ЩУРА НА НИРКИ ПРИ АД'ЮВАНТНОМУ АРТРИТІ ПІРСОНА	210
Степан В.Т., Федорук О.С., Тюленєва О.А. ПАТОМОРФОЛОГІЧНЕ ОБГРУНТУВАННЯ КОНСЕРВАТИВНОГО ЛІКУВАННЯ ГОСТРИХ ГНІЙНО-ЗАПАЛЬНИХ ЗАХВОРЮВАНЬ НИРОК ТА ПАРАНЕФРАЛЬНОЇ КЛІТКОВИНИ.....	213
Талалаєва О.С., Мищенко Н.П. ВЛИЯНИЕ ГИСТОХРОМА НА ВОДНО-СОЛЕВОЙ ОБМЕН В ЭКСПЕРИМЕНТЕ	218
Ткачук С.С., Гавалешко В.П. ІНТРАРЕНАЛЬНІ ОСОБЛИВОСТІ ПРОЦЕСІВ ЛІПОПЕРОКСИДАЦІЇ ТА АНТИОКСИДАНТНОГО ЗАХИСТУ В ЩУРІВ ЗІ СТРЕПТОЗОТОЦИН-ІНДУКОВАНИМ ДІАБЕТОМ, УСКЛАДНЕНИМ ШЕМІЧНО-РЕПЕРФУЗІЙНИМ ПОШКОДЖЕННЯМ ГОЛОВНОГО МОЗКУ	220
Федорук О.С., Гоженко А.І. КЛІНІЧНО-ЛАБОРАТОРНІ ОСОБЛИВОСТІ ПЕРІОДУ ВТОРИННОЇ ОЛІГУРІЇ В ПЕРЕБІГУ ГОСТРОЇ НИРКОВОЇ НЕДОСТАТНОСТІ	224
Федорук О.С., Степанченко М.С., Степан В.Т. МОДЕЛЮВАННЯ ГОСТРОГО ВТОРИННОГО ПІСЛОНЕФРИТУ У ЩУРІВ	226
Філінець Н.Д. СТАН НИРКОВИХ ПРОЦЕСІВ ПРИ АКТИВАЦІЇ АДЕНОЗИНТРИФОСФАТ- ЧУТЛИВИХ КАЛІЄВИХ КАНАЛІВ ФЛОКАЛІНОМ ЗА УМОВ ФОРМУВАННЯ СУЛЕМОВОЇ НЕФРОПАТІЇ.....	229
Цубанова Н.А., Штриголь С.Ю. ЗАХИСНА ДІЯ СПІРОЦИКЛІЧНОГО ПОХІДНОГО ОКСИНДОЛУ В УМОВАХ ЕТИЛЕНГЛІКОЛОВОЇ НЕФРОПАТІЇ	231
Чекман І.С. НАНОТЕХНОЛОГІЇ, НАНОФАРМАКОЛОГІЯ, ЗАСТОСУВАННЯ НАНОПРЕПАРАТІВ В УРОЛОГІЇ.....	234
Шафран Л.М., Самохіна Н.А. ДОСЛІДЖЕННЯ НЕФРОПРОТЕКТОРНОЇ ДІЇ ЧОРНИЦІ ПРИ ЕКСПЕРИМЕНТАЛЬНИХ МЕТАЛОНЕФРОПАТІЯХ.....	234
Шинкарьок В.Г., Заморський І.І., Повар М.А. СТАН КИСЛОТНОРЕГУЛЮВАЛЬНОЇ ФУНКЦІЇ НИРОК ПРИ ГЛІЦЕРОЛОВІЙ ГОСТРІЙ НИРКОВІЙ НЕДОСТАТНОСТІ ЗА РІЗНИХ УМОВ ОСВІТЛЕННЯ НА ТЛІ УВЕДЕННЯ ГОРМОНУ ШИШКОПОДІБНОЇ ЗАЛОЗИ МЕЛАТОНІНУ	238
Шіфріс І.М. ОСОБЛИВОСТІ НОСІЙСТВА УМОВНО-ПАТОГЕННИХ МІКРООРГАНІЗМІВ ТА МОНОЦИТАРНО-МАКРОФАГАЛЬНОЇ ЛАНКИ ІМУНІТЕТУ У ГЕМОДІАЛІЗНИХ ПАЦІЄНТІВ.....	244
Щудрова Т.С., Заморський І.І. ЗАСТОСУВАННЯ ПРЕПАРАТІВ БУРШТИНОВОЇ КИСЛОТИ У СКЛАДІ КОМПЛЕКСНОЇ ТЕРАПІЇ ПАТОЛОГІЇ НИРОК	246
Яковлєва Л.В., Чорна Н.С., Бабенко Д.М. СТАН ПРООКСИДАНТНО-АНТИОКСИ- ДАНТНОЇ СИСТЕМИ ТА ФУНКЦІЇ НИРОК ЩУРІВ ПІД ВПЛИВОМ ГУСТОГО ЕКСТРАКТУ З ЛИСТЯ БЕРЕЗИ БОРОДАВЧАСТОЇ НА ТЛІ ОТРУЄННЯ ТЕТРАХЛОРМЕТАНОМ	249

УДК 616.61-002.3-092-085

В.Т. Степан, О.С. Федорук, О.А. Тюленєва

ПАТОМОРФОЛОГІЧНЕ ОБГРУНТУВАННЯ КОНСЕРВАТИВНОГО ЛІКУВАННЯ ГОСТРИХ ГНІЙНО-ЗАПАЛЬНИХ ЗАХВОРЮВАНЬ НИРОК ТА ПАРАНЕФРАЛЬНОЇ КЛІТКОВИНИ

Буковинський державний медичний університет, м. Чернівці, Україна

Резюме. Експериментально проведене обгрунтування доцільності використання електричного поля постійного струму в лікуванні гострих гнійно-запальних захворювань нирок та паранефральної клітковини.

Вступ. В аспекті патогенезу та морфологічних змін у динаміці інфекційного процесу в нирковій тканині термін «гострі запальні захворювання нирок» можна розглядати як збірне поняття, що об'єднує ряд нозологічних форм, частина з яких входить до інфекції верхніх відділів сечовидного тракту (гострий пієлонефрит), інша представляє різноманітні прояви запального процесу в нирках (абсцес, карбункул нирки) [2, 5].

У 35 % випадків у хворих на серозний пієлонефрит розвивається гнійний процес у нирковій тканині у вигляді апостематозного пієлонефриту, абсцесів або карбункулів із можливим подальшим руйнуванням фіброзної капсули нирки і розвитком гнійного паранефриту та флегмони заочеревинного простору [2, 4, 5]. Діагностика наявності вогнища інфекції, ступеня поширеності та характеру запального процесу в нирках має принципове значення для вибору лікувальної тактики.

Існує ряд наукових досліджень, результати яких довели можливість консервативного лікування гострих гнійно-деструктивних процесів у нирках за умов своєчасної діагностики, морфофункціональної характеристики запального процесу та застосування сучасних антибактеріальних засобів [2, 3].

Виконання експериментального дослідження зумовлене тим, що ряд аспектів морфогенезу гострих запальних захворювань нирок, у тому числі гнійно-деструктивної патології, недостатньо вивчені та не можуть бути досліджені в клініці – у хворого, як правило, неможливо спостерігати всі етапи розвитку інфекційного процесу. Таким чином, метою нашої роботи було вивчення послідовності та характеру патоморфологічних змін ниркової тканини в умовах експериментально відтвореного гнійно-запального процесу та оцінка динаміки його перебігу при застосуванні запропонованого консервативного лікування.

Мета дослідження. Покращити результати консервативного лікування гострих гнійно-запальних захворювань нирок та їх ускладнень за рахунок поєднаного використання сучасних етіопатогенетичних лікарських засобів та електричного поля постійного струму.

Матеріал і методи. Дослідження виконано на 36 білих безпородних самцях щурів віком 18-

Ключові слова: гострі запальні захворювання нирок, морфогенез, внутрішньотканинний електрофорез антибіотиків.

20 місяців, масою 220-255 г. Моделювання гострої гнійно-запальної патології нирок у лабораторних тварин проводилося за власною методикою шляхом транскапсулярного уведення в паренхіму органа зависі ентеропатогенного штаму *E.coli* (10 млн КУО/100г маси тварини) під загальним знеболюванням (каліпсол 0,3-0,5 мл/100 г маси тварини).

Першу групу (контрольну) склали 12 щурів, на моделі яких було досліджено патоморфологічну картину динаміки прогресування гнійно-запального процесу в нирці на 3, 5-ту і 7-му доби експерименту (по чотири тварини у кожній підгрупі).

Другу групу сформували з восьми тварин, яким з 3-ї доби моделювання гнійно-запального процесу в нирці вводився антибіотик (цефтриаксон, внутрішньом'язово, 5 мг/100 г) упродовж п'яти днів. Патоморфологічну оцінку запального процесу здійснювали на 5-ту і 7-му доби експерименту (по чотири тварини у кожній підгрупі) порівняно з контролем у відповідні терміни.

Третю групу дослідження склали вісім тварин, яким з 3-ї доби моделювання гнійно-запального процесу в нирці вводився антибіотик (цефтриаксон, в/м, 5 мг/100 г) із застосуванням внутрішньотканинного електрофорезу упродовж п'яти днів. Морфологічне дослідження проводилося на 5-ту і 7-му доби експерименту (по чотири тварини в кожній підгрупі) порівняно з I і II групами у відповідні терміни.

Четверту групу сформували з восьми тварин, на моделі яких досліджено динаміку перебігу гнійно-запального процесу в нирці із застосуванням гальванізації з 3-ї доби експерименту упродовж п'яти днів. Патоморфологічну оцінку здійснювали на 5-ту і 7-му добу експерименту (по чотири тварини в кожній підгрупі) порівняно з контролем та II і III групами дослідження у відповідні терміни.

Проведено дослідження гістологічних препаратів ниркової тканини перифокальної місцю уведення інфекту. Матеріал фіксували протягом 48 годин у 10 % розчині нейтрального забуференого формаліну, а після зневоднювання у висхідній батареї етанолу проводили заливку в парафінові блоки, з яких на санному мікроскопі робили

гістологічні зрізи товщиною 5 мкм. Після депарафінізації зрізів з оглядовою метою виконували забарвлення гематоксиліном і еозином.

Результати дослідження та їх обговорення.

На 3-тю добу експерименту в групі контролю при мікроскопічному дослідженні спостерігалася картина дифузного запалення усіх шарів ниркової тканини: виражені повнокров'я, набряк з утворенням множинних дрібних крововиливів і вогнищ сегментоядерних лейкоцитів у стромі ниркової тканини (рис. 1).

Відмічали фокуси некрозу ниркової тканини, місцями з формуванням колоній мікроорганізмів, і обширною дифузною інфільтрацією прилеглих ділянок сегментоядерними лейкоцитами з тенденцією до поширення вздовж судинного і тубулярного компонентів. Епітелій звивистих та збірних канальців з ознаками гідропічного набухання та вакуолізації (рис. 2).

На 5-ту добу експерименту в контрольній групі на фоні виразного прогресування гнійного запалення в усіх шарах нирки, прояви деструкції

тканини спостерігалися у вигляді формування множинних дрібних абсцесів, місцями з тенденцією до злиття. Набряк, крововиливи діapedезного характеру, рясна поліморфноклітинна інфільтрація стромального компонента, гідропічна вакуолізація і десквамація епітелію канальців з утворенням щільних еозинофільних мас в їхніх просвітах за відносної збереженості гломерул (рис. 3А). У двох випадках спостережень виявлено ознаки гнійного перинефриту та паранефриту (рис. 3Б).

Оцінка патогістологічних змін у динаміці гнійно-деструктивного процесу в нирках дослідних тварин контрольної групи на 7-й день показала тенденцію до, а у двох тварин – явні ознаки формування карбункулів: множинні, різних розмірів абсцеси в оточенні інтенсивної поліморфноклітинної інфільтрації тканини усіх шарів нирки на тлі різкого серозно-геморагічного набряку. Виявляли перитубулярні та інтратубулярні накопичення сегментоядерних лейкоцитів, наявність клітинного детриту і гомогенних білкових мас у

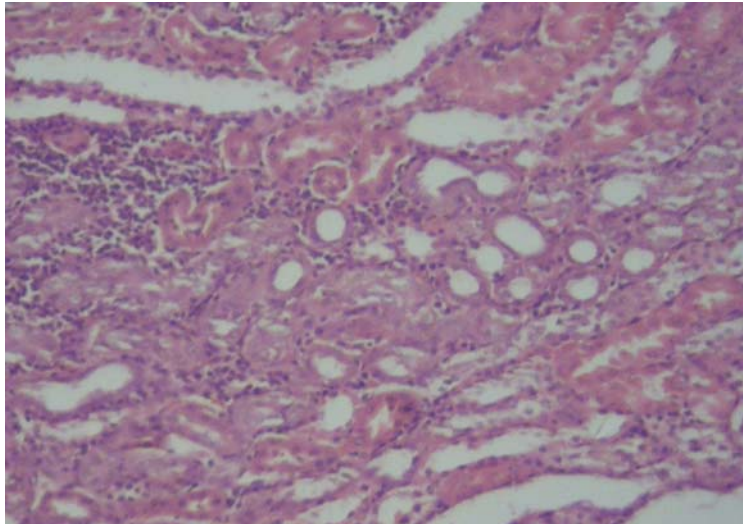


Рис. 1. Кіркова речовина нирки групи контролю на 3-тю добу моделювання гнійно-запального процесу: 1 – вогнищева лейкоцитарна інфільтрація стромального компонента, 2 – гідропічне набухання епітелію канальців. Гематоксилін і еозин. Об. 10^x , Ок. 10^x

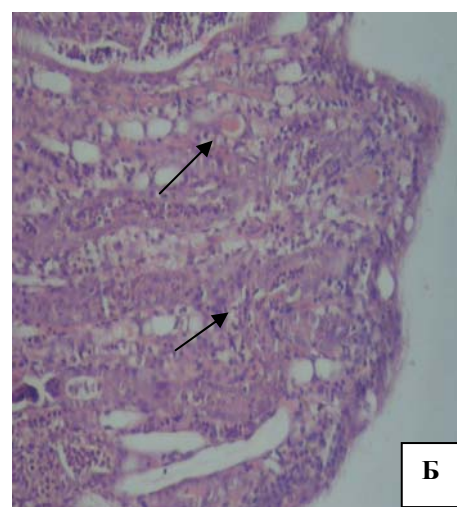
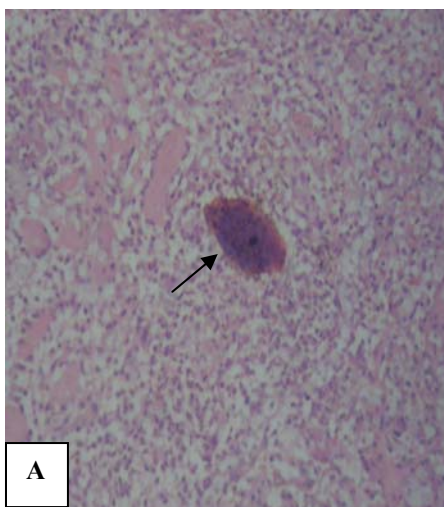


Рис. 2. Нирка групи контролю на 3-тю добу моделювання гнійно-запального процесу: А – колонія мікроорганізмів з перифокальною сегментоядерною інфільтрацією; Б – периваскулярна та перитубулярна запальна інфільтрація нейтрофілами мозкової речовини. Гематоксилін і еозин. Об. 10^x , Ок. 10^x

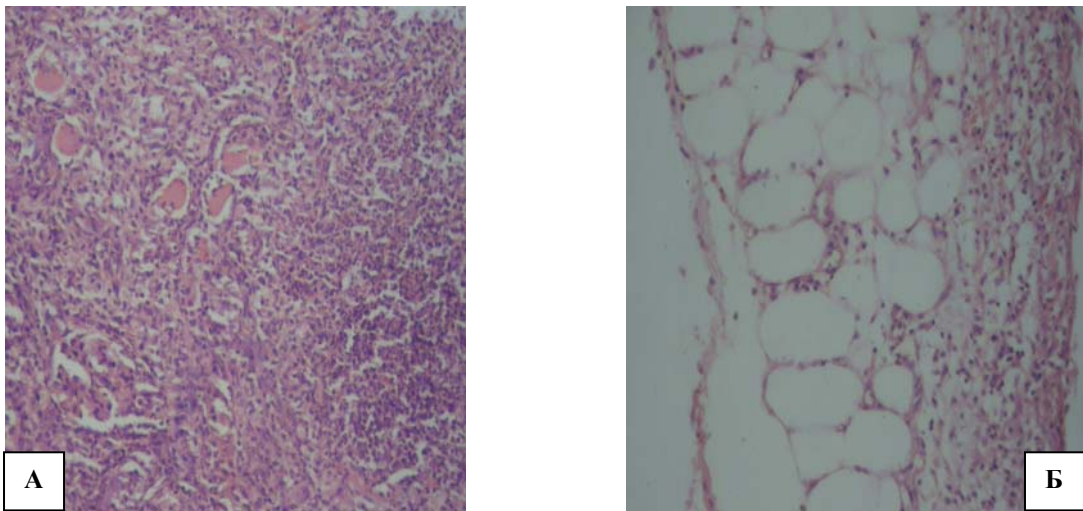


Рис. 3. Нирки групи контролю на 5-ту добу моделювання гнійно-запального процесу: А – кіркова речовина нирки: 1 – формування абсцесу, 2 – десквамація епітелію каналців з наявністю в просвітах еозинофільних мас, 3 – інтактна гломерула; Б – паранефральна клітковина: 1 – повнокров'я, 2 – дифузна лейкоцитарна інфільтрація. Гематоксилін і еозин. Об.10^х, Ок. 10^х

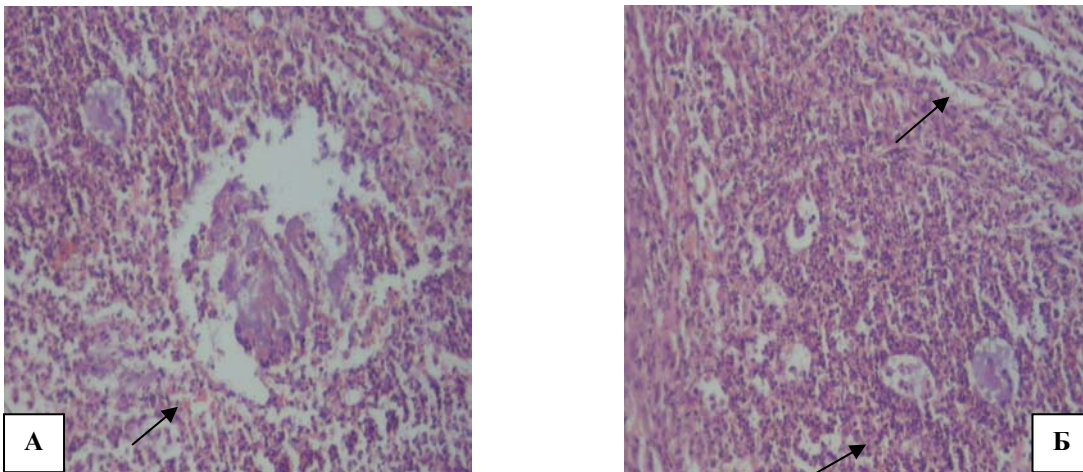


Рис. 4. Кіркова речовина нирок групи контролю на 7-му добу моделювання гнійно-запального процесу в нирці: А – солітарний абсцес нирки, Б – множинні, різних розмірів абсцеси в оточенні інтенсивної поліморфноклітинної інфільтрації. Гематоксилін і еозин. Об.10^х, Ок. 10^х

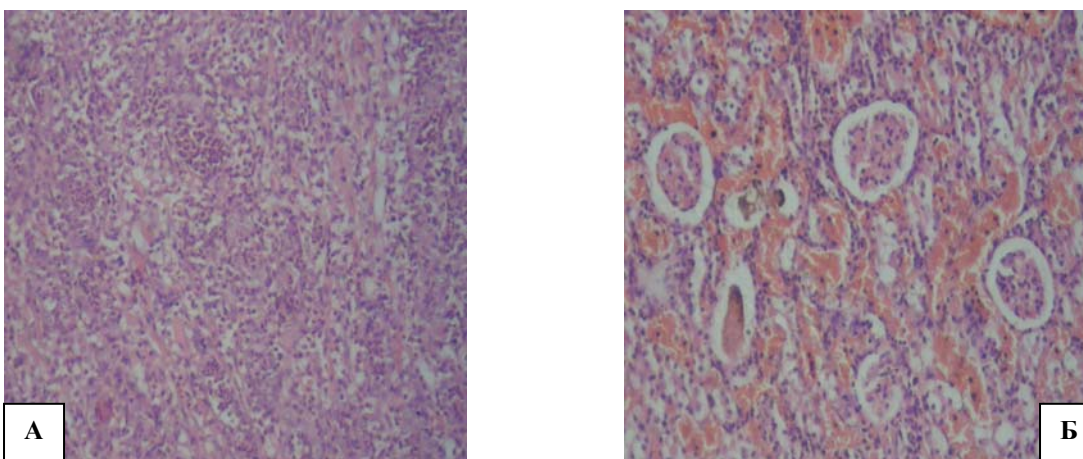


Рис. 5. Спостереження на 3-тю добу експериментального лікування гнійно-запального процесу в нирці: А – матеріал II групи дослідження: 1 – дрібні фокуси некрозу, оточені сегментоядерними лейкоцитами, 2 – дифузна нейтрофільна інфільтрація; Б – матеріал III групи дослідження: 1 – виражене повнокров'я; 2 – тенденція до периваскулярної запально-ноклітинної інфільтрації, 3 – інтактні гломерули. Гематоксилін і еозин. Об.10^х, Ок. 10^х

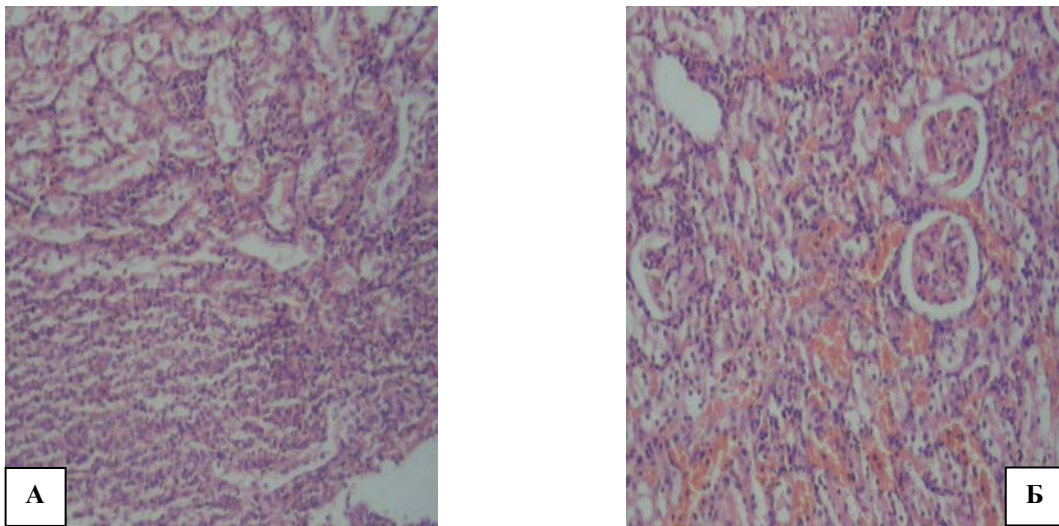


Рис. 6. Спостереження на 5-ту добу експериментального лікування гнійно-запального процесу в нирці: А – матеріал II групи дослідження: 1 – ділянка резорбції некротичного детриту, 2 – дифузна запально-клітинна інфільтрація; Б – матеріал III групи дослідження: 1 – дифузне повнокров'я дрібних судин, 2 – дрібні поліморфноклітинні скупчення. Гематоксилін і еозин. Об.10^x, Ок. 10^x

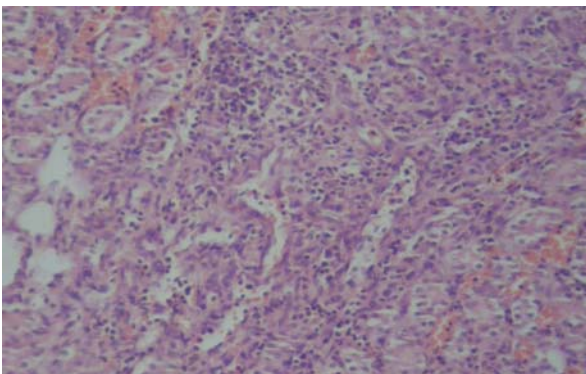


Рис. 7. Спостереження на 5-ту добу застосування гальванізації при моделюванні гнійно-запального процесу в нирці: 1 – повнокров'я дрібних судин, 2 – дрібні поліморфноклітинні скупчення в ділянках резорбції некротичного детриту, 3 – тенденція до периваскулярної та перитубулярної запальної інфільтрації. Гематоксилін і еозин. Об.10^x, Ок. 10^x

просвітах тубулярних структур у межах кількох нефронів (рис. 4А, Б).

Дослідження змін у нирках лабораторних тварин II, III та IV груп на 3-тню і 5-ту доби застосування запропонованих лікувальних комбінацій, проводилося в порівнянні з результатами гістологічної оцінки гнійно-запального процесу в нирковій тканині щурів контрольної групи на 5-ту і 7-му доби експерименту відповідно.

У тварин II групи на 3-ю добу антибіотикотерапії гнійно-запальний процес у нирковій тканині характеризувався наявністю дрібних фокусів некрозу, місцями з формуванням абсцесів, на тлі дифузної запальної інфільтрації та набряку усіх шарів нирки, однак формування колоній мікроорганізмів не відмічалось. Ступінь ниркової деструкції порівняно з контролем був помірним, місцями зберігалася тенденція до периваскулярної та перитубулярної запально-клітинної інфільтрації (рис. 5А).

У щурів III групи на 3-тню добу введення антибіотика із застосуванням внутрішньотканинного електрофорезу спостерігали гістологічну картину дифузного запального процесу на тлі вираженого повнокров'я усіх шарів нирки. Примітними були відсутність явних ознак деструкції ниркової тканини, помірний набряк інтерстицію за інтенсивної гіперемії судин, периваскулярні поліморфноклітинні інфільтрати, гідропічні дистрофічні зміни епітелію тубулярних структур (рис. 5Б).

При оцінці експериментальної патології у тварин II групи на 5-ту добу введення антибіотика (7-й день дослідження) відмічали застійне повнокров'я дрібних судин, лінійні перитубулярні в мозковому шарі та дифузні в кірковому поліморфноклітинні інфільтрати, більш інтенсивні навколо фокусів резорбції некротичного детриту (рис. 6А). Загалом морфологічна картина характеризувалася ознаками поступового регресу гострої фази запального процесу і зменшення інтенсивності його проявів.

У тварин III дослідної групи у цей же термін спостереження фокусів деструкції тканини нирки не відмічали. На тлі повнокров'я дрібних судин всіх шарів нирки, мали місце прояви помірного набряку інтерстицію та маловиражені запальні інфільтративні явища, зберігалися незначні периваскулярні поліморфноклітинні скупчення і дистрофічні зміни епітелію тубулярних структур (рис. 6Б).

Вищевикладені особливості патоморфологічної картини динаміки перебігу гнійно-запального процесу в нирці на тлі введення антибіотика із застосуванням внутрішньотканинного електрофорезу свідчать про помірну напруженість запального процесу з мінімальними деструктивними явищами в нирковій тканині, що можна пояснити адекватністю гемодинаміки та концентрації препарату у вогнищі запалення завдяки посиленню притоку крові.

У дослідних тварин IV групи гістологічні ознаки гнійно-запального процесу в нирковій тканині на 3-тю і 5-ту доби застосування гальванізації, порівняно з контрольною, II та III групами дослідження показали досить високу напруженість запального процесу на тлі незначної деструкції тканини нирки, з поступовим регресом гострої фази на 5-й день і зменшенням інтенсивності проявів запалення на 7-й день експерименту.

Як показано на рис. 7, мали місце виражена гіперемія судин, набряк інтерстицію, місцями з дрібновогнищевими крововиливами діapedезного характеру, дифузна гнійно-запальна інфільтрація з тенденцією до периваскулярного і перитубулярного поширення та дрібні поліморфноклітинні скупчення в ділянках резорбції некротичного детриту.

Висновки

1. Використання антибіотикотерапії в комбінації з електричним полем постійного струму (внутрішньотканинний електрофорез) для лікування гострих гнійно-запальних захворювань нирок та паранефральної клітковини в експерименті у щурів є найбільш ефективним.

2. Використання внутрішньотканинного електрофорезу сприяє суттєвому зменшенню напруженості запальної реакції та деструктивних явищ у вогнищі, що на тлі покращання кровообігу створює оптимальні умови для репаративного процесу.

3. Враховуючи отримані результати, рекомендуємо використання внутрішньотканинного електрофорезу в комплексному лікуванні хворих з неускладненими формами гнійно-запальних захворювань нирок та паранефрію.

Перспектива подальших досліджень. Перспективним є подальше вивчення різних ланок запального процесу нирок та впливу на них електричного поля постійного струму різної густини.

Література

1. Аносова Ю.А. Направлений транспорт антибіотиков в лечении острого гнойного пиелонефрита у экспериментальных животных: автореф. дис. на соискание науч. ст. канд. мед. наук / Ю.А. Аносова; Саратов гос. мед. ун-т им. В.И. Разумовского. – СПб., 2010. – 22 с.
2. Возіанов О.Ф. Новий підхід в диференціальній діагностиці стадій гострого піелонефриту / О.Ф. Возіанов, С.П. Пасечніков, В.М. Лісовий [та ін.] // Експерим. и клин. мед. – 2000. – № 1. – С. 21-23.
3. Возіанов О.Ф. Екстракорпоральна ударно хвилюва літотрипсія при уретеролітізі, ускладне-

ним гострим піелонефритом / О.Ф. Возіанов, С.П. Пасечніков, М.В. Мігченко, Ю.І. Сидорчук // Урологія. – 2005. – № 2. – С. 5-11.

4. Возіанов О.Ф. Оптимізація тактики ведення хворих на гострий піелонефрит / О.Ф. Возіанов, С.П. Пасечніков, Н.О. Сайдакова [та ін.] // Урологія. – 1998. – № 4. – С. 4-8.
5. Дубский С.А. Консервативное лечение гнойно-деструктивных форм острого неосложненного пиелонефрита / С.А. Дубский, С.Т. Тимошин, М.И. Петричко. – М. – С. 82-84.
6. Іфтодій А.Г. Профілактика та комплексне лікування раних післяопераційних гнійно-запальних ускладнень в порожнинній хірургії. Монографія / А.Г. Іфтодій, В.П. Пішак, І.Й. Сидорчук. – Чернівці: Медакадемія, 2004. – 200 с.
7. Лукьянов А.В. Моделирование острого пиелонефрита у животных различного вида / А.В. Лукьянов, В.Т. Долгих, Э.Г. Потиевский [и др.] // Бюл. сибир. мед. – 2006. – № 4. – С. 42-47.
8. Пасечніков С.П. Застосування Лефлоцину при лікуванні гострого піелонефриту / С.П. Пасечніков, М.В. Мігченко // Мистецтво лікування. – 2005. – № 2. – С. 12-16.
9. Сайдакова Н.О. Основні показники урологічної допомоги в Україні за 2002-2003 роки (відомче видання) / Н.О. Сайдакова, Н.М. Старцева, Н.Г. Кравчук. – К., 2004. – 64с.
10. Синякова Л.А. Клініко-морфологические параллели гнойного пиелонефрита / Л.А. Синякова // Актуал. вопр. урол. и андрол. – СПб, 2001. – С. 333-334.
11. Шилов Е.М. Иммунопатология болезней почек. Нефрология: Руководство для врачей / Под редакцией И.Е. Тареевой / Е.М. Шилов. – М.: Медицина, 2000. – С. 132-144.
12. Эллиниди В.Н. Практическая иммуногеноцитохимия (методические рекомендации) / В.Н. Эллиниди, И.В. Аникеева, Н.А. Максимова. – СПб.: ВЦЭРМ МЧС России, 2002. – 36 с.
13. Chen S.M. The role of procalcitonin for acute pyelonephritis and subsequent renal scarring in infants and young children / S.M. Chen // J. Urol. – 2011. – Vol. 186 (5). – P. 23.
14. Pecile P. Procalcitonin: a marker of severity of acute pyelonephritis among children / P. Pecile, E. Miorin, C. Romanello // Pediatrics. – 2004. – Vol. 114 (2). – P. 249-254.
15. Sheu J.N. Urine interleukin-1beta in children with acute pyelonephritis and renal scarring / J.N. Sheu, M.C. Chen, S.L. Cheng // Nephrology (Carlton). – 2007. – № 12 (5). – P. 487-93.

ПАТОМОРФОЛОГИЧЕСКОЕ ОБОСНОВАНИЕ КОНСЕРВАТИВНОГО ЛЕЧЕНИЯ ОСТРЫХ ГНОЙНО-ВОСПАЛИТЕЛЬНЫХ ЗАБОЛЕВАНИЙ ПОЧЕК И ПАРАНЕФРАЛЬНОЙ КЛЕТЧАТКИ

В.Т. Степан, А.С. Федорук, Е.А. Тюленева

Резюме. Экспериментально проведено обоснование целесообразности использования электрического поля постоянного тока в лечении острых гнойно-воспалительных заболеваний почек и паранефральной клетчатки.

Ключевые слова: острые воспалительные заболевания почек, морфогенез, внутритканевой электрофорез антибиотиков.

PATHOMORPHOLOGIC SUBSTANTIATION OF CONSERVATIVE TREATMENT OF ACUTE PYOINFLAMMATORY DISEASES OF THE KIDNEYS AND PARANEPHRIC ADIPOSE TISSUE

V.T. Stepan, O.S. Fedoruk, O.A. Tiulienieva

Abstract. A substantiation of the expediency of using the electric field of the direct current, when treating acute pyoinflammatory diseases of the kidneys and the paranephric adipose tissue, has been performed experimentally.

Key words: acute inflammatory renal diseases, morphogenesis, interstitial antibiotics electrophoresis.

Bukovinian State Medical University (Chernivtsi, Ukraine)

Рецензент – проф. І.С. Давиденко

Buk. Med. Herald. – 2012. – Vol. 16, № 3 (63), part 2. – P. 213-218

Надійшла до редакції 22.08.2012 року

© В.Т. Степан, О.С. Федорук, О.А. Тюленєва, 2012

УДК 616-008.92:615.254

О.С. Талалаева¹, Н.П. Мищенко²

ВЛИЯНИЕ ГИСТОХРОМА НА ВОДНО-СОЛЕВОЙ ОБМЕН В ЭКСПЕРИМЕНТЕ

¹ГБОУ ВПО Алтайский государственный медицинский университет Минздравсоцразвития РФ, г. Барнаул, Россия

²Тихоокеанский институт биоорганической химии Дальневосточного отделения РАН, г. Владивосток, Россия

Резюме. Цель исследования – установить влияние гистохрома на водно-солевой обмен в эксперименте. Препарат вводился крысам в течение 10 дней подкожно в дозе 10 мг/кг. Каждые два дня определяли суточный диурез, экскрецию креатинина, ионов натрия и калия. Длительное введение гистохрома сопровождалось пятикратным увеличением диуреза и сопоставимым ростом экскреции креатинина. Экскреция ионов увеличивалась незначительно. Выявленный диуретический эффект гистохрома качественно напоминает действие мочегонных растений, но количественно сопоставим с эффектом тиазидовых диуретиков.

Ключевые слова: гистохром, водно-солевой обмен.

Введение. Современный природный антиоксидант гистохром представляет собой водорастворимую лекарственную форму эхинохрома, хиноидного пигмента морских беспозвоночных [1, 2]. Клинические испытания препарата в ведущих кардиологических учреждениях Российской Федерации выявили его выраженный терапевтический эффект при ишемической болезни сердца и остром инфаркте миокарда [2, 3, 4]. Учитывая тесную гомеостатическую взаимосвязь функций почек и сердечно-сосудистой системы, мы предположили, что присущее препарату улучшение показателей внутрисердечной гемодинамики – результат его влияния на функцию почек.

Цель исследования. Изучить влияние гистохрома на экскреторную функцию почек и водно-солевой обмен в эксперименте.

Материал и методы. Эксперименты проводились на 20 аутбредных крысах сток Вистар обоюбого пола, которые находились в индивидуальных клетках, приспособленных для сбора мочи, в условиях стандартной лабораторной диеты. Гистохром вводили подкожно в дозе 10 мг/кг в течение десяти дней. Каждые два дня измеряли объем

суточного диуреза и показатели экскреторной функции почек. Суточную экскрецию креатинина (мМ/сутки) определяли унифицированным методом Поппера, основанным на известной реакции Яффе. Экскрецию ионов Na⁺ и K⁺ измеряли методом пламенной фотометрии [5]. Полученные результаты сравнивали с исходными показателями экскреторной функции почек. Статистическую обработку проводили методом парных сравнений с использованием критерия Манна-Уитни.

Результаты исследования и их обсуждение. Изучение влияния длительного введения гистохрома на экскреторную функцию почек выявило выраженный мочегонный эффект препарата. Как видно из таблицы, максимальная диуретическая реакция отмечалась на 7-й день введения гистохрома, когда пятикратное увеличение суточного диуреза крыс обеспечило прирост показателя до 15,2±2,05 мл/сутки (p<0,001). На протяжении всего эксперимента мочегонный эффект сопровождался параллельным увеличением экскреции креатинина, которая также достигла наибольших значений к 7-му дню введения препарата. Показатели сохранялись на высоком уровне и через два дня после отмены препарата.

© О.С. Талалаева, Н.П. Мищенко, 2012