

тельной инсулиновой недостаточностью, вызванной введением стрептозоточина на фоне высокожировой диеты. Применение экстракта из мидии в течение 14 дней после формирования относительной инсулиновой недостаточности и развития сахарного диабета снижало базальную гликемию, восстанавливало морфологическую структуру поджелудочной железы. Механизмы положительных эффектов экстракта из мидии связаны с наличием в его составе аминокислот и полиненасыщенных жирных кислот, которые могут быть субстратами для восстановления и регенерации клеточных структур поджелудочной железы при панкреонекрозе, осложнившимся сахарным диабетом.

Ключевые слова: панкреонекроз, сахарный диабет, экстракт из мидии черноморской.

Стаття надійшла 15.02.2011 р.

deficiency caused by streptozotocin induction against the background of highadiposing diet. Application of the extract of mussels within 14 days after the formation of a relative insulin deficiency and diabetes mellitus reduced basal hyperglycemia, restored the morphological structure of the pancreas. Mechanisms of the positive effects of an extract from mussels is binding with presence in its composition of amino acids and polyunsaturated fatty acids, which may be substrates for the repair and regeneration of cellular structures of the pancreas at pancreatic necrosis complicated with diabetes mellitus.

Key words: pancreatic necrosis, diabetes mellitus, extract from the black sea mussels.

УДК 616.441.019

А.А. Холоровська, Т.М. Бойчук, Ю.Ю. Малик, Н.П. Пентелевичук
Буковинський державний медичний університет, м. Чернівці

СТРЕС - ИНДУКОВАНІ МОРФОФУНКЦІОНАЛЬНІ ПОРУШЕННЯ ПАРЕНХІМИ ЩИТОПОДІБНОЇ ЗАЛОЗИ

Вивчались порушення паренхіми щитоподібної залози, а саме морфологічні та функціональні зміни у тварин в умовах іммобілізаційного стресу. Визначали вміст вільних тиреоїдних гормонів, вміст кортизолу в плазмі крові та вивчали тиреотропну функцію гіпофіза.

Ключові слова: щитоподібна залоза, вільні тиреоїдні гормони, тиреотропний гормон, стрес, кортизол.

Відомо, що не тільки гіпоталамо-гіпофізарно-наднирникова система, але і щитоподібна залоза може відповідати стереотипною реакцією на подразники, що викликають стан напруги, формувати основні патогенетичні механізми в екстремальних умовах [1]. Порушення функціональної активності щитоподібної залози спостерігається після фізичного навантаження, місцевого опромінення рентгенівськими променями, емоційної напруги і дії інших подразників [2]. Встановлення є і той факт, що стрес викликає активацію кори наднирникових залоз внаслідок виділення адренкортикотропного гормону із передньої частки гіпофіза [3, 4, 5]. Організм людини постійно піддається дії різних стресогенних факторів, тому тривалий вплив з порівняно високою інтенсивністю цих факторів призводить до виснаження компенсаторних резервів організму, збільшення ймовірності зриву адаптації, що на популяційному рівні зумовлює зростання частоти різноманітних захворювань.

Метою роботи було вивчити особливості морфологічної та функціональної активності щитоподібної залози в умовах стресу та визначити вміст кортизолу надниркових залоз та тиреотропну функцію гіпофізу за допомогою морфологічних та гормональних методів досліджень.

Матеріал і методи дослідження. Експериментальні дослідження проведено на 14 білих статевозрілих щурах-самцях, з вихідною масою тіла 100-150 г. Тварини знаходилися на стандартному раціоні в приміщенні віварію при кімнатній температурі з вільним доступом до їжі та води. Дослідження проведені взимку (світловий режим 12 год. світло : 12 год. темрява). Тварини були розподілені на дві експериментальних групи: 1 група (n=7) – контрольна; 2 група (n=7) – тварини, які піддавалися стресу. Стрес моделювали шляхом 1-годинної іммобілізації тварин у пластикових клітках. Дослідних тварин скарифували шляхом декапітації під ефірним наркозом з дотриманням Правил проведення робіт з використанням експериментальних тварин (1977 р.) та положень Конвенції Ради Європи про охорону хребетних тварин, що використовуються в експериментах. Для вивчення функціонального стану залози визначали секреторну активність щитоподібної залози (вміст вільних тиреоїдних гормонів у крові) та її морфологічні особливості, а також тиреотропну функцію гіпофіза (вміст ТТГ у крові). Вміст ТТГ, вільних тироксину (вТ₄) та трийодтироніну (вТ₃), кортизолу в сироватці крові визначали за допомогою імуноферментного аналізу з використанням наборів реагентів ТТГ-ИФА, СвТ₄-ИФА, СвТ₃-ИФА, Кортизол-ИФА (ООО „Хема-Медика”, Росія). Для виконання морфологічних досліджень виділяли щитоподібну залозу (праву частину) та фіксували її в 10%-ному розчині формаліну впродовж 3 діб з наступною заливкою в парафін. Виготовляли гістологічні зрізи товщиною 5±1 мкм та зафарбовували гематоксилін-еозином та вивчали морфологічні особливості щитоподібної залози.

Результати дослідження та їх обговорення. Морфологічні дослідження на світлооптичному рівні структурної організації щитоподібної залози тварин, які знаходилися в умовах односторонньої іммобілізації показали, що паренхіма залози представлена фолікулами округлої та овальної форми, просвіт фолікулів заповнений колоїдом в якому міститься десквамований епітелій. Виявлено переважання епітелію призматичної форми, нерівномірність висоти епітелію, з явищами його десквамації. У цитоплазмі тироцитів визначається вакуолізація, спостерігається тенденція до базофільії, що обумовлено, ймовірно, підвищенням вмісту РНК. Ядра округло-овальної форми з нерівними контурами. Апікальна поверхня клітини нерівна, містяться резорбційні вакуолі у вигляді появи простору між поверхнею клітини та колоїдом. Визначаються розлади кровообігу у вигляді явищ венозного застою (рис. 1).

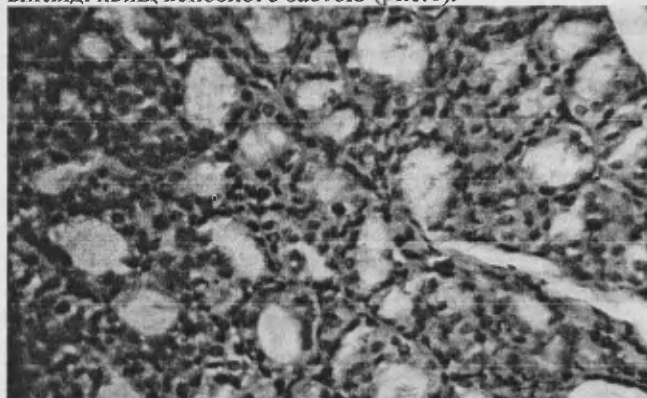


Рис. 1. Морфологічні зміни паренхіми щитоподібної залози щурів в умовах іммобілізаційного стресу. 1 – тироцити призматичної форми; 2 – явища десквамації. Заб. г.-е. х 300.




Рис. 2. Вміст кортизолу в плазмі крові щурів у нормі та в умовах іммобілізаційного стресу. Примітка: * – різниця вірогідна проти контролю; 12С : 12Т – контрольні щури; ІС – група тварин, які піддавалися іммобілізаційному стресу.

Аналіз результатів імуноферментних досліджень показав, що у тварин, які піддавалися стресу, спостерігається підвищення вмісту вільного тироксину в плазмі крові на 100 % порівняно з групою інтактних тварин ($12,38 \pm 2,548$ і $6,14 \pm 0,806$ пмоль/л відповідно, $p < 0,05$). Вміст вільного трийодтироніну в плазмі крові тварин цієї групи практично не відрізняється від аналогічного показника групи інтактних тварин. Відношення $вТ_3/вТ_4$, що є показником конверсії тироксину в трийодтиронін, у тварин, які піддавалися стресу був меншим майже удвічі, ніж у інтактних тварин ($1,14 \pm 0,281$ і $2,53 \pm 0,412$ відповідно, $p < 0,02$). Спостерігається збільшення вмісту ТТГ у плазмі крові тварин, які піддавалися стресу порівняно із групою інтактних тварин, проте завдяки значному розкиду значень у групах різниця між ними не вірогідна (табл.).

Таблиця

Вміст гормонів щитоподібної залози в плазмі крові інтактних тварин та в умовах іммобілізаційного стресу (M±SEM)

Показник	Інтактні щури, n=7	Стресовані щури, n=7
Вільний трийодтиронін (вТ ₃), пмоль/л	12,76±1,586	12,53±2,443
Вільний тироксин (вТ ₄), пмоль/л	6,14±0,806	12,38±2,548 *
Відношення вільний Т ₃ /вільний Т ₄	2,53±0,412	1,14±0,281*
Тиреотропний гормон, мМО/л	0,11±0,053	0,23±0,116
Відношення ТТГ/вільний Т ₄	2,12±0,821	2,03±0,957

Примітка: * – різниця вірогідна проти контролю ($p < 0,05$).

Результати гормональних досліджень дозволяють стверджувати про значне підвищення секреторної активності щитоподібної залози у щурів 2-ої групи. Про це свідчить зростання вмісту $вТ_4$ в сироватці крові щурів в умовах гострого іммобілізаційного стресу, що відбувається завдяки підвищенню тиреотропної функції гіпофіза. Гіперфункцію щитоподібної залози в умовах стресу, на нашу думку, слід розглядати як адаптивну реакцію у відповідь на підвищену енергетичну та кисневу потребу організму при стресі. Адже саме тиреоїдні гормони прискорюють метаболізм, сприяють утворенню енергії шляхом стимуляції гліколізу та глюконеогенезу, збільшують засвоєння кисню тканинами.

Реакція щитоподібної залози є вторинною і залежить від функції наднирникових залоз, тому вміст кортизолу в щурів, які піддавалися стресу збільшений більш, ніж утрічі порівняно з інтактними тваринами ($p < 0,001$) (рис. 2). Отримані результати дослідження вмісту кортизолу в плазмі крові, свідчать про значну активацію глюкокортикоїдної функції наднирникових залоз при іммобілізаційному стресі. Отже, проведені морфологічні та гормональні дослідження щитоподібної залози свідчать про істотне підвищення секреторної активності щитоподібної залози, зменшення конверсії тиреоїдних гормонів та незначну активацію тиреотропної функції гіпофіза щурів в умовах стресу.

Висновок

В умовах іммобілізаційного стресу спостерігаються істотні зміни тиреоїдного гомеостазу, що проявляється на висхідній межі функціональної активності щитоподібної залози та тиреотропної функції гіпофіза.

Перспективи подальших досліджень в даному напрямку. Перспективним у цьому напрямку є вивчення тиреоїдного гомеостазу в умовах стресу різної тривалості на фоні зміненої функції шишкоподібного тіла.

Література

1. Функциональная активность гипофизарно-тиреоидной системы в динамике иммобилизационного стресса у крыс при применении биокультуральных препаратов леводопы / Д. Молоковський, В. Николаев, В. Давыдов, И. Амбросас // Вестник Санкт-Петербургской государственной медицинской академии им. И.И. Мечникова. – 2004. – №1. – С. 148 – 151.
2. Резников А.Г. Эндокринологические аспекты / Резников А.Г. // Міжнародний ендокринологічний журнал. – 2007. – №4. – С. 103 – 111.
3. Черкасова О.П. Одновременное исследование содержания кортикостерона и 11- дегидрокортикостерона в надпочечниках и плазме крови при остром стрессе / Черкасова О.П., Федоров В.И. // Проблемы эндокринологии. – 2001. – Т.47, №1. – С. 37 – 39.
4. Solberg L.C., Olson S.L., Turek F.W. et al. Altered hormone levels and circadian rhythm of activity in the WKY rat, a putative animal model of depression // *Am. J. Physiol. Regul. Integr. Comp. Physiol.* – 2001. – Vol. 281(3). – P. 786-794.
5. Tsigos C., Chrousos G.P. Hypothalamic-pituitary-adrenal axis, neuroendocrine factors and stress // *J. Psychosom. Res.* – 2002. – Vol. 53(4) – P. 865-871.

Реферати

**СТРЕСС-ИНДУЦИРОВАННЫЕ
МОРФОФУНКЦИОНАЛЬНЫЕ НАРУШЕНИЯ
ПАРЕНХИМЫ ЩИТОВИДНОЙ ЖЕЛЕЗЫ**

**Ходоровская А.А., Бойчук Т.М., Малик Ю.Ю.,
Пентелейчук Н.П.**

Изучались нарушения паренхимы щитовидной железы, а именно морфологические и функциональные изменения у животных в условиях иммобилизационного стресса. Определяли содержание свободных тиреоидных гормонов, содержание кортизола в плазме крови и изучали тиреотропную функцию гипофиза.

Ключевые слова: щитовидная железа, свободные тиреоидные гормоны, тиреотропный гормон, стресс, кортизол.

Стаття надійшла 22.02.2011 р.

**STRESS - INDUCED DISORDERS
MORPHOFUNCTIONAL PARENCHYMA OF
THYROID GLAND**

**Boychuk T. M., Khodorovska A.A., Malik Yu.Yu.,
Penteleichyk N.P.**

Study it were investigated violations of the thyroid parenchyma, namely the morphological and functional changes in animals under immobilization stress. Defined concentration of free thyroid hormones, cortisol content in blood plasma and pituitary thyrotropic function.

Key words: thyroid gland, free thyroid hormones, thyroid stimulating hormone, stress, cortisol.