

© Олійник І.Ю., Ахтемійчук Ю.Т., Філіпова Л.О.

УДК 611.43/447.013

КОМПЛЕКСНЕ ДОСЛІДЖЕННЯ ПРЕНАТАЛЬНОГО МОРФОГЕНЕЗУ БРАНХІОГЕННИХ ЗАЛОЗ

І.Ю.Олійник, Ю.Т.Ахтемійчук, Л.О.Філіпова

Буковинський державний медичний університет, м. Чернівці

Резюме. Дослідження присвячене вивченню закономірностей ембріогенезу бранхіогенних залоз. Визначені критичні періоди їх розвитку. За допомогою методів гістоморфологічних досліджень, цито-, гісто- і лектиногістохімії, біометрії з різними видами статистичного аналізу визначена тканинна природа епітелію бранхіогенних залоз.

Ключові слова: бранхіогенні залози, пренатальний морфогенез, ембріотопографія, лектиногістохімія, людина.

Відомості щодо морфогенезу бранхіогенних залоз у пренатальному періоді онтогенезу людини здебільшого фрагментарні [1-3] та суперечливі [4-6]. У науковій літературі відсутні відомості про порівняльний морфогенез бранхіогенних залоз та структур ротової порожнини, відсутній спільний погляд щодо походження епітелію цих залоз. Оскільки взаємодія гетерогенного за походженням епітелію з мезенхімою різноманітна [7], то актуальним є проведення диференційного аналізу раннього ембріонального гістогенезу і морфогенезу структур різного походження в перші три місяці розвитку з метою виявлення подібних і відмінних потенцій до морфологічних процесів, закладених в їх різній гістогенетичній сутності. Відсутність комплексних робіт, присвячених лектиногістохімічним дослідженням пренатального морфогенезу щитоподібної, загруднинної і прищитоподібних залоз, підкреслює пріоритетність даної роботи.

Мета дослідження. Визначити закономірності ембріогенезу і становлення топографо-анатомічних взаємовідношень бранхіогенних залоз.

Матеріал і методи. Дослідження виконане на 236 препаратах зародків, передплодів і плодів людини. Матеріал одержували з

акушерсько-гінекологічних відділень лікувальних закладів м. Чернівці. Препарати плодів понад 500,0 г вивчали безпосередньо в Чернівецькій обласній комунальній медичній установі "Патолого-анатомічне бюро". Застосовано комплекс морфологічних методів дослідження, який включав макроскопію, мікроскопію серій послідовних гістологічних зрізів, звичайне і тонке препарування під контролем біокулярної лупи, морфометрію, виготовлення графічних і пластичних реконструкційних моделей, лектиногістохімічні та гістохімічні методи. Лектин-рецепторні системи є тонкими тестами на нормальність розвитку і зміну морфофункціонального стану органів та організму в цілому [8]. Цифрові дані оброблені методом варіаційної статистики. Підрахунки проведено на IBM PC з використанням електронних таблиць Lotus 1-2-3.

Результати дослідження та їх обговорення. Зачаток щитоподібної залози (ЩЗ) утворюються на початку 4-го тижня у зародків 4,0 мм тім'яно-куприкової довжини (ТКД) як серединно-вентральний епітеліальний випин у прилеглу мезенхіму між I і II глотковими кишнями; загруднинної залози (ЗЗ) – наприкінці 4-го тижня (зародки 5,0-6,0 мм ТКД) у вигляді парних епіте-

ліальних випинів вентральної стінки III і IV глоткових кишень; прищитоподібних залоз (ПЩЗ) – на 5-6 тижнях (зародки 6,5-9,0 мм ТКД) як парні епітеліальні випини дорсальної стінки III і IV глоткових кишень.

ЩЗ прогресивно росте і розвивається вздовж загальних сонних артерій, втрачаючи зв'язок з дугою аорти. У зв'язку з формуванням верхніх щитоподібних артерій ЩЗ вступає у складніші топографічні зв'язки. Визначальний синтопічний вплив на формоутворення ЩЗ наприкінці зародкового періоду (12,0-13,0 мм ТКД) виявляє під'язикова кістка. Темп розвитку ЩЗ наприкінці зародкового періоду різко зростає, диференціюються центральна та бічні частини. Визначаються основні варіанти форми ЩЗ (з перешийком і без перешийка), проте гістологічне диференціювання відстає, що виражається відсутністю специфічної тканинної структури.

Зачаток ЗЗ у зародків 7,0-8,0 мм ТКД має форму трубок, дистальний кінець яких закінчується сліпо, а проксимальний широко сполучається з порожниною глотки. Втративши зв'язок із ротоглоткою, ЗЗ вступає в тісний топографо-анатомічний зв'язок з судинно-нервовим пучком шиї. Упродовж зародкового періоду вона зміщується в переднє середостіння вздовж магістральних судин, тоді як ЩЗ росте і переміщується краніально вздовж внутрішньої поверхні загальних сонних артерій. Верхня межа для них спільна – місце відгалуження верхньої щитоподібної артерії і верхнього гортанного нерва. Зміщення часток ЗЗ у вентрокаудальному і медіальному напрямках відбувається асинхронно. Додамо, що в зародковому періоді зачаток ЗЗ має однорідну будову як епітеліальний орган.

Наприкінці зародкового періоду (зародки 13,0-13,5 мм ТКД) верхні ПЩЗ примикають до задньої поверхні верхнього полюса ЗЗ, а нижні ПЩЗ – дорсолатерокаудальніше від нижнього полюса часток ЩЗ. Паренхіма ПЩЗ гістологічно представлена епітеліальними клітинами з дрібними ядрами округ-

лої форми, які слабше забарвлюються карміном, ніж клітини ЩЗ.

Для всіх бронхіогенних залоз упродовж зародкового періоду характерна втрата зв'язків із глоткою, тісне взаємовідношення між собою та судинно-нервовими структурами. Безпосередньо біля загальних сонних артерій простягаються блукаючі нерви, які віддають верхній і нижній гортанні нерви. Наприкінці зародкового періоду між цими утвореннями (краніально – верхня щитоподібна артерія та верхні гортанні нерви; каудально – нижні гортанні нерви; латерально – судинно-нервові пучки шиї) розташована вся бронхіогенна група залоз.

Морфогенез бронхіогенних залоз у передплодовому періоді характеризується не тільки інтенсивністю, але і появою властивих виду особливостей. Чітко виявляються топографо-анатомічні взаємовідношення між групою бронхіогенних залоз і хрящами гортані, трахеї, блукаючим нервом, магістральними судинами шиї та середостіння. Для морфогенезу ЩЗ у передплодовому періоді властиві такі етапи: а) формування перешийка ЩЗ з відокремленням її часток; б) відмежування перешийка ЩЗ за рахунок вентрального розростання дуги перснеподібного хряща; в) поява первинних фолікулів у зачатку ЩЗ з інтенсивною її васкуляризацією; г) утворення мікрофолікулів у паренхімі ЩЗ з формуванням капсули та великої кількості кровоносних судин.

У передплодовому періоді ЗЗ зберігає парну будову, змінюється зовнішня форма її часток з одночасною перебудовою внутрішньої структури: із епітеліального органа (зародковий період) ЗЗ перетворюється в ретикулоепітеліальний (передплоти 16,0-18,0 мм ТКД), а відтак у лімфоепітеліальний (починаючи з передплотів 30,0 мм ТКД). Зовнішній рельєф ЗЗ стає нерівним і горбкуватим. На цьому етапі має місце зовнішнє вростання кровоносних судин у паренхіму органа та сполучення їх із внутрішньо-органими кровоносними судинами. Утворюються первинні часточки ЗЗ, чітко від-

межується кіркова і мозкова речовини, формується капсула органа.

Топічне положення, форма і розміри зачатків ПЩЗ у передплодовому періоді змінюються залежно від перетворень ЩЗ та ЗЗ; після відокремлення від ЗЗ (передплоти 27,0-30,0 мм ТКД) ПЩЗ набувають округлої чи овальної форми і примикають до задньобічних поверхонь ЩЗ.

Встановлено, що інтенсивність розвитку бронхіогенних залоз у плодовому періоді (4-9-й місяці) відносно висока завдяки зростанню, в основному, їх маси і розмірів та диференціювання паренхіми. Наші результати підтверджують погляд низки авторів [9, 10] про те, що після 25-го тижня внутрішньоутробного розвитку та в новонароджених гестаційний вік не виявляє суттєвого впливу на морфофункціональний стан бронхіогенних залоз. Тому з клінічно-анатомічного погляду цей віковий період вважаємо вагомим у контексті мінливості та варіантної анатомії ЩЗ, ЗЗ і ПЩЗ.

Нами вивчені специфічні особливості та простежено динаміку міжтканинних взаємовідношень епітелію і мезенхіми бронхіогенних залоз з епітелієм (похідним ектодерми), мезенхімою або ембріональною сполучною тканиною переднього відділу ротової порожнини та її похідних, органів дихання в першому триместрі пренатального розвитку. Встановлено, що у всіх епітеліальних і мезенхімних зачатках бронхіогенних залоз, ротової порожнини з її похідними і органів дихання впродовж перших 12 тижнів ембріогенезу відбувається зменшення розмірів ядер їх клітин відповідно до лінійної залежності. Диференціювання епітелію і мезенхіми є схожим за рахунок появи клітин з ядрами великих, середніх і маленьких розмірів. У ранньому гістогенезі бронхіогенних залоз, структур ротової порожнини та органів дихання спостерігаються періоди інтенсивних перетворень ядерного вмісту, глікополімерів та біосинтетичних процесів: для бронхіогенних залоз – 8-й тиждень та 10-11 тижні,

для структур ротової порожнини – 9-й тиждень та 11-12 тижні, для органів дихання – 7-й тиждень та 11-12 тижні як критичні періоди епітеліомезенхімних взаємовідношень.

Каріометричними методами виявлена асинхронність та різна інтенсивність темпів диференціювання епітеліальних і мезенхімних зачатків бронхіогенних залоз, структур ротової порожнини та органів дихання; найбільша інтенсивність диференціювання епітеліальних похідних бронхіогенних залоз визначається на 6-му тижні (10,0-11,0 мм ТКД), 8-му (23,0-25,0 мм ТКД) та 10-11 тижнях (45,0-58,0 мм ТКД), а їхньої мезенхіми – на 7-му тижні (13,0-16,0 мм ТКД), 8-му (21,0-27,0 мм ТКД) та 10-11 (45,0-58,0 мм ТКД).

Наші дані свідчать, що в процесі диференціювання відбувається зменшення розмірів ядер клітин як окремих епітеліальних і мезенхімних зачатків, так і всієї ядерної речовини кожної тканини: епітелію (рис. 1) і мезенхіми (рис. 2) кожного із досліджуваних органів. Грунтуючись на каріометричних даних за розмірами ядер клітин епітелію і динамікою їх зменшення в даний період ембріогенезу, епітеліальний зачаток бронхіогенних залоз можна віднести до похідних ектодерми.

Питання стосовно того, що лежить в основі ектодермальних характеристик епітеліальних зачатків бронхіогенних залоз людини, на наш погляд, дискусійне. Гіпотетично ми схильні підтримати запропоновану В.П.Михайловим, А.Г.Кнорре (1982) теорію меторизису, згідно з якою відбувається зміна тканинного складу органа, а не анатомічних взаємовідношень. При меторизисі, за даними А.Г.Кнорре (1983), спостерігається спадково закріплене переміщення меж між суміжними зачатками і, відповідно, між їх тканинними похідними.

Ми вираховували загальну середню арифметичну величину середніх цитофотометричних даних кількості полісахаридів у всіх епітеліальних та всіх мезенхімних зачатках бронхіогенних залоз, ротової порожнини з її похідними та органів дихання.

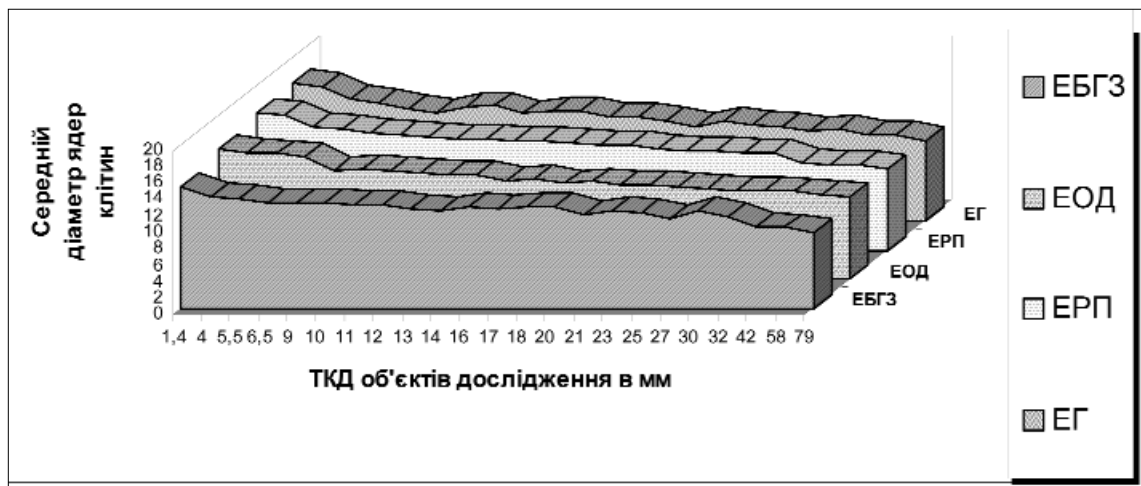


Рис. 1. Зміна середніх діаметрів ядер клітин епітелію зачатків бронхіогенних залоз (ЕБГЗ), органів дихання (ЕОД), похідних ротової порожнини (ЕРП) та епідермісу голови (ЕГ).

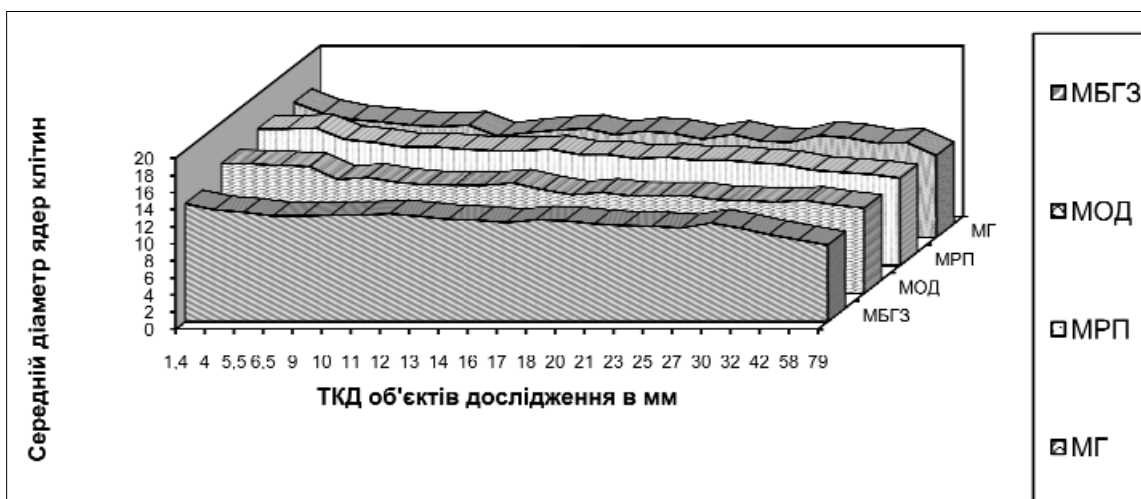


Рис. 2. Зміна середніх діаметрів ядер клітин мезенхіми і ембріональної сполучної тканини зачатків бронхіогенних залоз (МБГЗ), органів дихання (МОД), похідних ротової порожнини (МРП) та голови (МГ).

Встановлено, що закономірності ускладнення вуглеводного обміну аналогічні для всіх досліджених органів. Біосинтез глікогену, який є енергетичним і пластичним матеріалом, зі збільшенням віку об'єктів дослідження зростає, а потім змінюється біосинтезом складніших сполук – глікополімерів. Сумарна кількість ШИК-позитивних речовин у бронхіогенних залозах до 7 тижнів розвитку (передплоди 18,0 мм ТКД) більша в епітеліоцитах, потім переважає в клітинах ембріональної сполучної тканини, а після 10-го тижня (передплоди 33,0-45,0 мм ТКД) знову зменшується в клітинах ембріо-

нальної сполучної тканини за рахунок прогресивного зниження біосинтезу глікогену і глікополімерів. До 10-го тижня загальна кількість ШИК-позитивних речовин ротової порожнини та її похідних більша в клітинах епітеліальних зачатків, ніж мезенхімних за рахунок посиленого біосинтезу гомоглікану глікогену. Після цього періоду кількість ШИК-позитивних сполук зростає в клітинах мезенхіми та ембріональної сполучної тканини, переважаючи над епітеліоцитами, за рахунок активнішого біосинтезу глікопротеїнів і зниження продукції гомоглікану, хоча кількість останнього в кліти-

нах ембріональної сполучної тканини більша, ніж в епітеліоцитах. У зачатках органів дихання кількість глікогену поступово збільшується і досягає максимуму в епітеліоцитах на 6-й тиждень (передплоди 13,0 мм ТКД), а в клітинах ембріональної сполучної тканини бронхів – до 7-го тижня (передплоди 18,0 мм ТКД). Згодом концентрація глікогену знижується, змінюючись накопиченням глікопротеїнів, кількість яких в епітеліоцитах повільно зростає. У клітинах ембріональної сполучної тканини депонування глікопротеїнів до відносно високих цифр відбувається на 7-9 тижнях (передплоди 18,0-32,0 мм ТКД), випереджаючи накопичення в епітеліоцитах, але надалі знову зменшується, відстаючи кількісно від рівня глікопротеїнів у клітинах епітеліальних зачатків. Загальна кількість ШИК-позитивних речовин теж вища в клітинах ембріональної сполучної тканини. Кількість синтезованого глікогену і глікопротеїнів та динаміка їх перерозподілу зі збільшенням віку об'єктів дослідження в зачатках ШЗ, ЗЗ та ПЗЗ прирівнювана до аналогічних параметрів зачатків ротової порожнини з її похідними, органів дихання та епідермісу шкіри голови, які однозначно розвиваються із ектодерми.

У порівняльному аспекті хід морфогенезу бронхіогенних залоз людини характеризується закономірною гістотопографічною зміною вуглеводного складу тканин епітеліальних зачатків органів та прилеглої мезенхіми. У динаміці пренатального морфогенезу за перерозподілом та кількістю глікополімерів – рецепторів лектинів бронхіогенні залози схожі до зачатків структур ротової порожнини. Найбільшу ступінь вираження мають кінцеві нередуковані залишки рецепторів лектинів бузини чорної (SNA) і зав'язі пшениці (WGA), специфічних до N-ацетилнейрамінової (сіалової) кислоти і, меншою мірою, до β -D-галактози та лектину арахісу (PNA), специфічного до β -D-галактози. За характером закономірностей зміни вуглеводного складу епітелі-

альних і мезенхімних зачатків бронхіогенних залоз простежується часова (вікова) і гістотопографічна тотожність із характером закономірностей зміни вуглеводного складу епітеліальних і мезенхімних зачатків ротової порожнини та її похідних, які мають ектодермальне походження. Все це, на наш погляд, дозволяє стверджувати, що всі бронхіогенні залози людини мають ектодермальне походження.

Висновки. 1. У ранньому гістогенезі бронхіогенних залоз спостерігаються періоди інтенсивних перетворень ядерного вмісту, глікопротеїнів та біосинтетичних процесів: 8-й та 10-11 тижні, як критичні періоди епітеліомезенхімних взаємовідношень. 2. Найбільша інтенсивність диференціювання зачатків бронхіогенних залоз визначається на 6-7 тижнях (10,0-16,0 мм тім'яно-куприкової довжини), 8-му (23,0-25,0 мм) і 10-11 тижнях (45,0-58,0 мм). 3. Кількість і послідовність біосинтезу глікогену і глікопротеїнів епітеліальних зачатків бронхіогенних залоз упродовж перших 12 тижнів пренатального розвитку тотожні аналогічним параметрам зачатків структур ротової порожнини та органів дихання, епітелій яких має доказово ектодермальне походження. 4. У динаміці пренатального морфогенезу за перерозподілом та кількістю глікополімерів – рецепторів лектинів бронхіогенні залози схожі до зачатків структур ротової порожнини. Найбільшу ступінь вираження мають кінцеві нередуковані залишки рецепторів лектинів бузини чорної (SNA) і зав'язі пшениці (WGA), специфічних до N-ацетилнейрамінової (сіалової) кислоти і, меншою мірою, до β -D-галактози та лектину арахісу (PNA), специфічного до β -D-галактози.

Перспективи наукового пошуку. Активне впровадження перинатальної профілактики в медицині потребує сучасних підходів та методів дослідження ембріонального розвитку. Особливого значення нині набувають ембріотопографічні дослідження, які передбачають врахування орґано-

специфічних критичних періодів розвитку та особливостей просторових взаємовідношень внутрішніх органів. Здобуті та систе-

матизовані ембріотопографічні відомості мають відіграти одне з вирішальних значень у профілактиці перинатальної патології.

Література

1. Калашиникова С.Н. Анатомо-морфологические возрастные особенности щитовидной железы человека / С.Н.Калашиникова // Укр. мед. альманах. – 2003. – Т. 6, № 4. – С. 64-66.
2. Росткова Е.Е. Возрастные особенности паращитовидных желез в постнатальном онтогенезе человека / Е.Е.Росткова // Морфология. – 2006. – Т. 129, № 4. – С. 107.
3. Фоміна К.А. Морфогенез щитоподібної залози при впливі на організм підвищеного рівня глюкокортикоїдів та їх інгібіторів на різних етапах постнатального онтогенезу: автореф. дис. на здобуття наук. ступеня канд. мед. наук: спец. 14.03.01 "Нормальна анатомія" / К.О.Фоміна. – Сімферополь, 2007. – 20 с.
4. Садлер Т.В. Медицина ембріологія за Лангманом / Садлер Т.В.; [пер. з англ. за ред. О.Д.Луцика]. – Львів: Наутілус, 2001. – 550 с.
5. Росткова Е.Е. Особенности развития околощитовидных желез в плодный период у человека / Е.Е.Росткова // Морфология. – 2004. – Т. 126, № 4. – С. 101.
6. Баишмаков О.А. Адаптационно-компенсаторные механизмы микроциркуляторного русла капсулы тимуса эмбрионов и плодов человека / О.А.Баишмаков, В.С.Овчёнков, А.А.Древаль // Морфология. – 2006. – Т. 129, № 4. – С. 20-21.
7. Lawson K.A. Mesenchyme specificity in rodent Salivary gland development: the response of salivary epithelium to lung mesenchyme in vitro / K.A.Lawson // J. Embryol. Exp. Morphol. – 2004. – Vol. 32. – P. 469-493.
8. Quondamatteo F. Extensive glycosylation changes revealed by lectin histochemistry in morphologically normal prenatal tissues of the mouse mutant undulated (un/un) / F.Quondamatteo, J.Zieger, W.Gotz // Anat. Rec. – 2000. – Vol. 258, № 3. – P. 243-251.
9. Хмельницький О.К. Клинические аспекты морфологического исследования щитовидной железы плодов и новорожденных по секционным материалам Санкт-Петербурга / О.К.Хмельницький, А.Ю.Иванова, И.И.Евсюкова // Ж. акушерства и жен. болезней. – 2001. – Т. XLX, вып. 2. – С. 72-75.
10. Potteris N. Pathology of the fetus and infant / Potteris N. – New York, 1997. – P. 1162-1166.

КОМПЛЕКСНОЕ ИССЛЕДОВАНИЕ ПРЕНАТАЛЬНОГО МОРФОГЕНЕЗА БРАНХИОГЕННЫХ ЖЕЛЁЗ

Резюме. Исследование посвящено изучению закономерностей эмбриогенеза бранхиогенных желез. Определены критические периоды их развития. С помощью методов гистоморфологических исследований, цито-, гисто- и лектиногистохимии, биометрии с разными видами статистического анализа определена тканевая природа эпителия бранхиогенных желез.

Ключевые слова: бранхиогенные железы, пренатальный морфогенез, эмбриотопография, лектиногистохимия, человек.

A COMPLEX STUDY OF PRENATAL MORPHOGENESIS OF THE BRAN-CHIOGENIC GLANDS

Abstract. The research deals with a study of the regularities of the embryogenesis of the branchiogenic glands. The critical periods in the development of the branchiogenic glands have been determined. The tissue nature of the epithelium of vthe branchiogenic glands has been defined with the aid of the methods of histomorphological studies, cyto-, histo- and lectinohistochemistry, biometry combined with different kinds of a statistical analysis.

Key words: branchiogenic glands, prenatal morphogenesis, embryotopography, lectino-histochemistry, human.

Bukovinian State Medical University (Chernivtsi)

Надійшла 05.11.2008 р.

Рецензент – проф. С.М.Калашнікова (Харків)