

УДК: 616.24-009.11-07-08-089.8

ОСОБЛИВОСТІ ПЕРЕДОПЕРАЦІЙНОЇ ПІДГОТОВКИ ТА ПІСЛЯОПЕРАЦІЙНОГО ЛІКУВАННЯ ХРОНІЧНОГО КОЛОСТАЗУ У ДІТЕЙ З ПРИРОДЖЕНИМИ ВАДАМИ ОБОДОВОЇ КИШКИ

О.Б. Боднар

Вищий державний навчальний заклад України
«Буковинський державний медичний університет»
(м. Чернівці, Україна)

Резюме. У статті наведено алгоритм передопераційної підготовки та післяопераційної реабілітації дітей, що були оперовані з приводу хронічного колостазу.

Мета роботи. Розробити алгоритм передопераційної підготовки та післяопераційної реабілітації дітей, оперованих з приводу природжених вад ободової кишки.

Матеріал і методи. За період з 2006 по 2015 роки на кафедрі дитячої хірургії Буковинського державного медичного університету на базі клініки дитячої хірургії (КМУ МДКЛ, м. Чернівці) з хронічним товстокишковим стазом, неагангліонарного генезу було оперовано 43 дітей у віці від 2 до 18 років

Для оцінки ефективності запропонованого лікування дітей поділяли на дві групи: I група (передопераційна підготовка та післяопераційне лікування традиційним способом) - порівняльна (21 дитина), II група (запропоноване удосконалене лікування) – дослідна (22 дітей).

За клінічним перебігом виділяли компенсований, субкомпенсований та декомпенсований колостаз.

Результати та обговорення. Показаннями до хірургічного лікування природжених вад ободової кишки (ОК) були: прогресування захворювання (збільшення терміну тривалості запорів, посилення больового синдрому та симптомів калової інтоксикації), клініка рецидивуючої товстокишкової непрохідності, відсутність ефекту від консервативної терапії на протязі 1 року, при умові - наявність доліхосигми у дітей старше 5 років, хвороби Пайра у дітей старше 13 років.

Проведені наступні види оперативних втручань. При доліхосигмі – трансанальне ендоректальне низведення ОК з колоректоанастомозом за Соаве-Болей (n=6); сигмоїдектомія з колоректоанастомозом «кінець у кінець» з формуванням дистальної ободовокишкової зв'язки (n=10); пересічення лівої діафрагмально-ободової зв'язки, сигмоїдектомія, низведення ободової кишки з десцендо-ректоанастомозом за Соаве-Кривченею (n=2); пересічення лівої діафрагмально-ободової зв'язки, сигмоїдектомія з колоректоанастомозом «кінець у кінець» з формуванням дистальної ободовокишкової зв'язки (n=11).

При хворобі Пайра – резекція поперечної ОК з накладання анастомозу кінець в кінець та фіксація лівого вигину ободової кишки до задньої-бокової черевної стінки у фізіологічному положенні (n=13)

При синдромі Хілаїдіті - вилучення з піддіафрагмального простору правих відділів ободової кишки, резекція правого вигину ОК з асцендо-трансверзоанастомозом «кінець у кінець» та правобічною колофіксацією сформованого асцендо-трансверзопереходу, гепатопексія (n=1).

Висновки. Припускається, що успіх хірургічного лікування дітей з хронічним колостазом, що обумовлений природженими вадами ободової кишки, залежить від індивідуально підбраного способу оперативного втручання, якості передопераційної підготовки та післяопераційного лікування. Видалення певного сегменту ободової кишки та необхідність пристосування організму дитини до нових фізіологічних умов анатомічного існування товстої кишки є підґрунтям вибору способів передопераційної підготовки та післяопераційної реабілітації дітей з хронічним колостазом. У передопераційний період дітей з природженими вадами ОК доцільно включати ретроградну та ортоградну очистку товстої кишки, дотримання дієти та медикаментозну підтримку за запропонованим алгоритмом. До комплексу заходів післяопераційної реабілітації доцільно додати: внутрішньовенні інфузії озонованого фізіологічного розчину NaCl в концентрації 2,5 мг/л та внутрішньоректальну електростимуляцію при енкопрезі.

Ключові слова: ободова кишка; вади; передопераційна підготовка; післяопераційне лікування; діти.

Вступ

Хронічні запори та абдомінальний біль є актуальними проблемами дитячої хірургії та гастроентерології. Вони можуть бути викликані функціональними та органічними причинами. Одними з органічних причин є: хвороба Пайра, синдром Хілаїдіті та доліхосигма [1].

Під хворобою Пайра розуміють вроджену аномалію, яка виникає в період ембріогенезу внаслідок фіксації селезінкового кута ободової кишки (ОК) короткою і високо розташованою лівою поперечно-ободово-діафрагмальною зв'язкою, створюючи різкий перегин та формуючи «колодвостволку». У цьому випадку утруднюється пасаж калу по поперечно-ободовій кишці, виникає її провисання до малого тазу. Характерними для даної патології є нападаподібні болі (посилюються

при фізичному навантаженні та після прийняття їжі) та тривалі запори, які з перебігом часу прогресують [2, 3].

Під синдромом Хілаїдіті розуміють доволі рідкісну патологію, при якій спостерігається інтерпозиція печінкового кута ОК між печінкою та діафрагмою. Існують постійна та переміжна локалізація [4]. Під доліхосигмою розуміють вроджене подовження сигмоподібної ободової кишки [5].

Успіх оперативного втручання на ОК у дітей в багатьох залежить від якості проведеної передопераційної підготовки та післяопераційного лікування [6].

Мета роботи

Розробити алгоритм передопераційної підготовки та післяопераційної реабілітації дітей, опе-

рованих з приводу природжених вад ОК.

Матеріали та методи

За період з 2006 по 2015 роки на кафедрі дитячої хірургії Буковинського державного медичного

університету на базі клініки дитячої хірургії (КМУ МДКЛ, м. Чернівці) було оперовано 43 дітей у віці від 2 до 18 років з хронічним товстокишковим стазом неагангліонарного генезу (табл. 1).

Таблиця 1

Розподіл дітей, що були оперовані з приводу хронічного колостазу в залежності від патології ободової кишки

Патологія	Кількість оперованих дітей
Доліхосигма	29
Хвороба Пайра	13
Синдром Хілаїдіті	1
Всього	43

Для оцінки ефективності запропонованого лікування дітей поділяли на дві групи: I група (передопераційна підготовка та післяопераційне лікування традиційним способом) - порівняльна (21 дитина), II група (запропоноване удосконалене лікування) – дослідна (22 дітей). За клінічним перебігом виділяли компенсований, субкомпенсований та декомпенсований колостаз.

4 (9,30 %) дітей оперовано із субкомпенсованим перебігом захворювання та 39 (90,70 %) – з декомпенсованим. Операції при субкомпенсованому перебігу були обумовлені вираженими клінічними проявами патології (особливо в період сезонного загострення). В обох групах пацієнтів відмічали констипаційно - больову форму захворювання, але з переважанням больового синдрому (9 дітей – 20,93 %) чи запору (34 дітей – 79,07 %).

Показаннями до хірургічного лікування природжених вад ободової кишки були (ПВОК): збільшення терміну тривалості запорів (від 3 до 9 діб), посилення больового синдрому при збереженні симптомів калової інтоксикації, клініка рецидивуючої товстокишкової непрохідності, відсутність ефекту від консервативної терапії протягом 1 року. Дітей з доліхосигмою оперували у віці після 5 років, з хворобою Пайра – після 13 років. Вікові періоди були обумовлені можливістю відновлення нормальної функційної здатності кишки в процесі росту дитини та зникненні симптомів захворювання.

Проведені наступні види оперативних втручань. При доліхосигмі – трансанальне ендоректальне низведення ОК з колоректоанастомозом за Соаве-Болей (n=6); сигмоїдектомія з колоректоанастомозом «кінець у кінець» з формуванням дистальної ободовокишкової зв'язки (n=10); пересічення лівої діафрагмально-ободової зв'язки, сигмоїдектомія, низведення ОК з десцендо-ректоанастомозом за Соаве-Кривченею (n=2); пересічення лівої діафрагмально-ободової зв'язки, сигмоїдектомія з колоректоанастомозом «кінець у кінець» з формуванням дистальної ободовокишкової зв'язки (n=11).

При хворобі Пайра – резекція поперечної ОК з накладання анастомозу кінець в кінець, та фіксація лівого вигину ОК до задньої-бокової черевної

стінки у фізіологічному положенні (n=13)

При синдромі Хілаїдіті - вилучення з піддіафрагмального простору правих відділів ОК, резекція правого вигину ОК з асцендо-трансверзоанастомозом «кінець у кінець» та правобічною колофіксацією сформованого асцендо-трансверзопереходу, гепатопексія (n=1).

Консервативне лікування було першим етапом лікування пацієнтів з ПВОК. У разі неефективності воно використовувалося в якості передопераційної підготовки.

Результати та їх обговорення

Безпосередню передопераційну підготовку проводили вродовж 5-7 діб. Вона полягала: у механічній очистці товстої кишки (ТК), дотриманні дієти, медикаментозній підтримці.

Механічна очистка товстої кишки. Ретроградну очітку ТК проводили шляхом клізм, що обумовлено механічним видаленням кишкового вмісту з одночасним посиленням перистальтики.

Дотримання дієти.

За тиждень до операції дотримувалися щоденного регулярного 5-ти разового прийому їжі з високим вмістом харчових волокон, достатньої кількості введеної рідини (до 2 л на добу). Зі складу їжі виключали: хліб вищого гатунку, здобне тісто, гострі страви, продукти, що містять хімічні консерванти та барвники; консерви, копченості, рисову і манну каші, макарони, картопляне пюре, киселі, шоколад, міцний чай, каву, какао. Продукти вживали в теплому вигляді. Рекомендували: овочі, фрукти і ягоди (кабачки, огірки, гарбуз, буряк, морква, ківі, дині, кавуни, інжир, фініки, курага, персики, чорнослив, яблука); кислі молочні продукти; пшеничні висівки (до 3-6 столових ложок на день).

Використовувалитакже нутритивна підтримка, яка сприяла виробленню гастроінтестинальних пептидів, відновленню всмоктування та моторно-евакуаторної функції кишечника, збереженню захисного бар'єру, що відокремлює патогенні мікроорганізми від системної мікроциркуляції.

Для проведення ентерального харчування використовували суміші, до складу яких входять

компоненти, які забезпечують добові потреби пацієнта в поживних речовинах. Для дітей у віці до 10 років: адаптована суміш Peptamen Junior. Для дітей старше 10 років: суміш Peptamen (Nestle).

Білковий компонент суміші представлений пептидами, отриманими при гідролізі сироваткових білків; жировий – середньоланцюговими тригліцеридами, соєвим маслом і соєвим лецитином; вуглеводний – мальтодекстрином. Суміш не містить лактозу і глютен, має невисоку осмолярність, що знижує ризик розвитку осмотичної діареї. Добу перед операцією діти мали змогу вживати тільки воду та соки (яблучний, березовий, шипшиновий), знаходячись на парентеральному харчуванні, що містило: «Інфезол 100» (15 мл/кг/добу при максимально допустимій швидкості введення: 1 мл на кг ваги на годину) та глюкозу 10 % (у віковій дозі).

Терапія передопераційного періоду. За 10 днів до операції призначали «Симбітер» (по 1 дозі на день вранці після їжі). Для усунення клінічних проявів та біохімічних маркерів синдрому ендогенної інтоксикації використовували метаболічний препарат «Далмаксін» (по 1 свічці per rectum на ніч). Для підвищення активності окисно-відновних процесів призначали вітаміни: аскорбінову кислоту, тіамін, піридоксін, рибофлавін, фолієву кислоту у вікових дозах. Увечері напередодні операції та вранці в день операції призначали цефтріаксон (100 мг/кг ваги).

Лікування в післяопераційному періоді базувалося на підходах з урахуванням наступних особливостей: вилученні значної ділянки ОК, тривалі маніпуляції у рефлексогенній зоні малого тазу та промежини, необхідність пристосування організму дитини до нових фізіологічних умов існування ТК.

Всім дітям проводили інфузійну (NaCl 0,9 %, глюкоза 5 %, «Реосорбілакт», «Ксілат») та антибактеріальну (цефалоспорин + аміноглікозид, найбільш часто: цефтріаксон + амікацин) терапії, парентеральне харчування («Інфезол 100» та 10 % глюкоза), відповідно віку та вазі дитини.

Всім пацієнтам II групи внутрішньовенно вводили озонований фізіологічний розчин NaCl 0,9 % в концентрації 2,5 мкг/л у дозі 5-10 мл/кг зі швидкістю 7 мл/хв. Розчин готували безпосередньо перед сеансом за допомогою озонатора «ОЗОН УМ-80» (м. Харків). Показник концентрації озону у фізіологічному розчині, швидкість потоку, довготривалість процедури, режим роботи встановлювалися органами управління та відображалися на дисплеї озонатора. Озонований розчин призначали з метою покращення мікроциркуляції та регенерації в ділянці анастомозу, зменшення гіпоксії тканин.

Назогастральний зонд видаляли зі шлунку при появі помірної перистальтики та нормалізації евакуації кишкового вмісту (2-3 доби). З 2 доби дітям дозволяли пити воду, а з 3 доби – кефір. На 4-5 доби дітям дозволяли вживати овочеві супи, курячі бульйони, варені яйця, печені яблука. На 6 добу – відварене м'ясо, «перемелені каші» (гречані,

рисові), морс. На 7 добу – картопляні пюре, м'ясо, парові котлети та інше. Продовжували ентеральну підтримку сумішами: Peptamen Junior та Peptamen (Nestle) (7 днів після операції). При переході на ентеральне годування призначали пробіотики (10 днів після операції). При відсутності випорожнень на 3 добу після операції, для стимуляції перистальтики, призначали прозерин (0,05 % двічі на добу).

Катетеризація сечового міхура тривала від 1 до 3 днів (при можливості самостійного сечопуску катетер видаляли). При спостереженні за дітьми в післяопераційному періоді ми не бачили смислу довготривалого знаходження інтубаційної ректальної трубки. Остання виходила самостійно (або була вилучена) при появі перистальтики на 1-3 доби після операції.

Надавали перевагу ранній фізичній активності. При трансанальній резекції ТК діти ходили з 2 доби після операції, при інших хірургічних втручаннях з 4-5 днів. На 7 добу знімали шви з післяопераційної рани. На 10 добу при низведенні товстої кишки виконували контрольне ректальне дослідження.

Вищезазначений комплекс лікувальних заходів позитивно впливав на відновлення перистальтики, появу випорожнень, зменшення больового синдрому та скорочував термін післяопераційної госпіталізації на 4 доби в II групі дітей.

Через 1, 3, 6, 12 місяців після операції проводили контрольний огляд та реабілітаційне лікування за принципами консервативної терапії при хронічному товстокишковому стазі.

При трансанальному ендоректальному низведенні ОК (6 дітей) в усіх пацієнтів спостерігали нетримання калу від 7 до 20 днів післяопераційного періоду. Це було пов'язано з довготривалим розтягуванням сфінктерів прямої кишки та часом, що необхідний для їх функційного відновлення.

Всім дітям, у яких у доопераційному періоді спостерігали енкопрез (16 дітей з доліхосигмою), незалежно від наявності (чи відсутності) його, через місяць після операції виконували внутрішньоректальну електростимуляцію. За 2 – 3 години до процедури виконували очисну клізму. У положенні дитини на спині над лонним з'єднанням накладали свинцевий електрод (площиною 8-10 см) з марлевою прокладкою, що була змочена фізіологічним розчином. Другий електрод – анод (ректальний електрод) змочений у фізіологічному розчині, заводили в пряму кишку на глибину (3,5-5 см) у залежності від віку. При невеликій силі струму спостерігали відчуття поколювання та печії під прокладкою, а зі збільшення сили струму з'являлося відчуття вібрації. Послідовно вмикали струм: «двоконтактний» (від 0,5 до 1 мА) на 15 секунд, «одноконтактний» безперервний (від 1 до 2 мА) на 3,5 хвилини, «модульований» (від 2 до 4 мА) на 2,5 хвилини та «ритм сінкопе» (від 1 до 2 мА) на 6 хвилини. Для отримання терапевтичного ефекту повторний курс проводили через 1,5-2 місяці. Позитивний ефект лікування спостерігали

в усіх дітей. Пацієнтам було рекомендовано санаторно-курортне лікування не раніше ніж через 3 місяці після операції (Моршин, Трускавець).

Наводимо клінічний приклад. Дівчинка К., 12 років поступила в дитяче хірургічне відділення зі скаргами на хронічні запори, які тривали від 4 до 8 діб та розрешувалися за допомогою клізм, біль в животі. Хворіє з 2 років, коли батьки почали відмічати відсутність самостійних випорожнень. Неодноразово (4 рази) консервативно лікувалася у дитячому гастроентерологічному відділенні. Консервативне лікування періодично призводило до полегшення стану дитини, але у віці 12 років було безуспішним. За останній рік 2 рази поступала в дитяче хірургічне відділення з явищами часткової товстокишкової непрохідності, колостазу, які були куповані шляхом очисних клізм.

Об'єктивно дитина кахектична, важить 16 кг при рості 129 см. Шкіряні покриви бліді, дещо із жовтушним відтінком, тургор тканин понижений. Живіт збільшений в об'ємі, відмічається метеоризм, при пальпації болючий на всьому протязі, більше в лівій боковій ділянці, симптомів подразнення очеревини немає. При проведенні іригографії визначали дві петлі сигмоподібної ободової кишки (СОК), які поширюються на праві відділи ободової кишки; високе положення лівого вигину ободової кишки (ЛВОК) (зміщення лівого вигину ободової кишки, відносно правого більше тіла двох хребців) без розширення прямої кишки; функція випорожнення була незадовільною (рис. 1).

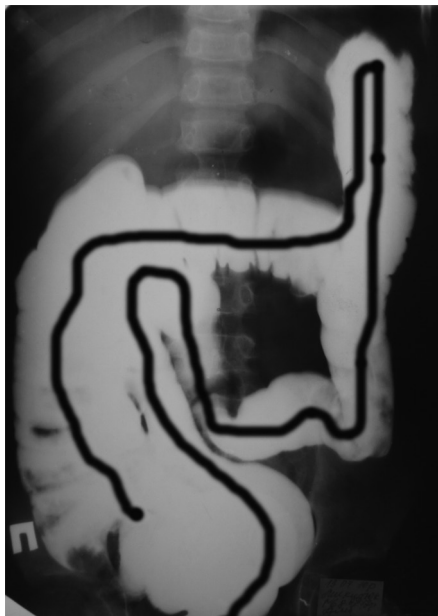

Рис.1. Дівчинка К., 12 років. Доліхосигма з порушенням евакуаторної функції, високим положенням ЛВОК без розширення прямої кишки (іригографія)

Показники аносфінктерометрії були наступними: базальний тиск внутрішнього анального сфінктера – 65,78 мм.рт.ст. (норма – 78,38 мм.рт.ст), сила скорочення анальних сфінктерів – 88,92 мм.рт.ст. (норма – 98,76 мм.рт.ст), поріг ректальної

чутливості – 27,25 мл (норма – 25,75 мл).

Враховуючи наявність хронічних запорів на тлі доліхосигми, відсутність ефекту від консервативної терапії, дитині було проведено оперативне втручання: пересічення лівої діафрагмально-ободової зв'язки; сигмоїдектомія з коло-ректоанастомозом «кінець у кінець» з формуванням дистальної ободовокишкової зв'язки. Виконано видалення 50 см СОК (рис. 2).

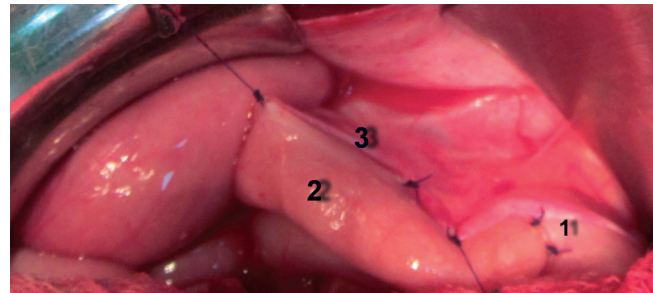


Рис.2. Дівчинка К., 12 років. Сигмоїдектомія (2). Коло-ректоанастомоз «кінець у кінець» (1). Формування дистальної ободовокишкової зв'язки (3) (інтраопераційне фото)

Доопераційна підготовка та післяопераційне лікування проводили згідно вище зазначеного алгоритму. Перебіг раннього післяопераційного періоду був задовільним. При огляді дитини через 3 роки після операції: стан дитини задовільний, випорожнення регулярні 1 раз на добу, вага 52 кг при зрості 157 см.

Висновки

1. Успіх хірургічного лікування дітей з хронічним колостазом, що обумовлений природженими вадами ободової кишки, залежить від індивідуально підбраного способу оперативного втручання, якості передопераційної підготовки та післяопераційного лікування.

2. Видалення певного сегменту ободової кишки та необхідність пристосування організму дитини до нових фізіологічних умов анатомічного існування товстої кишки є підґрунтям вибору способів передопераційної підготовки та післяопераційної реабілітації дітей з хронічним колостазом.

3. У передопераційний період дітей з природженими вадами ободової кишки доцільно включати ретроградну та ортоградну очистку товстої кишки, дотримання дієти та медикаментозну підтримку за запропонованим алгоритмом.

4. До комплексу заходів післяопераційної реабілітації доцільно додати: внутрішньовенні інфузії озонованого фізіологічного розчину NaCl в концентрації 2,5 мкг/л та внутрішньоректальну електростимуляцію при енкопрезі.

Перспективи наукового пошуку

На підставі проведених досліджень доцільно удосконалити способи зменшення терміну післяопераційної реабілітації у дітей, оперованих з приводу природжених вад ободової кишки.

Література

1. Ковальчук В.И. Болезнь Пайра у детей / В.И. Ковальчук // Актуальные проблемы медицины: научно-медицинская конференция, 15-16 декабря 2011 г.: тезисы докл. – Гродно ГрГМУ, 2011. – С. 303 – 305.
2. Дорофеева Е.Г. Болезнь Пайра у детей (клиника, диагностика, хирургическое лечение): автореф. на соискание науч. степени канд. мед. наук: спец. 14.00.35 «Детская хирургия» / Е.Г. Дорофеева. – М., 2008. – 23 с.
3. Emanuwa O. Midgut malrotation first presenting as acute bowel obstruction in adulthood: a case report and literature review / O. Emanuwa, A. Ayantunde, T. Davies // World Journal of Emergency Surgery. – 2011. – Vol.6. – P. 22-26.
4. Severe recurrent abdominal pain: an anatomical variant of Chilaiditi's syndrome [Электронный ресурс] / Robert D. Glatter, Robert S. April, Paul Miskovitz [et al.] // Medscape General Medicine. – 2007. – Vol. 9(2). – P. 67/ – Режим доступа до журн.: WebMD/Medscape Health Network.
5. Минушкин О. Н. Хронический запор: представления, патогенез, диагностика, новые возможности лечения // О. Н. Минушкин, М. Д. Ардатская // Врач. – 2012. – № 12. – С. 77-82.
6. Джам О.П. Хірургічне лікування хронічного колостазу у дітей з врахуванням клінічних даних та морфо-функціональних змін кишечника / Джам О. П. – К., 2010. – 174 с.

ОСОБЕННОСТИ ПРЕОПЕРАЦИОННОЙ ПОДГОТОВКИ И ПОСЛЕОПЕРАЦИОННОГО ЛЕЧЕНИЯ ХРОНИЧЕСКОГО КОЛОСТАЗА У ДЕТЕЙ С ВРОЖДЕННЫМИ ПОРОКАМИ ОБОДОЧНОЙ КИШКИ

О.Б. Боднар

Высшее государственное учебное заведение «Буковинский государственный медицинский университет (г. Черновцы Украина)

Резюме. В статье приведен алгоритм предоперационной подготовки и послеоперационной реабилитации детей, которые были оперированы по поводу хронического колостазу.

Цель работы. Разработать алгоритм предоперационной подготовки и послеоперационной реабилитации детей, оперированных по поводу врожденных пороков ОК.

Материал и методы. За период с 2006 по 2015 года на кафедре детской хирургии Буковинского государственного медицинского университета на базе клиники детской хирургии (КМУ МДКЛ, г. Черновцы) с хроническим толстокишечным стазом, неаганглионарного генеза было прооперировано 43 детей в возрасте от 2 до 18 лет.

Для оценки эффективности предложенного лечения детей разделяли на две группы: I группа (предоперационная подготовка и послеоперационное лечение традиционным способом) - сравнительная (21 ребенок), II группа (предложенное усовершенствованное лечение) – исследовательская (22 детей).

По клиническому течению выделяли компенсированный, субкомпенсированный и декомпенсированный колостазы.

Результаты и обсуждение. Показаниями к хирургическому лечению врожденных пороков ободочной кишки (ОК) были: прогрессирование заболевания (увеличение срока продолжительности запоров, усиление болевого синдрома и симптомов каловой интоксикации), клиника рецидивирующей толстокишечной непроходимости, отсутствие эффекта от консервативной терапии на протяже-

FEATURES PREOPERATIVE PREPARATION AND POSTOPERATIVE TREATMENT OF CHRONIC COLOSTASIS IN CHILDREN WITH CONGENITAL COLON

O.B. Bodnar

Higher State Educational Establishment of Ukraine «Bukovinian State Medical University» (Chernivtsi, Ukraine)

Summary. The article presents an algorithm of preoperative preparation and postoperative rehabilitation of children who have been operated on for chronic colostasis.

Objective. To develop the algorithm preoperative and postoperative rehabilitation of children operated on for congenital colon.

Material and methods. During the period from 2006 to 2015 at the Department of Pediatric Surgery Bukovina State Medical University at the clinic of pediatric surgery (Chernivtsi) with chronic stasis of large intestine not ganglion genesis was operated on 43 children aged 2 to 18 years. To assess the effectiveness of the proposed treatment, the children were divided into two groups, group I (preoperative and postoperative treatment in the traditional way) - Comparative (21 children), II group (offered improved treatment) - research (22 children).

The clinical course was allocated on compensated, decompensated and subcompensated form of colostasis.

Results and discussion. The indications for surgical treatment of congenital colon were - disease progression (increase in the duration of constipation, increased pain and symptoms of fecal toxicity), clinical recurrent bowel obstruction, lack of effect of conservative therapy for 1 year, subject to - the presence of dolichosigma in children older than 5 years, Payra disease in children older than 13 years.

Performed surgical interventions. At case of dolichosigma transanal endorectal down the colon with colo-recto-abouchement by Soave-Boley (n = 6); sigmoidectomy with colo-ascendo-abouchement

нии 1 года, при условии - наличие долихосигмы у детей старше 5 лет, болезни Пайра у детей старше 13 лет.

Проведены следующие виды оперативных вмешательств. При долихосигме – трансанальное эндоректальное низведение ОК с колоректоанастомозом по Соаве-Болей (n=6); сигмоидэктомия с колоректоанастомозом «конец в конец» с формированием дистальной ободовокишечной связки (n=10); пересечение левой диафрагмально-ободочной связки, сигмоидэктомия, низведение ОК с десцендо-ректоанастомозом по Соаве-Кривчене (n=2); пересечение левой диафрагмально-ободочной связки, сигмоидэктомия с колоректоанастомозом «конец в конец» с формированием дистальной ободовокишечной связки (n=11).

При болезни Пайра – резекция поперечной ОК с наложения анастомоза конец в конец, и фиксации левого изгиба ОК к задне-боковой брюшной стенке в физиологическом положении (n=13)

При синдроме Хилаидити - изъятие из поддиафрагмального пространства правых отделов ободочной кишки, резекция правого изгиба ОК с асцендо-трансверзоанастомозом «конец в конец» и правосторонней колофиксацией сформированного асцендо-трансверзоперехода, гепатопексия (n=1).

Выводы. Предполагается, что успех хирургического лечения детей с хроническим колостазом, обусловленный врожденными пороками ободочной кишки, зависит от индивидуально подобранного способа оперативного вмешательства, качества предоперационной подготовки и послеоперационного лечения. Удаление определенного сегмента ободочной кишки и необходимость приспособления организма ребенка к новым физиологическим условиям анатомического существования толстой кишки является основой выбора способов предоперационной подготовки и послеоперационной реабилитации детей с хроническим колостазом. В предоперационный период у детей с врожденными пороками ОК целесообразно включать ретроградную и ортоградную очистки толстой кишки, соблюдение диеты и медикаментозную поддержку согласно предложенному алгоритму. В комплекс мероприятий послеоперационной реабилитации целесообразно добавить: внутривенные инфузии озонированного физиологического раствора NaCl в концентрации 2,5 мг/л и внутриректальную электростимуляцию при энкопрезе.

Ключевые слова: ободочная кишка; пороки; предоперационная подготовка; послеоперационное лечение; дети.

"end to end" with the formation of the distal copula of colon (n = 10); the intersection of the left colodiaphragma copula; sigmoidectomy, lowering of colon with descendo-recto-abouchement by Soave-Krivchenia (n = 2); the intersection of the left colodiaphragma copula, sigmoidectomy with colo-recto-abouchement "end to end" with and formation of the distal copula of colon (n = 11).

Disease Payra - resection of the transverse colon and overlay anastomosis "end to end", and fixation of the left bend colon to the back-side of the abdominal wall in the physiological place (n = 13)

Cyilaiditi's syndrome - withdrawal from subphrenic space right parts of colon, resection of the colon right bend with ascendo-transverso-abouchement "end to end" and right-hand colon fixing of ascendo-transverso-bend, hepatopexy (n=1).

Conclusions. It is expected that the success of surgical treatment of children with chronic colostasis due to congenital colon depends on the individual chosen method of surgery, preoperative preparation and postoperative treatment. Deleting a particular segment of the colon and the child's need to adapt the organism to new physiological conditions anatomical existence of the colon is the basis for the choice of methods of preoperative preparation and postoperative rehabilitation of children with chronic colostasis. In the preoperative period in children with congenital colon appropriate to include retrograde and orthograde cleaning the colon, diet, and medication support for the proposed algorithm. The complex postoperative rehabilitation measures appropriate to add: intravenous infusions of ozonated physiological NaCl solution at a concentration of 2.5 mkg / l and intrarectally electrical stimulation when faecal incontinence.

Keywords: colon, malformations, preoperative, postoperative treatment, children.