

ФЕТОПЛАЦЕНТАРНИЙ КОМПЛЕКС ЖІНОК, ІНФІКОВАНИХ МІКОБАКТЕРІЯМИ ТУБЕРКУЛЬОЗУ

С.П.Польова, А.В.Гошовська, М.Ю.Голубенко¹

Кафедра акушерства і гінекології з курсом дитячої та підліткової гінекології (зав. – доц. С.П.Польова) Буковинського державного медичного університету (м. Чернівці), ¹кафедра акушерства і гінекології (зав. – проф. В.М.Запорожан) Одеського державного медичного університету

Резюме. Проведено аналіз діагностики ускладнень вагітності у 24 жінок, інфікованих мікобактеріями туберкульозу, що народжували у пологових будинках м. Чернівці та м. Одеса. Туберкульозний процес у вагітних призводить до суттєвих функціональних порушень у фетоплацентарному комплексі. Фетоплацентарна недостатність на тлі туберкульозу призводить до негативних наслідків, що потребує профілактичних заходів.

Ключові слова: туберкульоз, вагітність, фетоплацентарна недостатність, діагностика, профілактика.

Плацентарна недостатність – одна з ключових проблем акушерства та неонатології, що виникає в результаті поєднаної реакції плода і плаценти на різноманітні порушення стану материнського організму. Серед захворювань вагітних останнім часом прогресує епідемія туберкульозу [1-3]. Туберкульоз призводить до порушення функціонального стану органів і систем, несприятливого перебігу вагітності і пологів, пuerперія та розвитку патологічних процесів у плаценті, розладів гемодинаміки фетоплацентарного комплексу (ФПК), що негативно відбивається на стані плода та новонародженого [4-6].

Мета дослідження. Підвищити ефективність діагностики фетоплацентарної недостатності (ФПН) у вагітних, інфікованих мікобактеріями туберкульозу.

Матеріал і методи. Проведено аналіз 24 випадків вагітності у жінок, хворих на туберкульоз, що народжували у пологових будинках м. Одеса (14 осіб) та м. Чернівці (10 осіб) упродовж 2007 року. Групу контролю становили 20 соматично здорових вагітних. Стан ФПК визначали за допомогою ультразвукового дослідження (УЗД) апаратом Alloka-1100, результатів біофізичної активності плода та кардіотокографії. Вагітних обстежували відповідно до клінічних протоколів з акушерської та гінекологічної допомоги (накази МОЗ України №№ 503, 620, 676, 782). Використовували загальноклінічні, спеціальні акушерські, інструментальні і лабораторні

методи, рентгенографію органів грудної клітки у жінок після пологів.

Для гістологічного та бактеріоскопічного дослідження шматочки плаценти фіксували у 10 % розчині нейтрального забуференого формаліну, зневоднювали у спиртах висхідної концентрації, заливали у парафін, виготовляли гістологічні зрізи завтовшки 5 мкм, які фарбували за методикою Ціль-Нільсена з наступною бактеріоскопією препаратів з масляною імерсією (імерсійний об'єктив 100x) для ідентифікації кислотостійких бактерій.

Результати дослідження та їх обговорення. Обстежені вагітні основної групи перебували на диспансерному обліку в протитуберкульозному диспансері до вагітності. Вік хворих коливався від 18 до 32 років. Туберкульозне захворювання у 19 вагітних верифіковано за 1-3 роки до настання вагітності, а у 5 жінок активний туберкульоз легень виявлено у період гестації. Дисемінований туберкульоз легень був у 15 хворих, вогнищевий – 6, фіброзно-кавернозний – 3. Виділення мікобактерій туберкульозу (МБТ) спостерігали у 4 вагітних основної групи. Флуорографічне обстеження після пологів проводили всім породіллям.

В основній групі ФПН діагностована у 16 (66,7 %) вагітних, анемія вагітних різного ступеня тяжкості – у 21 (87,5 %), загроза невиношування вагітності та передчасних пологів – 19 (79,2 %), токсикоз – 17 (70,8 %) осіб (рис. 1).

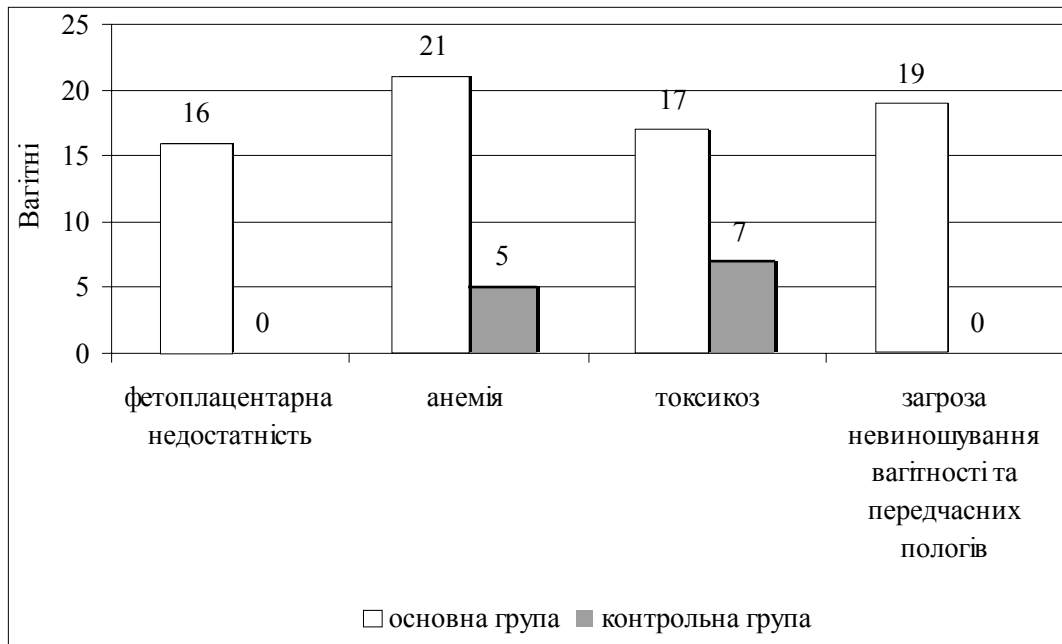


Рис. 1. Ускладнення під час вагітності у жінок основної та контрольної груп.

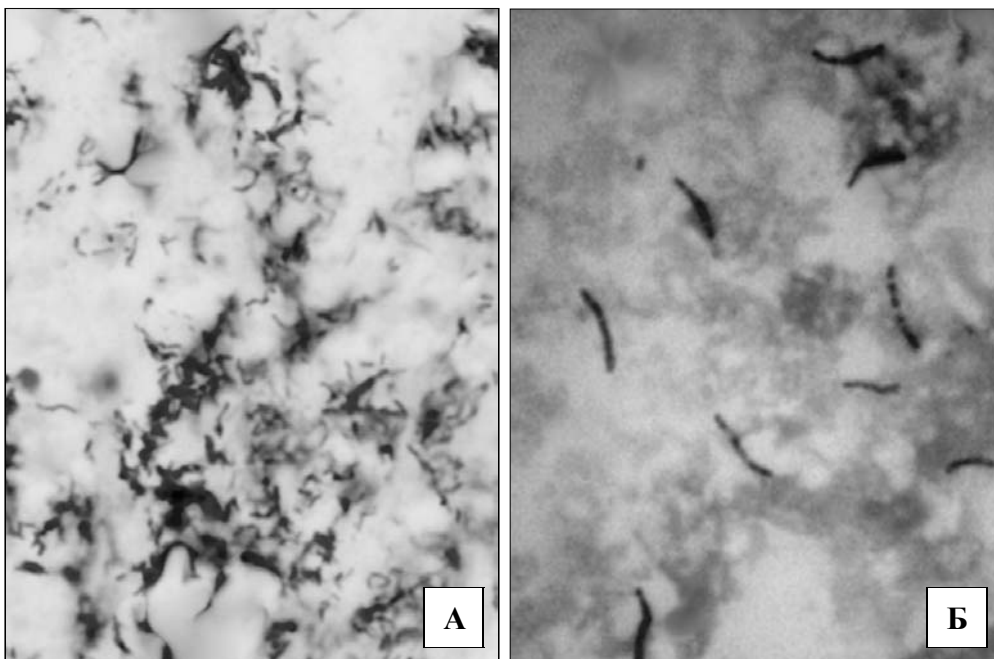


Рис. 2. Кислотостійкі бактерії, забарвлені за методом Ціль-Нільсена: А – плацента вагітної М. основної групи (37 тиж. гестації). Об. 60[×] (водна імерсія), ок. 7[×]. Б – плацента вагітної Ж. основної групи (39 тиж. гестації), об. 100[×], ок. 20[×].

Ультразвуковий скринінг під час вагітності показав задовільний стан ФПК у 11 (45,8 %) вагітних, що хворіли на туберкульоз і отримували протитуберкульозне лікування до настання вагітності. Патологія стану плода та плаценти (гіпер-, гіпоплазія плаценти, передчасне або сповільнене її дозрівання, багатоводдя, маловоддя,

гіпотрофія плода) виявлена у 13 вагітних основної групи.

Аналіз кардіотокограм на 32-34 тиж. вагітності підтвердив задовільний стан плода (7-8 балів за Фішером) в 11 вагітних, у 13 вагітних оцінка стану плода становила 7 балів і нижче. Такі ж дані отримали при доплерометрії, лише

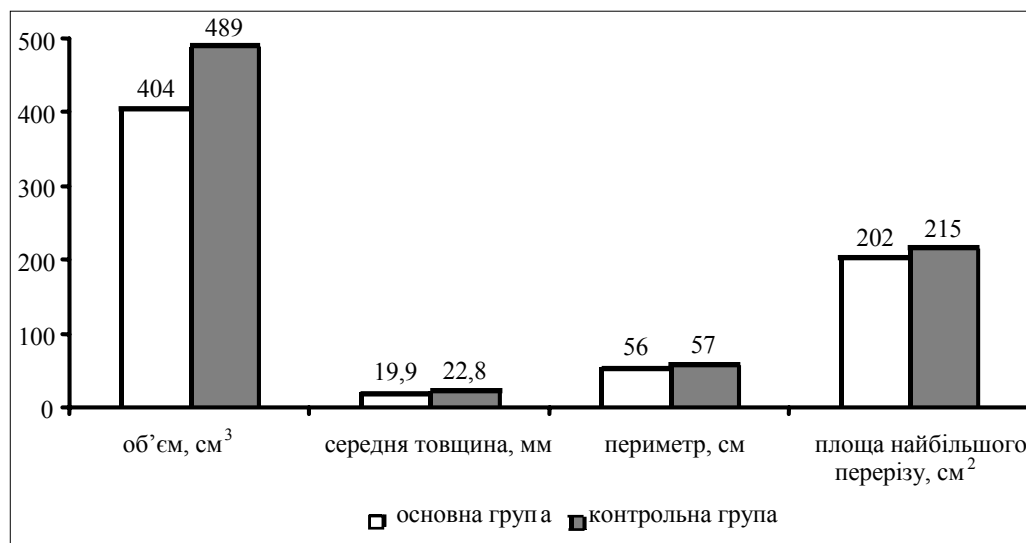


Рис. 3. Параметри плацент породілей основної та контрольної груп.

в 11 вагітних не спостерігали гемодинамічних порушень. У решти 13 пацієнток виявлялися патологічні криві кровотоку в маткових артеріях з низькими значеннями діастолічного компонента та підвищенням якісних показників кровотоку, що перевищували фізіологічні величини, з них у 3 вагітних основної групи спостерігали нульовий (1 випадок) або ретроградний (2 випадки) діастолічний кровотік. У 9 вагітних зростала діастолічна швидкість кровотоку і знижувався індекс судинного опору, що збігалося з прогресуванням дистресу плода за клінічними проявами кардіотокографії. Своєчасне виявлення ФПН у 13 вагітних з компенсованою і субкомпенсованою стадією дозволило пролонгувати вагітність до терміну пологів завдяки медикаментозній корекції. Синдром затримки розвитку плода (симетрична форма) виявлено у 3 обстежених на 28-36 тиж. вагітності.

Гістологічно виявлено, що плаценти жінок основної групи вирізнялися зменшенням всіх параметрів. Проте форма плацент не змінювалася, на що вказували сталі величини "площинно-товщинного індексу" та "ексцентриситет еліпса". У 8 жінок основної групи виявлено макроскопічно візуалізовані білі інфаркти, у 4 – дефекти (розриви) котиледонів плаценти (у здорових жінок такі зміни відсутні).

У 13 (з 24) досліджених плацент туберкульозне ураження підтверджено наявністю кислотостійких бактерій при фарбуванні гістологічних зрізів за методом Ціль-Нільсена (рис. 2).

Кислотостійкі бактерії у гістопатологічних препаратах визначалися як палички, забарвлені червоним кольором, які розташовувалися одинично або/та щільними групами по кілька десятків у полі зору. Виявлена морфологія бактерій разом з характерним для туберкульозу запаленням дозволила суттєво підсилити аргументацію щодо туберкульозної природи уражень плацентарного комплексу у вагітних основної групи.

Результати органометричних досліджень (рис. 3) показали, що плаценти породілей основної групи відрізняються від плацент жінок контрольної групи зменшенням у них всіх параметрів.

Отже, зумовлені туберкульозом морфологічні зміни у плацентах призводять до відповідних клінічних та функціональних порушень у ФПК впродовж всієї вагітності.

Висновки. 1. Порушення у системі фетоплацентарного комплексу вагітних, хворих на туберкульоз, зумовлені перебігом туберкульозного процесу та ускладненнями вагітності. 2. Клінічно-морфологічні зміни у плацентах вагітних, хворих на туберкульоз, відображають функціональні порушення та компенсаторні механізми щодо туберкульозного інфікування у жінок.

Перспективи подальших досліджень. Комплекс гістологічних змін у плаценті, який дозволяє виявляти різноманітні форми плацентарної дисфункції у вагітних, хворих на туберкульоз, потребує поглибленого імуногістохімічного дослідження.

Література

1. Антипкін Ю.Г. Репродуктивне здоров'я жінок як важлива складова поліпшення демографічної ситуації в Україні // *Ж. АМН України*. – 2007. – Т. 13, № 3. – С. 476-485.
2. Мельник В.П., Садомова Г.В. Персональні та медичні причини затримки встановлення діагнозу туберкульозу легень у жінок репродуктивного віку // *Зб. наук. праць співробітників НМАПО ім. П.Л.Шутика*. – К., 2007. – Вип. 16, кн. 2. – С. 431-437.
3. Феценко Ю.І., Петренко В.М., Черенько С.О. та ін. Нові випадки туберкульозу легень: результати лікування, причини недостатньої ефективності // *Ж. АМН України*. – 2007. – Т. 13, № 3. – С. 567-578.
4. Ковганко П.А., Євстигнєєв С.В., Петрухин В.А. Течение беременности и родов у женщины с туберкулёзом органов дыхания // *Рос. вестн. акушера-гинеколога*. – 2005. – № 2. – С. 24-26.
5. Савула М.М. Туберкульоз і вагітність // *Мистецтво лікування*. – 2004. – № 4. – С. 54-57.
6. Польова С.П., Давиденко І.С. Клінічно-морфологічні особливості плацентарної недостатності у вагітних з анемією, інфікованих мікобактеріями туберкульозу // *Вісн. морфол.* – 2007. – Т. 13, № 1. – С. 63-66.

ФЕТОПЛАЦЕНТАРНИЙ КОМПЛЕКС ЖЕНЩИН, ИНФИЦИРОВАННЫХ МИКОБАКТЕРИЯМИ ТУБЕРКУЛЕЗА

Резюме. Проведен анализ диагностики осложненной беременности у 24 женщин, инфицированных микобактериями туберкулеза, которые рожали в родильных домах г. Черновцов и г. Одессы. Туберкулезный процесс у беременных приводит к существенным функциональным нарушениям в фетоплацентарном комплексе. Фетоплацентарная недостаточность на фоне туберкулеза имеет отрицательные последствия, которые требуют профилактических мероприятий.

Ключевые слова: туберкулез, беременность, фетоплацентарная недостаточность, диагностика, профилактика.

FETOPLACENTAL COMPLEX OF WOMEN INFECTED WITH TUBERCULOUS MYCOBACTERIA

Abstract. An analysis of diagnosing pregnancy complications has been carried out in 24 women infected with tuberculous mycobacteria, who gave birth at maternity hospitals of the Cities of Chernivtsi and Odesa. It has been disclosed that the tuberculous process in gravidas results in essential functional abnormalities in the fetoplacental complex. It has been demonstrated that fetoplacental insufficiency against a background of tuberculosis brings about negative consequences, requiring preventive measures.

Key words: tuberculosis, pregnancy, fetoplacental insufficiency, diagnostics, prophylaxis.

Bukovinian State Medical University (Chernivtsi),
State Medical University (Odesa)

Надійшла 26.12.2007 р.

Рецензент – проф. Б.Ф.Мазорчук (Вінниця)