

УДК 616.37-006.6-089.151

*М.Г. Гнатюк, Ю.П. Петрук, М.В. Лянскорунський, С.Ю. Шевченко, С.І. Райчук, В.Ю. Бодяка**
Відділення хірургії (зав. – к.мед.н. М.Г. Гнатюк) Старокостянтинівська центральна районна лікарня,
Хмельницька область,
*кафедра онкології та радіології (зав. – проф. О.І. Іващук) Буковинського державного медичного університету, м. Чернівці

ВЛАСНИЙ ДОСВІД ВИКОНАННЯ ПАНКРЕАТОДУОДЕНАЛЬНОЇ РЕЗЕКЦІЇ З ПРИВОДУ ЗЛОЯКІСНОГО НОВОУТВОРЕННЯ ГОЛІВКИ ПІДШЛУНКОВОЇ ЗАЛОЗИ

Резюме. За допомогою макроскопічного і морфометричного методів дослідження описані топографо-анатомічні особливості деяких органів, судин і нервів грудної порожнини на початку плодового періоду онтогенезу людини. Встановлено, що у плодів 4 місяців відбувається інтенсивний розвиток стравоходу, трахеї і зростання розмірів воріт легень та компонентів їх коренів. У більшості досліджених плодів трахея розміщується в серединній стріловій площині; стравохід на рівні I-II грудних хребців розміщений у серединній стріловій площині, а нижче тіла II грудного хребця зміщується дещо ліворуч. Роздвоєння трахеї знаходиться на рівні нижнього краю II грудного хребця. Роздвоєння легеневого стовбура на праву і ліву легеневі артерії знаходиться на 1,5-2,5 мм нижче та лівіше роздвоєння трахеї. При цьому права легенева артерія має більшу довжину і діаметр, ніж ліва однойменна артерія.

Ключові слова: стравохід, трахея, бронхи, морфогенез, плід, людина.

Незважаючи на значний розвиток сучасної медицини, захворюваність та летальність від злоякісних новоутворень підшлункової залози продовжують неухильно зростати. Це обумовлено низькою чутливістю до хіміопроменевої терапії, схильністю до мультицентричного росту та віддаленого метастазування, навіть за невеликих розмірів пухлини [1].

У 75% випадків при раку підшлункової залози уражається голівка цього органу, що призводить до розвитку механічної жовтяниці, яка значно ускладнює виконання радикального оперативного втручання та негативно впливає на його результати, особливо у пацієнтів літнього та старечого віку, де має місце виражена хронічна супутня патологія. За даними літератури частота післяопераційних ускладнень при виконанні панкреатодуоденальної резекції (ПДР) становить від 20 до 75%, а летальність сягає майже 38% [2-5].

Протипоказаннями для проведення одноетапного оперативного втручання є висока гіпербілірубінемія, вище 70 мкмоль/л, тривалість жовтяниці понад 14 діб, явища печінково-ниркової недостатності [6].

З метою зниження холевмічної інтоксикації, на першому етапі ПДР, виконують декомпресію жовчовивідних шляхів. Проте швидка евакуація жовчі небезпечна появою синдрому “швидкої де-

компресії біліарного тракту”, також летальності, яка безпосередньо пов’язана із розвитком органної недостатності в ранньому постдекомпресійному періоді [6, 7].

Таким пацієнтам на першому етапі ми здійснюємо трансректальну мінілапаротомію в проекції жовчного міхура. На дно жовчного міхура накладаємо два кисетні шва, різних діаметрів, розташованих один в одному, в центрі яких виконуємо розріз стінки та вводимо перфоровану полілорвінілову трубку. Кисетні шви затягуємо, а вільний кінець трубки, через контрапертуру, виводимо назовні та фіксуємо до шкіри. Ділянку жовчного міхура навколо трубки підшиваємо до пристінкової очеревини. Швидкість евакуації жовчі регулюємо гвинтовим затискачем. Лапаротомну рану пошарово зшиваємо (рис. 1).

Накладання холецистостомії із мінідоступу, дозволяє уникнути післяопераційних ускладнень, особливо у осіб літнього та старечого віку із вираженою супутньою патологією, зменшити ймовірність пухлинної дисемінації, адекватно підготувати пацієнтів до другого етапу оперативного втручання, а дозоване дренивання жовчних протоків запобігає розвитку синдрому “швидкої декомпресії біліарного тракту” та летальності, зв’язаних з органною недостатністю в ранньому постдекомпресійному періоді.

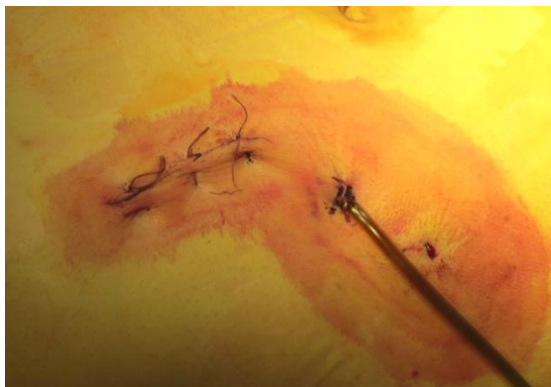


Рис. 1. Загальний вигляд холецистостомії із мінілапаротомного доступу перед виконанням панкреатодуоденальної резекції

Після нормалізації або значного зниження рівня загального білірубіну, стабілізації стану пацієнта, виконуємо другий етап оперативного втручання, який включає ліквідацію холецистостомії та виконання ПДР за класичною методикою Whipple. Дана методика включає видалення комплексу органів, а саме: голівки підшлункової залози, всієї дванадцятипалої кишки, не менш $\frac{1}{2}$ шлунка та дистальну частину загальної печінкової протоки. Реконструктивний етап ПДР виконуємо шляхом накладання біліодигестивного, панкреатоєсно- та гастроентероанастомозів. Після санації та дренивання черевної порожнини, лапаротомну рану пошарово зшиваємо (пат. № 91340 від 05.06.2014 року).

В Старокостянтинівській центральній районній лікарні ПДР виконується упродовж останніх чотирьох років. За цей час проліковано п'ять осіб. Це переважно пацієнти літнього та старечого віку, із вираженою хронічною супутньою патологією на тлі гіпербілірубінемії.

У зв'язку з чим вважаємо за необхідне представити один із клінічних випадків успішного лікування раку голівки підшлункової залози з проростанням у дванадцятипалу кишку, який ускладнений механічною жовтяницею та шлунково-кишковою кровотечею.

Пацієнтка Р., 1937 року народження (медична картка стаціонарного хворого № 9219) поступила в хірургічне відділення Старокостянтинівської центральної районної лікарні 07.12.2013 року зі скаргами на біль у правому підребер'ї, пожовтіння шкірних покривів та склер, потемніння кольору сечі, загальну слабкість та млявість.

Вважала себе хворою впродовж тижня, відколи з'явилися болі в животі, пожовтіння шкірних покривів, склер.

Пацієнтка обстежена клінічно та лабораторно, встановлено діагноз – рак голівки підшлун-

кової залози. Механічна жовтяниця.

УЗД органів черевної порожнини (07.12.2013 року). Діаметр голівки підшлункової залози – 30,0 мм. Спільна жовчна протока – 17,0 мм. Біліарна гіпертензія. Жовчний міхур розмірами – 110,0 x 55,0 мм.

Заключення. Захворювання підшлункової залози.

Рентгенографія органів грудної клітки (10.12.2013 року) Легені та серце без патологічних змін.

Загальний аналіз крові (ЗАК) (07.12.2013 р.): еритроцити – $2,46 \times 10^{12}/\text{л}$; гемоглобін – 76 г/л; лейкоцити – $9,1 \times 10^9/\text{л}$; ШОЕ – 32 мм/год.

Загальний аналіз сечі (ЗАС) (07.12.2013 р.): соломино-жовта, прозора, питома вага – 1025, реакція – кисла, білок – 0,03 г/л; епітелій плоский – 3-4 в п/з; лейкоцити – 4-5 в п/з, еритроцити – 0-1 п/з.

Біохімічний аналіз крові (09.12.2013 р.) загальний білок – 61,0 г/л; глюкоза – 4,2 ммоль/л; загальний білірубін – 120,0 мкмоль/л; прямий білірубін – 81,8 мкмоль/л; непрямий білірубін – 38,2 мкмоль/л; АлАТ – 1,9 нмоль/(с*л); АсАТ – 1,19 нмоль/(с*л); Тимолова проба – 0,9 Од; сечовина – 6,97 ммоль/л, креатинін – 0,153 ммоль/л.

Пацієнтка впродовж чотирьох діб отримувала дезінтоксикаційну, симптоматичну та замінну терапію, спрямовані на стабілізацію загального стану, після чого проведено оперативне втручання (протокол операції № 975 від 11.12.2013 року) – мінілапаротомія. Накладання холецистостомії за вище представленою методикою.

Впродовж наступних шести діб стан пацієнтки поліпшився, загальний білірубін знизився на 17,8 мкмоль/л (64,0 мкмоль/л), інші біохімічні показники в межах норми, також зросла кількість еритроцитів та гемоглобіну.

ЗАК (17.12.2013 р.): еритроцити – $3,7 \times 10^{12}/\text{л}$; гемоглобін – 120 г/л; КП – 0,85; лейкоцити – $9,6 \times 10^9/\text{л}$; Нt – 0,35; ШОЕ – 36 мм/год.

Зважаючи на стабілізацію загального стану пацієнтці виконано оперативне втручання (протокол операції № 994 від 17.12.2013 року) – в/середина лапаротомія. Панкреатодуоденальна резекція за Whipple. Дренивання черевної порожнини.

Після виконання в/серединної лапаротомії, при ревізії органів черевної порожнини голівка підшлункової залози до 9,0 см у діаметрі, щільна. Лімфатичні вузли по ходу печінково-дванадцятипалокишкової зв'язки, загальної печінкової артерії збільшені до 1,5 см. Жовчний міхур сповільнився після холецистостомії. Враховуючи наявність кровотечі з пухлини в просвіт шлунково-кишко-

вого тракту вирішено по життєвих показаннях виконати резекцію панкреатодуоденального комплексу. Останній мобілізовано, виконана холецистектомія, пересічено загальну печінкову протоку (рис. 2). За допомогою УКЛ-40 пересічено підшлункову залозу в ділянці її перешийка. Почергово накладено анастомози: панкреатоєюно, гепатоєюно та гастроентероанастомози. Дренування черевної порожнини. Шви на рану. Асептична пов'язка.

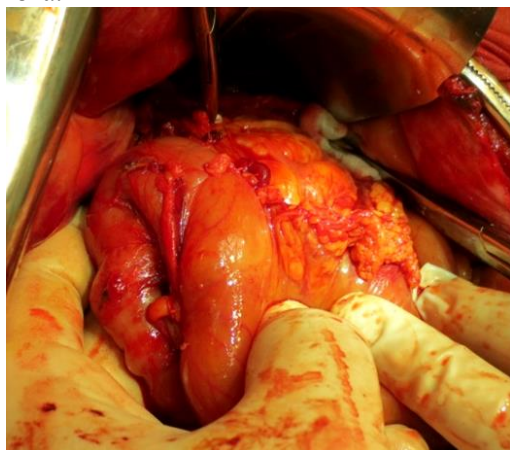


Рис. 2. Мобілізований панкреатодуоденальний комплекс із залишенням основних магістральних судин. Остаточне визначення операбельності пухлини

Проведене патогістологічне дослідження (№ 5719-573 від 20.12.2013 року): високодиференційована аденокарцинома голівки підшлункової залози з проростанням у дванадцятипалу кишку. Прислані лімфатичні вузли без пухлинного росту.

Діагноз після операції – рак голівки підшлункової залози з проростанням у дванадцятипалу кишку. Т₃N₀M₀. III стадія, II клінічна група. Механічна жовтяниця. Шлунково-кишкова кровотеча.

Через шість годин після операції проведено екстубацію. Впродовж наступних п'яти діб пацієнтка перебувала у відділенні реанімації та інтенсивної терапії. Загальний стан був тяжкий, проте свідомість ясна, гемодинаміка стабільна, дихання самостійне.

Проводилася знеболююча, антибактеріальна, антиферментна (сандостатин 1,0 мл), кислотознижуюча (омез 40 мг), профілактична антикоагуляційна (клексан 02 мл), інфузійна (фізіологічний розчин 400,0 мл, розчин Рінгера 400,0 мл, реосорбілакт 200,0 мл, глюкозо-інсуліновий комплекс 200,0 мл, стерофундін 500,0 мл, гелафузін 500,0 мл) замісна (аміноплазмаль 500,0 мл, ер. маса, свіжозаморожена плазма, альбумін) та симптоматична терапії.

22.12.2013 р. пацієнтку переведено у хірургічне відділення. Післяопераційний період прохо-

див без ускладнень, шви знято на 8-9 доби, рана загоїлася первинним натягом.

ЗАК (23.12.2013 р.): еритроцити – $3,0 \times 10^{12}/л$; гемоглобін – 86 г/л; КП – 0,86; лейкоцити – $7,6 \times 10^9/л$; ШОЕ – 20 мм/год. Лейкоцитарна формула: ϵ – 0%; ρ – 16%; ς – 75%; λ – 8%; μ – 1%.

Біохімічний аналіз крові (23.12.2013 р.) загальний білок – 58,3 г/л; загальний білірубін – 50,0 мкмоль/л; прямий білірубін – 33,0 мкмоль/л; непрямий білірубін – 17,0 мкмоль/л; АлАТ – 0,14 нмоль/(с*л); АсАТ – 0,27 нмоль/(с*л); сечовина – 6,18 ммоль/л, креатинін – 0,149 ммоль/л.

При виписці з лікарні, пацієнтка пред'являла скарги на загальну слабкість, болі по ходу післяопераційної рани, періодичну нудоту, головні болі.

Об'єктивно: Загальний стан задовільний. Шкіра та видимі слизові блілого кольору. В легенях – везикулярне дихання. Тони серця приглушені, ритмічні. АТ – 110/70 mmHg, пульс – 80 ударів за хвилину. Язик чистий, вологий. Живіт симетричний, при пальпації м'який, помірно чутливий по ходу післяопераційної рани. Перитонеальні симптоми негативні. Перистальтика звичайна. Фізіологічні відправлення в нормі.

Пацієнтку 30.12.2013 виписано з лікарні. Рекомендовано дотримуватися режиму харчування, приймати креон по 1 табл. 3 рази на добу та сорбіфер по 1 табл. 2 рази на добу.

Через сім місяців (31.07.2014 року) пацієнтка звернулася з приводу комбінованого геморою (медична картка стаціонарного хворого № 5558). За це час вона втратила у вазі, проте чуває себе задовільно, особливих скарг з боку органів черевної порожнини не пред'являє.

УЗД органів черевної порожнини (05.08.2014 року) Заключення: Візуалізуються три кістозні утворення печінки діаметром від 8,0 до 15,0 мм. Дифузні зміни паренхіми печінки.

ЗАК (23.12.2013 р.): еритроцити – $3,6 \times 10^{12}/л$; гемоглобін – 115 г/л; КП – 0,95; лейкоцити – $10,2 \times 10^9/л$; ШОЕ – 12 мм/год. Лейкоцитарна формула: ϵ – 0%; ρ – 23%; ς – 70%; λ – 6%; μ – 1%.

Біохімічний аналіз крові (23.12.2013 р.) глюкоза – 4,68 ммоль/л; загальний білірубін – 10,6 мкмоль/л; непрямий білірубін – 10,6 мкмоль/л; сечовина – 3,4 ммоль/л, креатинін – 0,105 ммоль/л.

Під загальним знеболенням 05.08.2014 року виконано геморойектомію за Міліганом-Морганом.

Пацієнтку в задовільному стані 15.08.2014 року виписано з лікарні.

Через один місяць (16.09.2014 року) пацієнтка була госпіталізована у хірургічне відділення у зв'язку із погіршенням загального стану (медична

картка стаціонарного хворого № 6705). Пред'являла скарги на набряки та біль в обох нижніх кінцівках, порушення ходи, загальну слабкість. Пацієнтці виконано наступні обстеження:

УЗД ОЧП (18.09.2014 року. Заключення: Кісти печінки розмірами 12,0 та 18,0 мм. Дифузні зміни паренхіми печінки. Ознаки хронічного панкреатиту та пієлонефриту без загострення. Кіста правої нирки розмірами до 10,0 мм.

ЗАК (17.09.2014 р.): еритроцити – $4,2 \times 10^{12}/л$; гемоглобін – 133 г/л; КП – 0,98; лейкоцити – $11,5 \times 10^9/л$; ШОЕ – 5 мм/год. Лейкоцитарна формула: с – 0%; п – 9%; с – 63%; е – 1%; л – 22%; м – 5%.

ЗАС (17.09.2014 р.): соломино-жовта; прозора; реакція – кисла; білок – не виявлено; епітелій плоский – 1-2 в п/з; лейкоцити – 1-2 в п/з.

Біохімічний аналіз крові (17.09.2014 р.) загальний білок – 59,8 г/л; глюкоза – 3,6 ммоль/л; загальний білірубін – 14,5 мкмоль/л; непрямий білірубін – 14,5 мкмоль/л; сечовина – 2,17 ммоль/л, креатинін – 0,097 ммоль/л; β – ліпопротеїди – 23 Од.

Пацієнтка отримувала знеболюючу (дексалгін 2,0), інфузійну (реосорбілакт 200,0 мл, глюкозо-інсуліновий комплекс 400,0 мл, стерофундін 500,0 мл), замісну (аміноплазмаль 500,0 мл, ер-

маса, свіжозаморожена плазма) та симптоматичну (фуросемід 2,0 мл) терапії. Стан поступово поліпшився. Пацієнтка у задовільному стані 27.09.2014 року виписана з лікарні.

Отже, виконання холецистостомії із мінілапаротомного доступу у хворих на рак голівки підшлункової залози, з дозованою евакуацією жовчі, дозволяє попередити розвиток синдрому “швидкої декомпресії біліарного тракту”, адекватно підготувати пацієнтів до виконання ПДР, що надзвичайно важливо у осіб літнього та старечого віку, де має місце хронічна супутня патологія.

Даний випадок ще раз доводить доцільність та необхідність виконання ПДР, навіть у пацієнтів старечого віку, із вираженою гіпербілірубінемією.

Висновок та перспективи подальших розробок. Холецистостомія із мінілапаротомного доступу та дозованою евакуацією жовчі є зручним та ефективним методом підготовки хворого на рак голівки підшлункової залози до виконання панкреатодуоденальної резекції. В подальшому вважаємо за доцільне вивчити особливості розвитку синдрому “швидкої декомпресії біліарного тракту” та розробити ефективні способи його попередження.

Список використаної літератури

1. Василюк С.М. Диагностика та лікування раку підшлункової залози різної локалізації / С.М. Василюк, О.С. Ткачук // *Укр. ж. хірург.* – 2014. – № 1(24). – С. 149-154.
2. Назыров Ф.Г. Сравнительный анализ результатов использования различных видов панкреатодигестивного анастомоза при радикальной операции у больных с периапулярными опухолями / Ф.Г. Назыров, А.В. Девятков, М.М. Акбаров // *Укр. ж. хірург.* – 2013. – № 3(22). – С. 121-127.
3. Хирургия поджелудочной железы / А.А. Шалимов, С.А. Шалимов, М.Е. Ничитайло, А.П. Радзиховский. – Симферополь: Таврида, 1997. – 560 с.
4. Патент України на корисну модель 85288, МПК А 61 М 17/00. Спосіб виконання панкреатодуоденальної резекції / Бойко В.В., Мушенко С.В., Смачило Р.М., Марданян К.Р.; заявник та патентовласник Інститут загальної та невідкладної хірургії АМН України. – № u201307756; заявл. 18.06.13; опубл. 11.11.13, Бюл. № 21.
5. Хірургічні аспекти лікування хворих з механічною жовтяницею пухлинного генезу в ургентному хірургічному стаціонарі багато профільної лікарні / Я.М. Сусак, О.А. Ткаченко, С.М. Лобанів [та ін.] // *Онкологія.* – 2013. – Т. 15, № 2. – С. 162-165.
6. Гальперин Э.И. Темп декомпрессии желчных протоков при механической желтухе опухолевой этиологии / Э.И. Гальперин, А.Е. Котовский, О.Н. Момунова // *Хирургия. Ж. им. Н.И. Пирогова.* – 2011. – № 8(33). – С. 33-40.
7. Выраженность и способы коррекции эндогенного интоксикационного синдрома у больных с механической желтухой на фоне рака органов билиопанкреатодуоденальной области / И.М. Гридасов, Н.Д. Ушакова, И.А. Горошинская [и др.] // *Фундаментальные исследования.* – 2013. – № 9. – С. 627-631.

СОБСТВЕННЫЙ ОПЫТ ВЫПОЛНЕНИЯ ПАНКРЕАТОДУОДЕНАЛЬНОЙ РЕЗЕКЦИИ ПО-ПОВОДУ ЗЛОКАЧЕСТВЕННОГО НООБРАЗОВАНИЯ ГОЛОВКИ ПОДЖЕЛУДОЧНОЙ ЖЕЛЕЗЫ

Резюме. В статье представлено хирургическую тактику лечения рака головки поджелудочной железы на фоне гипербилирубинемии. Приведено

клинический случай успешного лечения рака головки поджелудочной железы с прорастанием в двенадцатиперстную кишку, который осложненный механической желтухой, желудочно-кишечным кровотечением.

Ключевые слова: рак головки поджелудочной железы, механическая желтуха, панкреатодуоденальная резекция.

OVEN EXPERIENCE OF PANCREATICODUODENAL RESECTION IMPLEMENTATION BECAUSE OF MALIGNANT TUMOR OF THE HEAD OF PANCREAS

Abstract. A surgical approach in case of treatment of the head of pancreas against a background of hyperbilirubin is presented in the article. The authors describe a clinical course of successful treatment of

cancer of the head of pancreas with invasion to duodenum complicated by obstructive jaundice and gastrointestinal bleeding.

Key words: cancer of the head of pancreas, obstructive jaundice, pancreaticoduodenal resection.

Starokostiantyniv central regional hospital (Khmelnitsky province),
Bukovinian State Medical University (Chernivtsi)

Надійшла 17.02.2015 р.
Рецензент – проф. Білоокий В.В. (Чернівці)