

**МІНІСТЕРСТВО ОХОРОНИ ЗДОРОВ'Я УКРАЇНИ  
БУКОВИНСЬКИЙ ДЕРЖАВНИЙ МЕДИЧНИЙ УНІВЕРСИТЕТ**

**ГРИНКЕВИЧ ЛЮДМИЛА ГЕОРГІЇВНА**

УДК 616.314-089–002-08

**ПОРІВНЯЛЬНА ОЦІНКА МІСЦЕВОГО ЗАСТОСУВАННЯ МЕДИЧНИХ  
СОРБЕНТІВ ПРИ ЛІКУВАННІ АЛЬВЕОЛІТІВ**

Магістерська робота  
на здобуття освітньо-кваліфікаційного рівня «Магістр медицини»  
зі спеціальності «Стоматологія»

Науковий керівник:  
кандидат медичних наук, доцент  
**Кузняк Наталія Богданівна**

Чернівці – 2017

## ЗМІСТ

<b>ПЕРЕЛІК УМОВНИХ СКОРОЧЕНЬ</b> .....	3
<b>ВСТУП</b> .....	4
<b>РОЗДІЛ 1. СУЧАСНИЙ ПОГЛЯД НА ПРОБЛЕМУ РОЗВИТКУ ТА ЛІКУВАННЯ АЛЬВЕОЛІТУ (огляд літератури)</b> .....	6
1.1. Етіологічні та патогенетичні аспекти розвитку альвеоліту.....	6
1.2. Мікробіологічний склад лунки зуба при альвеоліті.....	11
1.3. Клінічні форми альвеоліту.....	12
1.4. Методи профілактики та лікування альвеоліту.....	15
1.5. Основні характеристики медичних сорбентів для місцевого застосування.....	23
1.5.1 Будова і фізико-хімічні властивості целюлози.....	23
1.5.2. Медичні сорбенти на основі целюлози та інших матеріалів.....	27
1.5.3. Характеристика медичного сорбенту «Гелевін».....	31
<b>РОЗДІЛ 2.МАТЕРІАЛ ТА МЕТОДИ ДОСЛІДЖЕННЯ</b> .....	33
2.1. Характеристика обстежених хворих.....	33
2.2. Методи контролю ефективності лікування.....	33
2.2.1. Клінічні показники ефективності лікування.....	33
2.2.2. Лабораторні показники ефективності лікування.....	35
2.3. Методи статистичної обробки результатів.....	36
<b>РОЗДІЛ 3. РЕЗУЛЬТАТИ ДОСЛІДЖЕННЯ</b> .....	39
3.1. Результати клінічного дослідження.....	39
3.2. Результати мікробіологічного дослідження.....	41
<b>Розділ 4. ОБГОВОРЕННЯ РЕЗУЛЬТАТІВ ДОСЛІДЖЕННЯ</b> .....	49
<b>ВИСНОВКИ</b> .....	52
<b>СПИСОК ВИКОРИСТАНИХ ДЖЕРЕЛ</b> .....	53

## **ПЕРЕЛІК УМОВНИХ СКОРОЧЕНЬ**

ВООЗ – Всесвітня організація охорони здоров'я

КГ – Контрольна група

КУО – Колонієутворюючі одиниці

МБЦ – Модифікована бавовняна целюлоза

ОД – Одиниці дії

ПААП – Протиальвеолітна активна пов'язка

СЄ – Сорбційна ємність

СНЧ – Струм надтональної частоти

## ВСТУП

**Актуальність теми.** Актуальність даної проблеми пояснюється тенденцією до зростання кількості ускладнень після атипового видалення зуба та терміном загоєння післяекстракційної рани. Одним з найчастіших ускладнень є альвеоліт. Особливо важливе значення має лікування гнійно-некротичних і некротичних альвеолітів, які при неадекватному лікуванні ускладнюються остеомієлітом лунки. Більшість з представлених способів лікування спрямовані на швидку ліквідацію запалення в лунці видаленого зуба з використанням антибактеріальних, протизапальних та призначенням знеболюючих засобів. Однак більшість препаратів не завжди забезпечують тривалий ефект на тканини запаленої лунки зуба, оскільки вони швидко вимиваються слиною, або видаляються самостійно при будь-якому мінімальному м'язовому навантаженні з боку органів порожнини рота. При цьому уповільнюються процеси грануляції, епітелізації і регенерації з боку тканин запаленої лунки. Отже, проблема пошуку засобів і методів профілактики та лікування альвеоліту залишається актуальною.

**Мета дослідження.** Покращання результатів лікування хворих на альвеоліт при застосуванні протиальвеолітної активної пов'язки із сорбентів «Целоформ» та «Гелевін».

### **Завдання дослідження**

1. Розробити алгоритм лікування альвеолітів із застосуванням протиальвеолітної активної пов'язки з медичних сорбентів «Целоформ» та «Гелевін»
2. Вивчити властивості сорбентів «Целоформ» та «Гелевін» в післяекстракційній рані.
3. Порівняти ефективність застосування протиальвеолітної активної пов'язки з препаратами «Целоформ» та «Гелевін», проаналізувати динаміку запального процесу в порівняльних групах за допомогою цитологічного, біохімічного, статистичного та мікробіологічного методів дослідження.

4. Обґрунтувати доцільність використання сорбентів «Целоформ» та «Гелевін» у лікуванні хворих на альвеоліт і впровадити запропоновану методику у клінічну практику.

**Матеріал дослідження:** сорбенти «Целоформ» та «Гелевін» в якості протиальвеолітної активної пов'язки.

**Методи дослідження:** клінічні, мікробіологічні, статистичні, біохімічні та цитологічні.

**Наукова новизна одержаних результатів.** Вперше буде проведено порівняльну оцінку якості лікування хворих на альвеоліт при застосуванні протиальвеолітної активної пов'язки із медичних сорбентів «Целоформ» та «Гелевін».

**Практичне значення одержаних результатів.** Отримані результати дослідження формують нові підходи до проведення профілактики та лікування альвеолітів.

## Розділ 1

# СУЧАСНИЙ ПОГЛЯД НА ПРОБЛЕМУ РОЗВИТКУ ТА ЛІКУВАННЯ АЛЬВЕОЛІТУ

(огляд літератури)

Найпоширенішою операцією в амбулаторній хірургічній стоматології є операція видалення зуба. Відзначається, що в осіб у віці 35-44 років в 91,59% випадків був видалений хоча б один зуб [39].

За даними різних авторів частота альвеоліту коливається в діапазоні 0,24% - 28% [8,16,34,45,78] і становить 24-35% від загального числа всіх ускладнень, що виникають у пацієнтів після видалення зубів [10,41]. При цьому, на думку більшості дослідників, ризик виникнення альвеоліту значно зростає при травматичному видаленні зубів, додаванням судинозвужуючих засобів до анестетиків, низькому рівні гігієни порожнини рота, зниженні імунологічної реактивності організму, а також в осіб з важкими супутніми захворюваннями [36]. З усіх ускладнень, що розвиваються після операції видалення зуба, альвеоліт складає 40%, при цьому в 35% випадків він спостерігається після видалення ретинованих третіх молярів [4,25,31].

### **1.1. Етіологічні та патогенетичні аспекти розвитку альвеоліту**

Основними етіологічними факторами у виникненні цього ускладнення є:

1. Мікробний фактор (вогнище інфекції, що розташовано в періапикальних тканинах);
2. Травматичне видалення зуба [10].

При цьому відбувається деструкція згустку крові, нерідко прогресування процесу, що розвинувся в лунці зуба до його видалення [44].

Найчастіше у розвитку альвеоліту беруть участь золотистий і епідермальний стафілокок, диплокок, гемолітичний стрептокок [61].

Біль в лунці - головна скарга пацієнта, яке виникає внаслідок впливу мікроорганізмів та їх токсинів на нервові закінчення в оголеній стінці кісткової альвеоли [10,64].

Для оптимального загоєння лунки видаленого зуба необхідна наявність в ній кров'яного згустку. Однак, на відміну від загальнохірургічних втручань, операція видалення зуба в більшості випадків не завершується накладенням швів. Тому природним наслідком видалення зуба являється кровотеча з лунки зуба, що триває 5-10 хвилин і закінчується утворенням кров'яного згустку, наявність якого призводить до загоєння кісткової рани [10,20,43,52]. Крім того, процеси місцевого гемостазу в порожнині рота протікають за участю ротової рідини, яка містить сполуки, які володіють тромбoplastичними, фібрінолітичними та антикоагуляційними властивостями [14,18,29].

Однак не у всіх випадках кровотеча зупиняється самостійно і може продовжуватися тривалий час внаслідок:

- 1) травматичного видалення зуба з розривом або розчавленням слизової оболонки;
- 2) відлому частини альвеоли, міжкореневої або альвеолярної перегородки;
- 3) видалення зуба під час гострого запального процесу;
- 4) пошкодження артеріол;
- 5) надмірної інфільтрації тканин анестетиками з вазоконстрикторами, що призводить до тривалого спазму судин;
- 6) захворювання, які характеризуються порушенням процесу згортання крові або порушеннями судинної системи (геморагічні діатези, гострий лейкоз, інфекційний гепатит, септичний ендокардит, висипний і черевний тифи, скарлатина та ін.);
- 7) прийому антикоагулянтів прямої і непрямой дії;
- 8) гіпертонічної хвороби.

Тампонада лунки, недотримання хворими рекомендацій лікаря (по лоскання порожнини рота після операції видалення зуба, куріння, вживання алкоголю) також можуть бути причиною порушення утворення кров'яного згустку [55]. Руйнування кров'яного згустку може відбутися також за рахунок фібринолітичної дії слини [33].

Тривала кровотеча з лунки видаленого зуба нерідко призводить до пізнього утворення кров'яного згустку, його неповноцінності, інфікування рани, і, як наслідок, розвитку альвеоліту [67, 81].

Відзначено, що операція видалення зуба ускладнюється луночковими кровотечами у 0,25-0,44% хворих [62,75]. Луночкові кровотечі, як первинні, так і вторинні, в 77,4% випадках пов'язані з місцевими причинами, а в 22,6% - з загальними. Встановлено, що частота виникнення кровотеч після операції видалення зуба серед інших ускладнень, становить 15,4-15,9% [18]. Відзначено, що кровотечі після операції видалення зуба частіше спостерігаються у хворих віком 16-45 років (у 64% випадків), особливо після видалення молярів нижньої щелепи (60%). Крім того, в 99% випадків кровотечі були обумовлені місцевими причинами [18,27,52,78].

У зв'язку з цим основна роль в зупинці луночкової кровотечі і, отже, в профілактиці утворення «порожньої» або «сухої» лунки, належить методам місцевого гемостазу.

Для зупинки кровотечі запропоновано різні способи і засоби гемостазу: перев'язка судин, припікання кристалами марганцю, здавлення стінок лунки щипцями, накладення швів у поєднанні з вікасолем, туга тампонада лунки йодоформною турундою [33]. Однак перераховані методи мали суттєві недоліки:

- виявилися досить травматичні;
- викликали опік слизової оболонки порожнини рота;
- сприяли виникненню запальних процесів;
- погіршували перебіг репаративних процесів.



Для місцевого гемостазу рекомендують використовувати пухку тампонаду лунки турундою, змоченою 5% розчином епсилон-амінокапронової кислоти з призначенням всередину диценону, 10% розчину хлористого кальцію, аскорбінової кислоти і рутину, турунди з 10% настоєм лагохилуса, препаратом «Каталюгем», що надає кровоспинну дію. Однак введення в лунку зуба турунди має суттєвий недолік - при її вилученні разом з нею віддаляється і кров'яний сгусток, що призводить до рецидивів кровотечі.

Деякі автори пропонують присипати лунку видаленого зуба порошком епсилон-амінокапронової кислоти [44], інші рекомендують спосіб струминного введення в лунку біологічного клею МК-7 за допомогою безголкового ін'єктора. Є відомості про використання біопрепаратів: антисептичного біологічного порошку «РС», розчину тромбіну, кетгуту, фібринової плівки і біопластика [1,3,47,49,74]. Проте два останніх мають слабкі гемостатичні властивості, а інші препарати, хоча і володіють достатньою кровоспинною дією, але через відсутність пластичних властивостей швидко вимиваються з лунки. Тому гемостатичний ефект виявляється короткочасним.

Непоганий гемостатичний ефект дає введення в лунку біологічних гемостатичних препаратів, що розсмоктовуються та виготовлені з крові людини (гемостатична губка), крові та тканин тварин (гемостатична колагенова губка). Крім того, відзначено позитивну дію желатинової губки «Кровостан», антисептичної губки з канамицином, гемостатичної губки з Амбене [1,2,49,69].

З метою зупинки луночкової кровотечі деякі автори пропонують застосовувати плацентарну тканину, консервовану в рідких середовищах, а також методом ліофілізації [73]. При цьому наголошується, що плацентарна тканина, консервована методом ліофілізації, має більш високу гемостатичну ефективність, ніж нативна плацентарна тканина людини і відомі гемостатичні губки - колагенова, а також губки, виготовлені з плазми крові. Крім того, застосування цього трансплантата для заміщення лунок видалених зубів дозволяє виключити

вторинні луночкові кровотечі. Однак складність забору матеріалу і відсутність промислового випуску обмежують широке використання цих матеріалів в клініці [25,26].

Оглядовий аналіз літературних даних свідчить, що проблема попередження луночкових кровотеч та місцевого гемостазу після видалення зуба залишається актуальною. У цьому зв'язку застосування сорбенту «Гелевін» для цього є досить перспективним.

Пацієнти з альвеолітом, як правило, скаржаться на інтенсивні болі тривалого характеру, що іррадіюють по ходу трійчастого нерва, обмежене відкривання рота, неприємний запах з рота, погіршення загального стану. Число відвідувань хірургічного кабінету, а при цьому становить 3-8 на одного хворого, терміни непрацездатності коливаються від 7 до 18 днів [17,62].

Альвеоліт частіше спостерігається після тривалої операції видалення зуба або кореня, а також при значній травматизації слизової оболонки і альвеолярного відростка щелепи, які в подальшому піддаються запаленню, деколи з елементами некрозу [80]. Якщо після видалення кореня зуба краї лунки залишаються гострими і оголеними, то це сприяє появі в післяопераційний період посттравматичного невриту і розвитку на його фоні альвеоліту [10,11].

Альвеоліт частіше виникає у жінок - в 57,1% випадків [34]. При цьому наголошується зв'язок розвитку альвеоліту з підвищенням рівня жіночих статевих гормонів в період менструації, що викликає зрушення в системі згортання. Також встановлено зв'язок розвитку альвеоліту з прийомом оральних контрацептивів, що обумовлено гіпокоагуляційними властивостями останніх [58].

Існують поодинокі публікації про вплив на розвиток альвеоліту сезонних і метеорологічних факторів. Найчастіше він зустрічається в зимовий та весняний період, що зв'язується зі зниженням імунного статусу в цей період і частими простудними захворюваннями [8, 65].

Крім того, розвиток альвеоліту часто буває пов'язано з місцем проживання пацієнта і шкідливими умовами праці [45,63].

У пацієнтів, що палять альвеоліт розвивається в 2-3 рази частіше, ніж у пацієнтів, що не палять .

У розвитку альвеоліту значну роль відіграє рівень індивідуальної гігієни порожнини рота. Поганий догляд за порожниною рота (наявність зубного нальоту і зубного каменю), попадання в лунку зуба харчових залишків, механічний вплив на кров'яний згусток призводять до його інфікування і, як наслідок, розвитку альвеоліту [76].

## **1.2. Мікробіологічний склад лунки зуба при альвеоліті**

Перебіг одонтогенних запальних процесів, може бути різним, і від цього залежить склад мікробної флори. Зокрема, при ексудативному запаленні до складу мікрофлори найчастіше входять наступні мікроби:

- При серозному запаленні – негемолітичні стафілококи без групового антигену, стрептококи групи Д (ентерококи).
- При гнійному - золотисті стафілококи і бета-гемолітичні стрептококи.
- При некротичному - мікроби з вираженими протеолітичними ферментами, тобто пептострептококки, бактероїди, паличка протей, деякі клостридії [14].

Проліферативне запалення супроводжується збільшенням кількості пептострептококів, негемолітичних стрептококів без групового антигену, стафілококів з плазмокоагулазу і без неї. Частіше зустрічається строго анаеробна мікрофлора, особливо анаеробні коки, бактероїди, фузобактерії і спірохети [18,22,77].

Альвеоліт викликають стрептококи або диплококи, які зашкоджують формуванню кров'яного згустку [61]. Крім того, у розвитку альвеоліту важливу роль грають і мікробні асоціації ротової порожнини і ясенних кишень [31]. Провідним патогенетичним фактором у виникненні альвеоліту є імунодефіцитний

стан хворого, яке посилюється під впливом вірулентності та активності вірусної інфекції [17].

У виникненні запальних процесів в щелепно-лищевої ділянки в 67-86% відмічено перевагу патогенних стафілококів (67-86%), що є несприятливою прогностичною ознакою, воно обумовлює агресивність одонтогенної інфекції та складність боротьби з нею[75,79]. Це пов'язано із зростанням антибіотикостійких форм мікроорганізмів [61].

### **1.3. Клінічні форми альвеоліту.**

#### **Гострий серозний альвеоліт.**

При серозному альвеоліті на 2-3-ю добу після видалення зуба хворі скаржаться на непостійний ниючий біль, що посилюється під час прийому їжі (мабуть, він зумовлений невритом луночкового нерва). Загальний стан хворого не порушується. Температура тіла хворого, як правило, не підвищується. Лунка видаленого зуба зазвичай з'яє, або виповнена згустком, що частково розпався, ясна в ділянці лунки гіперемовані, набряклі та болючі. У деяких випадках лунка зуба може бути заповнена залишками кров'яного згустка, на поверхні якого знаходяться залишки їжі. У інших же випадках у лунці може знаходитися кров'яний згусток, що розпався, залишки їжі та слина. Регіональні лімфатичні вузли не запалюються. Серозний альвеоліт триває біля одного тижня.

#### **Гострий гнійний альвеоліт.**

При гнійному альвеоліті на 3-4-у добу після видалення зуба у хворих з'являються інтенсивний постійний біль з іррадіацією по ходу гілок трійчастого нерва, гнильний запах із рота, слабкість, нездужання. Температура тіла підвищується до 37,5-38,0°C. Шкірні покрови бліді, інколи наявна асиметрія обличчя, що виникає за рахунок набряку м'яких тканин на стороні видаленого зуба. Регіональні лімфатичні вузли збільшені, при пальпації болючі. Відкривання рота болісне. Слизова оболонка альвеолярного відростка навколо лунки видаленого зуба

гіперемована, набрякла, болюча, альвеолярний паросток стовщений. Післяопераційна рана заповнена некротичними масами та покрита сірим нальотом з різким, неприємним запахом. Причина цього вбачається в тому, що в результаті травми відсутній біологічний зв'язок між кістковою поверхнею лунки, що починає омертвівати, та розчавленими відмираючими м'якими тканинами і тромбом. В такому випадку тромб в альвеолі стає неживою органічною речовиною, що є хорошим живильним середовищем для гнилісних бактерій, які завжди знаходяться в порожнині рота. Тому тромб, що утворився після видалення зуба, внаслідок дії сапрофітів в результаті гниття розпадається.

### **Гострий гнійно-некротичний альвеоліт.**

При подальшому розвитку процес переходить у гнійно-некротичний, що по суті можна розглядати як гостру фазу обмеженого остеомієліту лунки видаленого зуба. Домінуючим симптомом є нестихаючий, безперервний, пульсуючий біль, що при локалізації процесу на нижній щелепі іррадіює у скроню та вухо, виникає біль в сусідніх зубах. З'являється слабкість, сильний головний біль. Температура тіла 37,6-37,8 °C та більше, інколи буває озноб. Хворий не спить, порушується працездатність. Слизово-окісні краї рани в залежності від ділянки та ступеня їх пошкодження мають бруднуватий зелено-коричневий відтінок. Згусток крові в лунці відсутній, дно та її стінки вкриті брудно-сірою масою зі зловонним запахом. Слизова оболонка, що оточує лунку, червоніє, набрякає, окістя інфільтрується та потовщується. Пальпація альвеолярного відростку з вестибулярного та орального боків в ділянці лунки і на сусідніх ділянках різко болюча. При перкусії зубів, що стоять поряд, виникає біль. Білящелепні м'які тканини набрякли, підщелепні лімфатичні вузли збільшені, щільні, болючі при пальпації. При остеомієліті лунки одного з великих корінних зубів, внаслідок поширення запального процесу на ділянку медіального крилоподібного або жувального м'язів, буває обмежене відкривання рота. Тривалість гострого періоду 12-14 днів.

Через 12-14 днів явища гострого запалення зменшуються, процес переходить у підгостру стадію. Біль та зловонний запах з порожнини рота значно зменшуються, краї рани очищаються, зникає білий наліт зі стінок лунок, вони заповнюються грануляційною тканиною. Лімфаденіт та субфебрильна температура зникають. На рентгенівському знімку, що виконаний в підгострому періоді, кісткова тканина має «мармуровий» малюнок. Це зумовлено тим, що ділянки кісткової тканини зі зниженим вмістом солей більш темні, їх структура розмита. Навпаки, ділянки кісткової тканини з нормальним вмістом солей більш світлі та мають структуру здорової тканини.

**Хронічний гіпертрофічний (гнійний) альвеоліт** (хронічний обмежений остеомієліт лунки).

Для хронічного гіпертрофічного (гнійного) альвеоліту, що настає через 3-4 тижні, домінуючим симптомом є рясне розростання грануляційної тканини, що починається з дна лунки. Між краями рани грануляційна тканина часто розростається у вигляді цвітної капусти. При надавлюванні на неї з грануляцій виділяється рідкий гнійний ексудат. Слизова оболонка альвеолярного відростку має синюшний колір, набрякла, гіперемована. При інструментальному обстеженні між кістковою стінкою альвеоли та гіпертрофічними розростаннями можна виявити щілиноподібний простір, а також дрібні секвестри (зазвичай до кінця 3-го тижня вони рухливі). Перебіг хронічної форми гнійного альвеоліту характеризується поступовим стиханням болю в альвеолярному відростку, зменшенням регіональних лімфатичних вузлів, нормалізацією температури тіла та поліпшенням загального стану хворого. Патологічний процес зменшується до кінця 3-го тижня, і якщо хворого не оперували, то кісткові секвестри можуть відходити протягом 4-го тижня самостійно, після чого настає видужання. На рентгенівському знімку, виконаному в хронічній стадії, видно ділянки затемнення (секвестри). Такі ділянки оточені чорною смужкою з нерівними краями у вигляді мережива та мають більш чи менш виражену величину і ледь видиму структуру.

Слід відзначити, що при наявності супутньої патології (ендокринні захворювання, захворювання внутрішніх органів), альвеоліт має важчий перебіг. Так, у хворих на цукровий діабет при альвеоліті різко виражена місцева запальна реакція. Крім того, у хворих із цукровим діабетом виникає синдром взаємного обтяження, що насамперед виражається в збільшенні вмісту цукру в крові на фоні вже наявної гіперглікемії. У пацієнтів із захворюваннями серцево-судинної системи, печінки та цукровим діабетом значно уповільнюються репаративні процеси в ділянці ускладнених ран.

#### **1.4. Методи профілактики та лікування альвеоліту.**

У вітчизняній і зарубіжній літературі представлена велика кількість методів і засобів профілактики та лікування альвеоліту. Однак, дивлячись на це, дана проблема залишається актуальною до теперішнього часу [10,24,43].

Профілактика альвеоліту повинна базуватися на прагненні забезпечити формуванню в лунці видаленого зуба міцного згустку крові [10].

Погляди на профілактику альвеоліта досить суперечливі. Вважається, що видалення зуба з мінімальною травматизацією зменшує ймовірність розвитку даного ускладнення [10]. Крім того рекомендується попереднє полоскання порожнини рота антисептичними розчинами, введення в лунку різних турунд або губок, просочених антибіотиками, антисептиками та іншими засобами. Наприклад, рекомендується використовувати гідрогель Ейсмана [11], хлоргексидин [55,57,69,73], призначати антибіотики [40,60] і протизапальні препарати [40,51]. Однак запропоновані засоби не привели до очікуваних результатів [17].

Деякі автори рекомендують використовувати гідроксиапатитні препарати (Остим-100, колапол) з протизапальними компонентами (диклофенак натрію у співвідношенні 10:1) для заповнення лунки видаленого зуба [2,30,48,68,] , аlogenну плацентарну тканину, консервовану у рідких середовищах з використання пеніциліну [73,74].

Враховуючи недоліки аллогенної плацентарної тканини, консервованої в рідких середовищах (можливість виникнення алергічних реакцій, незручність зберігання), пропонується консервувати її методом ліофілізації. Встановлено, що ліофілізована плацентарна тканина зберігає свою морфологічну структуру, кількість кислих глікозаміногліканів, високу активність гідролітичних ферментів і найбільш зручна у застосуванні. Використання даного біологічного матеріалу під назвою «Біоплант» для заповнення лунок видалених зубів дозволяє знизити частоту виникнення альвеоліту [25].

Сприятливі результати для профілактики і лікування альвеоліту отримані при застосуванні антисептичної губки з канамицином [69].

Широке застосування для профілактики альвеоліту отримав препарат «Альвожил», що володіє антисептичною, анестезуючою та кровоспинною дією. Препарат випускається у вигляді пасти і джгутиків [23]. Однак проведені дослідження показали, що цей препарат продовжує терміни загоєння рани після видалення зуба [16], отже, його можна використовувати тільки в якості лікування альвеоліту, що вже виник, але ніяк не у випадку профілактичного засобу [17].

Для оцінки ефективності профілактики альвеоліту запропоновано комплекс лабораторних (лейкоцитарний індекс інтоксикації, імунний статус) і біохімічних (С-реактивний білок, фібриноген, альбумін) показників [36].

Окремої уваги, на нашу думку, потребує проблема профілактики альвеоліту після атипичного видалення зубів.

Це, в основному, стосується нижніх третіх молярів, які мають характерне топографо-анатомічне розташування в тілі щелепи і проявляють тенденцію до пізнього і повільного прорізування. Багато авторів відзначають складність, травматичність і тривалість видалення зубів мудрості, що в післяопераційному періоді значно підвищує ризик виникнення таких ускладнень, як альвеоліт, кровотеча, рефлекторна запальна контрактура жувальних м'язів, пошкодження



чутливих нервів та ін [5,32,54,62]. Запальні ускладнення в післяопераційному періоді у таких пацієнтів виникають в 14-35% випадків [32,54].

Є данні про те, що хронічні одонтогенні вогнища інфекції в ділянці нижніх третіх молярів викликають розвиток запальних процесів в ретромоларній області та в сусідніх анатомічних ділянках [49,75]. Існує також точка зору, що провідним фактором виникнення альвеоліту є недостатнє кровопостачання лунки зуба і оточуючих його тканин [65]. Крім того, в дистальному відділі нижньої щелепи, тобто в області третього нижнього моляра і ретромоларної ямки спостерігається найбільше скупчення мікроорганізмів [22], що також збільшує ризик запальних ускладнень.

Враховуючи частоту післяопераційних ускладнень після видалення нижніх третіх молярів, для їх профілактики та лікування запропоновані різні медикаментозні засоби і методи їх застосування [14].

Наприклад, після видалення зуба рекомендують вводити в жувальну м'яз по 1 мл дексометазону кожні 4 години (у поєднанні з анальгетиками і тугою пов'язкою) [20], в жувальний м'яз - стероїдний препарат декадронфосфат [21]. Після накладення швів на рану слизової оболонки пропонується вводити в перехідну складку 5 мл розчину, що складається зі спирту-ректифікату - 3,0, новокаїну - 2,0 і фурациліну в співвідношенні 1:5000 [13].

Дослідження показали, що антианаеробний антибіотик метронідазол ефективний для профілактики запальних ускладнень і сприяє загоєнню рани [44, 46,54,77].

Деякі автори рекомендують проводити рихлу тампонаду лунки йодоформною турундою, інші використовують для цього гідроксиапатитні матеріали (Остім - 100, колапол) [2,30,38,68]. При цьому необхідно відзначити, що турунда руйнує кров'яний згусток, сприяє інфікуванню лунки, а гідроксиапатитні матеріали не володіють антибактеріальним ефектом.

Для профілактики післяопераційних запальних ускладнень запропоновано проводити одне - або дворазове введення 0,5 мг адсорбованого стафілококового анатоксину [17,61]. Однак, це не виключає виникнення ускладнень.

Застосування комплексу антибіотиків (азидоцитіліна, еритроміцину; кліндоміцин, доксицикліну) до-і після хірургічного втручання протягом 7-ми днів з приводу видалення ретинованих третіх молярів, назначення ендометацину в післяопераційному періоді знижували больову і температурну реакцію, набряк навколишніх тканин і покращували загоєння рани [12,60,72,73]. Разом з тим, необхідність постійного контролю за пацієнтом у зв'язку з прийомом індометацину, а також можливість побічної дії антибіотиків значно зужує можливість їх використання в амбулаторно-поліклінічній практиці [52].

Таким чином, існуючі методи профілактики альвеоліту, а також запропоновані для цього лікувальні засоби, не можуть повністю вирішити дану актуальну проблему, що вимагає подальшого вивчення.

Запропоновано велику кількість засобів місцевого лікування альвеоліту. На нашу думку, їх можна розташувати за такими групами: антибіотики; антисептики; мазі; пасти; суміші; сорбенти; біопластики; комплексні засоби.

Способи їх введення можна поділити на такі: зрошення лунки зуба; заповнення лунки зуба; введення турунди в лунку зуба; введення в слизову оболонку в області лунки зуба.

Рекомендується після хірургічної та антисептичної обробки заповнювати лунку зуба сумішшю, що складається з кісткової золи з анестезином і стрептоцидом, замішаної на вазеліновій олії [27], пастою, до складу якої входять анестезин, стрептоцид і біоміцин. Пропонується зрошувати лунку зуба ектерицидом з наступним введенням у неї пасти з ектерицида з анестезином [11]; вводити турунду, просочену стомаліном [12], просочену розчином, що складається з таніну, йодинолу, тримекаїну і димедролу [34], просочену спиртовим розчином аїру [ 67], турунду з пастою, що складається з йодоформу та анестезину,

розчинених у 2% розчині новокаїну і 96% спирту в поєднанні з флюктуоризацією [19], турунду, просочену цинкоксидом та евгенолом [26], турунду, просочену 10 - 20% камфорним маслом з анестетиком (новокаїном або анестезином). При сильному болі лунку зуба промивають 2% розчином новокаїну, після чого залишають в ній на 5-10 хв тампон, просочений 5% розчином новокаїну; [31].

Також рекомендується промивати альвеолу теплим розчином фурациліну і трипсину (хімотрипсину) з наступним заповненням їх антибактеріальною ензимоанестезуючою пастою, що виготовлена на основі 0,25% розчину новокаїну або ізотонічного розчину натрію хлориду. Паста готується перед вживанням. Її склад: 1,25 частини 1-2-х антибіотиків, 0,5 частини сульфаніламідів, 5 мг трипсину (хімотрипсину) і 0,25 частини анестезину. Застосування цієї пасти стимулює зростання грануляцій [27].

Рекомендують вводити в навколишні тканини фурацилін-новокаїнову суміш у співвідношенні 2:1 [64].

На думку інших авторів, для лікування альвеоліту слід вводити в лунку лікувальну пасту, що складається з дикаїну 1% - 5мл, гепарину - 1мл (5000 ОД), мазі преднізолону - 25мг, лінімент синтоміцину 5% - 50г та окису-цинку-12мг [73].

Однак всі перераховані методи і засоби лікування мають суттєві недоліки: повільне вщухання больового синдрому та явищ запалення, необхідність неодноразової явки на перев'язки. Крім того, при перев'язках наноситься додаткова травма, яка посилює больовий синдром, а висока адгезія марлі до країв рани нерідко призводить до виникнення вторинних кровотеч, що підвищує ризик вторинного інфікування рани. При цьому нитки марлевих турунд нерідко залишаючись в лунці зуба, уповільнюючи репаративні процеси.

Так як при альвеоліті переважає стафілококова флора, рекомендується обробляти лунку зуба 40-50% розчином диметилсульфоксиду, після чого вводити в неї лінімент диметилсульфоксиду в поєднанні з оксациліном. При цьому

проводиться аплікація 40% лініменту диметилсульфоксиду на слизову оболонку в ділянці лунки по перехідній складці на 15 хвилин [55]. Автор робить висновок, що висока терапевтична активність зазначених антибактеріальних засобів, пенетруюча здатність диметилсульфоксиду, сприяють швидшому зменшенню запального процесу. Крім того, для місцевого лікування була запропонована антистафілококова плазма. Методика: після промивання лунки теплим розчином антисептика і видалення з неї залишків їжі та некротизованого кров'яного згустку в її порожнину поміщають марлеву смужку, просочену антистафілококовою плазмою. Маніпуляції проводять щодня до ліквідації запального процесу. За даними авторів використання антистафілококової плазми нейтралізує токсин, що виділяється стафілококами та створює сприятливі умови для загоєння лунки [59].

На думку деяких авторів, тривалість лікування альвеоліту прискорюється завдяки використанню метронідазолу, як для місцевого, а також загального лікування [21,38]. Встановлено, що він ефективний для профілактики запальних ускладнень і сприяє загоєнню рани [12]. У поєднанні з метронідазолом використовують лінімент «Алором» - комплексний препарат, що містить екстракт ромашки рідкий - 20 частин, сік алое - 47,8 частин, екстракт календули рідкий - 10 частин, ментол і олія евкаліптова - по 0,1 частини і володіє протизапальною і болезаспокійливою дією [66].

При використанні брѐфокосного матеріалу (кісткової тканини ембріонів людини молодше 20 тижнів) у вигляді цілісних кортикально-губчастих трансплантатів, щѐбінки, нативного порошку відзначені купірування лункових болей на 2-3 день, епітелізація рани - на 10-12-й день [15,16 ], з цією ж метою проводять кісткову гетеропластику альвеолярних відростків [15].

Для лікування альвеоліту були запропоновані розчин з бактерицидною рідиною Георгієва з 0,1% розчину лізоциму у співвідношенні 1:1, паста Пінеліса (склад: 5 мл 1% дикаїну, 5000 ОД гепарину, 25 мг преднізолону-вої мазі, 50 мг 5%

лініменту синтоміцину і 12 гр окису цинку), мазь «Іруксол», стоматологічний гель «Дентамед», ембріональна тканина.

У комплексному лікуванні альвеоліту пропонується застосовувати клітинну культуру алогенних фібробластів [37,38], використовувати сорбент «Гелівин»[54], солкосерил-желе і крем «Дермазин» [51], колагенові пластини «Бактіспорінпласт», «Люцерон » і препарат« Фло-Гензом »[6,7, 36,46]. Прийом вітаміну «С» прискорює загоєння лунки[74].

Широке поширення при лікуванні альвеоліту отримав препарат Alvogyl. Однак головним його недоліком є наявність «порожньої» лунки [31].

При лікуванні альвеолітів широко використовують фізіотерапевтичні методи: флюктуоризація (володіє знеболюючою дією, сприяє прискоренню регенерації) [22], інфрачервоне випромінювання [29], випромінювання гелій-неонового лазера (володіє протизапальною дією, відбувається нормалізація мікрогемодинаміки (МГЦ), стимуляція регенерації тканин). Однак деякі автори вважають, що випромінювання лазера чинить негативний вплив на загоєння лунки [62].

Одним з методів ефективного некролізу патологічних тканин вважається ультразвукова обробка (кавітація) гнійних ран. Цито- та бактеріологічні результати дослідження підтвердили позитивний вплив УЗ-обробки на клітинний і мікробний склад вмісту лунки при альвеоліті [40,70].

Останнім часом в клінічній практиці використовується метод лікування струмом надтональної частоти (СНЧ). СНЧ викликає розширення кровоносних і лімфатичних судин, - покращує обмінні процеси, трофіку тканин, має болезаспокійливу і місцеву протизапальну дію віє. Включення СНЧ-терапії в комплексне лікування пацієнтів з альвеолітом призводить до значного скорочення термінів регенерації (в середньому на 5-7 днів) [49].

Пропонується після кюретажу і антисептичної обробки заповнювати лунки колагеновими плівками, просоченими 30% розчином димексиду з гідрокортизоном

і левоміцетином [57]. А у хворих 40-60 років, у яких в силу фізіологічних особливостей старіючого організму знижені регенераторні процеси, автор рекомендує вводити в лунки суспензію ембріональних кісткових клітин. Крім того, додатково рекомендується проводити терапію гелій-неоновим лазером ЛГ-75 з довжиною хвилі 0,63 мкм і потужністю 25 мВт.

Отримано позитивні результати лікування альвеоліту солкосерилом-желе і кремом «Дермазин» [53,57].

При неефективності лікування альвеоліту нерідко виникають такі ускладнення, як періостит, остеомієліт, абсцес, флегмона, гайморит, лімфаденіт та ін [64,67].

Таким чином, профілактика та лікування альвеолітів до теперішнього часу представляє певні труднощі. Хоча й запропоновано велику кількість засобів і методів профілактики і лікування, але, жоден з них не є оптимальним. Використання препаратів хімічного походження, які мають безліч побічних ефектів, викликають токсичні та алергічні реакції, знищують крім патогенної, й нормальну мікрофлору [31,35]. Багато хто з них можуть фіксуватися в лунці лише з марлевою турундою, що вимагає багаторазової заміни, та негативно впливає на репаративний остеогенез. Негативною стороною більшості засобів є наявність при їх використанні «пустих» лунок, що створює сприятливі умови для вторинного інфікування.

У цьому зв'язку особливої актуальності для профілактики і лікування альвеоліту набуває розробка засобів, що мають багатофункціональну дію: знеболюючу, антибактеріальну, гемостатичну.

## **1.5. Основні характеристики медичних сорбентів для місцевого застосування**

### **1.5.1. Будова і фізико-хімічні властивості целюлози**

Целюлоза є природним полімером. Її макромолекула складається з багатьох залишків молекул глюкози. Хоча крохмаль і целюлоза - речовини з однаковою молекулярною формулою, однак вони мають різні властивості.

Будова целюлози і крохмалю схожі, але на відміну від крохмалю, що складається із залишків  $\alpha$ -глюкози, целюлоза складається із залишків  $\beta$ -глюкози. Той факт, що крохмаль і целюлоза складаються з різних циклічних форм глюкози, пояснює і різні властивості цих двох полісахаридів. Крохмаль легко гідролізується в організмі людини під дією ферментів і являється одним з найважливіших продуктів харчування. Целюлоза не гідролізується ферментами, так як вони розщеплюють зв'язку між залишками  $\alpha$ -глюкози, але не діють на зв'язок між залишками  $\beta$ -глюкози, з яких складається целюлоза. Саме з цієї причини целюлоза не є для людини харчовим продуктом. Навпаки, у тварин, особливо жуйних, целюлоза успішно засвоюється, оскільки у них в кишечнику містяться, необхідні для її гідролізу ферменти [128].

Целюлоза - волокниста речовина. Вона не плавиться і не переходить в пароподібний стан: при нагріванні приблизно до  $350^{\circ}\text{C}$  целюлоза розщеплюється - обуглюється. Целюлоза нерозчинна ні у воді, ні в більшості інших неорганічних і органічних розчинниках [32].

Нездатність целюлози розчинятися у воді – несподівана якість для речовини, що містить три гідроксильні групи на кожні шість атомів вуглецю. Нерозчинність целюлози пояснюється тим, що її волокна являють собою ніби «пучки» розташованих паралельно ниткоподібних молекул, пов'язаних безліччю водневих зв'язків, які утворюються в результаті взаємодії гідроксильних груп. Всередину подібного «пучка» розчинник проникнути не може і, отже, не відбувається відриву молекул одна від одної [32].

Розчинником целюлози є реактив Швейцера - розчин гідроксиду міді (II) з аміаком, з яким вона одночасно взаємодіє. Концентровані кислоти (сірчана, фосфорна) і концентрований розчин хлориду цинку також розчиняють целюлозу, але при цьому проходить її частковий розпад (гідроліз), що супроводжується зменшенням молекулярної маси [33].

Хімічні властивості целюлози визначаються, насамперед, присутністю гідроксильних груп. Під дією концентрованих водних розчинів лугів відбувається так звана мерсірізація - часткове утворення алкоголятів целюлози, що веде до набухання волокна і підвищенню його сприйнятливості до барвників. В результаті окислення в макромолекулі целюлози з'являється певна кількість карбонільних та карбоксильних груп. Під впливом сильних окислювачів відбувається розпад макромолекули [31].

Одне з найбільш характерних властивостей целюлози - здатність у присутності кислот піддаватися гідролізу з утворенням глюкози. Аналогічно крахмалу гідроліз целюлози протікає східчасто.

Так як в молекулах целюлози є гідроксильні групи, то для неї характерні реакції етерифікації. З них практичне значення мають реакції целюлози з азотною кислотою і ангідридом оцтової кислоти. Целюлоза горить. При цьому утворюються оксид вуглецю (IV) і вода. При нагріванні деревини без доступу повітря відбувається розкладання целюлози та інших речовин. При цьому виходять деревне вугілля, метан, метилові спирти, оцтова кислота, ацетон та інші продукти [31].

Основну масу целюлози виділяють з деревини, в якій вона тримається разом з іншими речовинами. Найбільш поширеним методом добування целюлози в нашій країні є так званий сульфатний метод. За цим методом подрібнену деревину в присутності розчину гідросульфата кальцію або гідросульфата натрію нагрівають в автоклавах під тиском 0,5-0,6 МПа і температурі 150 ° С. При цьому всі інші речовини руйнуються, а целюлоза відокремлюється в порівняно чистому вигляді. Її



промивають водою, сушать і направляють на подальшу переробку, здебільшого на виробництво паперу [31].

Целюлоза застосовується не тільки як сировина в паперовому виробництві; але йде на подальшу хімічну переробку. Найбільше значення мають прості і складні ефіри целюлози. Так, при дії на целюлозу сумішшю азотних і сірчаных кислот отримують нітрати целюлози. Всі вони горючі і вибухово небезпечні [32].

Існує два види целюлози - природні та регенеровані. Природні - це, наприклад, целюлоза бавовняного волокна - основна складова частина волокон, що покривають насіння бавовнику, целюлоза волокон, що виділяються з лубу стебел луб'яних рослин - льону, конопель, кендіря та ін. Регенерована целюлози - це сульфатні, сульфатні та інші, отримані при різних методах делігніфікації деревини. Відмінною особливістю природної целюлози є їх морфологічна структура. Структура цих волокон передає склад, особливості та закономірності утворення цих волокон в рослин [33].

Регенерована целюлоза добувається внаслідок її випадання в осад з розчинів природних целюлоз або їх похідних у різних розчинниках.

Регенерована целюлоза від природної целюлози можуть не відрізнятися або майже не відрізнятися за будовою макромолекул, а різко відрізняються тільки по відсутності в них будь-яких ознак морфологічної структури, так як характерна для природної целюлози структура повністю руйнується при їх розчиненні і не може відновлюватися при осадженні з розчинів [32].

Якщо враховувати конформацію циклів О-глюкопіронози, то вийде наступна формула [32], що відповідає макромолекулі целюлози. При повному кислотному гідролізі целюлози єдиним продуктом є глюкоза, на підставі чого і вважається, що целюлоза являється полімером, що утворюється в рослинах шляхом поліконденсації простого цукру – глюкози [32]. Целюлоза поліморфна, тобто вона, подібно до багатьох інших кристалічних речовин, може змінювати свою кристалічну структуру. Структура целюлози представлена кристалічними та

аморфними ділянками. Кристалічні ділянки відрізняються у багато разів більшою щільністю і міцністю, великим опором проникненню всередину їх різних рідин, а, отже, і нездатністю швидко набухати і розчинятися. Аморфні ділянки, також періодично повторювані по довжині волокна, утворені порівняно невеликою кількістю слабо пов'язаних фібрил, що легко переміщаються, кінці яких знаходяться в кристалічних ділянках. Тоді, наприклад, при утворенні зрушень кристаліти дійсно зсуваються відносно один одного, що відображаються у зовнішньому вигляді волокон [31,32].

Якщо судити за будовою макромолекул целюлози, в якій є величезна кількість гідрофільних гідроксильних груп, целюлоза могла би бути розчинним у воді полімером, проте вона у воді не розчиняється, навіть при високих температурах. Це пояснюється надмолекулярною структурою целюлози - велика частина гідроксильних груп зв'язана у вигляді водневих зв'язків. При обмеженому набуханні волокон частина водневих зв'язків розривається, через що зменшується міцність і збільшується здатність розтягуватися. При необмеженому набуханні відбувається розрив всіх водневих зв'язків і звільнення всіх гідроксильних груп - макромолекули целюлози переходять в розчин. Такі розчини мають в'язкість. В'язкість розчинів целюлози відображає ступінь полімеризації і дозволяє судити, наскільки сильно деструктурована вона в даному зразку [31].

Високо розвинена внутрішня поверхня бавовняного волокна - дає можливість поглинати значну кількість води. При цьому волокна набухають, об'єм їх збільшується. Набухання анізотропне, тобто неоднакове у відношенні довжини і діаметру волокон. Молекули води адсорбується на гідроксильних групах макромолекул, що супроводжується розривом водневих зв'язків і зміною механічних властивостей целюлозних волокон. Із збільшенням вологості підвищується еластичність і збільшується розтягнення в момент розриву. При поглинанні волокном води виділяється тепло. Вода поглинається макромолекулами, розташованими в аморфних ділянках волокон і гідроксильними групами, що

знаходиться на поверхні кристалічних ділянок. Вологість бавовняного волокна залежить від зміни відносної вологості і температури навколишнього середовища, з якої волокно стикається. Зі зменшенням вологості бавовняне волокно підсихає і, навпаки, зі збільшенням її - зволожується. Хімічно очищене бавовняне волокно поглинає менше вологи, ніж неочищене. Поглинання вологи волокном в часі протікає не рівномірно. Сухе волокно спочатку дуже швидко поглинає вологу, потім цей процес уповільнюється [32].

### **1.5.2. Медичні сорбенти на основі целюлози та інших матеріалів**

У медичній практиці целюлоза використовується як наповнювач при виготовленні лікарських препаратів, а також сорбентів. Класичними сорбентами, що широко застосовуються в медицині, є целюлоза та її похідні [45,77]. До целюлозних матеріалів відносяться марля, вата і алігнін медичної марки «А». Алігнін дешевше вати, однак, його недоліками є низька механічна міцність і розповзання при зволоженні. В якості сорбційного перев'язувального матеріалу запропоновано покриття «Поліфепан» (Росія), що одержується при переробці лігніну - продукту гідролізу вуглеводних компонентів деревини. Відомо, що даний матеріал поряд з поглинанням раневого ексудату, сорбує так само і мікроорганізми [35].

Недостатня кількість натуральних бавовняних матеріалів, а так само необхідність застосування пов'язки з урахуванням фаз раневого процесу обумовлює розробку нетканих синтетичних матеріалів, що володіють деякими властивостями бавовняних виробів, як у чистому вигляді, так і з іммобілізацією на пов'язках різних лікарських препаратів [46]. Так, на основі хімічної модифікації віскозних волокон розроблена вата медична хірургічна гігроскопічна «Вісцелот-ІМ», що володіє поглинальною здатністю і утримує сорбовані рідини. Прикладом сучасних перев'язувальних засобів є медичне неткане холстопрошивне безниткове полотно,

виготовлене на основі бавовняних або модифікованих віскозних волокон. Полотно має сорбційну здатність 1400-2400% і має гарну пластичність [45].

«Целлосорб» і «Гелецел» мають спорідненість з перев'язувальними матеріалами (і ті й інші виготовлюється з бавовняної целюлози) і достатньо недорогі. Однак, вони мають значний недолік - наявність у своєму складі великої кількості карбоксильних груп, які, пов'язуючи білкові компоненти біологічних рідин, утворюють на поверхні частинок сорбенту свого роду захисний бар'єр, що перешкоджає дифузії рідин, що значно знижує дренажний ефект [33].

Сучасні покриття з целюлозним сорбентом являють собою, вдосконалені ватно-марлеві пов'язки, що мають поглинальну здатність до 3400%. Вони повітропроникні, міцні на розрив і при цьому м'які і податливі [46]. Низька вартість і простота стерилізації обумовлюють широке поширення целюлозних перев'язувальних матеріалів - марля целюлозна (Росія), «ES», «Реша», «Mulpa» і «Zemuko» (Німеччина), «Surgipad» і «Торпер» (США) та ін. Однак при використанні даних матеріалів слід враховувати можливість їх прилипання до рани [45].

З атравматичних інструментів пов'язок можна виділити пов'язку «Zeruvit» (Німеччина) з поглинальним шаром із целюлози, що не приклеюються внутрішнім і зовнішнім водовідштовхувальним шаром, а це перешкоджає просочуванню секрету. Крім того, в даний час випускаються самофіксуючі ранові целюлозні пов'язки типу «Cosmopor steril» (Німеччина) з гідрофобно мікросіткою з боку рани, всмоктуючою подушечкою з чистої вати і м'якою основою з нетканного матеріалу, покритого гіпоалергенним поліакрілатним клеєм. Такі пов'язки завдяки гідрофобній мікросітці швидко відводять рановий секрет в поглинаючий шар, не приклеюються до рани, проникні для повітря і водяної пари [23].

Для обробки невеликих поверхневих ран випускаються імпрегновані, що не приклеюються до рани гелеві пов'язки (наприклад, «Comprigel», Німеччина) з

інтегрованим поглинювальним елементом з целюлозної вати. Вони мають високу поглинаючою здатністю і проникні для повітря. [48].

Для використання в операційних випускаються серветки з перев'язочної марлі, забезпечені рентгеноконтрастною ниткою, - «Ray-Tec» (США).

В асортименті перев'язувальних засобів є пов'язки на основі карбоксиметилцелюлози - «Aquasel» (Великобританія), віскози - «Meroge» (Німеччина), окисленої целюлози - «Oxydized cellulose» (США), «Феран-цілий» (Білорусь).

В останні роки відзначається тенденція використання в ранових пов'язках замість целюлозних інших матеріалів для вдосконалення і створення нових перев'язувальних засобів. На цій основі розроблені водозахисно сорбуюча пов'язка «Біатравм» (Росія), пов'язки «Tiell» і «Oprisorb» (Німеччина). Пов'язки з нетканого матеріалу типу «Medicomp» (Німеччина) мають відкриту марлеподібну структуру і складаються на 66% з віскозного волокна і на 34% із поліефіру. Дані пов'язки не містять речовин, що зв'язують, оптичних відбілювачів і відповідають вимогам високої повітропроникності і швидкого поглинання рідини [21]. Однак при використанні пов'язок з нетканого матеріалу слід враховувати можливість їх адгезії (прилипання) до рани. Крім того, нетканні пов'язки менш міцні на розрив, ніж марлеві.

Розроблено комбіновані сорбційні пов'язки на основі целюлози, що володіють тривимірною всмоктуючою здатністю, тобто рановий екссудат розподіляється не тільки в прилеглому шарі поверхнево, але і по всьому об'єму пов'язки. Крім збільшення числа шарів целюлозного матеріалу в пов'язку поміщаються спеціальні сорбуючі матеріали, як, наприклад, в перев'язному засобі «Relis II» (США), «Melolin» (Англія). У сорбційних пов'язках «Ztuvit» і «Fil-Zellin» (Німеччина) в якості нового виду покриття застосовується атравматичний матеріал, що з гідрофобнополіамідних волокон, всмоктують рідину і тим самим запобігає приклеюванню до рани. Внутрішня сторона нетканого матеріалу, що складається з гідрофобних віскозних волокон, навпаки, володіє хорошим

капілярним ефектом, внаслідок чого рановий ексудат швидко проникає в сорбційний шар пов'язки [48].

Сорбенти вітчизняного та зарубіжного виробництва все ширше використовуються для лікування гнійних ран. В ідеалі ці матеріали повинні не тільки забезпечувати відтік ранового ексудату, а й всмоктувати мікробні тіла [31].

За ступенем спорідненості до води всі сорбенти діляться на гідрофільні та гідрофобні. Сорбційна здатність гідрофільних сорбентів порівняно вища. Вони реалізують свою активність за рахунок поєднаної дії трьох основних чинників - капілярності, високої пористості і ефекту функціональних гідрофільних груп, що зв'язують воду і компоненти ранового ексудату [1,3].

Гідрофільні сорбенти відповідають багатьом вимогам до лікарських засобів для лікування ран в I фазі ранового процесу: мають високу осмотичну активність, незворотню сорбцію токсинів і бактерій, протинабрякову дію. Використовуються для цієї мети Гелевін (Росія), Debrisan (Швеція), Deshisan (Німеччина), Sorbilex (Словакія) не є раневими покриттями в чистому вигляді і повинні застосовуватися з марлевою пов'язкою [3]. Сорбційно-активними перев'язувальними засобами є гідроколоїдні пов'язки, наприклад, «Hydrocoll» (Німеччина) - гідроколоїдна пов'язка для лікування мало- та неінфікованих ран. Вона складається із здатних до набухання колоїдів, які вкладені в самофіксуєчий еластомер, причому напівпроникна плівка додатково фіксує покривний шар, непроникний для мікробів і води. При поглинанні ранового ексудату гідроколоїдними компонентами пов'язки поступово набухають і переходять в гель, який розширюється в рані і підтримує її вологість. При цьому гель зберігає всмоктувальну здатність до тих пір, поки гідроколоїди не наситились, що проявляється в деформації пов'язки у вигляді міхура. У цьому випадку її необхідно змінити. Завдяки поглинальній здатності пов'язка «Hydrocoll» придатна для лікування ран з високою секрецією. Це покриття сприяє поліпшенню мікроциркуляції в тканинах рани, стимулює зростання грануляцій і володіє антиадгезивними властивостями. До пов'язок даної

групи відносяться також «Comfeel ulcer», «Coloplast», «Duoderm», «Biofilm», «Tielle» і «Elasto-gel» (США) [54].

Гідроколоїдні пов'язки ефективні в 1-й фазі ранового процесу та при лікуванні помірно та малоексудуючих ран, а також ран з ділянками «сухих» некротичних утворень. За рахунок властивостей гідрогелю забезпечується пластифікуюча дія на тканини рани, розм'якшення некротичних утворень і їх видалення. Відзначається, що такі пов'язки запобігають інфікуванню рани під струпом [59].

Ефективна гелева пов'язка «Hydrosorb» (Німеччина) з високим втриманням води і захисним (від бактерій і вологи) покривним шаром. Вона, завдяки прозорості, дозволяє провести огляд рани без її видалення. Пов'язка стимулює розростання грануляцій і епітеліальних клітин, ефективна в фазі регенерації.

Однією з останніх розробок є пов'язка «Tender Wet» (Німеччина) з поглинаючим і промиваючим елементом з поліакрилату. Перед застосуванням пов'язки проводиться активування поглинача розчином Рінгера, який потім в обмін на рановий секрет виділяється в рану. Завдяки безперервному введенню розчину Рінгера і одночасного видалення раневого ексудату і бактерій відбувається очищення рани і стимуляція проліферації тканинних клітин. Даний тип пов'язок ефективний при лікуванні хронічних, інфікованих і гнійних ран у фазі запалення і на початку фази регенерації [31].

В даний час один з основних напрямків розвитку біотехнології передбачає розробку сорбентів на основі целюлози та інших матеріалів для гемо- і ентеросорбції [48,49].

### **1.5.3. Характеристика медичного сорбенту «Гелевін»**

«Гелевін» - це порошок хімічно зшитого полівінілового спирту. Дренуючий сорбент. Гелевін являє собою порошкоподібний засіб в індивідуальних упаковках

по 0,5, 1,0 и 2,5 г. При контакті з раною порошок набухає, перетворюючись на формостійкий крупнозернистий гель. Навіть за відсутності щільного прилягання до рани Гелевін миттєво починає свою дію і незворотно сорбує з рани до 17 г / г ранового ексудату. Гелевін гіпоалергічний і не викликає алергії

Гелевін надає відразу потрійний вплив:

- 1) Надає антимікробну, протизапальну, місцевоанестезуючу і протеолітичну дію. Забезпечує очищення рани за рахунок незворотного відтоку ранового і мікрофлори з дна рани.
- 2) Допомагає досягти первинного гемостазу (зупинки крові), забезпечує купірування (зупинку) набряку і запалення, стимулює процес мікроциркуляції. Зупиняє капілярні кровотечі за 15-60 сек. при будь-яких спектрах і видах мікрофлори, зменшує рівень інфікування, покращує мікроциркуляцію.
- 3) Забезпечує нормальний газообмін в рані, підтримання вологого середовища, що створює сприятливі умови для перебігу регенераторних процесів, запобігає прилипанню пов'язки до рани і забезпечує її безболісне видалення при перев'язках (полегшує біль при перев'язках).



Рис.1 Медичний сорбент «Гелевін»



## **РОЗДІЛ 2. МАТЕРІАЛИ ТА МЕТОДИ ДОСЛІДЖЕННЯ**

### **2.1. Характеристика обстежених хворих**

Було проведено обстеження і лікування 122 хворих на альвеоліт (чоловіків - 55, жінок - 67) віком 18-65 років, розділених на 3 групи.

Алгоритм лікування в даних групах був наступний:

1. В групі «А» (40 чоловік) проводилося лікування із використанням протиальвеолітної активної пов'язки препаратом «Гелевін», а саме ревізія, медикаментозна обробка комірки зуба, та подальше введення в післяекстраційну рану сорбенту «Гелевін», загальна медикаментозна терапія.

2. В групі «В» (40 чоловік) проводилося лікування аналогічним методом із використанням протиальвеолітної активної пов'язки препаратом «Целоформ», загальна медикаментозна терапія.

3. В контрольній групі (42 чоловік) – лікування тільки традиційними методами, а саме ревізія та медиканетозна обробка лунки видаленого зуба, загальна медикаментозна терапія.

### **2.2. Методи контролю ефективності лікування**

Ефективність лікування оцінювали за суб'єктивними відчуттями хворих, клінічними спостереженнями і за результатами мікробіологічного дослідження.

У всіх 122 пацієнтів спостерігалися характерні ознаки альвеоліту: постійні ниючі болі; обмеження відкривання рота; підвищення температури тіла до 37-39 ° С.; неприємний запах з рота; погіршення загального стану, порушення сну, відсутність або зниження апетиту.

#### **2.2.1. Клінічні показники ефективності лікування**

Проводилася клінічна оцінка пацієнтів з альвеолітом, що включала в себе загальноклінічні (анамнез, оцінка загального та місцевого статусу) та спеціальні (лабораторні, інструментальні) методи дослідження.

Хворі на альвеоліт відзначали постійний біль ниючого характеру в ділянці лунки видаленого зуба, підвищення температури до 37,5 ° С. При огляді пацієнта відмічається неприємний запах з рота, лунка видаленого зуба зіє, кров'яний згусток розплавлений, вкритий сіруватим нальотом. Ясенний край лунки гіперемований, є набряк.

Для визначення динаміки вираженості характерних ознак альвеоліту ми враховували появу та тривалість наступних показників (доба):

1. Тривалість обмеженого відкриття рота
2. Гіперемію ясеневого краю лунки
3. Тривалість запаху з лунки
4. Тривалість болю в області лунки
5. Тривалість іррадіації болю по ходу гілок трійчастого нерва
6. Відсутність гною в лунці
7. Появу грануляцій
8. Початок епітелізації
9. Терміни лікування

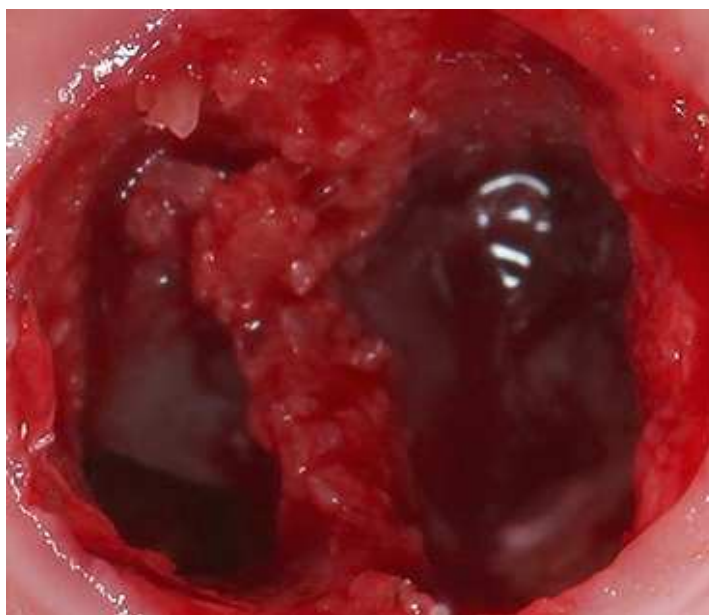


Рис.2 Альвеоліт лунки 46 зуба

### **2.2.2. Лабораторні показники ефективності лікування**

Мікробіологічне дослідження. Для вивчення протимікробної дії ПААП досліджували рівні загального бактеріального обсіменіння лунок зубів, а також визначали видовий склад аеробної, факультативної та анаеробної мікрофлори.

Матеріал для дослідження з лунки видаленого зуба забирали стерильним паперовим штифтом стандарту ISO у хворих трьох груп в день звернення (початку лікування), потім на 1-у, 3-ю і 5-у добу. Штифти поміщали в стерильні пробірки. Для виділення аеробних і факультативно анаеробних видів застосовували пробірки з 3 мл стерильного 8,5% розчину NaCl, або пептонної води. Для виділення анаеробів використовували пробірки, що містять стерильне тіогліколеве середовище, залите зверху вазеліновим маслом. Крім того, у всі пробірки попередньо вносили 1 мл стерильних скляних бусинок розміром 100 мкм. Зразки доставляли в бактеріологічну лабораторію не пізніше 1 години після забору з лунки. У лабораторії зразки поміщали в міксер Vortex (США) і струшували 10-12 секунд для «відмивання» штифтів та отримання суспензії бактерій. При визначенні загального обсіменіння аеробними та факультативно-анаеробними бактеріями проводили посів матеріалу від кожного пацієнта на кров'яний агар «газонним» методом, розтираючи його шпателем по всій поверхні середовища. Посіви культивували 24 години при 37 С та оцінювали число колоній, які вирости візуально в 10 полях зору. Одне поле зору відповідає 1 квадрату сітки (1 см) зі 100 квадратів, на яку поміщали чашку Петрі. Мікробне обсіменіння оцінювали в кількостях колонієутворюючих одиниць (КУО) в 1 мл.

При визначенні видової приналежності посіви проводили калібрувальними петлями методом секторів, методом нанесення 40 штрихів. Посіви культивували 24 години при 37 С з наступним орієнтовним мікроскопуванням мазків, приготвлених з виростилих колоній виділенням чистих культур і встановленням їх видової приналежності.

Для виділення анаеробних бактерій всі дослідження проводили в настільному боксі в атмосфері, що містить 10% Н<sub>2</sub>, 10% СO<sub>2</sub> і 80% N<sub>2</sub>. У роботі використовували два середовища: кров'яний агар, доповнений 10% ембріональною телячою сироваткою (Serva, Німеччина) і серцево-мозковий агар, доповнений 10% ембріональною телячою сироваткою, 100 мкг вітаміну «К» (Serva, Німеччина), 80 мкг геміну (Sigma, США), 1% дріжджового екстракту (Difco, США) і 50 мкг тіаміну пірофосфату (Sigma, США) на 100 мл. Потім рН середовищ доводили до 7,5 за допомогою NaHCO<sub>3</sub>, вносили 25 мм буфера HEPES (Serva, Німеччина) і розливали по чашках. Посіви проводили «газонним» методом і інкубували 5 діб в анаеростатах при 37 С.

Після цього оцінювали число вирослих колоній візуально в 10 полях зору. Мікробне обсіменіння оцінювали в кількостях КУО / мл.

### **2.3. Методи статистичної обробки результатів**

Числові результати, отримані в ході виконання наукової роботи, опрацьовувались з використанням програми Microsoft Excel, що входить до пакету Microsoft Office та програмного забезпечення AtteStat.

На основі отриманих цифрових результатів клінічних даних створено бази даних, які було перевірено на нормальність розподілу за допомогою критерію Еппса-Паллі. Оскільки даний критерій засвідчив нормальний (гаусівський) характер розподілу даних, нами було використано для опису кожної групи спостережень середнє арифметичне та його середнє квадратичне відхилення та параметричні методи для оцінки вірогідності різниці у порівнюваних групах.

Середня арифметична ( $\bar{X}$ ) кожного з аналізованих рядів розраховувалася як відношення суми значень варіант до загального числа спостережень:

$$\bar{X} = \frac{\sum x}{n}$$

де:  $x$  – значення окремих варіант;

$n$  – загальне число спостережень (наприклад, кількість хворих в основній групі хворих з неускладненими переломами нижньої щелепи).

Розрахунок середнього квадратичного відхилення ( $\delta$ ) здійснювалось за наступною формулою:

$$\delta = \sqrt{\frac{\sum d^2}{n}}$$

де:  $n$  – число спостережень в досліджуваній сукупності ;

$d = x - \bar{X}$  – відхилення кожної варіанти від середньої арифметичної;

$x$  – значення варіанти.

Для проведення оцінки суттєвості різниці отриманих результатів щодо вмісту вільного оксипроліну в сечі та показників ехоостеометрії у досліджуваних групах використовувався коефіцієнт вірогідності (критерій Стьюдента). Даний метод Стьюдента був обраний з-поміж інших тому, що розподіл (дисперсія) у порівнюваних групах був нормальним (гаусівським) та у процесі аналізу порівнювались попарно лише дві групи спостережень, що власне і є вимогами до застосування даного методу для оцінки суттєвості різниці отриманих результатів медико-біологічних досліджень.

Коефіцієнт вірогідності (критерій Стьюдента), який слугував критерієм оцінки суттєвості різниці отриманих результатів, визначався за формулою:

$$t = \frac{|\bar{O}_1 - \bar{O}_2|}{\sqrt{m_1^2 + m_2^2}}$$

де:  $\bar{O}$  - середнє арифметичне значення порівнюваних рядів;

$m_x$  – середня похибка середньої величини.

Розрахунок середньої похибки середньої величини ( $m_x$ ) робився за формулою:

$$m_{\bar{x}} = \frac{\delta}{\sqrt{n}}$$

де:  $\delta$  – середнє квадратичне відхилення;

$n$  – число спостережень у вибірковій сукупності.

Залежно від числа спостережень у порівнюваних групах, нами були обрані різні алгоритми інтерпретації отриманого  $t$ - критерію Стьюдента. Якщо число спостережень було до 30, то отриманий результат порівнювався з табличними значеннями (при перевищенні табличних значень різниця поміж аналізованими показниками вважалась достовірною).

Якщо число спостережень у порівнюваних групах було більше 30, то оцінка отриманих результатів  $t$ - критерію відбувалась за наступним принципом:

- 1) якщо  $t < 2$ , то різниця між показниками вважалася несуттєвою ( $p > 0,05$ );
- 2) якщо  $t \geq 2$ , то вірогідність безпомилкового прогнозу становила 95,5% ( $p < 0,05$ );
- 3) якщо  $t > 3$ , то вірогідність безпомилкового прогнозу становила 99,7% ( $p < 0,01$ ).

РОЗДІЛ 3  
РЕЗУЛЬТАТИ ДОСЛІДЖЕННЯ

**3.1. Результати клінічного дослідження**

У всіх хворих груп А та В, після застосування противоальвеолітної активної пов'язки (ПААП), вже наступного дня спостеріався менш виражений больовий синдром (табл. 1). При місцевому огляді відзначалося зниження або відсутність запальних явищ, лунка зуба була закрита ПААП.

На 3-ю добу запальні явища також були відсутні. Потім відбувалося поступове заміщення ПААП грануляціями, починаючи з 5-ої доби, а на 5-6-у добу починалася епітелізація лунки (рис. 4). Під час застосування ПААП побічних і алергічних реакцій не спостерігалось.

Таблиця 1

Показник (доба)	група А n=40	група В n=40	Контрольна група (КГ) n=42
Тривалість обмеженого відкривання рота	1,5-2,2±0,5*	2-3±0,5*	4-5±0,6
Гіперемію ясеневого краю лунки	3,0±0,6	3,1±0,6	3,6±0,8
Тривалість запаху з лунки	1,9±0,5*	2,1±0,5*	3,7-4,2±0,5
Тривалість болю в області лунки	1,4-2,2±0,6*	1,3-2,1±0,6*	3,5-4,5±0,6
Тривалість іррадіації болю по ходу гілок трійчастого нерва	1,1±0,5	1,1±0,5	1,3-1,5±0,5

Відсутність гною в лунці	2,1±0,6*	2,4±0,6*	3,8-4,5±0,6
Поява грануляцій	4,8±0,5*	5,1±0,5*	6,8-7,4±0,5
Початок епітелізації	5,1-5,7±0,4*	5,4-6,2±0,4*	8,3-9,2±0,5
Терміни лікування	6,2-7,0±0,3*	6,8-8,1±0,3*	9,5-12,1±0,3

\* -  $p < 0,05$  при порівнянні показників з контролем

У хворих КГ, яким проводилось лише традиційне лікування, біль і запальні явища стихали тільки на 4-у добу, очищення лунки і поява перших грануляцій спостерігалось під кінець 7-ї доби, а початок епітелізації лунки - на 9-у добу.

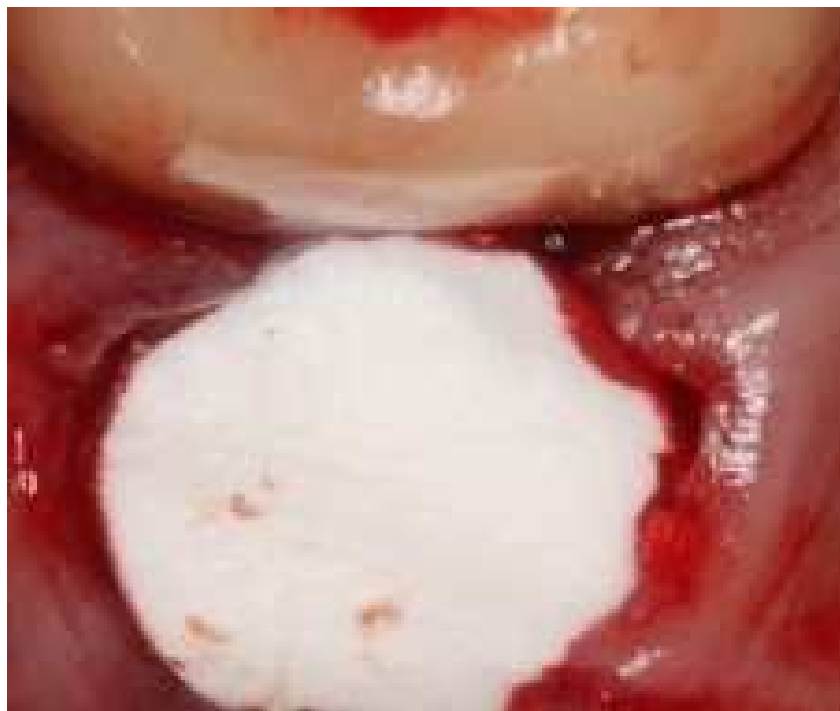

Рис. 3 Лунка 46 зуба заповнена порошком «Гелевін»



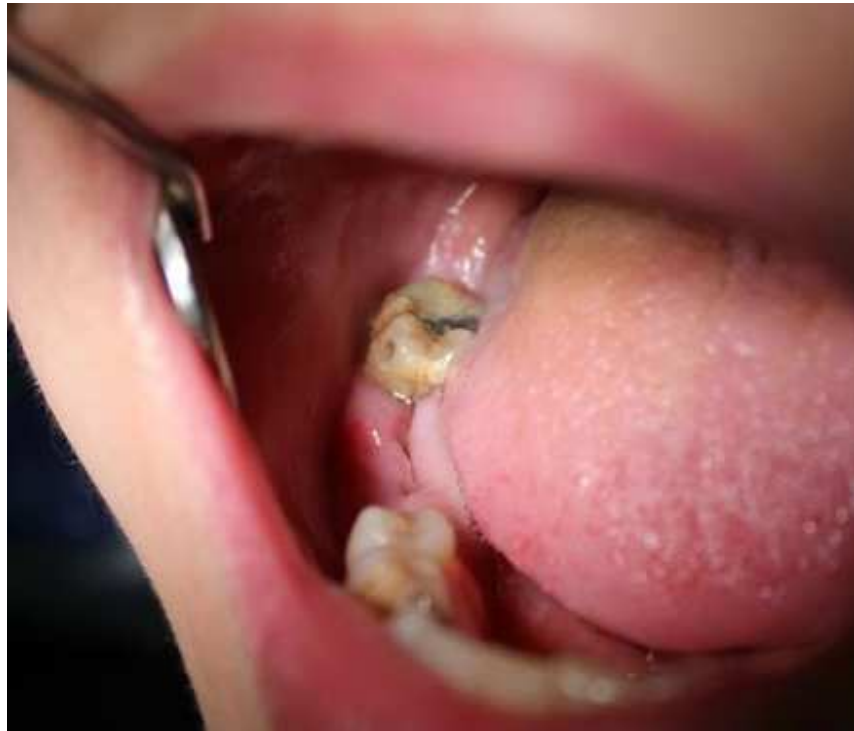

Рис. 4. Початок епітелізації лунки 46 зуба

### 3.2. Результати мікробіологічного дослідження

Кількісний склад мікроорганізмів у лунках зубів при першому зверненні становив, в середньому,  $1210,2 \pm 318,7$  КУО / мл.

Результати вивчення видового складу аеробних і факультативно-анаеробних бактерій у обстежених пацієнтів представлені в табл. 2.

Таблиця 2

**Видовий склад аеробних і факультативно-анаеробних бактерій, виділених з лунок зубів при першому зверненні (n = 30)**

Види бактерій	КУО / мл		
	Група А	Група В	КГ
<i>Staphylococcus aureus</i>	$341,6 \pm 4,7$	$338,3 \pm 4,6$	$342,5 \pm 4,6$
<i>Staphylococcus epidermidis</i>	$262,6 \pm 7,7$	$261,9 \pm 7,4$	$261,8 \pm 7,5$

<i>Staphylococcus haemolyticus</i>	135,8 ± 6,4	140,1 ± 6,2	140,3 ± 6,4
<i>Streptococcus mutans</i>	220,8 ± 13,2	221,3 ± 13,2	223,4 ± 13,5
<i>Streptococcus mitis</i>	32,6 ± 11,05	31,9 ± 11,08	31,6 ± 11,02
<i>Streptococcus salivarius</i>	81,05 ± 7,1	82,05 ± 7,1	81,02 ± 7,6
<i>Streptococcus mitior</i>	13,9 ± 7,4	14,3 ± 7,2	14,1 ± 7,3
<i>Streptococcus sanguis</i>	74, 2 ± 13,1	75, 1 ± 13,1	74, 9 ± 13,5
<i>Corynebacterium mycetoides</i>	3,03 ± 0,91	3,02 ± 0,98	3,04 ± 0,90
<i>Neisseria canis</i>	2,33 ± 0,6	2,23 ± 0,8	2,45 ± 0,4
<i>Neisseria elongata</i>	2,6 ± 1,5	2,5 ± 1,8	2,5 ± 1,9
<i>Lactobacillus minutus</i>	14,6 ± 6,2	14,4 ± 6,4	14,5 ± 6,2
<i>Lactobacillus sp.</i>	32,8 ± 9,7	32,5 ± 9,5	32,7 ± 9,6

Додатково у 3-х пацієнтів були виділені *Staphylococcus inter-medius* в кількості  $3,1 \times 10^4$  КУО / мл, *S. hominis* ( $4,7 \times 10^5$  КУО / мл), *S. saprophyticus* ( $5,7 \times 10^4$  КУО / мл) *Neisseria perflava* ( $4,5 \times 10^5$  КУО / мл) і *N. sicca* ( $3,2 \times 10^4$  КУО / мл). Крім того у 2-х пацієнтів були виділені *Staphylococ CuS Hominis* ( $8,0 \times 10^5$  КУО / мл) і *Bacillus megaterium* ( $2,2 \times 10^4$  КУО / мл), у одного пацієнта - *Pseudomonas aeruginosa* ( $9 \times 10^9$  КУО / мл).

Загальне число анаеробних бактерій, виділених з лунок зубів при першому зверненні, склало, в середньому,  $276,11 \pm 80,2$  КУО / мл. Видовий склад анаеробних бактерій, виділених у пацієнтів у день звернення, представлений в таблиці 3.

**Видовий склад анаеробних бактерій, виділених з лунок зубів при первинному зверненні пацієнтів (n = 30)**

Види бактерій	КУО / мл		
	Група А	Група В	КГ
<i>Actinomyces israelii</i>	86,4 ± 13,6	85,1 ± 13,6	86,2 ± 13,6
<i>Actinomyces viscosus</i>	27,4 ± 7,5	26,9 ± 7,5	28,2 ± 7,5
<i>Actinomyces naeslundii</i>	4,5 ± 1,3	4,6 ± 1,3	4,7 ± 1,3
<i>Actinomyces odontolyticus</i>	47,9 ± 17,8	48,2 ± 17,8	48,0 ± 17,8
<i>Eikenella corrodens</i>	39,21 ± 6,7	40,11 ± 6,7	39,54 ± 6,7
<i>Bifidobacterium dentium</i>	22, 5 ± 11,3	22, 2 ± 11,3	22, 7 ± 11,3
<i>Peptostreptococcus sp.</i>	12,2 ± 4,9	12,1 ± 4,9	12,3 ± 4,9
<i>Prevotella sp.</i>	16,7 ± 6,2	17,1 ± 6,2	16,9 ± 6,2
<i>Fusobacterium nucleatum</i>	19,3 ± 6,8	19,8 ± 6,8	20,1 ± 6,8

У наступній серії мікробіологічних досліджень проведено вивчення обсіменіння лунок зубів в динаміці у хворих альвеолітом в усіх групах. Пацієнтам групи А та В після кюретажу (механічної і антисептичної обробки лунки зуба), вводили порошок «Гелевін» та «Целоформ», повністю заповнюючи ним лунку зуба.

Обсіменіння аеробними та факультативно-анаеробними бактеріями лунок через 24 години після початку лікування у пацієнтів груп А та В склала  $448,39 \pm 64,5$  КУО / мл та  $451,39 \pm 64,5$  КУО / мл, що було 2,7 рази нижче початкового рівня обсіменіння у цих же осіб ( $1210,2 \pm 318,7$  КУО / мл) і ці відмінності були статистично достовірними ( $P < 0,005$ ).

Видовий склад аеробної та факультативної мікрофлори, виділеної з виділень лунки через 24 години після початку лікування, представлений в таблиці 4.

Таблиця 4

**Видовий склад аеробних і факультативно-анаеробних бактерій, виділених з лунок зубів через 24 години після початку лікування у пацієнтів із альвеолітом (n = 30)**

Види бактерій	КУО / мл		
	Група А	Група В	КГ
<i>Staphylococcus aureus</i>	121,6 ± 4,7*	120,6 ± 4,7*	242,5 ± 4,6
<i>Staphylococcus epidermidis</i>	92,6 ± 7,7*	94,6 ± 7,7*	163,8 ± 7,5
<i>Staphylococcus haemolyticus</i>	42,8 ± 6,4*	46,8 ± 6,4*	93,3 ± 6,4
<i>Streptococcus mutans</i>	70,8 ± 13,2*	71,8 ± 13,2*	173,4 ± 13,5
<i>Streptococcus mitis</i>	12,6 ± 11,05*	11,6 ± 11,05*	21,6 ± 11,02
<i>Streptococcus salivarius</i>	31,05 ± 7,1*	29,05 ± 7,1*	61,02 ± 7,6
<i>Streptococcus mitior</i>	-	-	12,1 ± 7,3
<i>Streptococcus sanguis</i>	24, 2 ± 13,1*	23, 2 ± 13,1*	64, 9 ± 13,5
<i>Corynebacterium mycetoides</i>	-	-	1,04 ± 0,90
<i>Neisseria canis</i>	-	-	1,45 ± 0,4
<i>Neisseria elongata</i>	-	-	1,5 ± 1,9
<i>Lactobacillus minutus</i>	-	-	8,5 ± 6,2
<i>Lactobacillus sp.</i>	12,8 ± 9,7*	13,8 ± 9,7*	26,7 ± 9,6

P <0,05 – при порівнянні з контролем

Отримані дані вказують, що проведення кюретажа лунки зуба з подальшим внесенням сорбентів «Гелевін» та «Целоформ» значно звузило спектр подібних мікроорганізмів, представлених переважно стрептококами.

Результати вивчення видового складу анаеробних бактерій лунок зубів через 24 години від початку лікування у пацієнтів представлені в таблиці 5.

Таблиця 5

**Видовий склад анаеробних бактерій, виділених з лунок зубок через 24 години від початку лікування у пацієнтів із альвеолітом (n = 30)**

Види бактерій	КУО / мл		
	Група А	Група В	КГ
<i>Actinomyces israelii</i>	26,4 ± 13,6*	27,4 ± 13,6*	76,2 ± 13,6
<i>Actinomyces viscosus</i>	7,4 ± 7,5*	7,2 ± 7,5*	18,2 ± 7,5
<i>Actinomyces naeslundii</i>	-	-	2,7 ± 1,3
<i>Actinomyces odontolyticus</i>	12,2 ± 17,8*	12,9 ± 17,8*	38,0 ± 17,8
<i>Eikenella corrodens</i>	12,21 ± 6,7*	12,01 ± 6,7*	29,54 ± 6,7
<i>Bifidobacterium dentium</i>	-	-	17,7 ± 11,3
<i>Peptostreptococcus sp.</i>	-	-	8,3 ± 4,9
<i>Prevotella sp.</i>	-	-	7,9 ± 6,2
<i>Fusobacterium nucleatum</i>	-	-	6,1 ± 6,8

Дослідження обсіменіння лунок зубів аеробної та факультативно-анаеробної мікрофлорою, проведені у пацієнтів груп А та В через 72 години від початку лікування, виявили їх присутність в кількості 112,3 ± 92 КУО/мл та 116,3 ± 93 КУО/мл відповідно тоді як в пацієнтів КГ їхня кількість становила 472,3 ± 92 КУО/мл. Отриманні результати свідчать про статистично достовірному зниженні

рівнів обсіменіння лунок зубів аеробними та факультативно-анаеробними бактеріями на цих термінах, в середньому в 2,3 рази ( $P < 0,05$ ). Також ми відзначили деяке зменшення видового спектру подібних бактерій (табл. 6).

Таблиця 6

**Видовий склад аеробних і факультативно-анаеробних бактерій, виділених з лунок зубів через 72 години після початку лікування у пацієнтів із альвеолітом (n = 30)**

Види бактерій	КУО / мл		
	Група А	Група В	КГ
<i>Staphylococcus aureus</i>	41,6 ± 4,7*	42,6 ± 4,7*	145,5 ± 4,6
<i>Staphylococcus epidermidis</i>	29,6 ± 7,7*	31,6 ± 7,7*	113,8 ± 7,5
<i>Staphylococcus haemolyticus</i>	12,8 ± 6,4*	11,8 ± 6,4*	43,3 ± 6,4
<i>Streptococcus mutans</i>	20,8 ± 13,2*	29,8 ± 13,2*	93,4 ± 13,5
<i>Streptococcus mitis</i>	-	-	11,6 ± 11,02
<i>Streptococcus salivarius</i>	-	-	31,02 ± 7,6
<i>Streptococcus mitior</i>	-	-	4,1 ± 7,3
<i>Streptococcus sanguis</i>	-	-	44,9 ± 13,5

$P < 0,05$  – при порівнянні з контролем

При вивченні обсіменіння лунок зубів анаеробами через 72 години після початку лікування було встановлено, що в середньому вона склала  $23,9 \pm 13,7$  КУО / мл, тобто відзначено трикратне зниження числа анаеробів у пацієнтів груп А та В, відносно зареєстрованих нами результатів на термінах 24 години від початку лікування ( $P < 0,05$ ).

Результати вивчення видового складу анаеробних бактерій представлені в таблиці 7.

Таблиця 7

**Видовий склад анаеробних бактерій, виділених з лунок зубів через 72 години від початку лікування у пацієнтів із альвеолітом (n = 30)**

Види бактерій	КУО / мл		
	Група А	Група В	КГ
<i>Actinomyces israelii</i>	16,4 ± 13,6*	17,4 ± 13,6*	36,2 ± 13,6
<i>Actinomyces viscosus</i>	-	-	8,2 ± 7,5
<i>Actinomyces odontolyticus</i>	7,0 ± 17,8*	7,4 ± 17,6*	18,0 ± 17,8
<i>Eikenella corrodens</i>	-	-	12,54 ± 6,7

Через 120 годин після початку лікування забрудненість лунок зубів достовірно знижувалася по відношенню до досліджень, проведеним через 72 години. Зокрема, загальне число мікроорганізмів, виділених з лунок зубів, було в 3,6 рази нижче аналогічного показника, встановленого через 72 години після початку лікування.

Результати вивчення спектру аеробної і факультативної флори на цих термінах представлені в таблиці 8.

Таблиця 8.

**Видовий склад аеробних і факультативно-анаеробних бактерій, виділених з лунок зубів через 120 годин після кюретажу пацієнтів із альвеолітом (n = 30)**

Види бактерій	КУО / мл		
	Група А	Група В	КГ
<i>Staphylococcus aureus</i>	11,6 ± 4,7*	12,6 ± 4,7*	75,5 ± 4,6

<i>Staphylococcus epidermidis</i>	-	-	83,8 ± 7,5
<i>Staphylococcus haemolyticus</i>	-	-	23,3 ± 6,4
<i>Streptococcus mutans</i>	-	-	43,4 ± 13,5

P < 0,05 – при порівнянні з контролем

Таблиця 9

**Видовий склад анаеробних бактерій, виділених із зубних лунок через 120 годин години від початку лікування у пацієнтів із альвеолітом (n = 30)**

Види бактерій	КУО / мл		
	Група А	Група В	КГ
<i>Actinomyces israelii</i>	1,4 ± 13,6*	1,6 ± 13,6*	16,2 ± 13,6
<i>Actinomyces odontolyticus</i>	-	-	4,0 ± 17,8
<i>Eikenella corrodens</i>	-	-	3,54 ± 6,7

Таким чином, проведені мікробіологічні дослідження виявили істотне та достовірне зниження обсіменіння лунок зубів аеробного, факультативної та анаеробної мікрофлорою порожнини рота під впливом противоальвеолітної активної пов'язки із застосуванням сорбентів «Гелевін» та «Целоформ», що сприяло більш ефективному ліквідуванню запального процесу в лунці видаленого зуба.



## Розділ 4

### ОБГОВОРЕННЯ РЕЗУЛЬТАТІВ ДОСЛІДЖЕННЯ

При виконанні мікробіологічних досліджень ми ідентифікували спектр аеробних, факультативних та облігатних анаеробних бактерій, що колонізують лунки зубів у хворих на альвеоліт.

Проведені дослідження показали, що забрудненість аеробними та факультативно-анаеробними бактеріями у хворих на альвеоліт в день пророщення склала, в середньому,  $1210,2 \pm 318,7$  КУО / мл. Найбільш часто виділяли *Staphylococcus aureus* ( $341,6 \pm 4,7$ ), *Staphylococcus epidermidis* ( $262,6 \pm 7,7$ ), *Streptococcus mutans* ( $220,8 \pm 13,2$ ) і *Streptococcus salivarius* ( $81,05 \pm 7,1$ ).

Загальне число анаеробних бактерій, виділених з лунок зубів в день звернення, склало, в середньому,  $276,11 \pm 80,2$  КУО / мл. Серед ідентифікованих видів домінували *Actynomyces israelii* ( $86,4 \pm 13,6$ ), *A. Odontolyticus* ( $47,9 \pm 17,8$ ), *A. viscosus* ( $27,4 \pm 7,5$ ) і *Eikenella corrodens* ( $39,21 \pm 6,7$ ).

Низький рівень виявлення анаеробних бактерій пов'язаний з безумовними труднощами їх виділення і культивування. На думку I. Kroes et all. [91], VJ Paster et all. [89], близько 50% анаеробної флори ясенних кишень практично неможливо культивувати in vitro і виявлення нових видів, що мешкають в них, здійснюють ідентифікацією рибосомальної РНК в ПЛР, методами газової хроматографії, електрофорезу білків, імунолюмінесцентної мікроскопії, імуноферментного та радіоімуного аналізів і т.д. Крім того, ефективність виділення неспорів анаеробів, здатних до зростання на поживних середовищах, не перевищує 70-80% .

Рівні обсіменіння аеробними та факультативно-анаеробними бактеріями лунок зубів через 24 години у пацієнтів груп А та В склали  $448,39 \pm 64,5$  КУО / мл та  $451,39 \pm 64,5$  КУО / мл, що було 2,6 рази нижче початкового рівня обсіменіння у цих же осіб ( $1210,2 \pm 318,7$  КУО / мл) і ці відмінності були статистично достовірними ( $P < 0,05$ ). Подібне виражене зниження мікробного обсіменіння в

значній мірі може бути пов'язане з попереднім кюретажем лунки зуба і бактерицидним ефектом противоальвеолітної активної пов'язки (ПААП).

Через 72 години від початку лікування дослідження обсіменіння лунок зубів хворих груп А та В виявили статистично достовірне зниження величин цього показника, в середньому, в 2,3 рази ( $P < 0,05$ ) з переважанням *Staphylococcus aureus* ( $41,6 \pm 4,7$ ), *Staphylococcus epidermidis* ( $31,6 \pm 7,7$ ) і *S. mutans* ( $20,8 \pm 13,2$ ). Дослідження, проведені через 120 годин, показали, що обсіменінність зубних лунок була в 3 рази нижче, в порівнянні з результатами, отриманими через 72 години.

До останнього дня досліджень відзначено двократне зниження рівнів колонізації анаеробними бактеріями ( $P < 0,05$ ). Також відзначено істотне зменшення видового спектру бактерій, серед яких переважали види *A. viscosus* ( $8,2 \pm 3,3$ )

Таким чином, проведені мікробіологічні дослідження виявили істотне і достовірне зниження обсіменіння лунок зубів аеробною, факультативною та анаеробною мікрофлорою порожнини рота під впливом противоальвеолітної активної пов'язки, що сприяло ефективнішому усуненню запального процесу в лунці видаленого зуба, і підтверджено клінічними дослідженнями.

У всіх пацієнтів груп А та В вже наступного дня після застосування ПААП відзначалося зменшення больового синдрому. При місцевому огляді зазначалося відсутність запальних явищ, лунка була заповнена порошком «Гелевін» та «Целоформ», просоченим тканинної рідиною. Потім відбувалося поступове заміщення ПААП грануляціями, починаючи з 5-ої доби, а на 5-6-у добу починалася епітелізація лунки.

У хворих контрольної групи біль і запальні явища стихали тільки на 3-4 добу, очищення лунки відбувалося на 3-4 добу, поява перших грануляцій спостерігалася на 6-7 добу, початок епітелізації - на 8-9 добу.

При цьому терміни лікування хворих груп А та В, в порівнянні з контрольною, знизилися в середньому на 3-4 дні.

У осіб груп А та В вже на 5-у добу відбулася нормалізація показників. При цьому динаміка змін була статистично значимою ( $p < \text{від } 0,01 \text{ до } 0,001$ ), а зниження значень всіх показників у хворих КГ також було достовірним ( $p < \text{від } 0,05 \text{ до } 0,001$ ). Однак різниця величин показників груп А та В і КГ на даному етапі спостережень продовжувала залишатися статистично значимою при порівнянні загальних ( $p < 0,05$ ), місцевих ознак ( $p < 0,01$ ), а також їх сумарних значень ( $p < 0,01$ ).

## ВИСНОВКИ

1. Результати проведеного дослідження підтверджують ефективність та доцільність використання сорбентів «Гелевін» та «Целоформ» в якості протиальвеолітної активної пов'язки в комплексному лікуванні хворих на альвеоліт.
2. Встановлено істотне і достовірне ( $p < 0,01$ ) зниження обсіменіння лунок зубів аеробною, факультативною та анаеробною мікрофлорою порожнини рота під впливом сорбентів «Гелевін» та «Целоформ» на всіх термінах лікування.
3. Використання протиальвеолітної активної пов'язки для місцевого лікування хворих на альвеоліт дозволило вже на 5-у добу нормалізувати у них загальний стан і повністю ліквідувати загальні та місцеві ознаки альвеоліту ( $p < 0,05$ ). Відзначено скорочення термінів лікування в середньому на 3-4 доби, в порівнянні з термінами лікування хворих контрольної групи.
4. Протиальвеолітна активна пов'язка оптимізує місцеве лікування хворих на альвеоліт, так як має виражені активні сорбційні властивості, бактерицидний ефект, дозволяє виключити з процесу лікування істотний фактор підтримки запального процесу – виникнення «сухої лунки», що надає можливість її вторинного інфікування.

## СПИСОК ВИКОРИСТАНИХ ДЖЕРЕЛ

1. Айтуаров Е.К. Морфологические изменения тканей при альвеолитах и периоститах челюстей. Актуальные вопросы теоретической и клинической медицины. Караганда, 2007. С. 170.
2. Артеменко К.Л. Повышение эффективности антимикробной терапии у больных с абсцессами и флегмонами челюстно–лицевой области: материалы науч.-практ. конф. «Современные стоматологические технологии». Барнаул, 2005. С. 21–23.
3. Ахмадуллина Г.А., Ксембаев С.С., Нестеров О.В. Оценка эффективности использования сорбента «Целоформ» для профилактики и лечения альвеолита: материалы XII междунар. конф. челюстно-лицевых хирургов и стоматологов. Санкт-Петербург, 2007. С. 235–236
4. Эффективность хирургической повязки из «Целоформа» для профилактики и лечения альвеолитов /Г.А. Ахмадуллина и др. *Казанский медицинский журнал*. 2011. Т. 92, № 1. С. 37–41.
5. Ахмеров В.Д. Структура и частота воспалительных осложнений в амбулаторной хирургии полости рта. *Актуальні проблеми сучасної медицини: Вісник Української медичної стоматологічної академії*. 2002. Т. 2, Вип. 1. С. 43–45.
6. Байкова А.Ю. Способ профилактики и лечения альвеолита: материалы Всеросс. науч.-практ. конф. стоматологов. Уфа, 2012. С. 95–97.
7. Беланов Г.Н. Комплексное лечение больных альвеолитами с использованием биогенных материалов с антимикробным эффектом: дис. ... канд.. мед. наук. Самара, 2009. 115 с.
8. Безруков В.М., Сукачев В.А. Осложнения после удаления зубов. В кн.: *Руководство по хирургической стоматологии и челюстно-лицевой хирургии* /под ред. В.М. Безрукова. Т. 1. Москва: Медицина, 2010. С. 156–159.

9. Руководство по хирургической стоматологии и челюстно-лицевой хирургии /под. ред. В.М. Безрукова, Т.Г. Робустова. В 2-х т. Т. 1. Москва: Медицина, 2000. 488 с.
- 10.Бернадский Ю.И. Местные осложнения, возникающие после удаления зубов. В кн.: Основы хирургической стоматологии. Киев, 1984. С. 64–69.
- 11.Бернадский Ю.И. Основы челюстно-лицевой хирургии и хирургической стоматологии. 3-е изд., перераб. и допол. Витебск: Белмедкнига, 1998. 416 с.
12. Білоконь С.О. Комплексне лікування гнійних ран щелепно-лицевої ділянки у дітей із використанням сучасних вітчизняних багатокomпонентних мазей: дис. ... канд. мед. наук. Полтава, 2004. 165 с.
- 13.Бом К. Г. К вопросу о микробиологическом пейзаже содержимого постэкстракционных ран у стоматологических больных: материалы науч.-практ. конф., присв. 200-річчю з дня народження М.І. Пирогова (6-7 вер. 2010, г. Саки). Саки, 2010. С. 130.
- 14.Бом К. Г. Клиническая оценка эффективности изолирующей повязки, используемой при операции удаления зуба: материалы науч.-практ. конф. «Сучасна стоматологія та щелепно-лицева хірургія». Київ, 2009. С. 240–242.
15. Бом К.Г. Клиническая оценка эффективности имплантационных материалов, применяемых с целью профилактики постэкстракционных осложнений. *Вісник стоматології*. 2008. № 1. С. 113–114.
16. Вареньева Н.О., Терешина Т.П., Бабов Е.Д. Эффективность применения "Повисепа" для профилактики и лечения альвеолита. *Вісник стоматології*. 2008. № 5–6. С. 83–86.
17. Вареньева Н.О., Терешина Т.П., Бабов Е.Д. Клінічна ефективність застосування нового антисептичного полоскання порожнини рота після

- видалення нижніх зубів «мудрості». *Одеський медичний журнал*. 2008. № 2 (106). С. 26–29.
18. Васильев Г.А. Заживление раны после удаления зуба. В кн.: Хирургия зубов с курсом челюстно-лицевой травматологии. Изд. 4-е, перераб. и допол. Москва: Медицина, 1973. С. 128–133.
19. Волобуев М.А. Профилактика и лечение альвеолита. Сб. науч. «Профилактика и лечение стоматологических заболеваний». Харьков, 2012. С. 67–69.
20. Галимов Р.А., Нестеров О.В., Ксембаев С.С. Результаты разработки и апробации в стоматологии многофункционального сорбента «Целоформ» : материалы II-й Российс. науч.-практ. конф. «Здоровье человека в XXI веке» (3 апр. 2010, г. Казань). Т. 1 /под ред. С.С. Ксембаева. Казань: Изд-во Казанского мед. ун-та, 2010. С. 91–95.
21. Григорянц Л.А., Белова Е.Ю., Бадалян В.А. Профилактика и лечение осложнений, связанных с удалением нижнего третьего моляра при его ретенции. *Стоматология*. 2007. № 3. С. 41–43.
22. Гузерова Н.Ф., Черченко Н.Н. Комплексное лечение альвеолитов челюстей. *Медицинские новости*. 2001. № 5–6. С. 76–77.
23. Гутор Н.С., Покришко О.В., Авдеев О.В. Клінічна характеристика мікрофлори лунки у хворих на альвеолі: матеріали наук.-практ. конф. «Здобутки клінічної і експериментальної медицини» (4 черв. 2009, м. Тернопіль). Тернопіль, 2009. С. 61–62.
24. Гутор Н.С., Авдеев О.В. Клінічна характеристика хворих на альвеоліт щелеп. *Новини стоматології*. 2009. № 4. С. 39–41.
25. Гутор Н.С. Альвеоліти щелепно-лищевої ділянки. Лікарські засоби для профілактики і лікування альвеолітів: посібник. Тернопіль: ПП Зарічний В.Л., 2008. 151 с.

26. Гутор Н. С. Оптимізація діагностики, профілактики та лікування альвеолітів (експериментально-клінічне дослідження): автореф. дис. ... канд. мед. наук. Одеса, 2011. 20 с.
27. Дмитриева А.А., Игнатенко Н.М. Частота операции удаления зуба в зависимости от возраста больного и места зуба в формуле. *Стоматолог.* 2002. № 8 (52). С. 31–32.
28. Дурново Е.А., Дурнова И.Д., Киняпина Е.А. Возможности озонирования при лечении воспалительной одонтогенной патологии в амбулаторной хирургической практике. *Стоматология.* 2010. Спец. выпуск. С. 83.
29. Енгоянц В.В., Чкония Г.Д., Бостанджян Т.М. Сочетанная иммунотерапия альвеолита с использованием ультразвука, перфтордекалина и циклоферона. *Медицинский журнал Белорусского гос. мед. ун-та.* 2007. № 4. С. 44-48.
30. Иорданишвили А. Профилактика и лечение осложнений, возникших после операции удаления зуба. *Стоматолог.* 2010. № 3 (35). С. 19–21.
31. Йолов Ц. Частота удалений различных зубов у лиц в возрасте от 35 до 44 лет. *Стоматология.* 2001. № 6. С. 25–27.
32. Карабута И., Лазаридис Н., Мартис С. Сухая лунка после удаления зубов мудрости на нижней челюсти. *Квинтэссенция.* 2012. № 3. С. 224–226.
33. Ксембаев С.С., Нестеров О.В., Галимов Р.А. Оценка эффективности использования нового сорбента «Целоформ» для местного лечения флегмон челюстно–лицевой области: материалы XIII междунар. конф. челюстно-лицевых хирургов и стоматологов «Новые технологии в стоматологии». Санкт-Петербург, 2008. С. 120–121.
34. Ксембаев С.С., Нестеров О.В., Челышев Ю.А. Разработка и опыт использования нового сорбента «Целоформ» в стоматологии: материалы I–й Росс. науч.-практ. конф. «Здоровье человека в XXI веке». Казань: Отечество, 2008. С. 154–157.



35. Ксембаев С.С., Половняк В.К., Нестеров О.В. Разработка и результаты использования нового сорбента «Целоформ» в клинике гнойной челюстно-лицевой хирургии. Сб. науч. трудов «Актуальные вопросы стоматологии». Москва – Краснодар: Советская Кубань, 2008. С. 61–65.
36. Левицкий А.П. Лизоцим вместо антибиотиков. Одесса: КП ОГТ, 2005. 74 с.
37. Митченко М.П. Профілактика та лікування альвеоліту у хворих на цукровий діабет типу 2: автореф. дис. ... канд. мед. наук. Полтава, 2011. 20с.
38. Нагірний Я.П., Ощипко Р.В., Пясецька Л.В. Дослідження мікрофлори лунки після атипичного видалення нижніх третіх молярів при застосуванні остеопластичного матеріалу «Колапол КП-3 ЛМ». *Клінічна стоматологія*. 2016. № 1. С. 42-46.
39. Петрова Е.В. Аппликационные сорбенты в комплексном лечении пародонтита : автореф. дис. ... канд. мед. наук. Тверь, 2011. 19 с.
40. Пинелис И.С. Способ лечения альвеолита. *Стоматология*. 1986. № 5. С. 68–69.
41. Применение антисептической губки «Альвостаз» в поликлинической стоматологической практике. *Естествознание и гуманизм*. 2006. Т. 3, № 4. С. 99-102.
42. Скрипніков П.М., Білоконь Н.П., Білоконь С.О. Клінічна ефективність комплексного методу лікування гострого альвеоліту. *Вісник проблем біології і медицини*. 2005. № 3. С. 21–25.
43. Соловьёв М.М. Анализ структуры осложненных хирургического характера, патогенетически связанных с молярами нижней челюсти. *Стоматолог*. 2005. № 6 (86). С. 18–19.
44. Терешина Т.П., Вареньева Н.О., Лепский В.В. Микробиологические показатели ротовой полости у лиц с угрозой развития альвеолита после

- операций на альвеолярном отростке. *Вісник стоматології*. 2008. № 1. С. 158–159.
45. Тзирлис А.Т., Ядовидис Д.П., Париссис Н.А. Частота возникновения «сухой» лунки после интралигаментарной анестезии. *Квинтэссенция*. 2012. № 1. С. 25–28.
46. Тимофеев А.А., Грохотов В.А. Выраженность микробной сенсibilизации у больных с альвеолитами. *Современная стоматология*. 2006. № 2. С. 84–86.
47. Тимофеев А.А., Грохотов В.А. Гивалекс в профилактике и лечении воспалительных осложнений, связанных с удалением зубов. *Современная стоматология*. 2007. № 2. С. 92–96.
48. Ткаченко П.І., Митченко М.П. Вірогідні причини, що сприяють виникненню альвеоліту у хворих на цукровий діабет 2-го типу: матеріали ювіл. наук.–практ. конф. «Підсумки та перспективи розвитку стоматології і щелепно–лицевої хірургії» (19–20 квіт. 2008, м. Харків). Харків, 2008. С. 94–95.
49. Ткаченко П.І. Патогенетичні особливості запальних процесів щелепно–лицевої ділянки у дітей та диференційовані підходи до їх лікування: дис. ... доктора мед. наук. Полтава, 1998. 416 с.
50. Цепов Л.М., Морозов В.Г., Перова Е.В. Сорбционные методы детоксикации в клинике перспективы их использования в стоматологии (обзор). Смоленск, 1990. 24 с.
51. Цепов Л.М., Николаев А.И. Диагностика и лечение заболеваний пародонта. Москва: МЕДпресс-информ, 2004. 122 с.
52. Шумилов Д.А. Применение сорбента гелевина при лечении воспалительных заболеваний челюстно-лицевой области. Сб. науч. трудов «Актуальные проблемы внутренней медицины и стоматологии». Санкт-Петербург, 2007. С. 54–55.

53. Arinzech TL, Peter SJ, Archambault MP, van den Bos C, Gordon S, Kraus K, et al. Allogeneic mesenchymal stem cells regenerate bone in a critical-sized canine segmental defect. *J Bone Joint Surg Am.* 2003 Oct;85-A(10):1927-35. **7**
54. Birke WP, Furtig WR. Ein Beitrag zur medikamentösen Therapie des Dolor post extractionem. *Dtsch Stomat.* 2007;20:370–90.
55. Chauvin PJ, Ajar AH. Acute gingivostomatitis in adults: a review of 13 cases, including diagnosis and management. *J Can Dent Assoc.* 2002 Apr;68(4):247-51.
56. Donna JP, Halstead JH. *Delmar's Dental Assisting: A Comprehensive Approach.* Thomson learning: New York; 2004 p. 432.
57. Houston JP, McCollum J, Pietz D, Schneck D. Alveolar osteitis: a review of its etiology, prevention and treatment modalities. *Gen. Dent.* 2002 Sep-Oct;50(5):457-63.
58. Iwama H. Negative air ions created by water shearing improve erythrocyte deformability and aerobic metabolism. *Indoor Air.* 2004 Aug;14(4):293-7.
59. Julius LL, Hungerford RW, Nelson WJ, McKercher TC, Zellhoefer RW. Preventing of dry socket with local application of Terra-Cortril in Gelfoam. *J Oral Maxillofac Surg.* 1982 May;40(5):285–6.
60. Klammt I, Thoma C, Waldmann W. Zur operativen Behandlung des Dolor post extractionem. *Stomatologie der DDR.* 2012;5:52–3.
61. Krajnik I, Grygorowicz K, Ryfa I. Chirurgische Behandlung umschriebener nekrotischer Knochenentzündungen IM Bereich Der Alveolarfortsätze Nach Zahnextraktion. *Stomatologie der DDR.* 2011;31(5):309–12.
62. Lyper N, Gamonal J, Martinez B. Repeated metronidazole and amoxicillin treatment of periodontitis. A follow-up study. *J Periodontol.* 2000 Jan;71(1):79-89.

63. Lam R, Abbott P, Lloyd C, Lloyd C, Kruger E, Tennant M. Dental trauma in an Australian rural centre. *Dent Traumatol.* 2008 Dec;24(6):663-70. doi: 10.1111/j.1600-9657.2008.00689.x.
64. Nome H. Experimental Studies on vascularization Of bloodvessels And ITS Sub Sequent Changes In The New grown vessels In postextradontic Wounds. Part I, normal simple extraction wounds. *Bull Tokyo dent Coll.* 2007;8(1):22–9.
65. McKibbin L, Downie R. Treatment of Post Herpetic Neuralgia using a 904nm (infrared) Low Incident Energy Laser: a Clinical Study. *Laser Therapy.* 1991 Jan; 3(1):35-39.
66. Meylan G, Tschantz P. Surgical wounds with or without dressings. Prospective comparative study. *Ann Chir.* 2001 Jun;126(5):459-62.
67. Messer EJ, Keller JJ. The use of intraoral dexamethasone after extraction of mandibular third molars. *Oral Surg Oral Med Oral Pathol.* 1975 Nov;40(5):594-8.
68. Mitchell L. Topical metronidazole in the treatment of dry socket / B. Mitchell // *Brit. Dent. J.* 1984 Feb 25;156(4):132-4.
69. Ayhan M, Senen D, Görgü M, Genaaga S, Erdoğan B. Multiple atrophies following tooth extraction. *Aesthetic Plast Surg.* 2001 Nov-Dec;25(6):457-9.
70. Pedersen A. Decadronphosphata in the relief of complaints after third molar surgery. A double-blind, controlled trial with bilateral oral surgery. *Int J Oral Surg.* 1985 Jun;14(3):235-40.
71. Robin J. Etiologie des alveolites et leur traitement. *Rev Odonto-Stomat Fr.* 2005;33(4):227–35.
72. Rood JP, Danford M. Metronidazole in the treatment of "dry socket". *Int J Oral Surg.* 1981 Oct;10(5):345-7.
73. Rosted P, Jorgensen V. Acupuncture treatment of pain dysfunction after dental extraction. *Acupunct. Med.* 2002 Dec;20(4):191-2.

74. Seymour RA, Heasman PA. Pharmacological control of periodontal disease. II. Antimicrobial agents. *J Dent.* 1995 Feb;23(1):5-14. Sigusch B, Beier M, Klinger G, Pfister W, Glockmann E. A 2-step non-surgical procedure and systemic antibiotics in the treatment: of rapidly progressive periodontitis. *J Periodontol.* 2001 Mar;72(3):275-83.
75. Sjostrom K, Darveau R, Page R, Whitney C, Engel D. Opsonic antibody activity against *Actinobacillus actinomycetemcomitans* in patients with rapidly progressive periodontitis. *Infect. Immunol.* 1992;60(11):4819-25.
76. Stots J, van Winkelhoff AI. Antimicrobial therapy in periodontics. *J Calif Dent Assoc.* 1993 Nov;21(11):51-6.
77. Socransky SS. Effect of therapy on periodontal infections. *J Periodontol.* 1993 Aug;64(8):754-9. doi:10.1902/jop.1993.64.8s.754.
78. Socransky SS, Haffajee AD. Microbiology of periodontal disease-present status progressive periodontitis. *J Periodontol.* 2001;72:275-83.
79. Taijeb Ali TB, Waite IM. The effect of systemic ibuprofen on gingival inflammation in humans. *J Periodontol.* 1993 Nov;20(10):723-8.
80. Teng HC, Lee CH, Hung HC, Tsai CC, Chang YY, Yang YH, et al. Lifestyle and psychological factors associated with chronic periodontitis in Taiwanese adults. *J Periodontol.* 2003 Aug;74(8):1169-75.
81. van Dyke TE, Leater MA, Shapira L. The role of the host response in periodontal disease progression: implications for future treatment strategies. *J Periodontol.* 1993 Aug;64(8 Suppl):792-806.
82. van Winkelhoff AJ, Tjihof CJ, de Graaff J. Microbiological and clinical results of metronidazole plus amoxicillin therapy in *Actinobacillus actinomycetemcomitans*-associated periodontitis. *J Periodontol.* 1992 Jan;63(1):52-7.

83. van Winkelhoff AJ, Bosch-Tijhof CJ, Winkel EG, van der Reijden WA. Smoking effects the subgingival microflora in periodontitis. *J Periodontol.* 2001 May;72(5):666-71.
84. Wilson TJ, Kornman KS. *Fundamentals of periodontics.* Tokyo: Quintessence Publ. Co.; 1996. 564 p.
85. Wimmer G, Janda M, Wieselmann-Penkner K, Jakse N, Polansky R, Pertl C. Copping with stress: its influence on periodontal disease. *J Periodontol.* 2002 Nov;73(11):1343-51.
86. Yalçın S, Yalçın F, Günay Y, Bellaz B, Onal S, Firatli E. Treatment of aggressive periodontitis bu osseointegrated dental implants. A case report. *J Periodontol.* 2001 Mar;72(3):411-6.
87. Ott RW, Krug W, Vollmer H.-P, *Klinik und Praxisfuhrer Zahnmedizin.* Georg Thieme Verlag. – Stuttgart: New York; 2009. p. 339. Три автори Описала вірно.
88. Sigusch B, Klinger G, Holtz H, Süß J. In vitro phagocytosis by crevicular phagocytes in various forms of periodontitis. *J Periodontol.* 1992;63(5):496–501. doi: 10.1902/jop.1992.63.6.496.
89. Syrjanen SM, Syrjanen KJ. Influence of alvogyl on the healing of extraction wound in man. *Int J Oral Surg.* 1979 Feb;8(1):22-30.
90. Tallgren A. The continuing redaction of the residual alveolar ridge in complete denture wearers: a mixed longitudinal study covering twenty-five years. *J Prosthet Dentol.* 2012;27:120–32.
91. Thomas DW, Hill CM. An audit of antibiotic prescribing in third molar surgery. *Br J Oral Maxillofac Surg.* 1997 Apr;35(2):126-8. Torres-Lagares D, Serrera-Figallo MA, Romero-Ruíz MM, Infante-Cossío P, García-Calderón M, Gutiérrez-Pérez JL. Update on dry socket: a review of the literature. *Med. Oral Patol. Oral Cir. Bucal.* 2005;10(1):81–5.

92. Alexander RE. Dental extraction wound management: medicating postextraction sockets. *J Oral Maxillofac Surg.* 2000 May;58(5):538-51.
93. Viciano V, Castera JE, Medrano J, Aguiló J, Torro J, Botella MG, et al. Effect of hydrocolloid dressings on healing by second intention after excision of pilonidal sinus. *Eur J Surg.* 2000 Mar;166(3):229-32.
94. Pavčić MJ, van Winkelhoff AJ, Douqué NH, Steures RW, de Graaff J. Microbiological and clinical effect of metronidazole and amoxicillin in *Actinobacillus actinomycetemcomitans*-associated periodontitis. A 2-year evaluation. *J Clin Periodontol.* 1994 Feb;21(2):107-12.
95. Wolff W. Untersuchung von Behandlungs-Varianten des Dolor post extractionen. *HG Schneider Stomatol. DDR.* 2004;34(12):737-42.
96. Wozney JM. The potential role of bone morphogenetic proteins in periodontal reconstruction. *J Periodontol.* 2005 Jun;66(6):506-10.
97. Yasko AW, Lane JM, Fellingner EJ, Rosen V, Wozney JM, Wang EA. The healing of segmental bone defect, Induced by Recombinant Human Bone morphogenetic Protein (rhBMP2). A radiographic, histological, and biomechanical study in rats. *J Bone Joint Surg Am.* 1992 Jun;74(5):659-70.