

ВЗАЄМОЗАЛЕЖНІСТЬ СКЕЛЕТОТОПІЇ СФІНКТЕРНОГО АПАРАТУ ПОЗАПЕЧІНКОВИХ ЖОВЧНИХ ПРОТОК ТА СОМАТОТИПУ В НОВОНАРОДЖЕНИХ

Ю.Т.Ахтемійчук, О.В.Цигикало, Ю.І.Коваль¹

Кафедра анатомії, топографічної анатомії та оперативної хірургії (зав. – проф. Ю.Т.Ахтемійчук) Буковинського державного медичного університету, ¹Чернівецьке обласне патолого-анатомічне бюро (нач. – Ю.І.Коваль)

Резюме. Досліджено 25 нефіксованих трупів новонароджених людини комплексом методів морфологічного дослідження. У новонароджених чоловічої статі спостерігається більший діапазон індивідуальної мінливості скелетотопії сфінктерних ланок позапечінкових жовчних проток (ПЖП), ніж у новонароджених жіночої статі. Часова динаміка змін скелетотопії ПЖП корелює з соматотипом. У новонароджених з найбільшим К1 та тім'яно-п'ярковою довжиною просторові перетворення топографії великого сосочка дванадцятипалої кишки відбуваються прискореними темпами, тому ці морфологічні параметри варто враховувати під час перинатальної діагностики варіантів будови та природжених вад біліарної системи.

Ключові слова: позапечінкові жовчні протоки, сфінктерний апарат, новонароджені, людина.

Одним з актуальних завдань морфології є вивчення індивідуальної варіабельності темпів розвитку та диференціювання анатомічних структур [1], оскільки притаманні органогенезу ембріональні явища на конкретному етапі передовсім залежать від попередніх процесів і, в свою чергу, впливають на наступні ембріотопографічні перетворення. Вивчення соматовісцеральних взаємовідношень сфінктерного апарату позапечінкових жовчних проток (ПЖП) у віковому аспекті дозволить індивідуалізувати норму, ефективніше прогнозувати виникнення природжених вад та планувати комплекс лікувальних заходів для їх корекції [2-5]. Аналіз літератури свідчить про суперечливість сучасних уявлень про будову замикальних пристроїв між ланками ПЖП, у місці їх сполучення з кишкою та головною протокою підшлункової залози, а також про відсутність комплексних морфологічних досліджень сфінктерного апарату

ПЖП у віковій динаміці [6, 7]. Систематизовані дані про динаміку просторово-часових змін морфологічних показників та особливості соматовісцеральних кореляцій сфінктерного апарату ПЖП в пренатальному періоді онтогенезу людини сприятимуть зменшенню перинатальної смертності та удосконаленню методів ранньої діагностики і хірургічного лікування природжених вад біліарної системи [8, 9].

Мета дослідження. Встановити особливості скелетотопії сфінктерного апарату ПЖП залежно від соматотипу в неонатальному періоді онтогенезу людини.

Матеріал і методи. Досліджено 25 нефіксованих трупів новонароджених людини (64 % – чоловічої статі, 36 % – жіночої) комплексом методів морфологічного дослідження (соматоскопія, антропометрія, оглядова рентгенографія, рентгенографія з рентгеноконтрастними мітками та аплікаційними сумішами) та статистичного

аналізу. Анамнестично причини, які призвели до перинатальної смертності, не пов'язані з патологією органів травлення та ПЖП.

Соматоскопічно визначали характер можливих зовнішніх пошкоджень, мацерацій, а також варіанти будови і наявність природжених вад. За допомогою антропометрії встановлювали вік та особливості соматотипу новонароджених (В.Н.Шевкуненко и др., 1935; Т.Ф.Лаврова, 1979). Для цього вимірювали поздовжні розміри (тім'яно-куприкову довжину, тім'яно-п'яткову довжину – ТПД, висоту тулуба), поперечні розміри (поперечний розмір грудей, відстань між передніми верхніми клубовими остями). За результатами вимірювань обчислювали коефіцієнти соматотипу – К1-К3:

$K1 = \text{міжреброва відстань} / \text{міжжостьова відстань} \times 100;$

$K2 = \text{міжжостьова відстань} \times 100 / \text{ТПД};$

$K3 = \text{висота тулуба} / \text{ТПД} \times 100.$

Оглядові рентгенологічні методики, зокрема, з використанням контрастних міток, дозволяють з'ясувати особливості форми, синтопію, скелетотопію, голотопію, проєкційну та рентгенанатомію органів [10]. Для якісної рентгенографії трупів новонароджених нами запропоновані експозиційні параметри. Визначали скелето-

топію дна та лійки жовчного міхура, великого сосочка дванадцятипалої кишки (ДПК). Статистичний аналіз морфометричних даних проводили методами описової статистики [11] з використанням обчислювальної техніки з програмним забезпеченням у вигляді математичного апарату електронних таблиць StatPlus (AnalystSoft, 2006). Для обробки результатів, які ввійшли в нормальний розподіл, використовували методи варіаційної статистики з врахуванням середньої арифметичної величини (\bar{x}) та середньоквадратичної похибки (σ). Взаємозв'язок між морфологічними показниками вивчали за допомогою кореляції Пірсона та графіків розсіювання. Статистично вірогідним вважали $P < 0,05$.

Результати дослідження та їх обговорення. Встановлено, що лійка жовчного міхура у новонароджених чоловічої статі розміщується переважно на рівні середини тіла 11-го грудного хребця, жіночої статі – на рівні верхньої третини тіла 11-го грудного хребця (рис. 1). Діапазон анатомічної мінливості її скелетотопії більший у новонароджених жіночої статі: коливається у межах середини тіла 11-го грудного хребця – нижньої третини 10-го грудного хребця. Між тим у новонароджених чоловічої статі

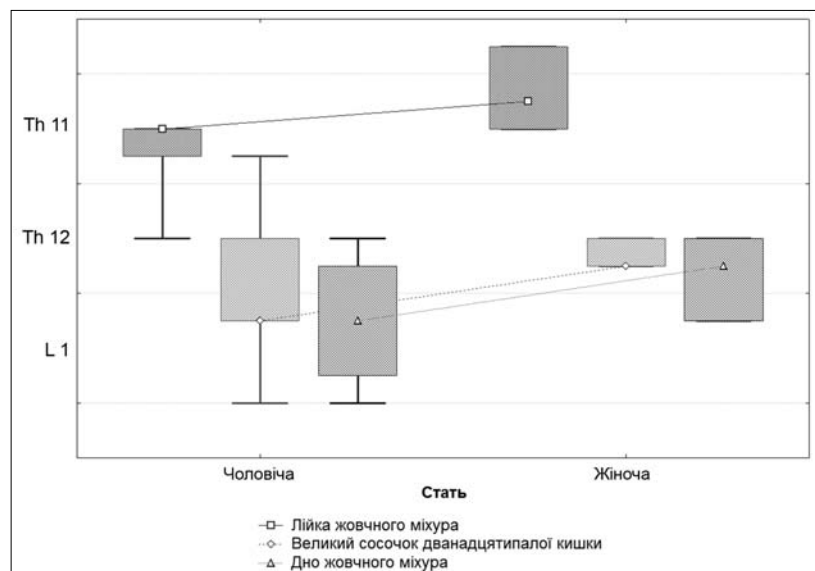


Рис. 1. Скелетотопія основних сфінктерних ділянок позапечінкових жовчних проток у новонароджених (середній показник, діапазон анатомічної мінливості та викиди).

спостерігається більша кількість крайніх форм анатомічної мінливості: у 4 випадках лійка жовчного міхура скелетотопічно була нижча середнього показника майже на висоту тіла хребця – досягала рівня середини тіла 12-го грудного хребця.

Рівень розміщення та діапазон індивідуальної анатомічної мінливості великого сосочка ДПК та дна жовчного міхура вищий у новонароджених жіночої статі. Середній показник скелетотопії цих ланок сфінктерного апарату ПЖП відповідає нижній третині тіла 12-го грудного хребця, а в новонароджених чоловічої статі – рівню верхньої третини тіла першого поперекового хребця. У новонароджених чоловічої статі виявлений більший діапазон індивідуальної анатомічної мінливості: скелетотопічний рівень великого сосочка ДПК коливається у межах від нижньої третини тіла 11-го грудного хребця до проміжку між першим і другим поперековими хребцями, а дна жовчного міхура – від середини тіла 12-го грудного до проміжку між першим і другим поперековими хребцями. Слід зазначити, що й крайніх форм анатомічної мінливості скелетотопії цих сфінктерних ділянок серед новонароджених чоловічої статі теж більше.

Статистичний аналіз морфологічних показників надає можливість визначити фактори, які впливають на індивідуальну анатомічну мінливість скелетотопії основних сфінктерних ланок ПЖП. Вважаємо, що це дозволить визначити час та морфологічні передумови виникнення варіантів їх будови в пренатальному періоді розвитку людини, а також може бути анатомічною основою для прогнозування природженої патології.

Для з'ясування взаємовідношень між показниками соматотипу (K1) та скелетотопії сфінктерних ділянок ПЖП у віковій динаміці ми провели багатофакторний регресійний аналіз. Тривимірні графіки (рис. 2-4) демонструють вплив конституційного типу будови на діапазон індивідуальної анатомічної мінливості скелетотопії основних

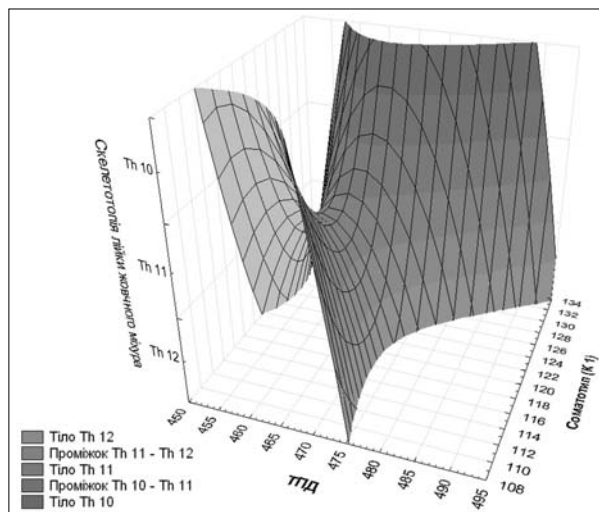


Рис. 2. Багатофакторний регресійний аналіз взаємовідношення скелетотопії лійки жовчного міхура, соматотипу (K1) та тім'яно-п'яткової довжини у новонароджених.

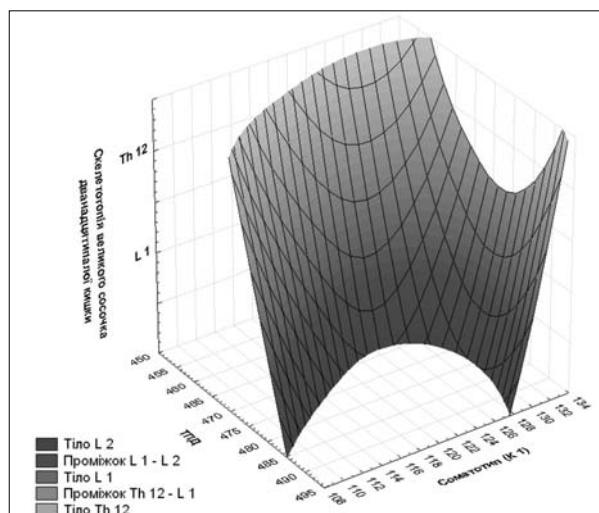


Рис. 3. Багатофакторний регресійний аналіз взаємовідношення скелетотопії великого сосочка дванадцятипалої кишки, соматотипу та тім'яно-п'яткової довжини у новонароджених.

сфінктерних ланок ПЖП та динаміку їх змін в неонатальному періоді. Багатофакторний регресійний аналіз морфологічних параметрів демонструє нерівномірну динаміку змін скелетотопії основних ланок ПЖП новонароджених, характер якої залежить від соматотипу. У новонароджених із середніми значеннями коефіцієнта соматотипу K1 виявлена найнижча скелетотопічна позиція лійки та дна жовчного міхура, а в новонароджених з найменшими та найбільшими значеннями K1 – найвищий рівень

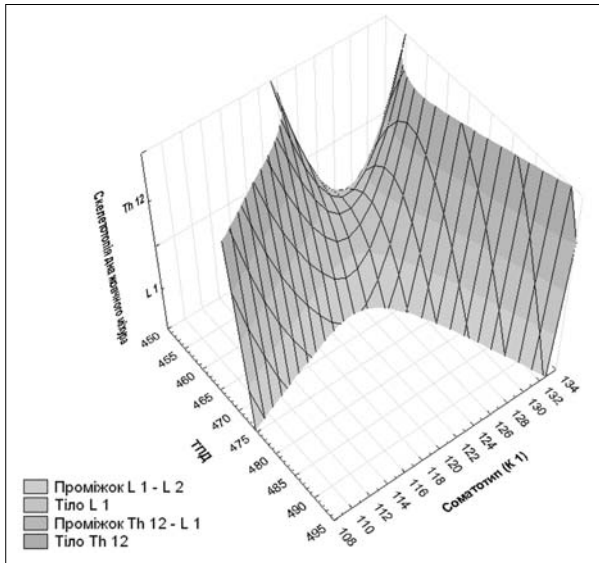


Рис. 4. Багатофакторний регресійний аналіз взаємодіювання скелетотопії дна жовчного міхура, соматотипу та тім'яно-п'яткової довжини у новонароджених.

розміщення цих структур по відношенню до хребта. Скелетотопічна різниця між об'єктами з середніми та крайніми значеннями К1 досягає висоти тіла одного хребця.

Характер кореляції скелетотопії великого сосочка ДПК з розміром та соматотипом новонароджених відрізняється від решти сфінктерних ланок ПЖП. У новонароджених з найменшими та середніми значеннями коефіцієнта соматотипу К1 простежується тенденція до стрімкого лінійного зниження його скелетотопічної позиції зі збільшенням ТПД. У новонароджених з найвищими значеннями К1 зниження скелетотопічного рівня великого сосочка ДПК відбувається повільно і зі збільшенням ТПД набуває тенденції до стабілізації та поступового підвищення рівня відносно хребта. Судячи з форми регресійного графіка, можна припустити, що в новонароджених з найбільшим К1 та ТПД просторові перетворення топографії великого сосочка ДПК відбуваються прискореними темпами.

Періоди прискореної зміни скелетотопії основних ланок ПЖП, пов'язані з особли-

востями соматотипу, непрямо свідчать про інтенсивний синтопічний вплив суміжних органів (печінки, підшлункової залози, дванадцятипалої кишки тощо). Тому їх можна вважати критичними періодами розвитку сфінктерного апарату ПЖП – часом можливого виникнення їх природжених вад та варіантів будови, про що свідчить залежність характеру цих змін від статури.

Висновки. 1. Для новонароджених чоловічої статі характерний більший діапазон анатомічної мінливості сфінктерних ланок позапечінкових жовчних проток. 2. У новонароджених з середніми значеннями коефіцієнта соматотипу К1 виявлена найнижча скелетотопічна позиція лійки та дна жовчного міхура, а в новонароджених з найменшими та найбільшими значеннями К1 – найвищий рівень розміщення цих структур по відношенню до хребта. 3. У новонароджених з найменшими та середніми значеннями коефіцієнта соматотипу К1 простежується тенденція до стрімкого лінійного зниження його скелетотопічної позиції зі збільшенням тім'яно-п'яткової довжини (ТПД). 4. У новонароджених з найвищими значеннями К1 зниження скелетотопічного рівня великого сосочка дванадцятипалої кишки (ДПК) відбувається повільно і зі збільшенням ТПД набуває тенденції до стабілізації та поступового підвищення рівня відносно хребта. 5. У новонароджених з найбільшим К1 та ТПД просторові перетворення топографії великого сосочка ДПК відбуваються прискореними темпами, тому ці морфологічні параметри варто враховувати під час перинатальної діагностики варіантів будови та природжених вад біліарної системи.

Перспективи подальших розробок. Вважаємо за доцільне визначити особливості динаміки змін скелетотопії основних сфінктерних ланок позапечінкових жовчних проток у пренатальному періоді онтогенезу людини.

Література

1. Ахтемійчук Ю.Т. Нариси ембріотопографії / Ахтемійчук Ю.Т. – Чернівці: Видавничий дім "Букрек", 2008. – 200 с.
2. Колесников Л.Л. Сфинктерные аппараты человека. Новый взгляд на проблему / Л.Л.Колесников //

VIII Конгр. Междунар. асоц. морфологов (15 сент. 2006): матер. докл. // *Морфология*. – 2006. – Т. 129, № 4. – С. 65. 3. Нурметова І.К. Особливості сучасних антропологічних досліджень по встановленню взаємозв'язків у живому організмі / І.К.Нурметова, І.Д.Кухар // *Вісн. морфології*. – 2007. –Т. 13, № 2. – С. 470-473. 4. Мороз В.М. Біомедична антропологія: проблеми, пошуки, перспективи (перше повідомлення) / В.М.Мороз, І.В.Гунас, І.В.Сергета // *Biomed. and Biosoc. Anthropol.* – 2003. – № 1. – С. 2-4. 5. Корнетова Н.А. Учение о конституции человека: от исторической ретроспективы до наших дней / Н.А.Корнетова // *Матер. 4-го междунар. конгр. по интегр. антропол.* – СПб., 2002. – С. 190-193. 6. Ахтемійчук Ю.Т. Історія вивчення анатомії сфінктерного апарату позапечінкових жовчних проток людини / Ю.Т.Ахтемійчук, О.В.Цигикало // *Таврич. мед.-биол. вест.* – 2008. – Т. 11, ч. II. – С. 166-168. 7. Roskams T. Embryology of extra- and intrahepatic bile ducts, the ductal plate / T.Roskams, V.Desmet // *Anat. Rec.* – 2008. – Vol. 291. – P. 628-635. 8. Gilmore I. Investigating and imaging the liver and biliary tract / I.Gilmore, C.J.Garvey // *Medicine*. – 2006. – Vol. 35, № 1. – P. 5-12. 9. Karaliotas C.Ch. Liver and biliary tract surgery: embryological anatomy to 3D-imaging and transplant innovations / C.Ch.Karaliotas, C.E.Broelsch, N.A.Habib. – Wien: Springer-Verlag, 2006. – 640 p. 10. Ахтемійчук Ю.Т. Методика вивчення топографічної анатомії органоконструкцій плодів та новонароджених людини рентгенополіконтрастною ін'єкцією судин та порожнистих органів / Ю.Т.Ахтемійчук, О.В.Цигикало, С.О.Лісничок // *Суч. пробл. клін. та теор. медицини: матер. наук.-практ. конф.* – Суми, 2005. – С. 42-43. 11. Реброва О.Ю. Статистический анализ медицинских данных / Реброва О.Ю. – М.: МедиаСфера, 2003. – 305 с.

ВЗАИМОЗАВИСИМОСТЬ СКЕЛЕТОТОПИИ СФИНКТЕРНОГО АППАРАТА ВНЕПЕЧЕНОЧНЫХ ЖЕЛЧНЫХ ПРОТОКОВ И СОМАТОТИПА У НОВОРОЖДЕННЫХ

Резюме. Исследовано 25 нефиксированных трупов новорожденных человека комплексом методов морфологического исследования. У новорожденных мужского пола определяется больший диапазон индивидуальной изменчивости скелетотопии сфинктерных звеньев внепеченочных желчных протоков (ВЖП) в сравнении с новорожденными женского пола. Временная динамика изменений скелетотопии ВЖП коррелирует с соматотипом. У новорожденных с наибольшим K1 и теменно-пяточной длиной пространственные преобразования большого сосочка двенадцатиперстной кишки происходят ускоренными темпами, поэтому эти морфологические параметры следует учитывать при перинатальной диагностике вариантов строения и врожденной патологии билиарной системы.

Ключевые слова: внепеченочные желчные протоки, сфинктерный аппарат, новорожденные, человек.

CORRELATION OF THE SKELETOPY OF THE SPHINCTER APPARATUS OF THE EXTRAHEPATIC BILE DUCTS AND SOMATOTYPE IN NEWBORNS

Abstract. Twenty five unfixed corpses of human newborns have been studied by means of a complex of methods of a morphologic research. It has been established that a larger range of individual variability of the skeletopy of the sphincter components of the extrahepatic bile ducts (EBD) in newborns of the male gender is traced compared with the newborns of the female gender. The time dynamics of the skeletopy change of the EBD correlates with the somatotype of the newborns. In newborns with the largest K1 and the parietocalcaneal length spatial transformations of the topography of the major duodenal papilla proceeds at an accelerated rate, therefore these parameters should be taken into account during perinatal diagnostics of variants of the structure and malformations of the biliary system.

Key words: extrahepatic bile ducts, sphincter complex, newborn, human.

Bukovinian State Medical University (Chernivtsy)

Надійшла 28.09.2009 р.
Рецензент – д. мед. н. І.Ю.Олійник (Чернівці)