

© Попович Г.Б.

УДК 616.61-002.2:612.46

ГІСТОЕНЗИМОХІМІЧНІ І БІОХІМІЧНІ ОСОБЛИВОСТІ ПЕЧІНКИ ТА НИРОК ПРИ ГОСТРІЙ ГЕМІЧНІЙ ГІПОКСІЇ

Г.Б.Попович

Кафедра фізіології (зав. – проф. С.С.Ткачук) Буковинського державного медичного університету, м. Чернівці

Резюме. У досліджах на 50 білих нелінійних статевозрілих щурах-самцях за умов гострої гемічної гіпоксії встановлено гальмування активності сукцинатдегідрогенази в проксимальних і дистальних відділах нефрону та лужної фосфатази в проксимальному каналці. Зниження активності сукцинатдегідрогенази в печінці, особливо на рівні третьої функціональної ділянки, супроводжується активацією тканинного фібринолізу та протеолізу за лізисом азоколагену.

Ключові слова: печінка, нирка, гостра гемічна гіпоксія, лужна фосфатаза, сукцинатдегідрогеназа.

При гострій гемічній гіпоксії (ГГГ), спричиненій утворенням метгемоглобіну, за умов збереженого печінкового та ниркового кровотоку має місце істотний енергодефіцит у нефроцитах та гепатоцитах [1-3]. При цьому зазнає більшої дисфункції дистальний каналець нефрону, де процеси реабсорбції іонів натрію енергозалежніші, ніж у проксимальному каналці [4]. Якщо маса нирок менша 1 % маси тіла, то на їх частку припадає 20 % хвилинного об'єму крові, при цьому 90 % становить кровопостачання кіркової речовини, а 10 % припадає на мозкову речовину. Основна маса O_2 , спожитого ниркою (10 % від кисню, що надходить в організм), використовується проксимальними і дистальними каналцями для забезпечення головного енергозалежного процесу – реабсорбції іонів натрію [5]. Такі порушення у забезпеченні O_2 у нирках та печінці повинні супроводжуватися гістоензимохімічними і біохімічними змінами. Законірно постає питання про необхідність дослідження подібних змін у печінці та нирках за умов ГГГ, включаючи такі ферменти як сукцинатдегідрогеназа (СДГ) та лужна фосфатаза (ЛФ) [6]. Слід зауважити, що в печінці СДГ виявляє високу активність у мітохондріях гепатоцитів, а ЛФ є маркерним ферментом апікальної мембрани жовчних капілярів гепатоцитів [7]. Водночас гістоензимохімічні особливості змін у розподілі СДГ та ЛФ доцільно зіставити з кількісними показниками біохімічних змін

печінки, включаючи фібринолітичну та колагенолітичну активність, які виражають функціональний стан тканини.

Мета дослідження. Обґрунтувати гістоензимохімічні особливості змін печінки та нирок за умов ГГГ за даними проявів активності СДГ та ЛФ.

Матеріал і методи. В експериментах на 50 самцях білих нелінійних щурів масою 0,16-0,18 кг моделювали ГГГ середнього ступеня тяжкості одноразовим введенням 1 % розчину нітриту натрію підшкірно в дозі 50 мг/кг [2]. Евтаназію тварин проводили шляхом декапітації. Гістоензимохімічними дослідженнями ферментів на кріостатних зрізах печінки та нирок визначали активність СДГ з нітротетразолієвим синім та ЛФ методом азопоєднання нафтол AS-VI фосфату з міцним червоним TR [6]. У печінці визначали показники необмеженого протеолізу за лізисом азоколу та фібринолізу за лізисом азофібрину [6, 8]. Статистичний аналіз отриманих даних проводили за допомогою програми "Statgrafics". Всі експерименти виконані з дотриманням правил проведення робіт з використанням експериментальних тварин (1977) та положень Конвенції Ради Європи про охорону хребетних тварин, що використовуються в експериментах (1986).

Результати дослідження та їх обговорення. Як свідчать наші дані, морфологічні зміни в печінці та нирках мали місце через 2 год. після введення 1 % розчину нітриту натрію. Зокрема в кірковій речовині нирок виявлено зниження активності СДГ в проксимальних і дистальних каналцях (рис. 1).

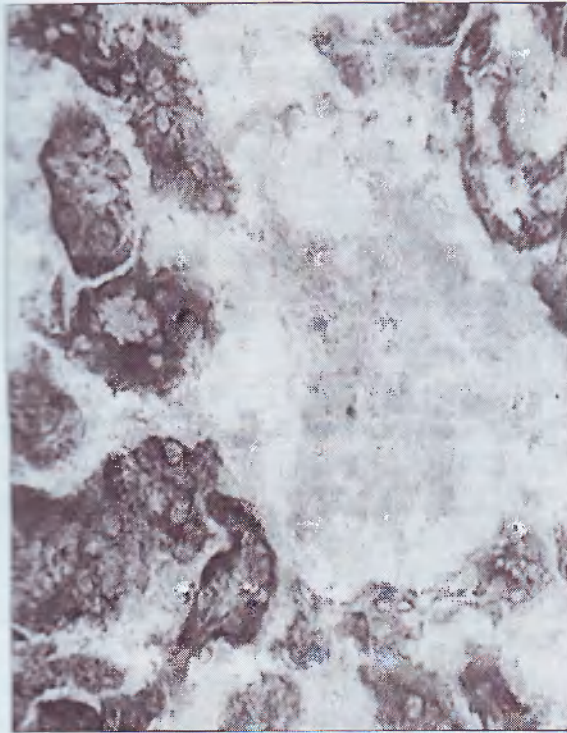


Рис. 1. Гостра гемічна гіпоксія. Зниження активності сукцинатдегідрогенази в проксимальних і дистальних канальцях у кірковій речовині нирок. Зб. 400 \times .




Рис. 2. Гостра гемічна гіпоксія. Зниження активності лужної фосфатази в кірковій речовині нирок. Зб. 400 \times .

Активність ЛФ в умовах контролю виражається виключно на щітчастковій облямівці проксимального канальця [4]. За умов гіпоксії відбувається загальне зниження активності ЛФ в проксимальному відділі нефрону (рис. 2).

Зниження проявів активності СДГ в печінці з максимальним зниженням її активності спостерігали в клітинах третьої функціональної ділянки печінкової часточки [7], що морфологічно супроводжувалося розширенням просвіту центральної вени (рис. 3). Біохімічне дослідження печінки показало зростання сумарної, ферментативної та фібринолітичної активності, а також лізису азоколагену (таблиця).

Дистальний відділ нефрону з проявами активності СДГ ідентифікували за діаметром канальців, які в середньому вдвічі менші за проксимальні відділи нефрону, а також брали до уваги те, що дистальні канальці віддалені від ниркових клубочків [4-5]. Гальмування транспорту іонів натрію в проксимальному відділі нефрону внаслідок гіпоксичного впливу викликало активацію внутрішньониркової ренінаангіотензинової системи за механізмом тубулогломерулярного зворотного зв'язку [9-11]. Все це пояснює зниження біохімічної активності в кліти-



Рис. 3. Гостра гемічна гіпоксія. Гальмування активності сукцинатдегідрогенази в печінці з максимальним зниженням її активності на рівні третьої функціональної ділянки та розширення просвіту центральної вени. Зб. 400 \times .

Таблиця
Показники фібринолітичної та протеолітичної активності тканини печінки за умов гострої гемічної гіпоксії ($\bar{x} \pm Sx$)

Показники, Е ₄₄₀ /год * г	Контроль (n=8)	Гемічна гіпоксія (n=9)
Сумарна фібринолітична активність	10,27±0,55	13,05±0,725 p<0,01
Неферментативна фібринолітична активність	4,60±0,1	6,11±0,384 p<0,01
Ферментативна фібринолітична активність	5,67±0,496	6,94±0,4
Лізис азоколагену	5,60±0,275	7,11±0,486 p<0,05

p – вірогідність різниць порівняно з контролем;
n – число спостережень.

нах каналців, що виражається зменшенням проявів активності СДГ в проксимальних і дистальних каналцях та ЛФ в проксимальному відділі нефрону.

Процес реабсорбції в проксимальному відділі нефрону порівняно з дистальним каналцем є менш енергозалежним, бо дистальному каналцю притаманна вища активність ферментів циклу Кребса, зокрема СДГ в мітохондріях клітин [5]. Крім того, в клітинах товстої висхідної частини петлі нефрону виявлена максимальна активність Na⁺-K⁺-АТФ-ази, відносна щіль-

ність розподілу якої у дистальних кіркових каналцях і мозковому сегменті висхідного коліна петлі нефрону майже в чотири рази вища, ніж у його проксимальному відділі [4]. Внаслідок таких особливостей саме в дистальних відділах нефрону виявлені істотніші гістоензимохімічні зміни в умовах ГГГ. Остання сприяє ураженню печінки за рахунок низького парціального тиску кисню, особливо на рівні гепатоцитів третьої функціональної ділянки [7], розміщених навколо центральної печінкової вени. Біохімічно виявлено, що активація колагенази печінкової тканини зумовлена розвитком лактат-ацидозу в клітинах печінки із активацією ферментів лізосом, таких як колагеназа. Лізосомальні ферменти також зумовлюють фібриноліз.

Висновки. 1. За умов експериментальної гострої гемічної гіпоксії знижується активність сукцинатдегідрогенази в проксимальних і дистальних відділах нефрону та лужної фосфатази в проксимальному каналці. 2. Зменшення активності сукцинатдегідрогенази в печінці, особливо на рівні третьої функціональної ділянки, супроводжується активацією ферментів фібринолітичної та протеолітичної дії.

Перспективи наукового пошуку. Доцільно з'ясувати нові механізми ушкодження нефроцитів кіркової та мозкової речовини за умов гострої гемічної гіпоксії.

Література

1. Агаджанян Н.А., Чижов А.Я. Классификация гипоксических, гипо- и гиперкапнических состояний // *Физиол. ж.* – 2003. – Т. 49, № 3. – С. 11-16.
2. Гоженко А.И., Федорук А.С., Котюжинская С.Г. Изменение функции почек при острой интоксикации нитритом натрия в эксперименте // *Патол. физиол. и эксперим. терапия.* – 2003. – № 1. – С. 28-30.
3. Eckardt K.U., Rosenberger C., Jurgensen J.S. et al. Role of hypoxia in the pathogenesis of renal disease // *Blood Purif.* – 2003. – V. 21. – P. 253-257.
4. Роговий Ю.Е., Гоженко А.И., Магальяс В.Н. Способ определения повреждения отделов нефрона // *Клін. анат. та опер. хірургія.* – 2003. – Т. 1, № 2. – С. 73-74.
5. Пішак В.П., Білокий В.В., Роговий Ю.Е. Універсальність ушкодження проксимального каналця при захворюваннях нирок // *Клін. та експерим. патологія.* – 2005. – Т. 4, № 1. – С. 72-76.
6. Магальяс В.М., Міхеев А.О., Роговий Ю.Е. та ін. Сучасні методики експериментальних та клінічних досліджень центральної науково-дослідної лабораторії Буковинської державної медичної академії: Навч.-метод. пос. – Чернівці: БДМА, 2001. – 42 с.
7. Хендерсон Дж.М. Патолофізіологія органів травлення. – М.-СПб.: Бинот-Невський Діалект, 1999. – 286 с.
8. Деклар. пат. 30727 Україна. МПК G 01 N 33/48. Спосіб визначення тканинної фібринолітичної активності / Б.М.Боднар, О.Л.Кухарчук, В.М.Магальяс та ін. (Україна). – № 98042121. Заявл. 28.04.1998. Опубл. 15.12.2000. Бюл. № 7-11. – 2 с.
9. Есаян А.М. Тканевая ренин-ангиотензиновая система почки. Новая стратегия ренопротекции // *Нефрология.* – 2002. – Т. 6, № 3. – С. 10-14.
10. Burgess E. Renal effects of angiotensin II receptor antagonists // *Blood Press.* – 2001. – V. 10, № 1. – P. 17-20.
11. Siragy Helmy, Xue Chun, Abadir Peter et al. Angiotensin subtype-2 receptors inhibit renin biosynthesis and angiotensin II formation // *Hypertension.* – 2005. – V. 45, № 1. – P. 133-137.

ГИСТОЭНЗИМОХИМИЧЕСКИЕ И БИОХИМИЧЕСКИЕ ОСОБЕННОСТИ ПЕЧЕНИ И ПОЧЕК ПРИ ОСТРОЙ ГЕМИЧЕСКОЙ ГИПОКСИИ

А.Б.Попович

Резюме. В опытах на 50 белых нелинейных крысах-самцах при острой гемической гипоксии установлено торможение активности сукцинатдегидрогеназы в проксимальных и дистальных отделах нефрона и щелочной фосфатазы в проксимальном канальце. Снижение активности сукцинатдегидрогеназы в печени, особенно на уровне третьего функционального участка, сопровождается активацией тканевого фибринолиза и протеолиза по лизису азоколагена.

Ключевые слова: печень, почка, острая гемическая гипоксия, щелочная фосфатаза, сукцинатдегидрогеназа.

HISTOCHEMICAL AND BIOCHEMICAL SPECIFIC CHARACTERISTICS OF THE LIVER AND KIDNEYS UNDER CONDITIONS OF ACUTE HEMIC HYPOXIA

H.V.Popovych

Abstract. An inhibition of the activity of succinate dehydrogenase in the proximal and distal portions of the nephron and alkaline phosphatase in the proximal tubule has been established in experiments on 50 non-strain sexually mature male rats with acute hemic hypoxia. A diminution of the succinate dehydrogenase activity in the liver, particularly, at the level of the third functional area is accompanied with the activation of tissue fibrinolysis and proteolysis in case of azocollagen lysis.

Key words: liver, kidney, acute hemic hypoxia, alkaline phosphatase, succinate dehydrogenase.

Bukovinian State Medical University (Chernivtsi).

Надійшла 09.01.2007 р.

Рецензент – доц. І.Ф.Курченко (Чернівці)

© Кошельник О.Л., Попов О.Г., Десятський В.В.

УДК 591.437:616.37-002

ІМУНОФЕРМЕНТНА ДІАГНОСТИКА L-АРГІНІНІНДУКОВАНОГО ГОСТРОГО ЕКСПЕРИМЕНТАЛЬНОГО ПАНКРЕАТИТУ

О.Л.Кошельник, О.Г.Попов, В.В.Десятський

Кафедра оперативної хірургії та топографічної анатомії (зав. – проф. О.Г.Попов) Одеського державного медичного університету

Резюме. Робота присвячена вивченню основних патогенетичних ланок L-аргінініндукованого гострого експериментального панкреатиту з метою розроблення нових методів ранньої діагностики гострого панкреатиту. Показано, що зміна концентрації ФНП α в сироватці крові є ранньою ознакою, визначення якої можна використати для клінічної діагностики гострого панкреатиту на його ранніх стадіях.

Ключові слова: гострий експериментальний панкреатит, фактор некрозу пухлини-альфа, діагностика.

Діагностика гострого панкреатиту переважно стосується вивчення ферментних та інших біо-